ACCESSION NUMBER

PRESS MARK

GM 430

Med
K8223

Digitized by the Internet Archive
in 2016

https://archive.org/details/b28128709

HANDATLAS

DER

ANATOMIE DES MENSCHEN

MIT UNTERSTÜTZUNG VON **WILHELM HIS** † PROFESSOR DER ANATOMIE

BEARBEITET

VON

WERNER SPALTEHOLZ

ao. PROFESSOR AN DER UNIVERSITÄT LEIPZIG

DRITTER BAND

EINGEWEIDE, GEHIRN, NERVEN, SINNESORGANE

FÜNFTE AUFLAGE

LEIPZIG

VERLAG VON S. HIRZEL

1909

ANATOMY Texts 1201-5

DA C(5)

30

Von Spalteholz, Handatlas der Anatomie des Menschen,
ist eine englische, italienische und russische Übersetzung bereits erschienen:
in Vorbereitung befindet sich eine spanische Ausgabe.



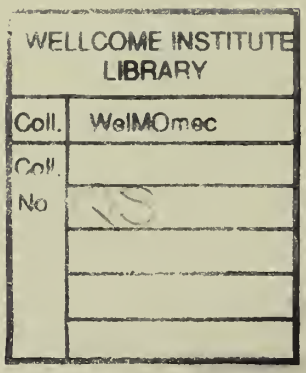

WELLCOME INSTITUTE
LIBRARY

Coll.	WelMOmec
Coll.	
No	15

III.

Eingeweide, Gehirn, Nerven, Sinnesorgane.

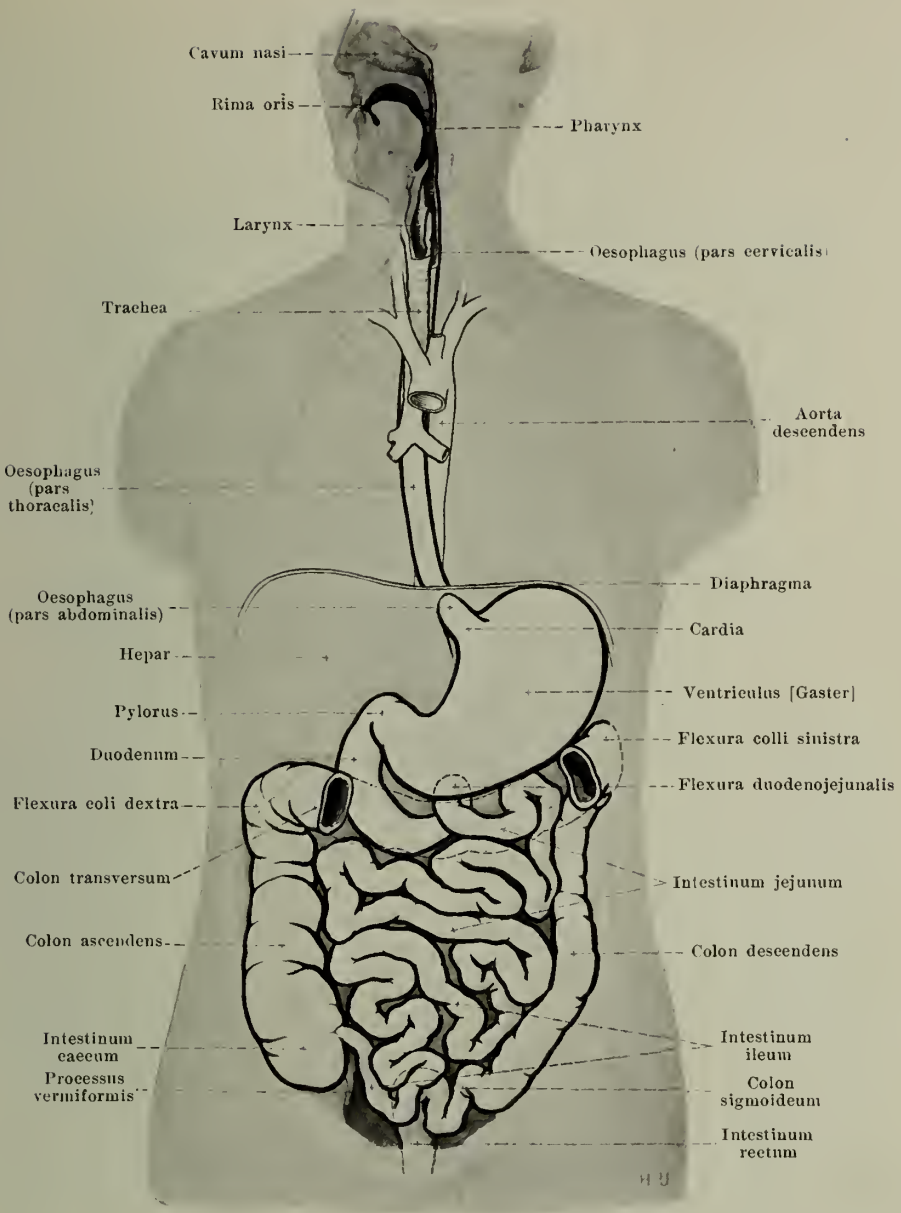

512. Übersichtsbild des Verdauungsrohres,

etwas schematisiert.

(Der Magen ist auf dieser Zeichnung ohne Rücksicht auf seine genaue, wirkliche Lage eingetragen; siehe dazu S. 513. Aus dem colon transversum ist ein Stück herausgeschnitten und in seinem Verlaufe punktiert angegeben. Die untere Grenze der Leber ist durch eine fein punktierte Linie bezeichnet.)

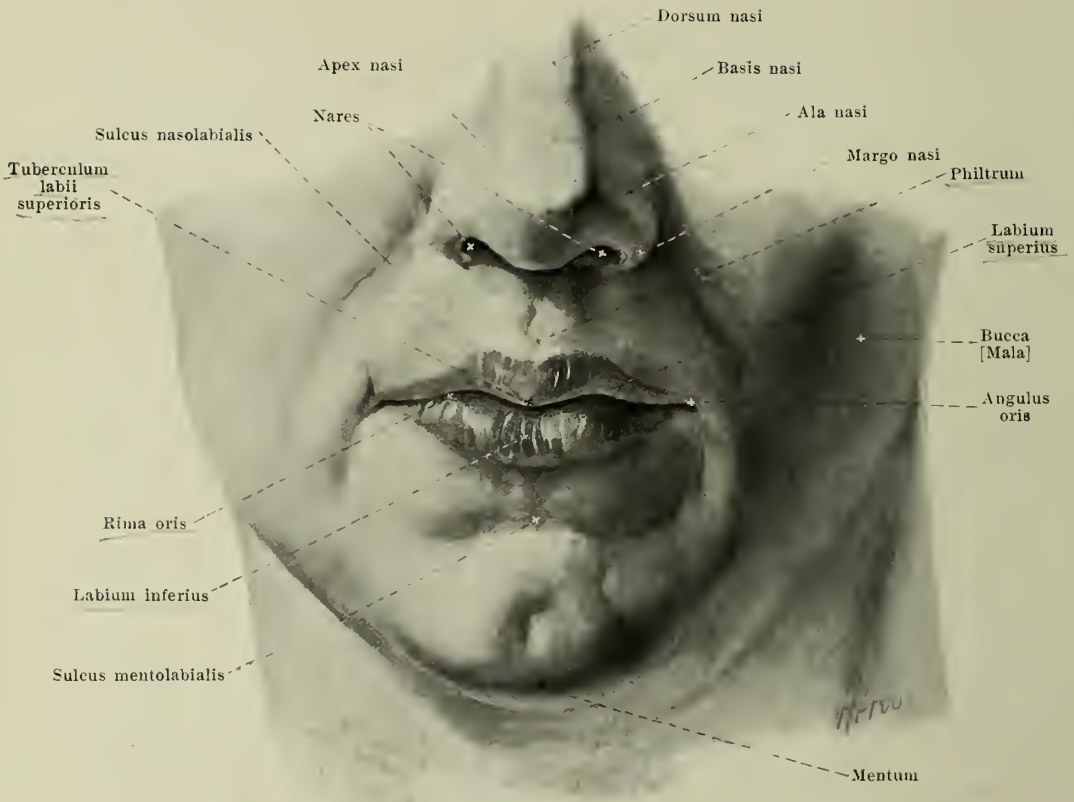

513. Die Mundspalte und ihre Umgebung, von vorn.

Das **cavum oris** *(Mundhöhle)* (s. Figg. 516, 517 u. 543) ist der Anfang des *apparatus digestorius* (Verdauungsrohres), dient aber auch als Weg für die Atmungsluft und zur Bildung der Sprachlaute. Es öffnet sich nach vorn durch die Mundspalte; vorn wird es begrenzt durch die Lippen-, lateral durch die Backenschleimhaut, oben durch den Gaumen, unten durch die Zunge und durch die Schleimhaut, welche sich von der unteren Zungenfläche zum Zahnfleisch erstreckt; hinten steht es durch den isthmus faucium mit dem Schlundkopf in Verbindung. Die processus alveolares der Oberkieferbeine und die pars alveolaris des Unterkieferbeines mit den in ihnen befestigten Zähnen trennen einen vorderen und lateralen, schmalen Abschnitt *(vestibulum oris)* von der eigentlichen Mundhöhle *(cavum oris proprium)* ab.

Das **vestibulum oris** ist bei geschlossenen Lippen und Zähnen ein schmaler, vertikal gestellter, hufeisenförmig gebogener Spalt, welcher mit der eigentlichen Mundhöhle nur durch die feinen Lücken zwischen den Zähnen und durch eine etwas größere Lücke zwischen den hintersten Mahlzähnen und dem vorderen Rande des Unterkieferastes zusammenhängt.

Die **Lippen** *(labia oris)* (s. auch Figg. 514—516, 538 u. 543) sind Falten, welche an der Außenfläche von der Haut, an der Innenfläche von der tunica mucosa oris bekleidet sind, und welche zwischen diesen beiden Flächen den m. orbicularis oris (s. S. 245) enthalten. Sie begrenzen als *Ober-* und *Unterlippe (labium superius, labium inferius)* die *rima oris (Mundspalte)* und gehen rechts und links lateral von deren Ende *(angulus oris, Mundwinkel)* durch die *commissura labiorum* ineinander über. Von ihrer hinteren Fläche spannt sich in der Medianebene je eine kleine, senkrechte Schleimhautfalte *(frenulum labii superioris, frenulum labii inferioris)* zur vorderen Fläche der Kieferbeine aus. Zwischen der Muskelschicht und der Schleimhaut liegen in der tela submucosa zahlreiche, bis erbsengroße Schleimdrüsen *(glandulae labiales)*, deren Ausführungsgänge auf der Schleimhautoberfläche münden.

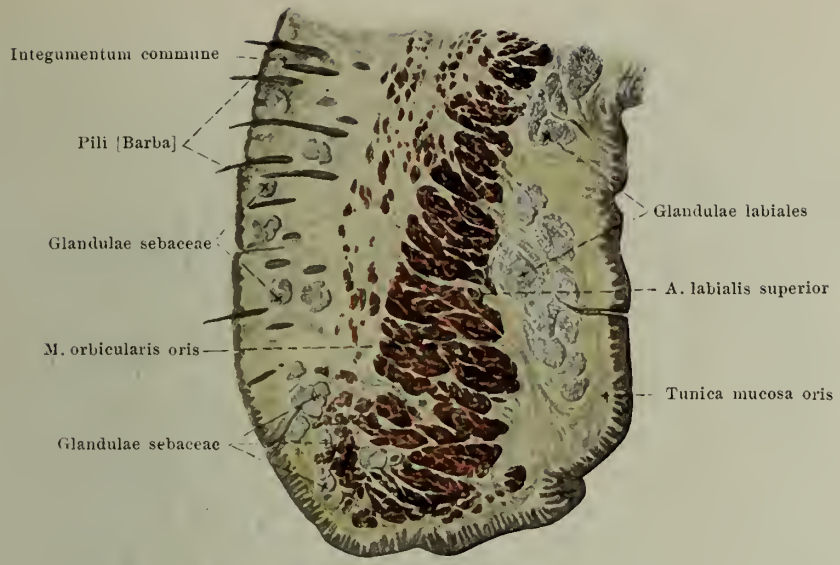

514. Querschnitt der Oberlippe. Vergr. 4:1.

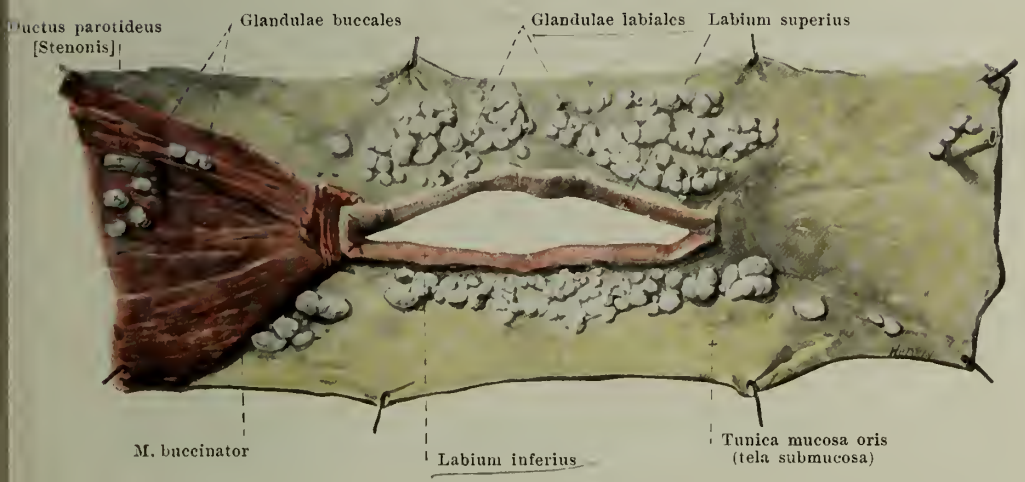

515. Schleimdrüsen der Lippen und Wangen, von vorn.

(Die äußere Haut ist vollständig, die Muskulatur der Mundspalte größtenteils entfernt.)

Die **Backen** *(buccae)* sind im Bereich des vestibulum oris innen von der tunica mucosa oris überzogen. Sie enthalten eine geringere Anzahl von Schleimdrüsen *(glandulae buccales)*, welche teilweise zwischen Schleimhaut und m. buccinator, teilweise auf der lateralen Fläche des letzteren liegen; zwei bis drei in der Gegend des letzten Mahlzahnes unter der Schleimhaut gelegene Drüsen werden *glandulae molares* (nicht gezeichnet) genannt.

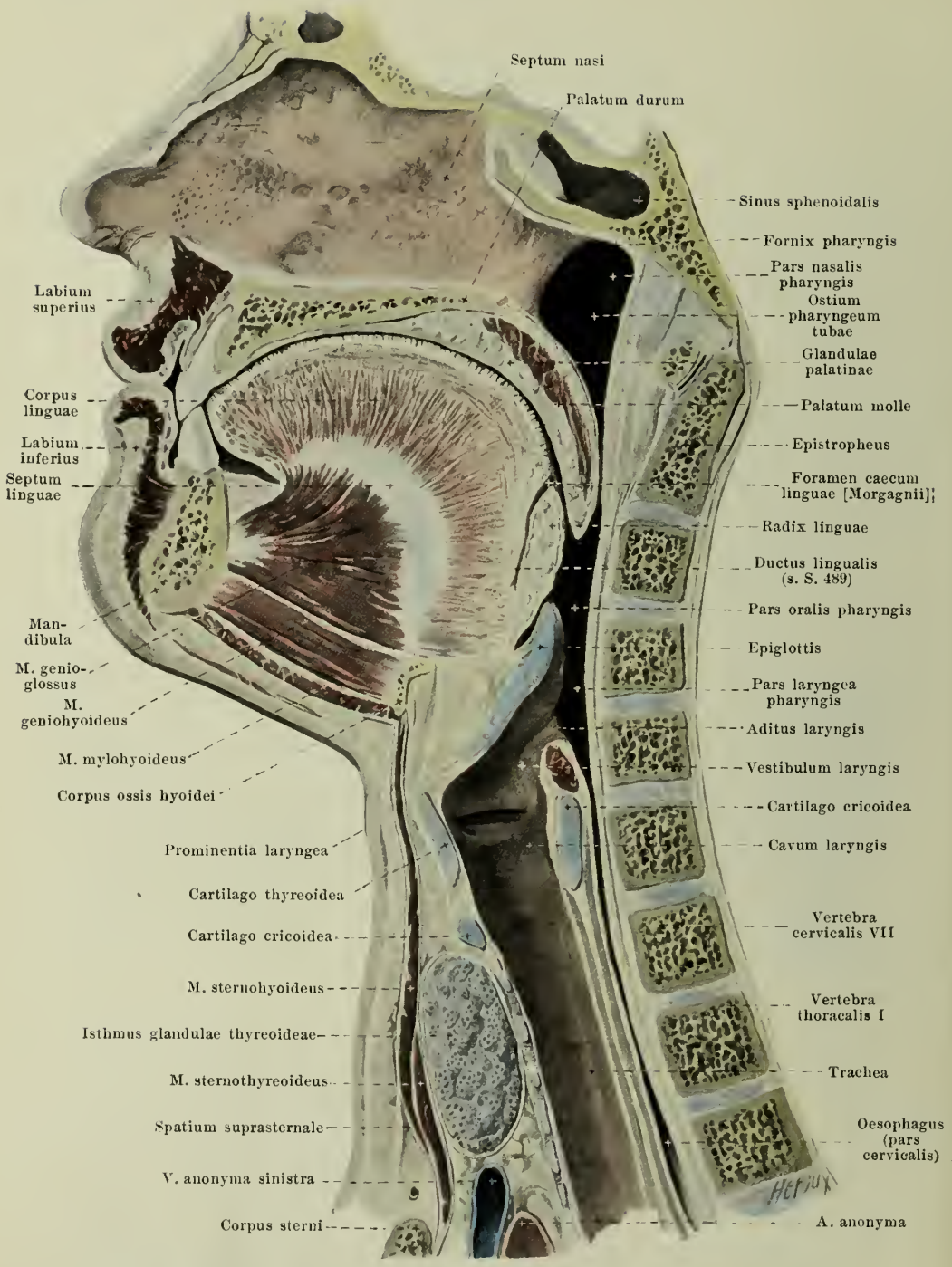

516. Medianschnitt des Kopfes und Halses,

rechte Hälfte von links (teilweise nach W. Braune).

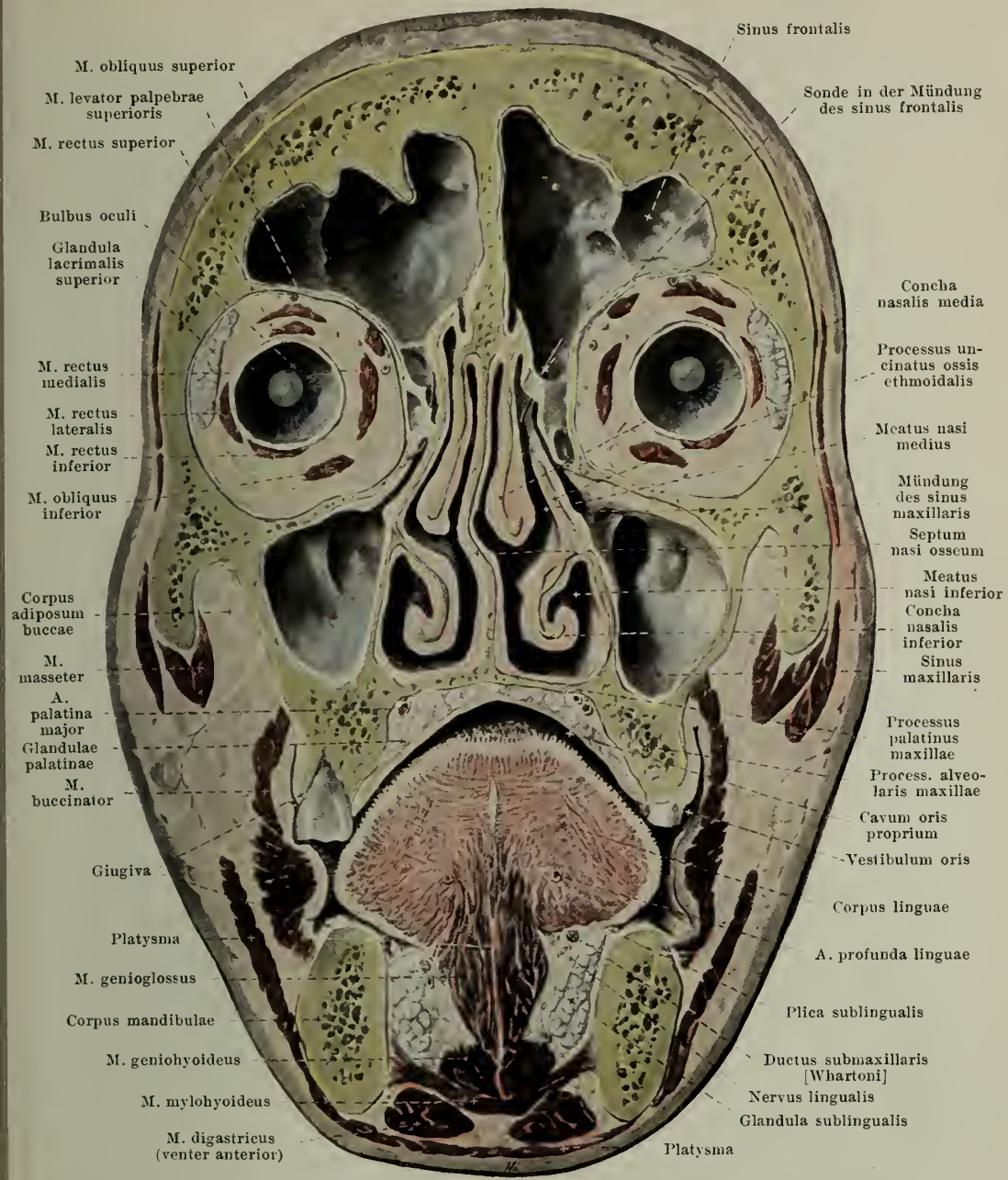

517. Frontalschnitt des Kopfes, von hinten (nach W. Braune).

(Am Unterkiefer sind auf beiden Seiten größere Zahnlücken vorhanden.)

Die **Mundhöhlenschleimhaut** *(tunica mucosa oris)* überzieht die Innenfläche der Lippen und Backen und schlägt sich ungefähr in der halben Höhe der Zahnwurzeln auf die Kieferbeine um. Dort bildet sie das *Zahnfleisch (gingiva),* ist hoch, derb, unverschieblich und um den Hals der Zähne in Form wallartiger Erhebungen angeordnet (s. auch Figg. 523 u. 543).

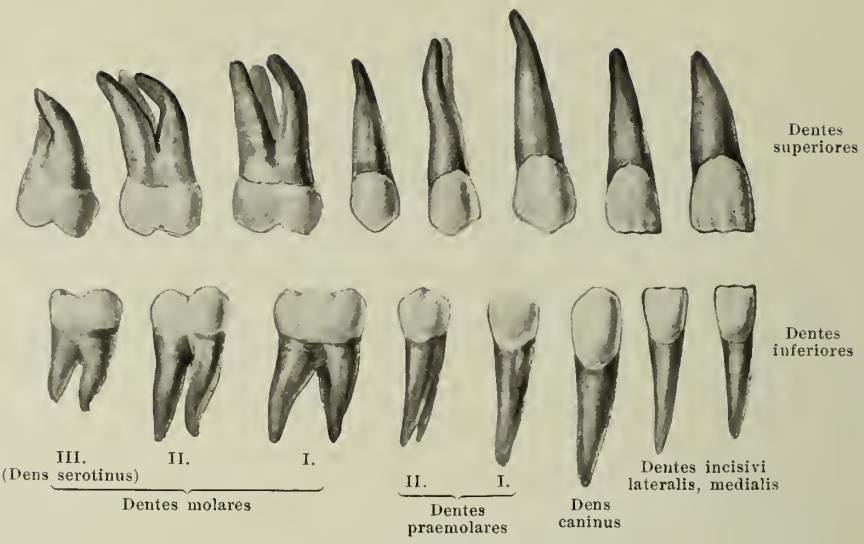

518. Rechte bleibende Zähne,

von der Lippen- oder Wangenseite.

Die **Zähne** *(dentes)* erscheinen in zwei, als Dentitionen bezeichneten Reihenfolgen. Die erste Dentition besteht aus den *20 Milchzähnen,* die zweite aus den *32 bleibenden Zähnen,* welche größtenteils an die Stelle der Milchzähne treten.

Bleibende Zähne *(dentes permanentes)* (s. auch Figg. 519—521, 527—529) sind im Ober- und Unterkiefer rechts und links je 8 vorhanden, und zwar: *2 Schneidezähne, 1 Eckzahn, 2 Backenzähne* und *3 Mahlzähne.*

Die ***Schneidezähne*** *(dentes incisivi)* besitzen eine Krone, welche im allgemeinen einem Meißel gleicht, so daß ihr freies Ende von einer gerade verlaufenden Kante, der Schneide, gebildet wird. Die facies contactus (facies medialis et lateralis) sind ungefähr dreieckig, die facies labialis et lingualis nach der Wurzel zu etwas verschmälert. Die Lippenfläche ist annähernd viereckig und besitzt gewöhnlich drei niedrige Längsleisten, welchen bei frisch durchgebrochenen Zähnen an der Schneide drei abgerundete Zacken entsprechen. Die Zungenfläche ist mehr dreieckig und der Länge nach stark ausgehöhlt; sie endet am Hals mit einem sehr stumpfen Höcker. Jeder Schneidezahn hat nur e i n e Wurzel, welche etwas lateralwärts geneigt ist („Wurzelmerkmal"). Die Wurzeln sind konisch, von rechts nach links etwas (an den unteren Zähnen stärker) komprimiert und an ihrer medialen und lateralen Fläche meist seicht gefurcht. Der Wurzelkanal (s. Figg. 523 u. 525) ist einfach. Der obere mediale Schneidezahn ist der größte, dann folgen meistens der obere laterale, der untere laterale und der untere mediale, welcher stets der kleinste ist.

Die ***Eckzähne*** *(dentes canini)* sind die kräftigsten und längsten einwurzeligen Zähne. Ihre Krone läuft am freien Ende in eine Kante aus, deren medialer, kürzerer Abschnitt mit dem lateralen, längeren einen stumpfen Winkel bildet. Die Lippenfläche ist annähernd fünfeckig und am breitesten zwischen den beiden Endpunkten der Kaukante. Sie ist, besonders in querer Richtung, stark gewölbt. Die Zungenfläche des oberen Eckzahnes besitzt am Hals einen stumpfen Höcker, von dem eine kräftige Längsleiste zur mittleren Ecke der Kaukante zieht. Medial und lateral von dieser Leiste liegt eine seichte Furche. Die Zungenfläche des unteren Eckzahnes ist leicht ausgehöhlt, ihr Höcker wenig oder gar nicht vorspringend. Die Krone des unteren Eckzahnes ist die schmalere und längere. Die Wurzeln sind einfach, plattgedrückt und gefurcht, wie die der Schneidezähne; die des unteren ist nicht selten gespalten; alle sind, namentlich nach der Spitze zu, etwas nach hinten geneigt. Der Wurzelkanal ist einfach.

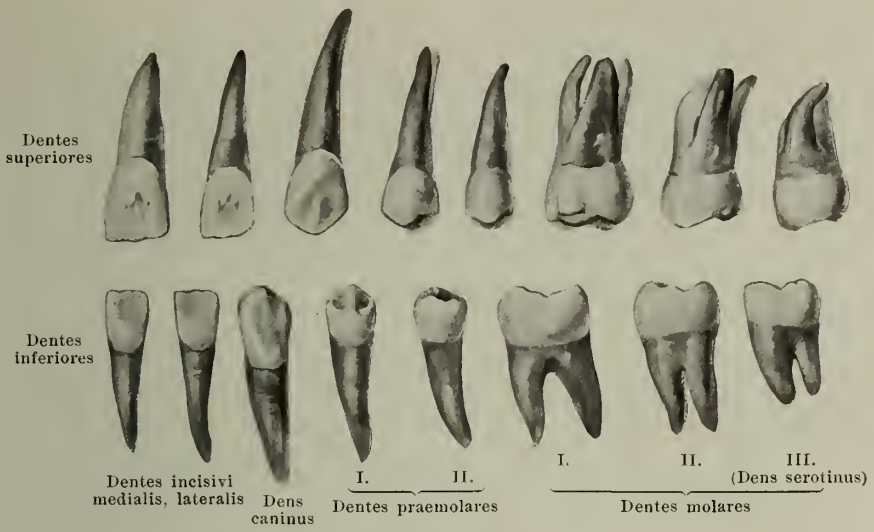

519. Rechte bleibende Zähne, von der Zungenseite.

Die ***Backenzähne*** *(dentes praemolares)* besitzen eine breite, unebene, abgerundet viereckige Kaufläche, welche durch eine von vorn nach hinten verlaufende Furche in einen größeren, buccalen und einen kleineren, lingualen Höcker geteilt ist; die Höcker sind gleich lang am zweiten oberen Backenzahn; sonst ist der linguale Höcker niedriger. An den unteren Zähnen sind beide Höcker häufig durch eine Schmelzleiste verbunden. Die Wangen- und Zungenfläche sind der Quere und Länge nach gewölbt und helfen je den einen Abhang der erwähnten Höcker bilden; dabei ähnelt die Wangenfläche in ihrer Form derjenigen des entsprechenden Eckzahnes. Die Wurzel ist einfach und nach hinten gekrümmt; an den oberen Zähnen ist sie von vorn nach hinten platt gedrückt und besitzt an ihrer vorderen und hinteren Fläche je eine flache Furche, deren stärkere Ausbildung am ersten oberen Backenzahn häufig zu einer Spaltung der Wurzel führt; an den unteren Zähnen ist die Wurzel mehr rundlich. Die Pulpahöhle ist ein schmaler, von vorn nach hinten komprimierter Spaltraum, welcher zwei, den beiden Höckern entsprechende Divertikel besitzt; der obere erste Backenzahn hat fast konstant zwei Wurzelkanäle, einen buccalen und einen lingualen, die anderen einen spaltartigen.

Die ***Mahlzähne*** *(dentes molares)* sind die stärksten Zähne und haben (namentlich im Unterkiefer) eine mehr würfelförmige Krone. Am oberen ersten Mahlzahn ist die Kaufläche rhombisch und durch eine H-ähnliche, asymmetrisch angeordnete Furche in vier ungleich große Höcker abgeteilt, von denen zwei auf der Wangenseite und zwei auf der Zungenseite liegen; der vordere Zungenhöcker ist der größte, der hintere der kleinste. Die Wangen- und Zungenfläche sind gewölbt und durch eine Längsfurche geteilt; die Zungenfläche besitzt vorn häufig ein kleines (fünftes) Höckerchen, das vielfach nur angedeutet ist und ganz selten die Kaufläche erreicht. Die vordere und hintere (Berührungs-) Fläche ist gewölbt. Der obere zweite Mahlzahn hat entweder vier Höcker wie der erste; oder er besitzt nur drei Höcker, und es fehlt ihm der hintere Zungenhöcker mehr oder weniger vollständig. Der obere dritte Mahlzahn *(dens serotinus, Weisheitszahn)*, variiert in Form und Größe außerordentlich. Die Krone ähnelt vielfach derjenigen des zweiten; sie besitzt meistens drei Höcker, bisweilen mehr oder auch weniger und kann in der Größe sehr reduciert sein. Die oberen Mahlzähne haben drei Wurzeln; die zwei Wangenwurzeln laufen annähernd parallel, sind von vorn nach hinten abgeplattet und biegen sich an der Spitze etwas nach hinten; die dritte Zungen-(Gaumen-)wurzel, ist rundlich und divergiert mit jenen. Die Wangenwurzeln haben meist vorn und hinten Längsfurchen, die Gaumenwurzel besitzt vielfach eine solche an der lingualen Fläche. Die Wurzeln des Weisheitszahnes sind mehr oder weniger verwachsen. Die Pulpahöhle ist groß, von vorn nach hinten etwas verschmälert und besitzt so viele Zipfel, als Höcker vorhanden sind (3—4). Jede Wurzel hat einen einfachen Kanal. Der erste Mahlzahn ist gewöhnlich der größte, der dritte der kleinste.

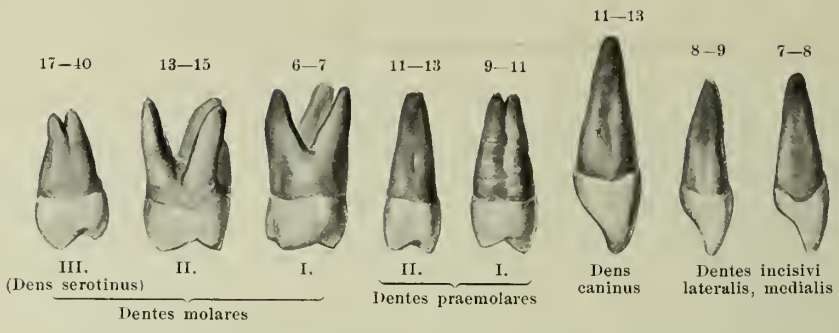

520. Rechte obere bleibende Zähne,

vordere Zähne von der lateralen, hintere Zähne von der hinteren Seite.

(Die arabischen Zahlen geben die Durchbruchszeiten der einzelnen Zähne in Jahren an [nach E. Zuckerkandl].)

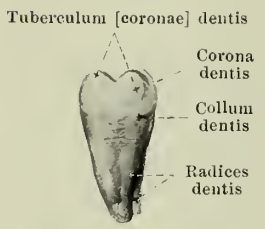

521. Rechter unterer bleibender erster Mahlzahn,

von vorn.

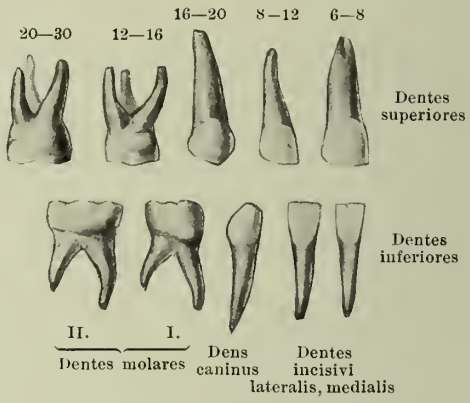

522. Rechte Milchzähne,

von der Lippen- oder Wangenseite.

(Die arabischen Zahlen geben die Durchbruchszeiten der einzelnen Zähne in Monaten an [nach Fr. Hesse].)

Mahlzähne (Fortsetzung). Die unteren Mahlzähne sind größer und kräftiger als die oberen. Ihre Kaufläche ist rechteckig und von vorn nach hinten etwas länger, als in frontaler Richtung. Sie wird durch eine ziemlich symmetrische +-förmige Furche abgeteilt in 4—5 Höcker, und zwar 2—3 buccale und 2 linguale, von denen die letzteren ein wenig höher sind; die vorderen Höcker sind etwas größer als die hinteren. Die Wangenfläche ist stärker konvex, als die Zungenfläche. Der erste Mahlzahn besitzt fast immer 5 Höcker, der zweite meist 4, manchmal 5 Höcker. Der dritte (Weisheitszahn) variiert sehr, verkümmert aber im allgemeinen nicht so bedeutend wie der obere; er hat meist 5 oder 4 Höcker. Die unteren Mahlzähne besitzen 2 Wurzeln, eine vordere, breitere und eine hintere; beide sind von vorn nach hinten plattgedrückt und lassen an den breiten vorderen und hinteren Flächen meist je eine Längsfurche erkennen. Die vordere Wurzel ist meist vertikal, die hintere schräg nach hinten gerichtet; jede kann gespalten sein. Die Wurzeln des Weisheitszahnes sind sehr verschieden, häufig verschmolzen. Die Pulpahöhle (s. Fig. 526) ahmt die Gestalt der Krone nach. Die vordere Wurzel hat meist 2 Kanäle, einen buccalen und einen lingualen, die hintere meist nur einen (bisweilen auch 2). Der Weisheitszahn besitzt 3 oder 2 oder nur 1 Wurzelkanal. Der erste Mahlzahn ist gewöhnlich der größte, der dritte der kleinste.

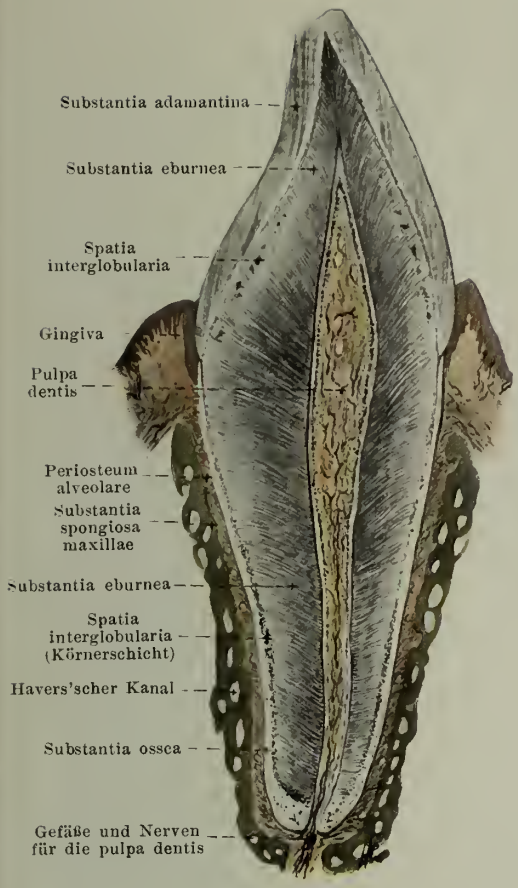

523. Sagittalschnitt eines oberen Schneidezahnes mit der Umgebung.

Vergr.: 5:1.

(In Figg. 523 u. 524 sind die Zähne nach lufthaltigen Schliffen gezeichnet.)

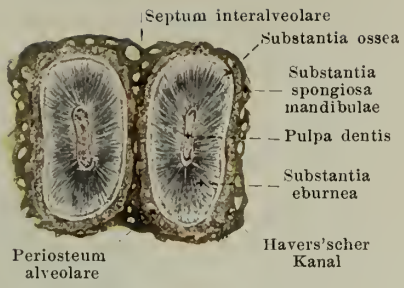

524. Transversalschnitt durch die Wurzeln zweier unterer Schneidezähne mit der Umgebung.

Vergr.: 5:1.

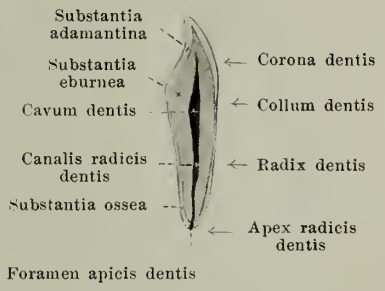

525. Sagittalschnitt eines oberen Schneidezahnes.

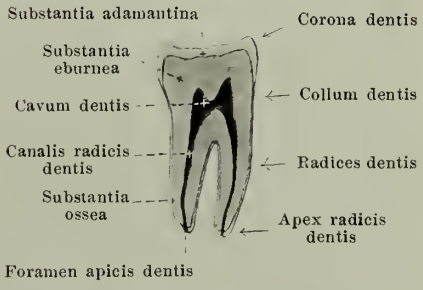

526. Sagittalschnitt eines unteren Mahlzahnes.

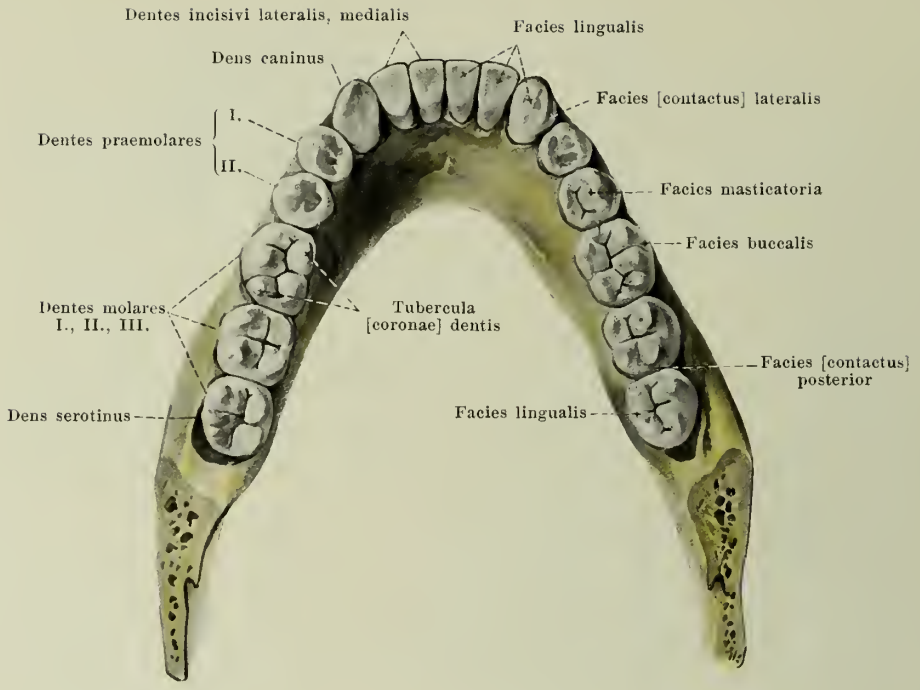

527. Bleibendes Gebiß des Unterkiefers,

von oben.

(Die rami mandibulae sind abgesägt.)

Milchzähne *(dentes decidui)* (s. Fig. 522) sind im Ober- und Unterkiefer auf jeder Seite je 5 vorhanden, und zwar: *2 Schneidezähne, 1 Eckzahn* und *2 Mahlzähne.*

Sie gleichen mit Ausnahme der ersten Mahlzähne der Form nach in der Hauptsache den entsprechenden bleibenden Zähnen, sind jedoch im allgemeinen kleiner und zarter. Die Kronen der Schneide- und Eckzähne sind verhältnismäßig breiter und kürzer, ihre Wurzeln ziemlich lang und sehr dünn. Die Milchzähne stehen mehr senkrecht in den Kiefern. Besonders charakteristisch ist der stark entwickelte, wulstartige Schmelzrand, mit welchem die Krone nach der Wurzel zu abschließt.

Die ***Milchschneidezähne*** sind in ihren Kronen den bleibenden sehr ähnlich. Die Wurzel des oberen medialen ist von vorn nach hinten etwas flach gedrückt, diejenige der anderen ist drehrund. Das „Wurzelmerkmal" (s. S. 482) ist an den oberen deutlich ausgeprägt, an den unteren unbeständig.

Die ***Milcheckzähne*** ähneln den bleibenden sehr; die Wurzeln sind rundlich und nach dem ersten Mahlzahn zu gerichtet.

Milchmahlzähne. Der obere erste kommt in zwei Formen vor. Entweder er gleicht in seiner Krone, namentlich in deren Kaufläche, nahezu dem bleibenden ersten Backenzahn; dann ist die Kaufläche dreieckig und durch eine sagittal gestellte Furche in einen Wangen- und einen Zungenhöcker geteilt. Oder es ist die Kaufläche von vorn nach hinten breiter, der Wangenhöcker läuft mehr in eine Schneide aus, und hinter dem Zungenhöcker tritt ein zweiter kleinerer auf. Die Wangenfläche besitzt regelmäßig vorn unmittelbar über dem Zahnhals einen stumpfhöckerigen Vorsprung. Der obere zweite Milchmahlzahn gleicht durchweg dem ersten bleibenden oberen Mahlzahn. Beide obere Milchmahlzähne besitzen drei Wurzeln, die in Lage und Form im allgemeinen denjenigen der bleibenden gleich sind, dabei aber mit ihren Spitzen weit auseinander weichen.

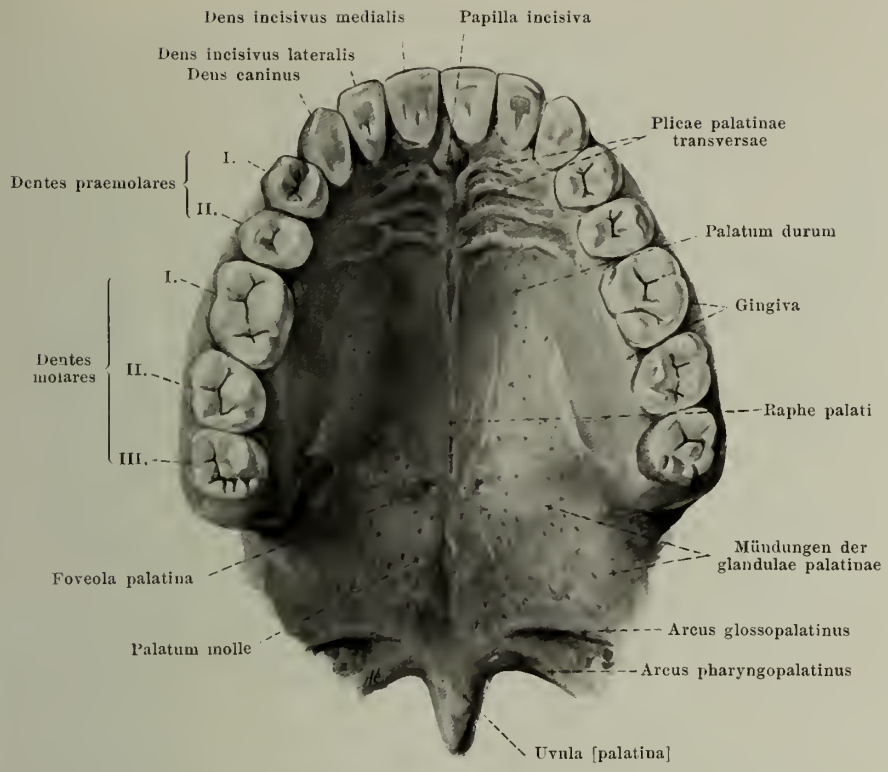

528. Bleibendes Gebiß des Oberkiefers

mit der Schleimhaut des Gaumens, von unten.

Milchmahlzähne (Fortsetzung): Der untere erste hat eine viereckige Kaufläche, die von vorn nach hinten in die Länge gezogen ist. Sie besitzt 4 oder 5 Höcker, 2 linguale, spitzige und 2 oder 3 buccale, niedrigere, welche durch eine sagittal verlaufende Furche getrennt werden. Der untere erste trägt auf der Wangenfläche einen analogen Vorsprung, wie der obere erste. Der untere zweite Milchmahlzahn gleicht durchweg dem ersten bleibenden unteren Mahlzahn. Beide untere Milchmahlzähne haben je zwei breite Wurzeln, die stärker auseinander weichen und nur an den Spitzen wieder etwas zusammengebogen sind, sonst aber denen der bleibenden gleichen.

Allgemeines über die Zähne (s. Figg. 521, 523—526). Jeder Zahn besteht aus dem *Zahnbein (Dentin, substantia eburnea),* dem *Schmelz (substantia adamantina)* und dem *Zement (substantia ossea).* Das Zahnbein bildet die Hauptmasse und gibt dem Zahn die Form, der Schmelz überzieht oberflächlich den freien Teil, das Zement den im Knochen und Zahnfleisch verborgenen Teil des Zahnes. Der Form nach unterscheidet man *Zahnkrone (corona dentis), Zahnhals (collum dentis)* und *Zahnwurzel (radix dentis).* Die Zahnkrone ist der dickste, frei in die Mundhöhle ragende Teil. Die häufig mehrfach vorhandene Zahnwurzel ist der längste Abschnitt, steckt größtenteils in dem entsprechend geformten alveolus des Kiefers und ist dort durch die hauptsächlich quer verlaufenden Fasern der *Wurzelhaut (periosteum alveolare)* festgehalten; ein schmaler Bezirk der Wurzel überragt jedoch den freien Knochenrand, ist nur vom Zahnfleisch überzogen und an mehrwurzeligen Zähnen deutlicher, als an einwurzeligen eingeschnürt; er wird Zahnhals genannt. Im Innern des Zahnbeines liegt ein Hohlraum, welcher der äußeren Form des Zahnes ähnelt; sein in der Krone und im Hals gelegener, größerer Abschnitt heißt *Pulpahöhle (cavum dentis)* und verjüngt sich nach dem in jeder Wurzel verlaufenden, schmalen *Wurzelkanal (canalis radicis dentis),* welcher an der *Wurzelspitze (apex radicis dentis)* mit dem feinen *Wurzelloch (foramen apicis dentis)* mündet. Der ganze Hohlraum wird durch die gefäß- und nervenreiche *Zahnpulpa (pulpa dentis)* vollständig ausgefüllt.

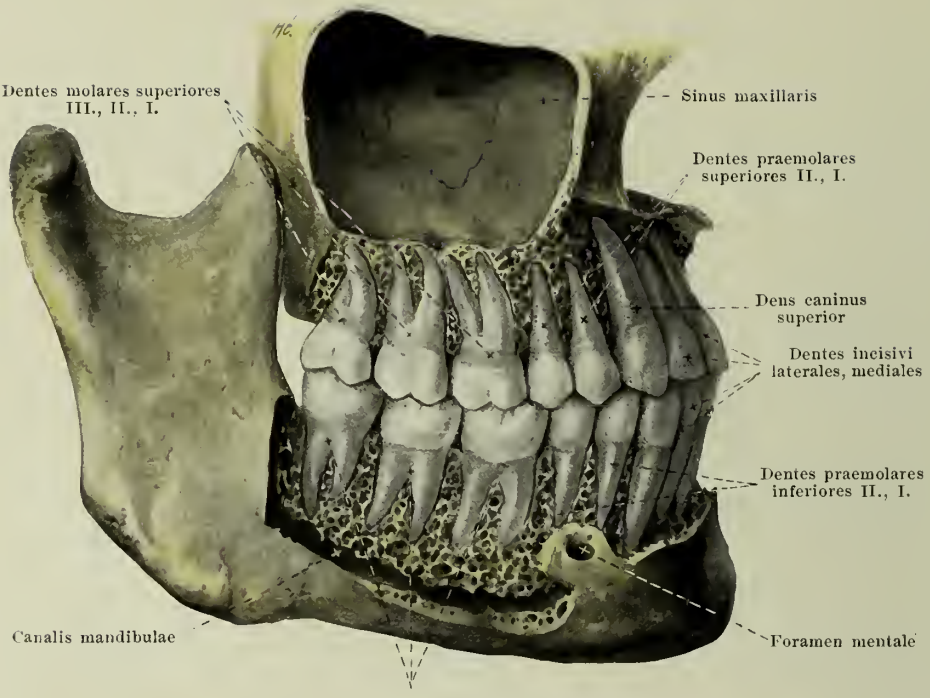

529. Bleibendes Gebiß, von rechts.

(Die äußere Knochenschicht ist teilweise entfernt, der sinus maxillaris eröffnet.)

An der *Zahnkrone* (s. Fig. 527) kann man fünf Flächen unterscheiden. Die äußere Fläche wird an den Schneide- und Eckzähnen von den Lippen bedeckt *(facies labialis)*, an den Backen- und Mahlzähnen von den Wangen *(facies buccalis)*. Die innere, der konkaven Seite des Zahnbogens angehörende Fläche heißt *facies lingualis*. Die beiden Flächen, mit welchen der Zahn seine Nachbarn berührt, werden als *facies contactus* bezeichnet und an den Schneide- und Eckzähnen als *facies medialis* und *facies lateralis*, an den Backen- und Mahlzähnen als *facies anterior* und *facies posterior* unterschieden. Die fünfte Fläche *(facies masticatoria)* berührt beim Kieferschluß die entsprechende Fläche der anderen Zahnreihe; sie ist an den Schneidezähnen zu einer Kante reduciert, sonst aber mit einem oder mehreren Höckern *(tubercula [coronae] dentis)* versehen.

Die *untere* **Zahnreihe** *(arcus dentalis inferior)* (s. Fig. 527) gleicht in ihrer Krümmung einer Parabel, die *obere Zahnreihe (arcus dentalis superior)* (s. Fig. 528) einer halben Ellipse. Da somit die beiden Zahnreihen etwas verschieden gekrümmt sind, und da außerdem die Zähne in den beiden Kiefern verschiedene Form und Größe besitzen, so beißen die gleichartigen Zähne im Ober- und Unterkiefer nicht mit entsprechenden Stellen aufeinander. Das Ineinandergreifen, die *Artikulation der Zahnreihen*, erfolgt vielmehr in der Weise, daß die oberen Zähne, welche mit ihrer Längsachse sämtlich etwas schräg nach außen und unten gerichtet sind, lateralwärts etwas über die unteren hervorragen, deren Längsachsen mehr nach einwärts und oben verlaufen. So kommt es, daß die oberen vorderen Zähne die freien Enden der unteren etwas von vorn her bedecken (die oberen Zähne beißen über die unteren) (s. auch Fig. 516), während die buccalen Höcker der übrigen oberen Zähne die gleichen Höcker der unteren Zähne etwas lateralwärts überlagern; die lingualen Höcker der oberen Zähne kommen in die Rinnen zwischen den buccalen und lingualen Höckern der unteren Zähne zu liegen. Die Zahnreihen sind auch in der Richtung von vorn nach hinten gegeneinander verschoben. Da besonders die oberen Schneidezähne wesentlich breiter sind als die unteren, so legt sich der obere Eckzahn zwischen den unteren Eckzahn und ersten Backenzahn hinein, beide berührend; in entsprechender Weise sind die oberen Backen- und Mahlzähne nach hinten verschoben: nur der obere Weisheitszahn, der kleiner ist, als der untere, ragt über den letzteren hinten nicht hervor.

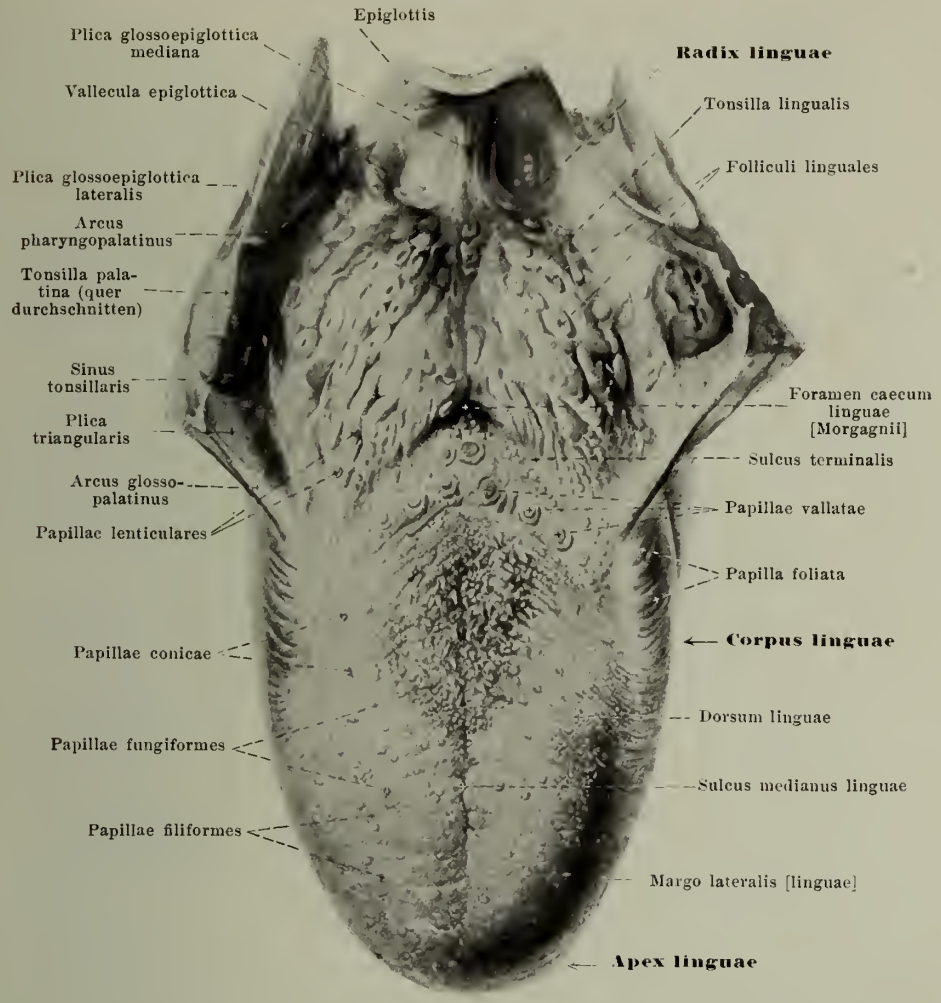

530. Zunge, von oben.

(Die Gaumenbögen und die Gaumenmandeln sind quer durchschnitten.)

Die **Zunge** *(lingua)* ist ein hauptsächlich aus Muskeln bestehender, platt-länglicher Körper, welcher unten am Boden der Mundhöhle befestigt ist. Vorn endet sie in einer platten, abgerundeten Spitze *(apex linguae)*. Auf diese folgt ohne scharfe Grenze das *corpus linguae*. Dieses wiederum wird nach hinten abgegrenzt durch den *sulcus terminalis*, dessen rechter und linker Schenkel schräg rückwärts gegen die Medianebene verlaufen und sich im *foramen caecum linguae [Morgagnii]* treffen; letzteres stellt gewöhnlich eine kleine Grube dar und ist in frühembryonaler Zeit die Mündung des ductus thyreoglossus, dessen Endstück beim Erwachsenen als *ductus lingualis* (s. Fig. 516) noch in wechselnder Länge angetroffen werden kann. Das Gebiet hinter dem sulcus terminalis wird *radix linguae* genannt. Die obere Fläche der Zunge *(dorsum linguae)* (s. auch Figg. 516 u. 517) ist in sagittaler und frontaler Richtung konvex nach oben gekrümmt und besitzt in der Medianebene besonders vorn eine seichte Rinne, *sulcus medianus linguae*. An der Zungenwurzel geht sie unmittelbar in die mediane Fläche der Gaumenbögen und Mandeln über (s. auch Fig. 545). Der Zungenkörper ist lateral durch den stumpfen *margo lateralis [linguae]* abgegrenzt. Die untere Fläche liegt nur entlang den Seitenrändern und in größerer Ausdehnung unter dem vorderen Abschnitt der Zunge frei *(facies inferior [linguae])* (s. auch Figg. 516, 517 und 538), sonst ist sie verdeckt.

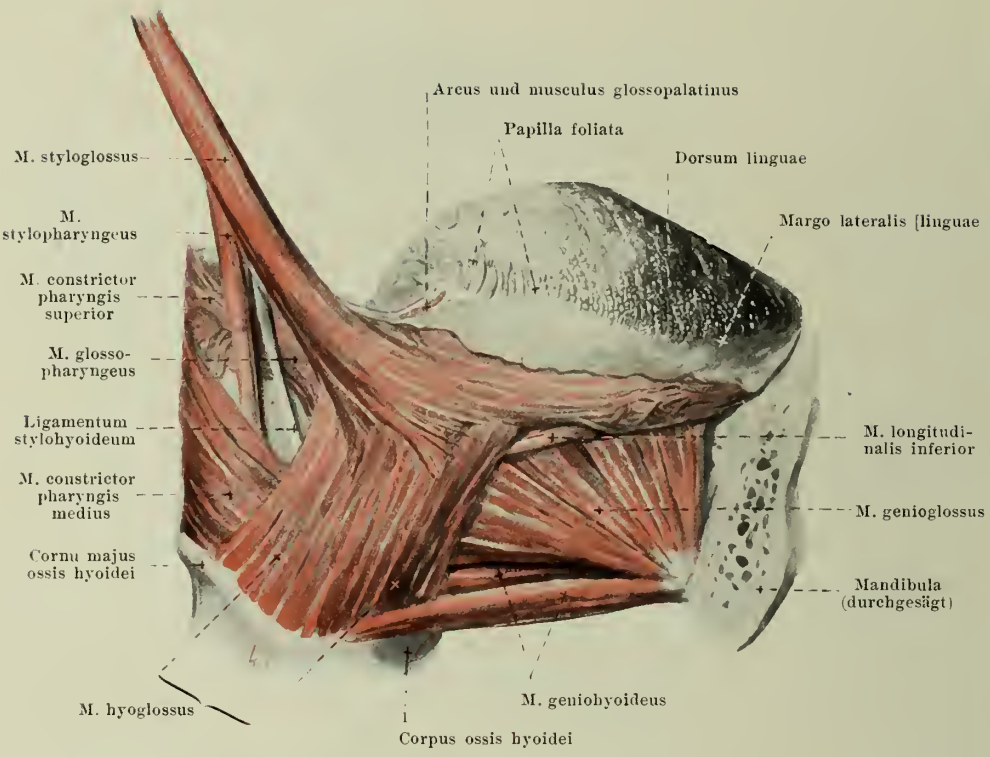

531. Muskulatur der Zunge, von rechts.

(Die rechte Hälfte des Unterkiefers, der m. mylohyoideus und die Speicheldrüsen sind entfernt.)

Zungenmuskeln *(musculi linguae):*

M. styloglossus (s. auch Figg. 532, 534, 539 und 555). Form: lang, schmal und platt. Lage: medial und oberhalb vom m. stylohyoideus, zwischen a. carotis externa und interna, medial von mandibula und m. pterygoideus internus, bedeckt von glandula parotis. Ursprung: processus styloideus und ligamentum stylohyoideum. Ansatz: verläuft schräg abwärts, nach vorn und medianwärts zur lateralen Fläche des m. hyoglossus und teilt sich dort in zwei Bündel; das stärkere, laterale, obere zieht an der lateralen Fläche des m. hyoglossus und m. longitudinalis inferior unter dem lateralen Zungenrande nach der Zungenspitze zu; das dünnere, mediale, untere durchbohrt den m. hyoglossus und wendet sich im hinteren Abschnitt der Zunge medianwärts. Wirkung: zieht die Zunge, besonders die Zungenwurzel, nach oben und hinten. Innervation: n. hypoglossus.

M. hyoglossus (s. auch Fig. 532). Form: platt, viereckig. Lage: medial und oberhalb von glandula submaxillaris und m. mylohyoideus, medial von mandibula. Ursprung: oberer Rand des corpus und cornu majus ossis hyoidei. Ansatz: zieht nach oben und etwas nach vorn und senkt sich zwischen die Bündel des m. styloglossus ein; dann biegen die Fasern zwischen dem lateralen Bündel des m. styloglossus und dem m. longitudinalis inferior nach vorn um und laufen in der Längsrichtung der Zunge nach der Spitze zu. Wirkung: zieht die Zunge nach hinten und abwärts. Innervation: n. hypoglossus.

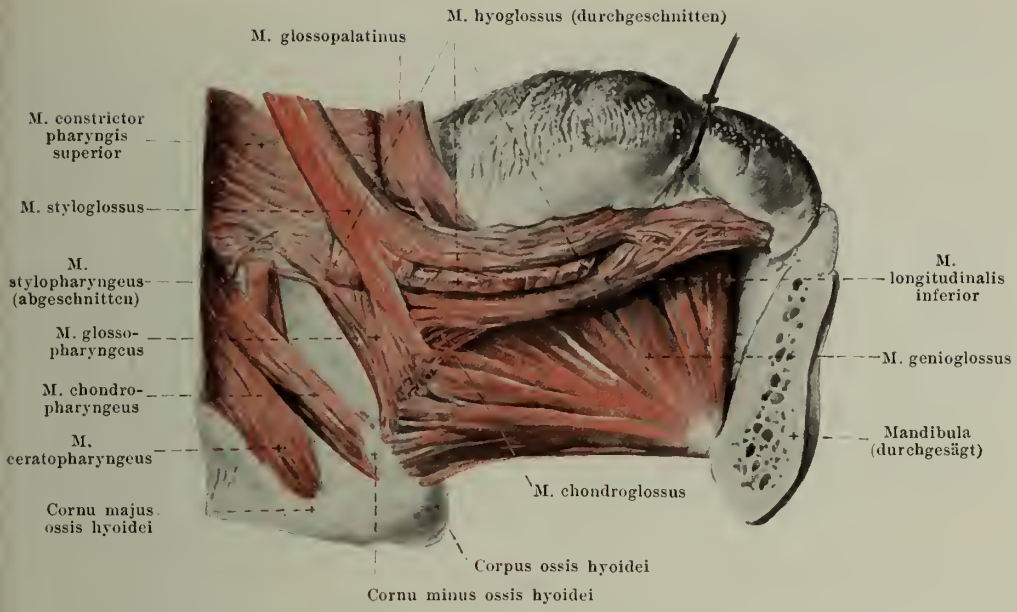

532. Tiefe Muskulatur der Zunge, von rechts.

(Wie bei Fig. 531; außerdem sind noch die mm. geniohyoideus und hyoglossus entfernt. Die Zunge ist nach oben und links gezogen.)

M. genioglossus (s. auch Figg. 531, 533, 534 und 539). Form: annähernd viereckig, dick, sagittal gestellt. Lage: in der Tiefe der Zunge unmittelbar oberhalb des m. geniohyoideus, neben und parallel der Medianebene, von dem gleichnamigen Muskel der anderen Seite nur durch lockeres Bindegewebe und durch das septum linguae (s. S. 493) geschieden; lateral teilweise unmittelbar bedeckt von den mm. longitudinalis inferior, hyoglossus, styloglossus, glandula sublingualis. Ursprung: mit kleiner, dreieckiger Sehne von der spina mentalis mandibulae, unmittelbar über dem m. geniohyoideus. Ansatz: die Fasern divergieren nach hinten und oben. Die untersten Fasern ziehen parallel dem m. geniohyoideus nach hiuten und befestigen sich teilweise am corpus ossis hyoidei, teilweise an der epiglottis; die anderen Fasern strahlen fächerförmig nach dem dorsum linguae in der ganzen Länge der Zunge aus und sind dabei schichtenweise durchkreuzt von den Fasern des m. transversus linguae. Wirkung: zieht die Zunge nach vorn und unten. Innervation: n. hypoglossus.

M. longitudinalis inferior (s. auch Figg. 531, 534 u. 539). Form: lang und schmal. Lage: in der Tiefe der Zunge, vorn zwischen den mm. genioglossus und styloglossus, hinten zwischen den mm. genioglossus und hyoglossus. Ursprung: in der Schleimhaut der Zungenwurzel. Ansatz: die Fasern steigen bogenförmig abwärts und sammeln sich an der medialen Fläche des m. hyoglossus zu einem gut isolierten Muskelbauch. Vom cornu minus oss. hyoidei entspringende Fasern *(m. chondroglossus)* legen sich teilweise diesem Muskelbauch von unten her an, teilweise ziehen sie zwischen den Bündeln des m. genioglossus nach oben und vorn und schließen sich dem m. longitudinalis superior an. Die Hauptmasse des m. longitudinalis inferior verläuft geradlinig nach vorn und endet an der Schleimhaut der facies inferior linguae; nur ein kleiner Teil biegt aufwärts zur Schleimhaut des Zungenrückens. Wirkung: verkürzt die Zunge in der Längsrichtung. Innervation: n. hypoglossus.

M. longitudinalis superior (s. Figg. 533—535), unmittelbar unter der Schleimhaut des ganzen Zungenrückens, hinten verstärkt durch einen Teil der Fasern des m. chondroglossus. Die Fasern verlaufen in der Längsrichtung, spannen sich bündelweise in kurzen, nach oben konkaven Bögen zwischen Punkten der Schleimhaut aus und überkreuzen sich dabei. Wirkung: wölbt die Zunge in der Längsrichtung nach oben. Innervation: n. hypoglossus.

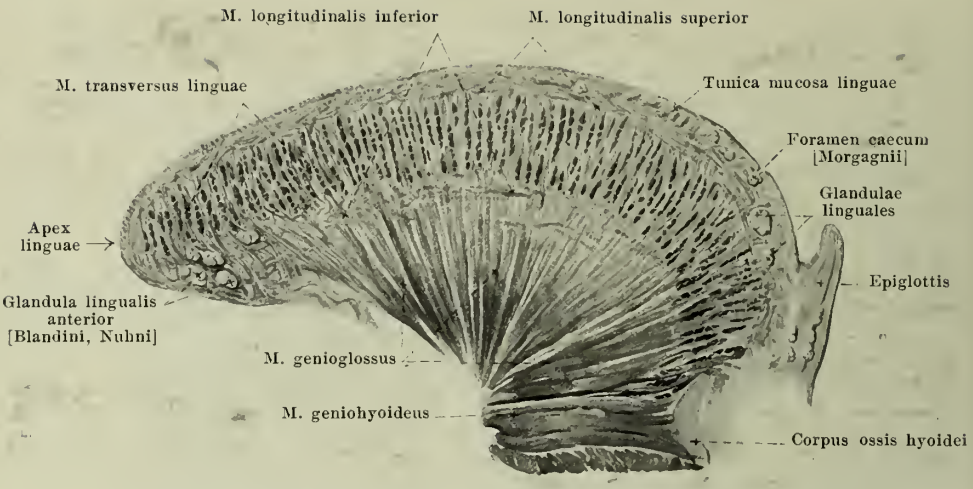

533. Sagittalschnitt durch die Zunge

eines Neugeborenen, nahe der Medianebene. Vergr.: ca. 3 : 1.

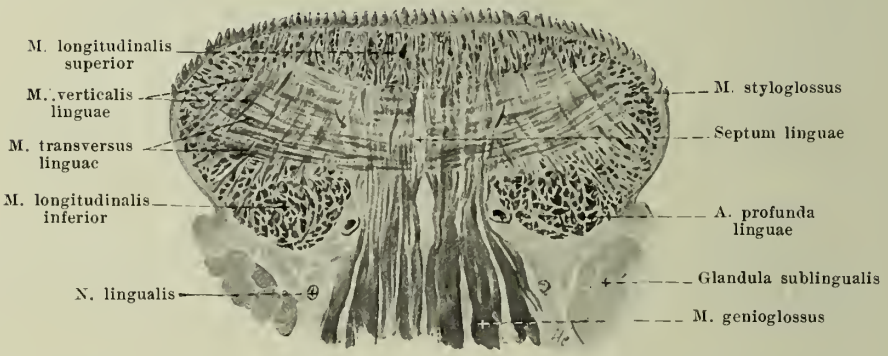

534. Frontalschnitt durch den Zungenkörper

eines Neugeborenen. Vergr.: ca. 3 : 1.

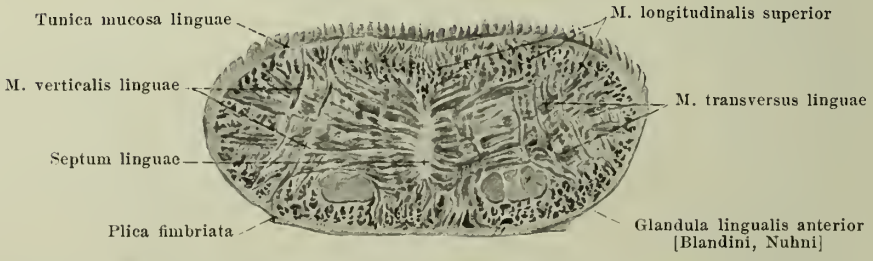

535. Frontalschnitt durch die Zungenspitze

eines Neugeborenen. Vergr.: ca. 3 : 1.

(Figg. 533—535 nach Präparaten von Fr. Hesse.)

Papillae fungiformes

Papillae vallatae

536. Papillae filiformes, von der Fläche.

537. Papillae vallatae, von der Fläche.

Vergr.: 7:1.

M. transversus linguae (s. Figg. 533—535), in der ganzen Ausdehnung der Zunge. Er besteht aus senkrecht zur Oberfläche gestellten, mit den Lamellen des m. genioglossus alternierenden Blättern, in welchen die Fasern in frontaler Richtung, teils vom septum linguae entspringend, teils es durchbohrend, fächerförmig zur Schleimhaut des Zungenrückens und des lateralen Zungenrandes verlaufen. Wirkung: wölbt die Zunge in querer Richtung nach oben. Innervation: n. hypoglossus.

M. verticalis linguae (s. Figg. 534 u. 535) wird von Faserbündeln gebildet, welche besonders in der Nähe des lateralen Zungenrandes unmittelbar von der oberen zur unteren Schleimhaut gehen. Innervation: n. hypoglossus.

Septum linguae (s. Figg. 516, 534 u. 535) ist ein kleines, schmales Bindegewebsblatt, welches in der Medianebene von vorn nach hinten verläuft und dabei allseitig von Muskeln umgeben ist; es ist rechts und links zickzackförmig ausgebogen und vielfach durchlöchert.

Die **tunica mucosa linguae** *(Zungenschleimhaut)* (s. Fig. 530) ist auf dem Zungenrücken von zahlreichen kleinen Erhebungen bedeckt, den *papillae linguales (Zungenpapillen)*. Diese sind:

1. *Papillae filiformes,* schmal-kegelförmige Erhebungen mit pinselförmigen Epithelanhängen, von weißlicher Farbe, kommen auf dem ganzen Zungenrücken, an den Seitenrändern und an der Zungenspitze vor. Sie sind am besten ausgebildet im mittleren Abschnitt des Zungenrückens, nahe vor den papillae vallatae. Zwischen ihnen stehen zerstreut *papillae conicae,* welche größer und länger, sonst aber ihnen ähnlich sind.

2. *Papillae fungiformes,* kolbige Hervorragungen von rötlicher Farbe, größer als die vorigen und mehr verstreut zwischen ihnen, besonders in der vorderen Zungenhälfte. Namentlich an den Seitenrändern der Zunge sind sie oft stark abgeflacht und heißen dann *papillae lenticulares.*

3. *Papillae vallatae,* die größten von allen, 7—11, stehen vor dem sulcus terminalis, ihm ungefähr parallel, in der Form eines λ, so daß die hinterste nahe vor dem foramen caecum gelegen ist. Sie sind kurze, zylindrische Erhebungen, die von einer ringförmigen Furche und einem Schleimhautwulst umgeben sind und wenig über die Umgebung hervorragen.

4. *Papilla foliata,* jederseits am margo lateralis linguae, nahe vor dem Abgang des arcus glossopalatinus, ist sehr wechselnd und besteht aus 5—8 annähernd vertikal gestellten, durch Furchen getrennten Falten, welche kaum über die Umgebung hervorragen.

Folliculi linguales (Zungenbälge) sind als verschieden große, linsenförmige Erhebungen der Schleimhaut auf der ganzen Zungenwurzel hinter dem sulcus terminalis bis zur epiglottis sichtbar. Sie breiten sich vielfach auch seitlich bis zu den Gaumenmandeln aus und werden als *tonsilla lingualis* zusammengefaßt. Jede besitzt in der Mitte eine kleine Vertiefung.

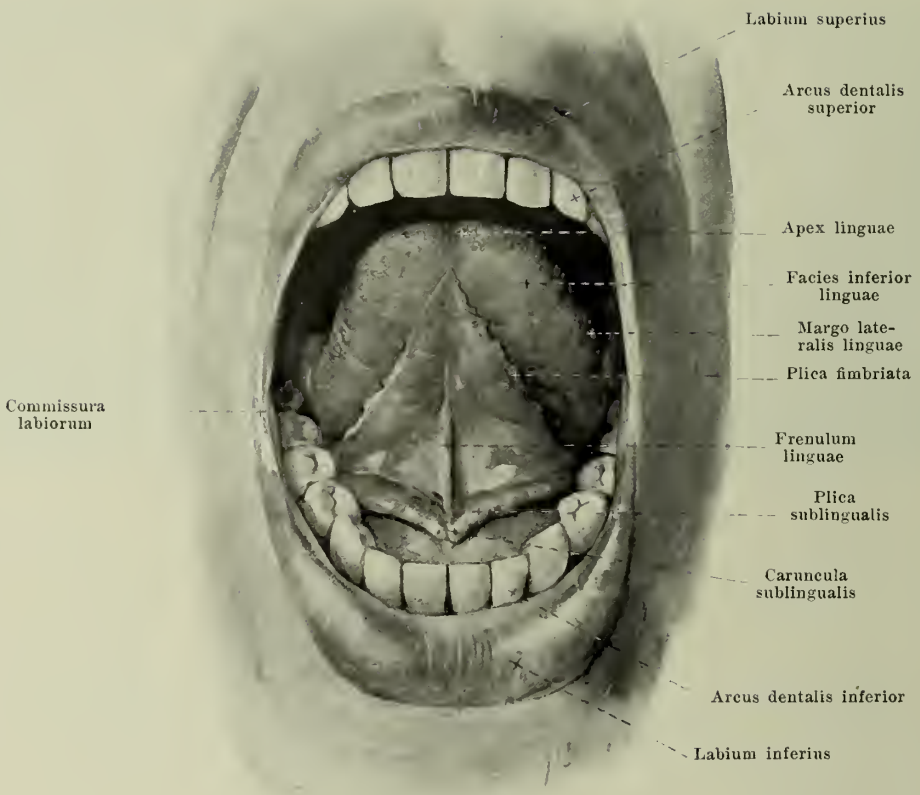

538. Untere Zungenfläche und Umgebung
bei erhobener Zungenspitze.

Zungenschleimhaut (Fortsetzung). Von der Zungenwurzel zieht (s. Fig. 530) in der Medianebene eine größere Schleimhautfalte, *plica glossoepiglottica mediana,* und lateral von ihr je eine kleinere, *plica glossoepiglottica lateralis,* zur vorderen Fläche des Kehldeckels. Jederseits liegt zwischen ihnen eine grubenartige Vertiefung, *vallecula epiglottica.*

Die Schleimhaut der facies inferior linguae ist glatt und besitzt nur zwei symmetrische, nach vorn konvergierende, schmale und niedrige Falten, *plicae fimbriatae,* deren freier Rand streckenweise fein gezackt ist. Sie sind bei Neugeborenen und Kindern deutlicher als bei Erwachsenen. In der Medianebene zieht von der Unterzungenfläche eine Schleimhautfalte, *frenulum linguae,* bis zum Zahnfleisch. Unmittelbar neben ihr liegt jederseits ein kleiner rundlicher Höcker, *caruncula sublingualis,* der die Mündung des ductus submaxillaris enthält. Auf der Strecke zwischen dem frenulum linguae und dem arcus glossopalatinus geht die Schleimhaut in einem flachen Bogen auf das Zahnfleisch über; sie ist da, wo sie die glandula sublingualis überzieht, zu einem langen, höckerigen Wulst, *plica sublingualis,* emporgehoben, der von der caruncula sublingualis an nach hinten und lateralwärts verläuft; auf ihm münden die ductus sublinguales minores.

Die *glandulae linguales* (s. Fig. 533) liegen unmittelbar unter der Schleimhaut, besonders zahlreich unter der tonsilla lingualis, den papillae vallatae und den papillae foliatae.

Die *glandula lingualis anterior [Blandini, Nuhni]* (s. Figg. 535 u. 539) liegt jederseits als länglicher Körper lateral vom vorderen Ende des m. genioglossus nahe hinter der Zungenspitze und ist an ihrer unteren Fläche von einigen Fasern der mm. styloglossus und longitudinalis inferior bedeckt. Ihre Ausführungsgänge münden längs der plica fimbriata.

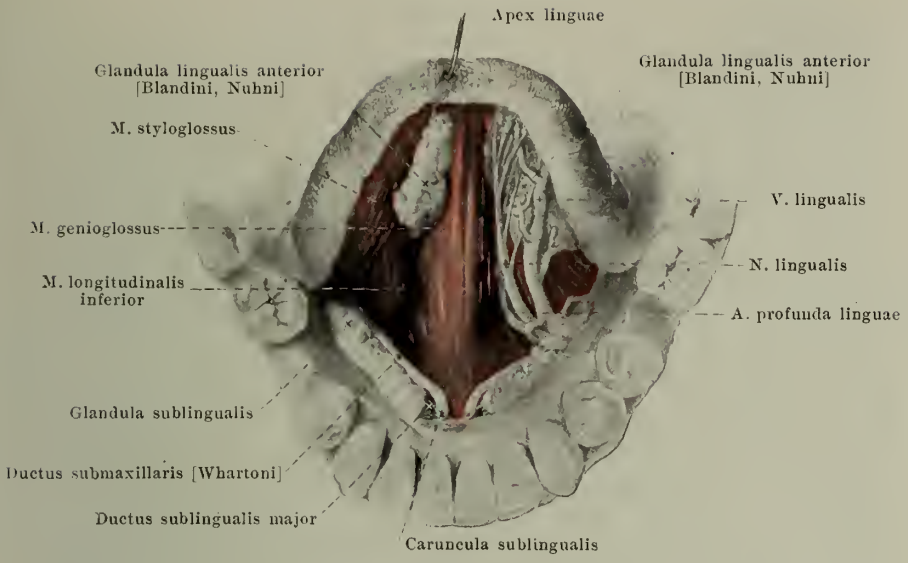

539. Untere Zungenfläche und Umgebung

nach Entfernung der Schleimhaut, bei erhobener Zungenspitze.

(Rechts sind die Gefäße und Nerven entfernt und die oberflächlichen Fasern der mm. styloglossus und longitudinalis inferior, soweit sie die glandula lingualis anterior bedecken, weggenommen.)

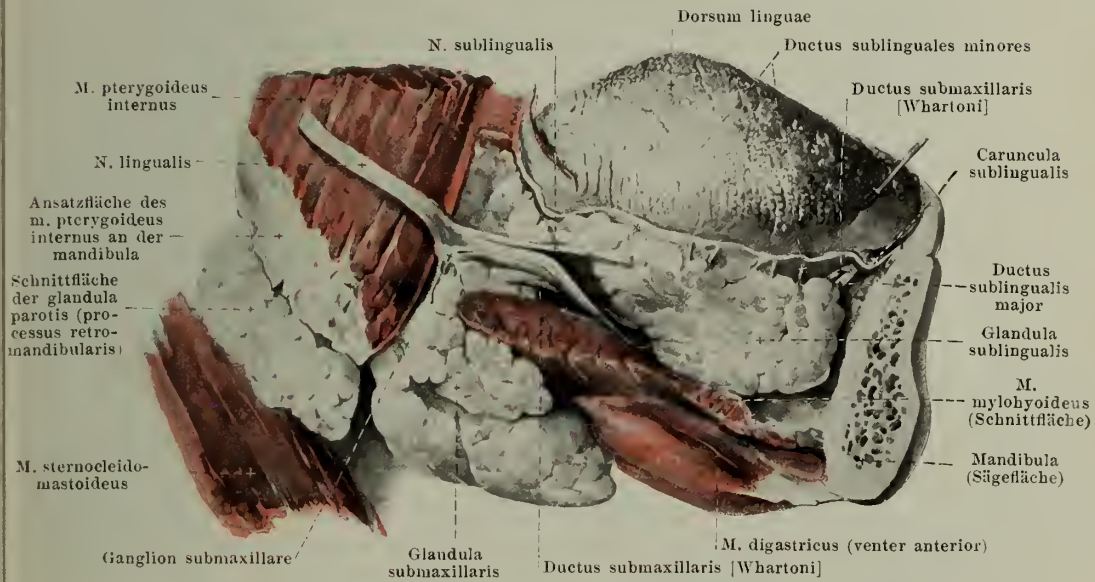

540. Speicheldrüsen der rechten Seite

nach Entfernung der rechten Unterkieferhälfte, von rechts.

(Die glandula parotis ist größtenteils weggenommen.)

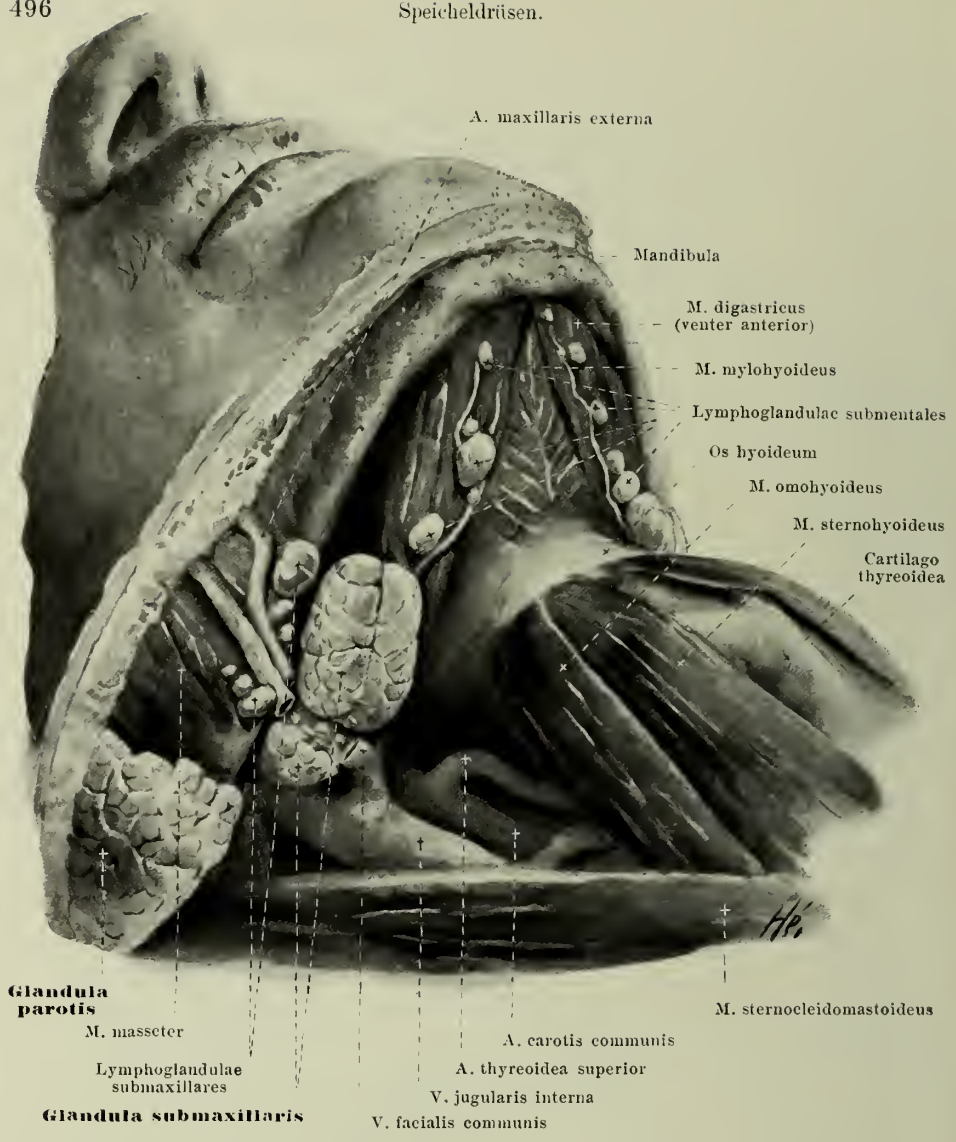

541. Rechte Unterkieferdrüse und Umgebung,

von rechts und unten. (Das platysma ist entfernt.)

Die **glandula sublingualis** *(Unterzungendrüse)* (s. Figg. 517, 539 u. 540) ist länglich, schmal, von vorn nach hinten länger, als hoch. Sie liegt unmittelbar auf dem m. mylohyoideus, zwischen den mm. geniohyoideus, genioglossus und hyoglossus einerseits und der medialen Fläche des corpus mandibulae andererseits und legt sich in die fovea sublingualis des letzteren hinein; oben ist sie von der Schleimhaut des Mundes unmittelbar bedeckt und buchtet dort teilweise die plica sublingualis (s. Fig. 538) hervor. Hinten grenzt sie an die glandula submaxillaris. Sie mündet mit mehreren engen und kurzen Gängen, *ductus sublinguales minores,* auf der plica sublingualis; zuweilen findet sich auch ein größerer Ausführungsgang, *ductus sublingualis major,* welcher an der medialen Fläche der Drüse unter dem ductus submaxillaris nach vorn und oben verläuft und sich in den letzteren einsenkt oder neben ihm auf der caruncula sublingualis mündet.

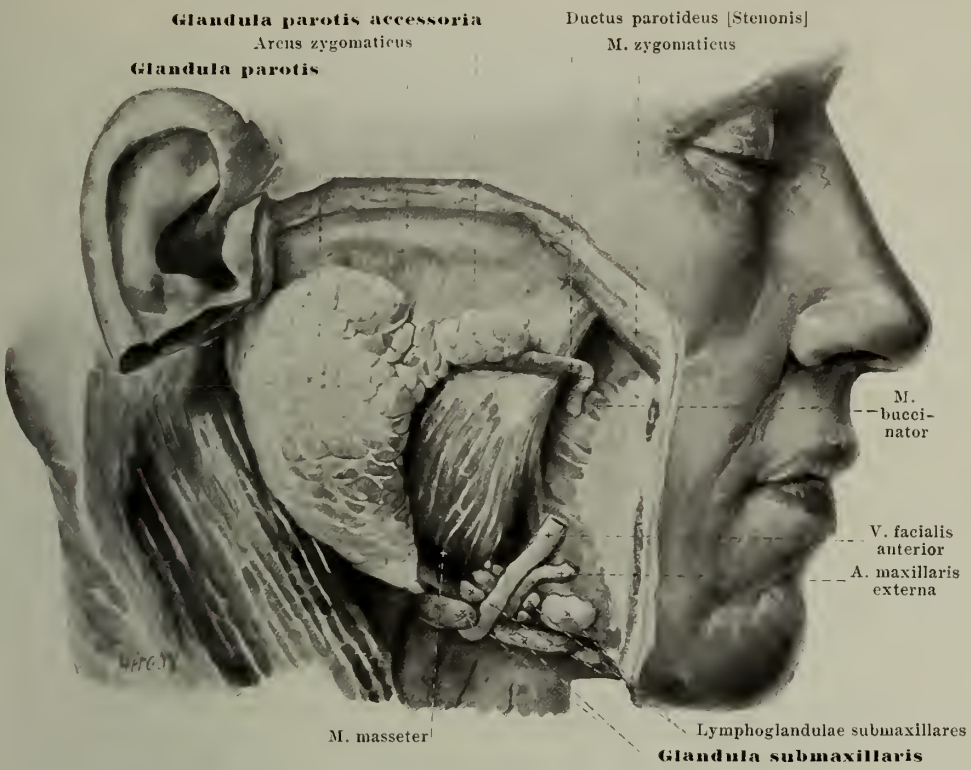

542. Rechte Ohrspeicheldrüse, von rechts.

(Das platysma und die Nerven sind vollständig entfernt, die Gefäße teilweise.)

Die **glandula submaxillaris** *(Unterkieferdrüse)* (s. auch Figg. 540 u. 541) ist abgeplattet-eiförmig. Sie liegt in der Grube, die oben lateral von der fovea submaxillaris der mandibula, sonst von den mm. digastricus und stylohyoideus begrenzt wird. Oben medial berührt sie die untere Fläche des m. mylohyoideus und entsendet um den hinteren Rand desselben einen verschieden starken Fortsatz auf seine obere Fläche, der die glandula sublingualis erreicht und medianwärts an den m. hyoglossus stößt; aus diesem Fortsatz geht der Ausführungsgang hervor. Hinten reicht die Unterkieferdrüse oft bis an die glandula parotis und berührt den m. pterygoideus internus. Ihre freie Oberfläche wird von der v. facialis anterior gekreuzt und ist vom platysma überzogen. Der Ausführungsgang, *ductus submaxillaris [Whartoni]* (s. Figg. 517, 539 u. 540), läuft an der medialen Fläche der glandula sublingualis nach vorn und aufwärts und mündet in der caruncula sublingualis.

Die **glandula parotis** *(Ohrspeicheldrüse)* (s. auch Fig. 541) ist an ihrer lateralen, leicht konvexen Oberfläche ungefähr dreieckig. Sie füllt mit ihrem medialen, verschmälerten Abschnitt, *proccssus rctromandibularis* (s. Fig. 540), die Grube aus, welche vorn vom hinteren Rande des ramus mandibulae und des m. pterygoideus internus, hinten von der pars tympanica oss. temporalis, von der cartilago meatus acustici, sowie vom vorderen Rande des proc. mastoideus und des m. sternocleidomastoideus begrenzt wird; in der Tiefe stößt sie dabei an den proc. styloideus, die mm. stylohyoideus und styloglossus, die a. carotis interna und die v. jugularis interna. Lateral schiebt sie sich auf dem ramus mandibulae und m. masseter nach vorn und reicht bis nahe an den arcus zygomaticus. Unten endet sie zugespitzt nahe unter dem angulus mandibulae und berührt oft die glandula submaxillaris. In der Drüse verlaufen streckenweise die a. carotis externa und mehrere ihrer Äste, die v. facialis posterior, sowie der n. facialis und seine peripheren Äste. Der Ausführungsgang, *ductus parotideus [Stenonis]*, geht vom oberen Abschnitte des vorderen Randes ab, verläuft auf der lateralen Fläche des m. masseter annähernd horizontal nach vorn, biegt dann medianwärts, durchbohrt schräg den m. buccinator und mündet im vestibulum oris dem zweiten oberen Mahlzahn gegenüber (s. Fig. 544); auf dem m. masseter liegt dem Gang oft eine verschieden große *glandula parotis accessoria* an.

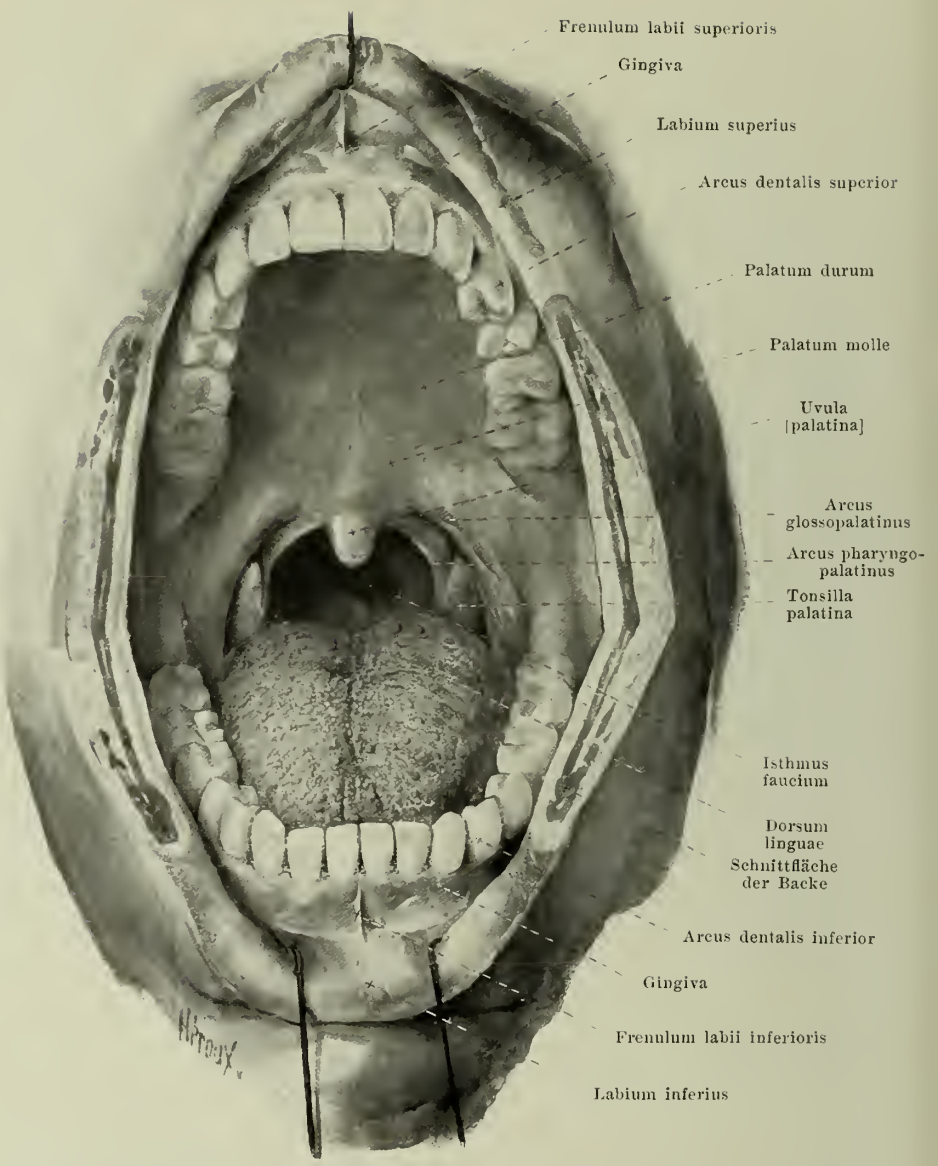

543. Mundhöhle, von vorn nach tiefen Einschnitten in die Backen (von den Mundwinkeln aus) gewaltsam weit eröffnet.

Das Dach der Mundhöhle wird durch den **Gaumen** *(palatum)* (s. auch Figg. 516, 517, 528, 544 u. 545) gebildet, der von rechts nach links stärker konkav gekrümmt ist, als von vorn nach hinten. Seine Unterlage ist im vorderen Abschnitt knöchern *(palatum durum)* und besteht dort aus den processus alveolares und palatini der Oberkieferbeine und den partes horizontales der Gaumenbeine (s. auch Figg. 59 u. 60); im hinteren Abschnitt ist die Unterlage muskulös *(palatum molle)*. Die besonders am harten Gaumen sehr fest mit der Unterlage verbundene Schleimhaut ist im allgemeinen glatt, geht unmittelbar vorn und lateral in das Zahnfleisch, hinten auf das Zäpfchen und die Gaumenbögen über.

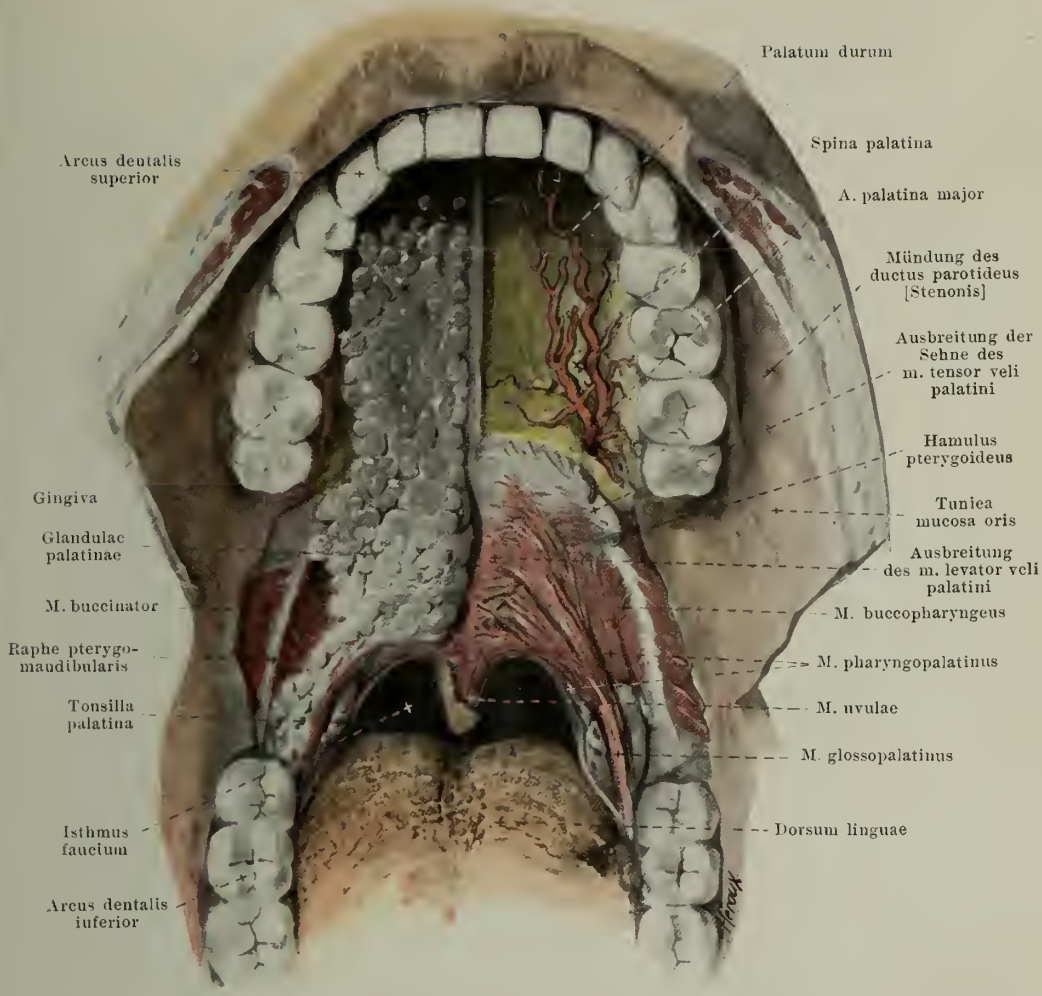

544. Gaumen, nach Entfernung der Schleimhaut, von unten.

(Links sind auch die Gaumendrüsen weggenommen; die Backen sind von den Zähnen abgedrängt.)

Die **Gaumenschleimhaut** (s. Fig. 528) besitzt in der Medianebene einen schmalen, weißlichen Streifen, *raphe palati,* welcher vorn oft leistenartig, hinten meist rinnenförmig gestaltet ist. Von ihm aus laufen unmittelbar hinter den Schneidezähnen jederseits ein oder mehrere niedrige Leisten, *plicae palatinae transversae,* gerade oder gebogen lateralwärts. Vor ihnen ist in der Medianebene ein kleiner Wulst, *papilla incisiva,* gelegen, der sich teilweise zwischen die beiden medialen Schneidezähne erstreckt. In der Gegend der Grenze zwischen hartem und weichem Gaumen ist meistens auf jeder Seite der raphe eine kleine Vertiefung, *foveola palatina,* zu sehen, welche die Mündungen der Ausführungsgänge mehrerer Schleimdrüsen enthält. Die Schleimhaut ist im Bereich der raphe, besonders am harten Gaumen, am dünnsten. Lateral füllt ein dickes Lager von Schleimdrüsen, *glandulae palatinae* (s. auch Fig. 517), namentlich die tiefe Rinne zwischen dem harten Gaumen und dem processus alveolaris maxillae aus. Die Drüsenschicht verschmälert sich medianwärts und nach vorn zu, ist besonders dick im vorderen Teil des weichen Gaumens und nimmt nach hinten zu wieder etwas an Dicke ab; größere Drüsen finden sich auch an der vorderen und hinteren Fläche des Zäpfchens (s. Fig. 516).

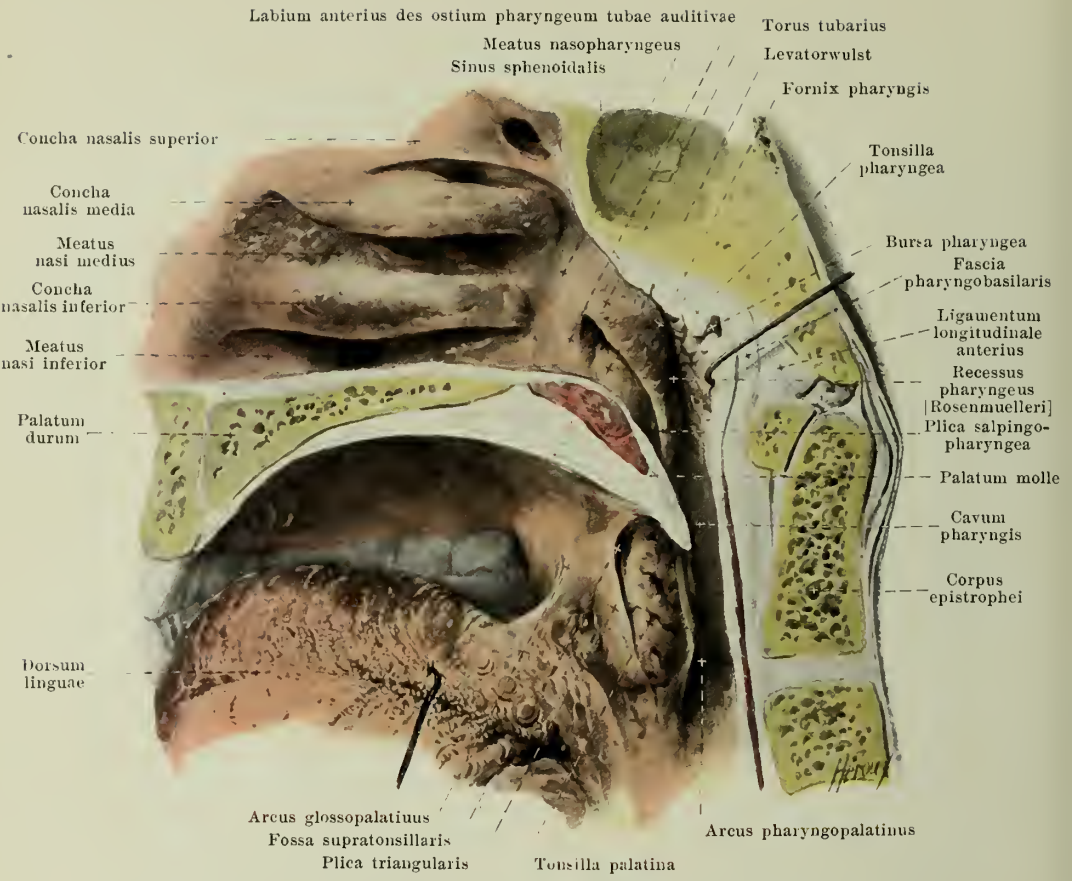

545. Rechte Hälfte des Schlundkopfes und seiner Umgebung, von links.

(Der Kopf ist in der Medianebene halbiert, die Zunge abwärts gezogen.)

Der **weiche Gaumen** *(palatum molle)* (s. auch Figg. 516, 543 u. 549) ist eine dicke, quer gestellte Platte, welche im Innern die Ausbreitung mehrerer Muskeln (s. S. 506) enthält. Der vordere, mit dem harten Gaumen verbundene Abschnitt ist nahezu horizontal gestellt; der hintere Abschnitt, *velum palatinum (Gaumensegel),* ist schräg nach hinten unten zu gerichtet, endet (s. auch Fig. 528) hinten und lateral jederseits mit einem freien Rand, *arcus pharyngopalatinus,* und verlängert sich in der Mitte zu dem kleinen, konischen, sehr verschiedenartig gestalteten *Zäpfchen, uvula [palatina].* Die Mundschleimhaut, welche die untere Fläche des weichen Gaumens überzieht, setzt sich am freien Rand unmittelbar auf die obere Fläche in die Schleimhaut des Schlundkopfes und der Nasenhöhle fort. Der *arcus pharyngopalatinus (hinterer Gaumenbogen)* (s. auch Fig. 549) ist oben dicker, unten dünner, zugeschärft; er biegt sich vom lateralen Rand des Zäpfchens aus stark konkav abwärts und wenig rückwärts und verliert sich in der lateralen Wand der pars laryngea pharyngis. Von der unteren Fläche des Gaumensegels erhebt sich jederseits nahe vor der Basis des Zäpfchens (s. auch Figg. 528 u. 543) eine Schleimhautfalte, *arcus glossopalatinus (vorderer Gaumenbogen),* welche leicht konkav gebogen abwärts und lateralwärts zieht und sich hinter der papilla foliata mit dem Seitenrande der Zungenwurzel verbindet (s. auch Fig. 530). Von der hinteren Fläche dieses vorderen Gaumenbogens geht eine dünne, dreieckige Schleimhautfalte, *plica triangularis,* dorsalwärts, die oben schmal beginnt und sich breit am Seitenrande der Zunge ansetzt. Lateral und dorsal von ihr, hinten bis an den arcus pharyngopalatinus reichend, liegt beim Fetus eine tiefe Bucht, *sinus tonsillaris,* von deren Grund aus sich die tonsilla palatina entwickelt.

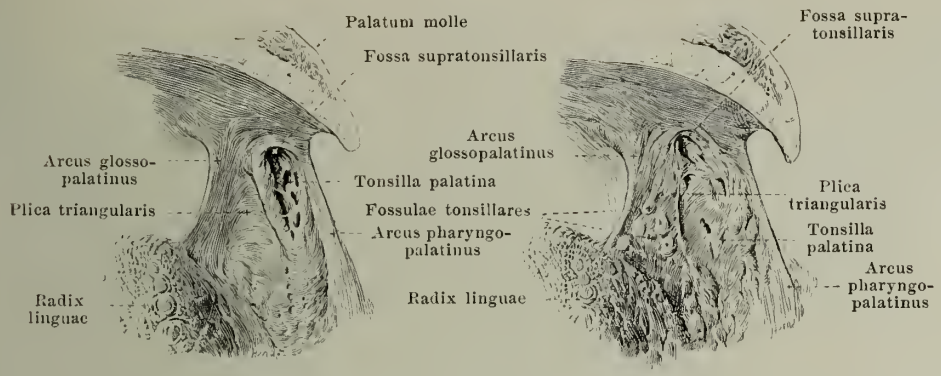

546 u. 547. Rechte Gaumenmandeln,

verschieden stark entwickelt, von links (s. Fig. 545).

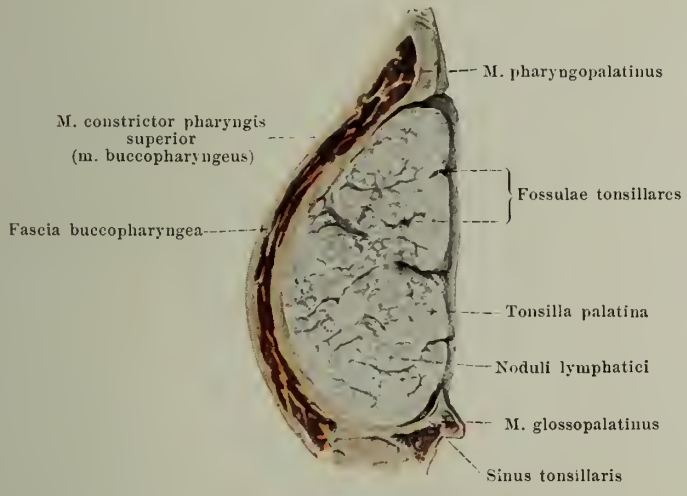

548. Rechte Gaumenmandel, horizontal durchschnitten.

Vergr.: 2:1.

Die *tonsilla palatina (Gaumenmandel)* (s. auch Figg. 543—545) ist ein länglicher, meist abgeplattet-eiförmiger Körper von verschiedener Größe, welcher jederseits zwischen den beiden Gaumenbögen liegt, lateral an den m. buccopharyngeus grenzt und mit seiner medialen höckerigen Oberfläche frei in die Mundhöhle sieht. Von dieser Oberfläche führen rundliche oder längliche Öffnungen in Spalten, *fossulae tonsillares*, in deren Wandungen zahlreiche Lymphknötchen *(noduli lymphatici)* gelegen sind. Die Mandel ist vielfach nur auf den sinus tonsillaris (s. S. 500) beschränkt und läßt oben noch eine *fossa supratonsillaris* frei, welche sich lateralwärts und nach vorn hoch hinauf erstreckt (s. Fig. 545); in anderen Fällen aber verwächst die plica triangularis mit der freien Oberfläche der Mandel, und es kommt bisweilen auch an der medialen Fläche der plica triangularis selbst zur Entwickelung von Lymphknötchen, so daß die Abgrenzung der Falte ganz verschwinden kann (s. Figg. 546 u. 547).

Der vom weichen Gaumen, den Gaumenbögen und der Zungenwurzel umschlossene Raum wird *isthmus faucium, Rachenenge,* (s. Fig. 543) genannt.

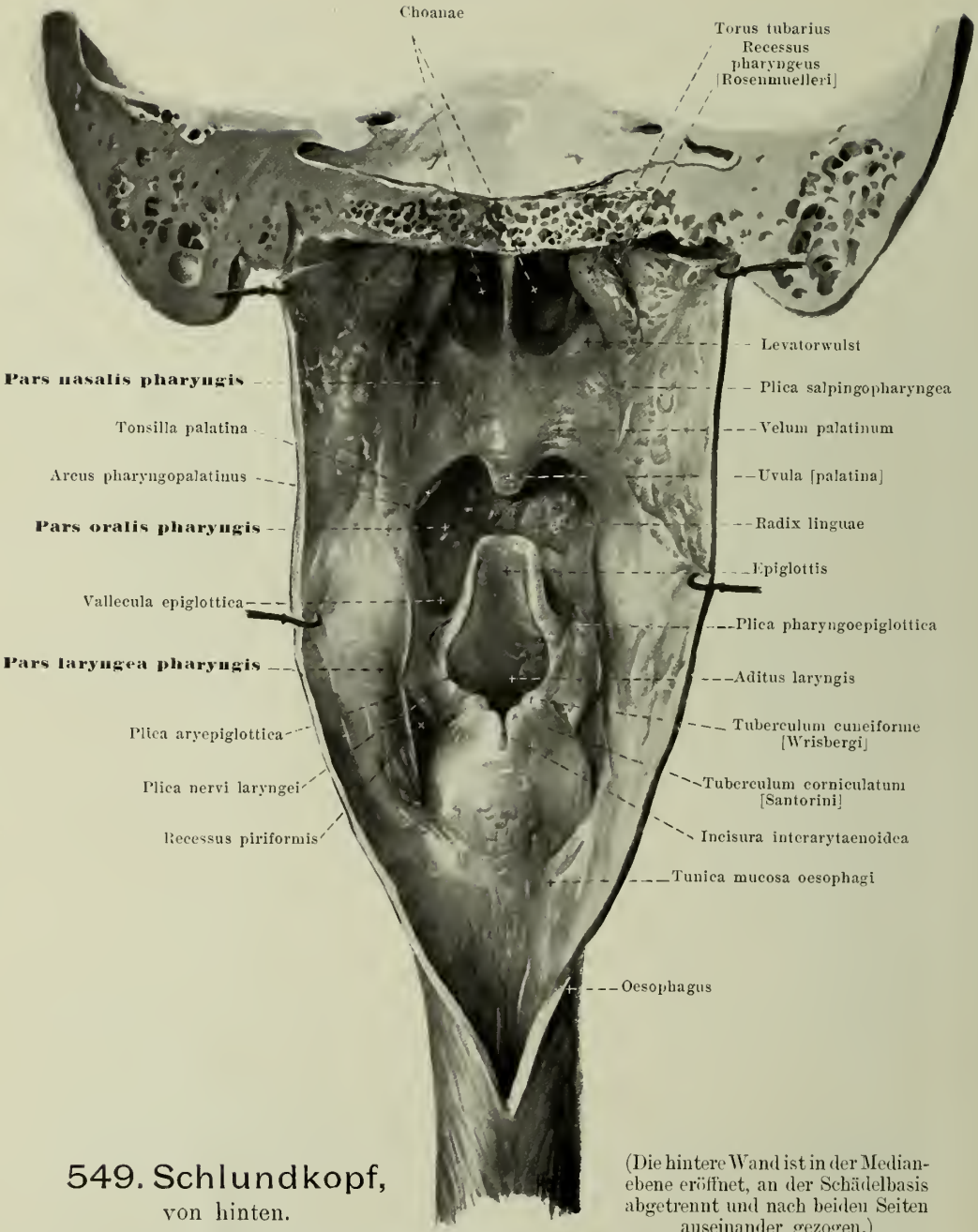

549. Schlundkopf,
von hinten.

(Die hintere Wand ist in der Medianebene eröffnet, an der Schädelbasis abgetrennt und nach beiden Seiten auseinander gezogen.)

Der **Schlundkopf** *(pharynx)* (s. auch Figg. 516 u. 545) ist der unpaare, röhrenförmige Schlauch, welcher hinter Nasenhöhle, Mundhöhle und Kehlkopf gelegen ist; man teilt ihn dementsprechend in drei, nicht scharf voneinander geschiedene Abschnitte ein: *pars nasalis, pars oralis* und *pars laryngea.* Der von seinen Wänden umschlossene Hohlraum, *cavum pharyngis,* hängt vorn mit den genannten drei Höhlen zusammen.

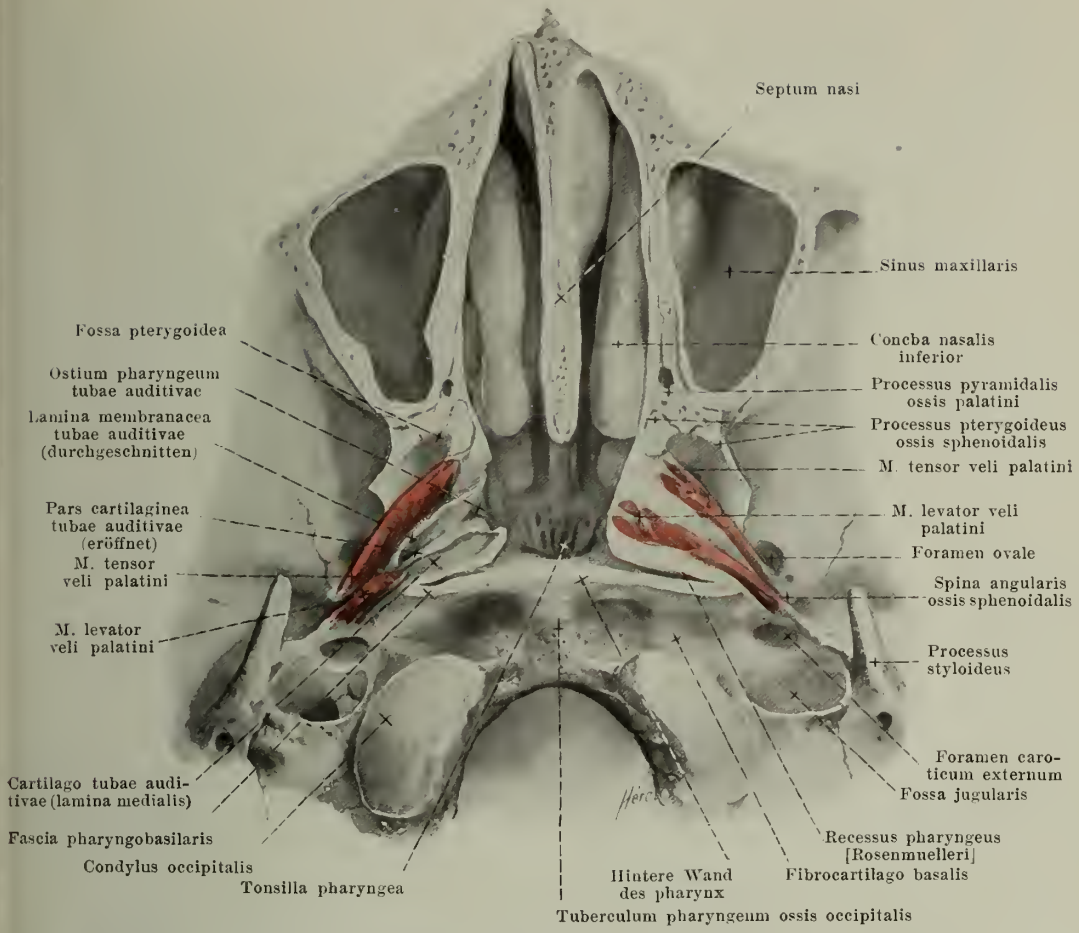

550. Oberes Ende des Schlundkopfes, von unten.

(Horizontalschnitt in der Höhe der Nasenfläche des harten Gaumens; an der rechten Hälfte ist der m. levator veli palatini teilweise entfernt, die pars cartilaginea tubae auditivae eröffnet.)

Das obere Ende des Schlundkopfes, *fornix pharyngis*, grenzt hauptsächlich an die untere Fläche des Keilbeinkörpers und der pars basilaris oss. occipitalis; die Ansatzlinie geht vom tuberculum pharyngeum oss. occipitalis jederseits lateralwärts unter der fibrocartilago basalis (vergl. auch Fig. 894) und der Spitze der Schläfenbeinpyramide bis vor das foramen caroticum externum, wendet sich hinter dem Knorpel der tuba auditiva wieder medianwärts und zieht dann zur medialen Fläche der lamina medialis des processus pterygoideus. Seine hintere Wand liegt unmittelbar vor den Körpern der oberen 6 Halswirbel, vor dem ligamentum longitudinale anterius sowie den mm. recti capitis anteriores, longi capitis und longi colli und ist von ihnen nur durch die fascia praevertebralis getrennt. Lateral grenzt er an die aa. carotides communes et internae, die vv. jugulares internae, die cornua majora des Zungenbeines und die laminae cartilaginis thyreoideae. Unten geht er am 6. Halswirbel in die Speiseröhre über. Sein frontaler Durchmesser ist überall größer als der sagittale und nimmt am unteren Ende plötzlich stark ab.

Die **Wandung des Schlundkopfes** besteht aus der *tunica mucosa (Schleimhaut), tela submucosa* und *tunica muscularis pharyngis.* Die Schleimhaut (s. Fig. 549) überzieht die Innenfläche vollständig und setzt sich ununterbrochen in diejenige der Nachbarhöhlen fort. Am fornix pharyngis und im obersten Teile der hinteren Wand, *tonsilla pharyngea (Rachenmandel)* (s. auch Fig. 545), ist sie in außerordentlich verschiedener Weise verdickt und durch Spalten *(fossulae tonsillares)* zerklüftet, in deren Wänden zahlreiche Lymphknötchen sitzen; in der Medianebene findet sich bei Kindern regelmäßig, bei Erwachsenen häufig im obersten Abschnitt der hinteren Wand eine kleine, blindsackförmige Ausstülpung, *bursa pharyngea* (s. Fig. 545).

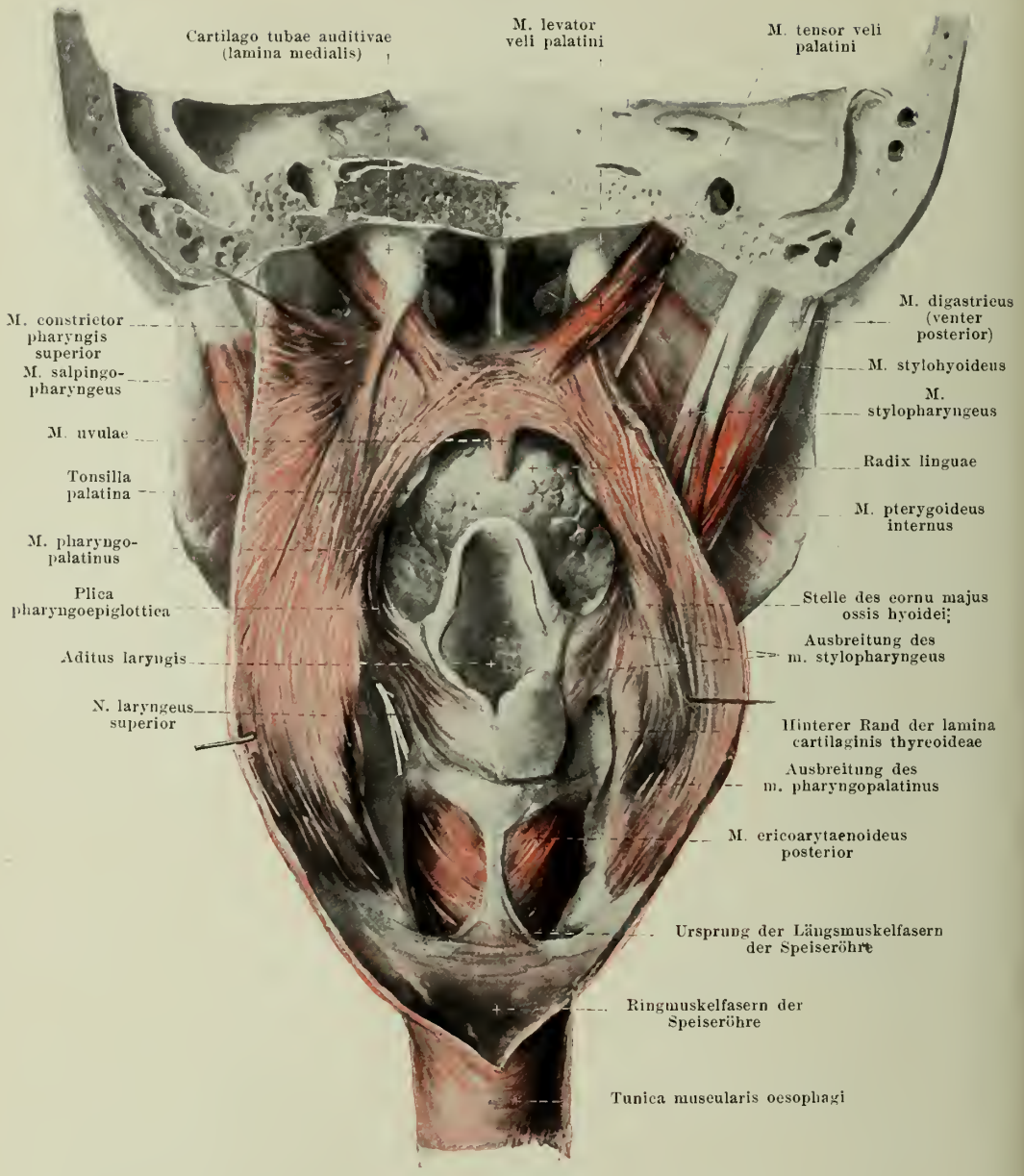

551. Muskeln des Gaumens und Schlundkopfes,

von hinten.

(Der Schlundkopf ist wie in Fig. 549 eröffnet; die tunica mucosa und tela submucosa sind bis auf ein kleines Feld der pars laryngea abpräpariert. Rechts sind der m. salpingopharyngeus, ein Teil des m. constrictor pharyngis superior und eine Ecke der cartilago tubae auditivae weggenommen.)

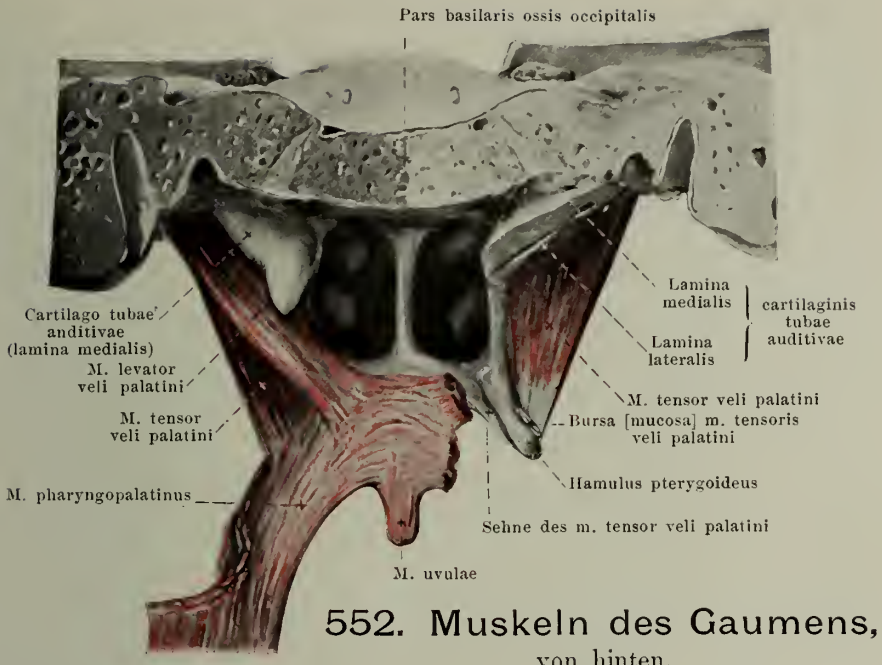

552. Muskeln des Gaumens,

von hinten.

(Rechts sind der m. levator veli palatini und der m. pharyngopalatinus entfernt. Außerdem ist die lamina medialis der cartilago tubae auditivae teilweise abgetragen und die pars cartilaginea der Ohrtrompete in entsprechender Länge eröffnet.)

In der pars nasalis pharyngis (s. Figg. 545, 549, 550, 923 u. 924) ist jederseits lateral hinter dem Ansatz der unteren Muschel, das sichelförmige *ostium pharyngeum tubae auditivae* sichtbar, welches oben und hinten von einem hufeisenförmigen Wulst umgeben ist. Der vordere Teil des Wulstes, *labium anterius,* ist schwächer; der obere und der hintere Teil *(labium posterius)* ist dicker und härter, durch die lamina medialis der cartilago tubae auditivae (s. S. 816) vorgetrieben und wird deshalb auch *torus tubarius* genannt. Die Öffnung wird von unten verengt durch einen vom m. levator veli palatini verursachten Wulst *(Levatorwulst).* Vom unteren Ende des labium posterius zieht eine Schleimhautfalte, *plica salpingopharyngea,* an der lateralen Wand verschieden weit abwärts. Hinter dem torus tubarius erstreckt sich eine meist spaltförmige Tasche, *recessus pharyngeus [Rosenmuelleri],* weit lateralwärts. Die Abgrenzung der pars nasalis von der pars oralis ist unscharf und unvollständig durch das velum palatinum gebildet. Die pars oralis (s. Figg. 516, 545 u. 549) läßt lateral den arcus pharyngopalatinus erkennen und ist von der pars laryngea nicht genauer abzugrenzen. In der pars laryngea (s. Fig. 549) zieht vom lateralen Rand der epiglottis die niedrige *plica pharyngoepiglottica* lateralwärts. Unter und hinter ihr liegt jederseits zwischen der plica aryepiglottica und der lamina cartilaginis thyreoideae, welche unmittelbar von der Schleimhaut überzogen ist, eine tiefe, nach unten rinnenförmig auslaufende Grube, *recessus piriformis;* in ihrem vordersten Teile zieht eine Falte, *plica nervi laryngei,* schräg abwärts und medianwärts. In der tela submucosa finden sich Schleimdrüsen, *glandulae pharyngeae* (nicht gezeichnet), verstreut, dichter hinter der tonsilla pharyngea und im recessus pharyngeus.

Muskeln des Gaumens *(musculi palati et faucium).*

M. pharyngopalatinus (s. auch Figg. 544, 551 u. 554). Form: dreieckig, dünn, lang. Lage: größtenteils im arcus pharyngopalatinus. Ursprung: breit in der tela submucosa der hinteren Wand der pars laryngea pharyngis und vom hinteren Rande der lamina cartilaginis thyreoideae vor dem m. constrictor pharyngis inferior. Ansatz: Fasern laufen vor dem m. constrictor pharyngis medius konvergierend aufwärts, erst lateralwärts, dann medianwärts, und strahlen quer im Gaumen aus; einige Fasern gehen zum hamulus pterygoideus, andere als *m. salpingopharyngeus* (s. Fig. 551) in der plica salpingopharyngea zum unteren Ende der lamina medialis cartilaginis tubae auditivae. Wirkung: beide nähern die arcus pharyngopalatini einander, heben den unteren Teil des Schlundkopfes und den Kehlkopf. Innervation: rami pharyngei n. vagi.

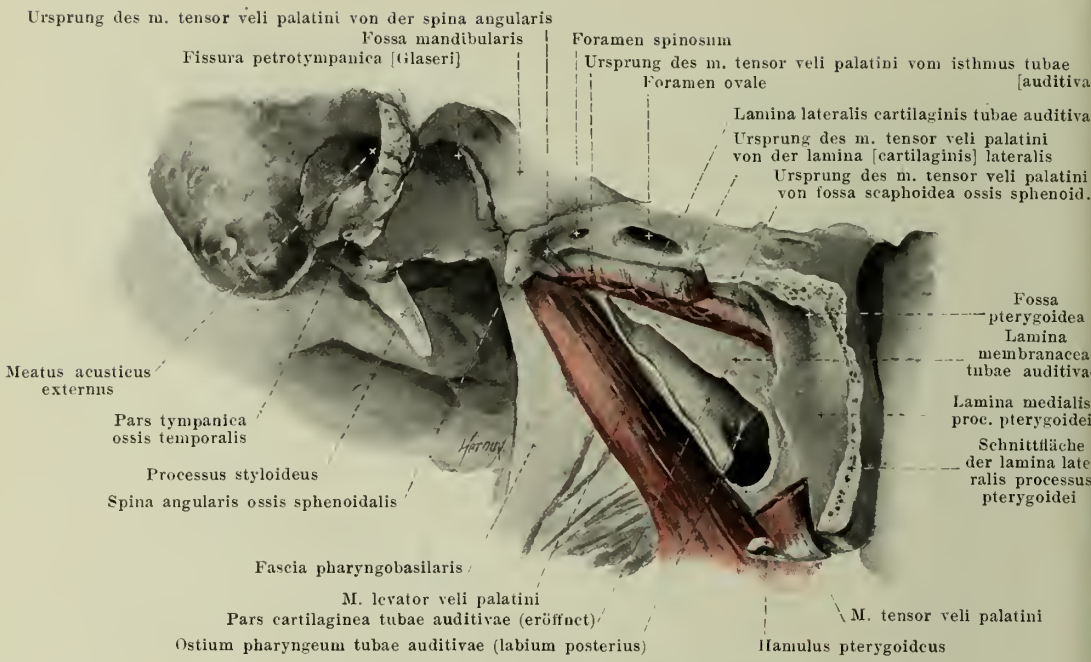

553. Rechte knorpelige Ohrtrompete,

von der lateralen Seite, etwas von unten und hinten.

(Die lamina lateralis des processus pterygoideus, der m. tensor veli palatini und die lamina membranacea der tuba auditiva sind teilweise, der m. pterygopharyngeus vollständig weggenommen.)

M. glossopalatinus (s. Figg. 532 u. 544). Form: schmal, lang. Lage: im arcus glossopalatinus. Ursprung: am lateralen Rande der Zunge aus querlaufenden Fasern der letzteren. Ansatz: bogenförmig aufwärts, strahlt quer im weichen Gaumen aus. Wirkung: beide verengern isthmus faucium. Innervation: rami pharyngei n. vagi.

M. uvulae (s. Figg. 544, 551 u. 552). Form: schmal; häufig paarig. Lage: in der uvula, der oberen Fläche näher, teilweise hinter den übrigen Muskeln. Ursprung: Sehnenplatte der mm. tensores veli palatini. Ansatz: rückwärts und abwärts zur Spitze des Zäpfchens. Wirkung: verkürzt das Zäpfchen, hebt es nach hinten oben. Innervation: rami pharyngei n. vagi (manche Autoren: n. palatinus posterior, s. S. 695).

M. levator veli palatini (s. auch Figg. 544, 550—552, 555, 895—898). Form: plattzylindrisch. Lage: im obersten Abschnitt der lateralen Schlundkopfwand, unmittelbar vor dem recessus pharyngeus. Ursprung: facies inferior pyramidis ossis temporalis, unmittelbar vor foramen caroticum externum; kleiner Teil vom lateralen Ende der lamina medialis der cartilago tubae und angrenzendem Teil der lamina membranacea tubae. Ansatz: Fasern laufen parallel dem unteren Rande der lamina medialis der cartilago tubae abwärts, medianwärts und nach vorn, verursachen am ostium pharyngeum tubae einen Schleimhautwulst (s. Figg. 545 u. 549 u. S. 505) und gehen zum weichen Gaumen. Dort durchflechten sie sich mit den anderen Muskeln und verbinden sich hauptsächlich mit dem gleichen Muskel der anderen Seite. Wirkung: hebt das Gaumensegel, verengert das ostium pharyngeum und erweitert den isthmus tubae auditivae. Innervation: rami pharyngei n. vagi (manche Autoren: n. palatinus posterior, s. S. 695).

M. tensor veli palatini (s. auch Figg. 544, 550—552, 555, 895—898). Form: dreieckig, platt, dünn. Lage: lateral von lamina membranacea tubae auditivae und m. levator veli palatini, medial von m. pterygoideus internus. Ursprung: fossa scaphoidea ossis sphenoidalis, lamina [cartilaginis] lateralis und (am isthmus) lamina membranacea tubae auditivae, spina angularis ossis sphenoidalis. Ansatz: Fasern konvergieren nach unten und vorwärts zu einer kleinen Sehne, welche sich um den sulcus hamuli pterygoidei herumschlingt (dort *bursa m. tensoris veli palatini*, s. Fig. 552) und medianwärts in den weichen Gaumen ausstrahlt; dort (s. Fig. 544) befestigt sie sich teilweise am hinteren Rande der pars horizontalis ossis palatini, teilweise hängt sie mit den Fasern der anderen Seite zusammen. Wirkung: spannt vorderen Teil des weichen Gaumens: öffnet tuba auditiva. Innervation: n. tensoris palatini (vom n. mandibularis).

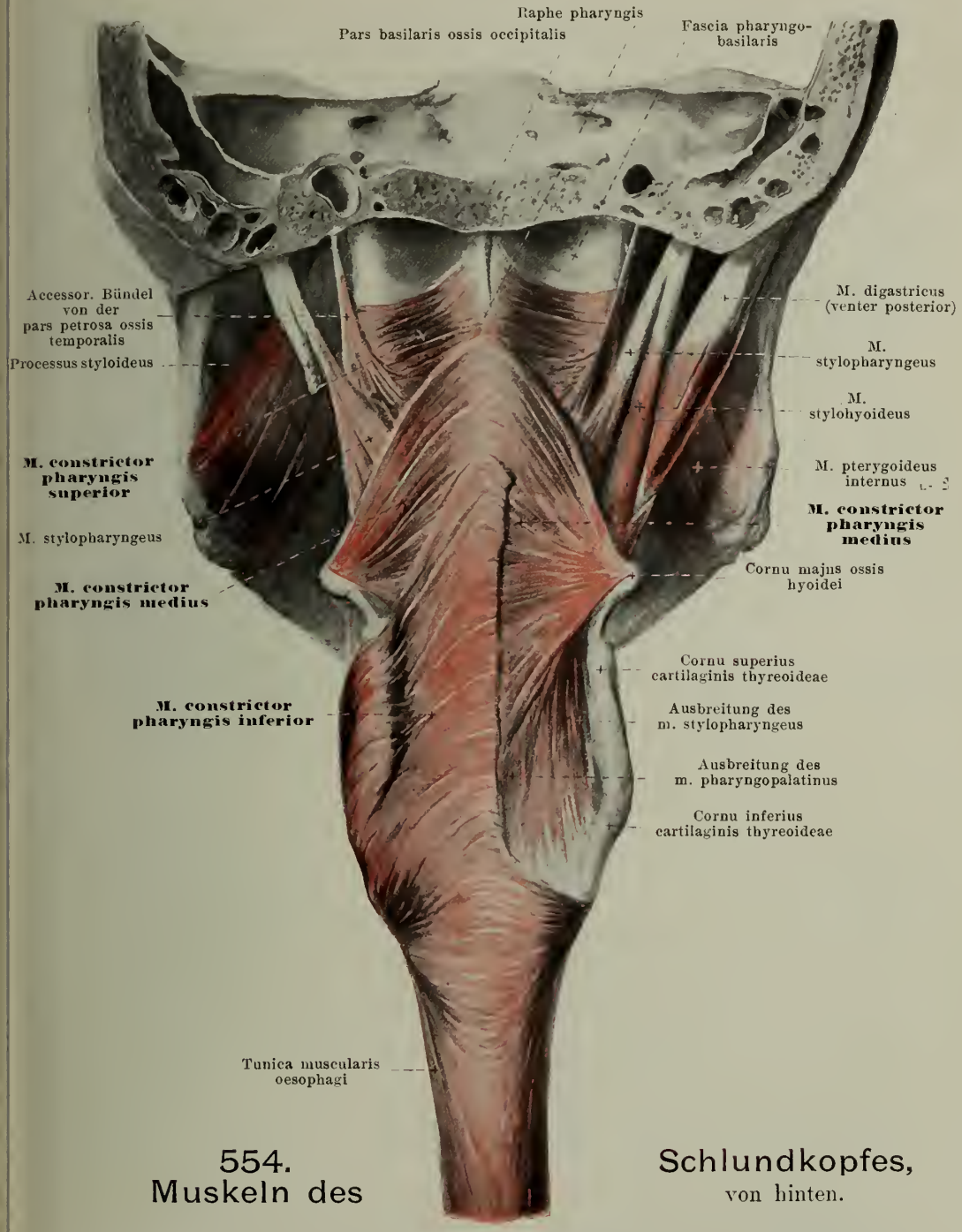

554. Muskeln des Schlundkopfes, von hinten.

(Rechts ist der größte Teil des m. constrictor pharyngis inferior, links sind die mm. digastricus und stylohyoideus weggenommen.)

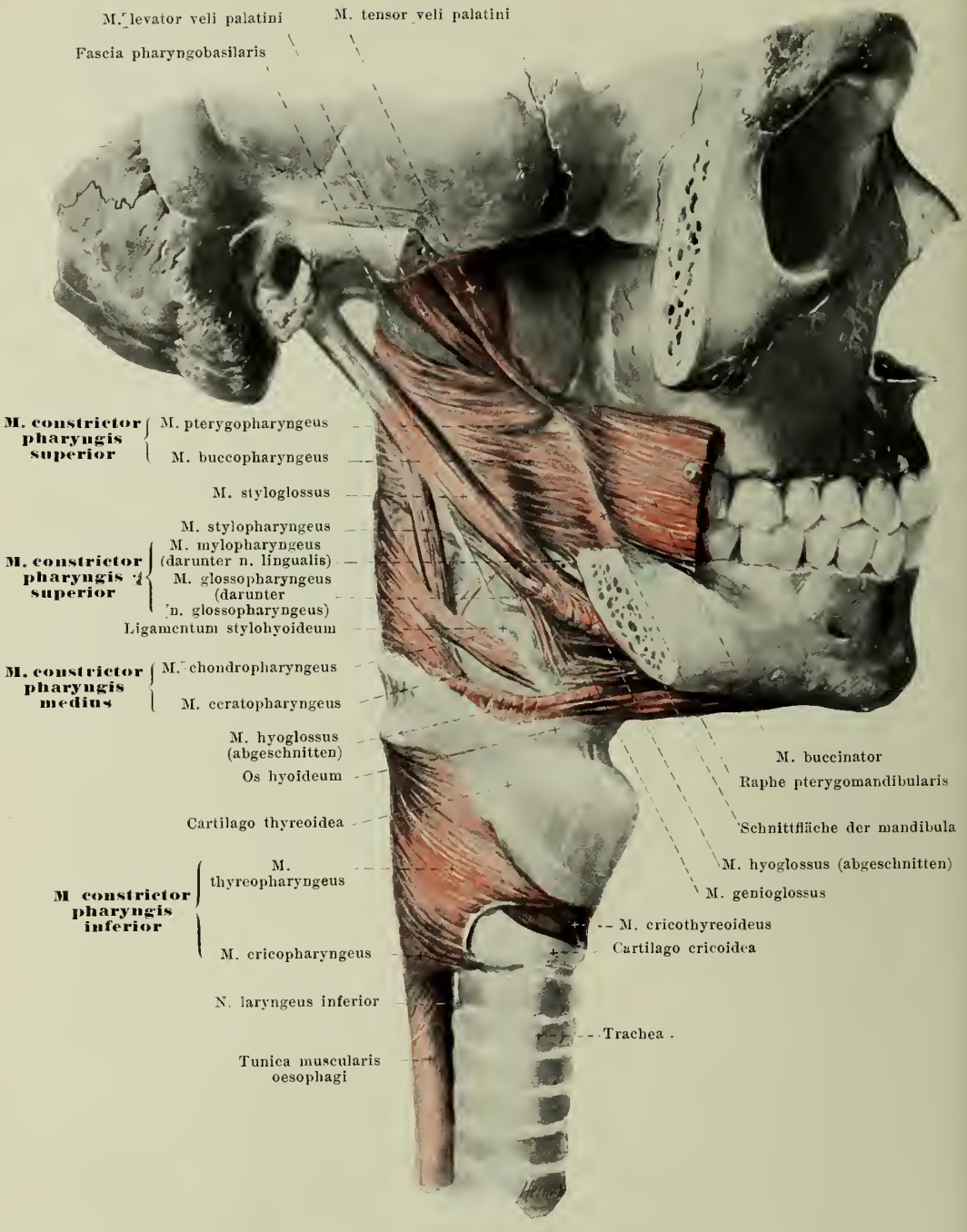

555. Muskeln des Schlundkopfes, von rechts.

(Arcus zygomaticus, ramus mandibulae sind vollständig, m. hyoglossus teilweise entfernt.)

Die **tunica muscularis pharyngis** (s. S. 505) besteht hauptsächlich aus den drei *mm. constrictores pharyngis (Schlundschnürer)*, welche die hintere und laterale Wand umgreifen, und von denen immer der untere den oberen von hinten her teilweise bedeckt; außerdem noch aus den Endausbreitungen der *mm. pharyngopalatinus* (s. S. 505) und *stylopharyngeus*. Die Schlundschnürer der beiden Seiten gehen hinten in der Medianebene teilweise ineinander über, teilweise hängen sie mit einem Bindegewebsstreifen, *raphe pharyngis* (s. Fig. 554), zusammen, der meist nur im obersten Teile deutlich ist und sich am tuberculum pharyngeum oss. occipitalis befestigt. Der oberste Schlundschnürer reicht nicht bis an die Schädelbasis hinauf, sondern läßt jederseits an der hinteren und lateralen Wand ein etwas wechselndes Feld frei, in welchem die tela submucosa pharyngis sichtbar ist; sie ist hier dicker und wird *fascia pharyngobasilaris* (s. Figg. 554 u. 555) genannt.

M. constrictor pharyngis superior (s. Figg. 551, 554 u. 555) entspringt von Teilen des Kopfes. Er wird eingeteilt in:

1. *M. pterygopharyngeus.* Ursprung: hinterer Rand der lamina medialis des processus pterygoideus und hamulus pterygoideus.

2. *M. buccopharyngeus.* Ursprung: raphe pterygomandibularis (s. S. 247), teilweise zusammenhängend mit Fasern des m. buccinator.

3. *M. mylopharyngeus.* Ursprung: hinteres Ende der linea mylohyoidea mandibulae im Bereiche des dritten Mahlzahnes.

4. *M. glossopharyngeus* (s. auch Fig. 532). Ursprung: aus quer in der Zungenwurzel verlaufenden Fasern, welche zwischen den hinteren Bündeln des m. genioglossus zum Vorschein kommen und, bedeckt vom m. hyoglossus, schräg nach oben ziehen.

Die Fasern laufen größtenteils horizontal nach hinten; die oberen ziehen meistens etwas nach aufwärts (s. Fig. 554) und können dabei sehnig die Schädelbasis erreichen; die unteren biegen hinten etwas nach abwärts. Der Muskel ist hinten teilweise vom m. constrictor pharyngis medius bedeckt. Accessorische Bündel (s. Fig. 554) entspringen häufig am vorderen Rande des foramen caroticum externum, steigen hinter dem Muskel an der Grenze zwischen lateraler und hinterer Wand abwärts und biegen schließlich teilweise in die horizontale Richtung um.

M. constrictor pharyngis medius (s. Figg. 531, 532, 554 u. 555) kommt vom Zungenbein, und zwar als:

1. *M. chondropharyngeus.* Ursprung: cornu minus ossis hyoidei.

2. *M. ceratopharyngeus.* Ursprung: cornu majus ossis hyoidei.

Die vordersten Ursprünge sind vom m. hyoglossus bedeckt; hinten laufen die mittleren Fasern horizontal, die anderen divergieren nach oben und nach unten und können oben sogar die Schädelbasis erreichen. Der Muskel ist im unteren, größeren Abschnitt hinten vom m. constrictor pharyngis inferior bedeckt.

M. constrictor pharyngis inferior (s. Figg. 554 u. 555) entspringt am Kehlkopf. Er wird eingeteilt in:

1. *M. thyreopharyngeus.* Ursprung: laterale Fläche der lamina cartilaginis thyreoideae (linea obliqua).

2. *M. cricopharyngeus.* Ursprung: nach hinten konvexer Sehnenbogen, der zwischen tuberculum thyreoideum inferius und lateraler Fläche der cartilago cricoidea ausgespannt ist und den m. cricothyreoideus teilweise überbrückt, und laterale Fläche der cartilago cricoidea.

Die obere, größere Masse der Fasern schlingt sich um den hinteren Rand der cartilago thyreoidea herum und läuft etwas divergierend median- und aufwärts. Die unteren Faserbündel ziehen mehr horizontal, doch so, daß sie meistens mit den Fasern der anderen Seite konvexe Bogen bilden, welche teilweise nach oben gekrümmt sind, teilweise nach unten; die abwärts gebogenen verschmelzen zwischen den nach unten konvergierenden Ursprungsbündeln der Längsmuskelfasern der Speiseröhre mit der Ringmuskelschicht der letzteren.

Wirkung der mm. constrictores pharyngis: sie verengern den Schlundkopf. Innervation: Rami pharyngei n. vagi.

M. stylopharyngeus (s. Figg. 531, 551, 554 u. 555). Form: schlank, abgeplattet. Lage: oben zwischen m. constrictor pharyngis superior und m. stylohyoideus, sowie zwischen a. carotis interna und externa, unten in der Wandung des Schlundkopfes, medial von den mm. constrictores pharyngis medius et inferior. Ursprung: Wurzel des processus styloideus. Ansatz: zieht abwärts und medianwärts und senkt sich divergierend vor dem oberen Rande des m. constrictor pharyngis medius in die Wand des Schlundkopfes ein. Ein Teil der Fasern zieht an der hinteren Wand medianwärts, der andere Teil läuft weiter nach abwärts und (s. Fig. 551) gelangt vor dem m. pharyngopalatinus teilweise in der plica pharyngoepiglottica zur vorderen Fläche des Kehldeckels, teilweise in der plica aryepiglottica zum m. aryepiglotticus (s. S. 557) und zum Schild- und Ringknorpel, teilweise (s. Figg. 551 u. 554) zum oberen Rand der lamina cartilaginis thyreoideae. Wirkung: erweitert den Schlundkopf, hebt den Schlundkopf und Kehlkopf. Innervation: rami pharyngei n. vagi (näheres s. S. 709).

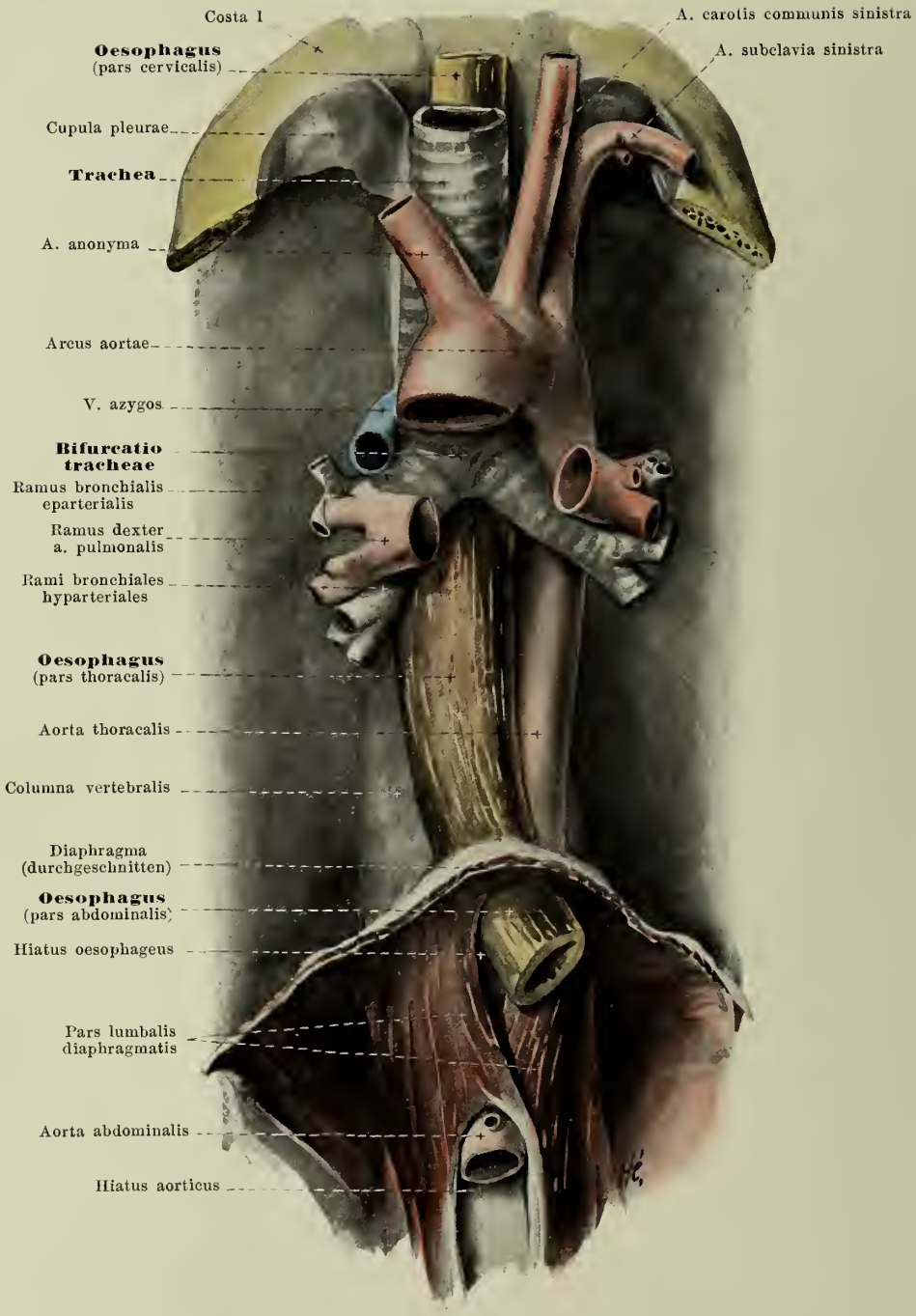

556. Speiseröhre und Luftröhre mit ihrer Umgebung, von vorn.

(Die pleura ist beiderseits bis auf ihren obersten Abschnitt entfernt.)

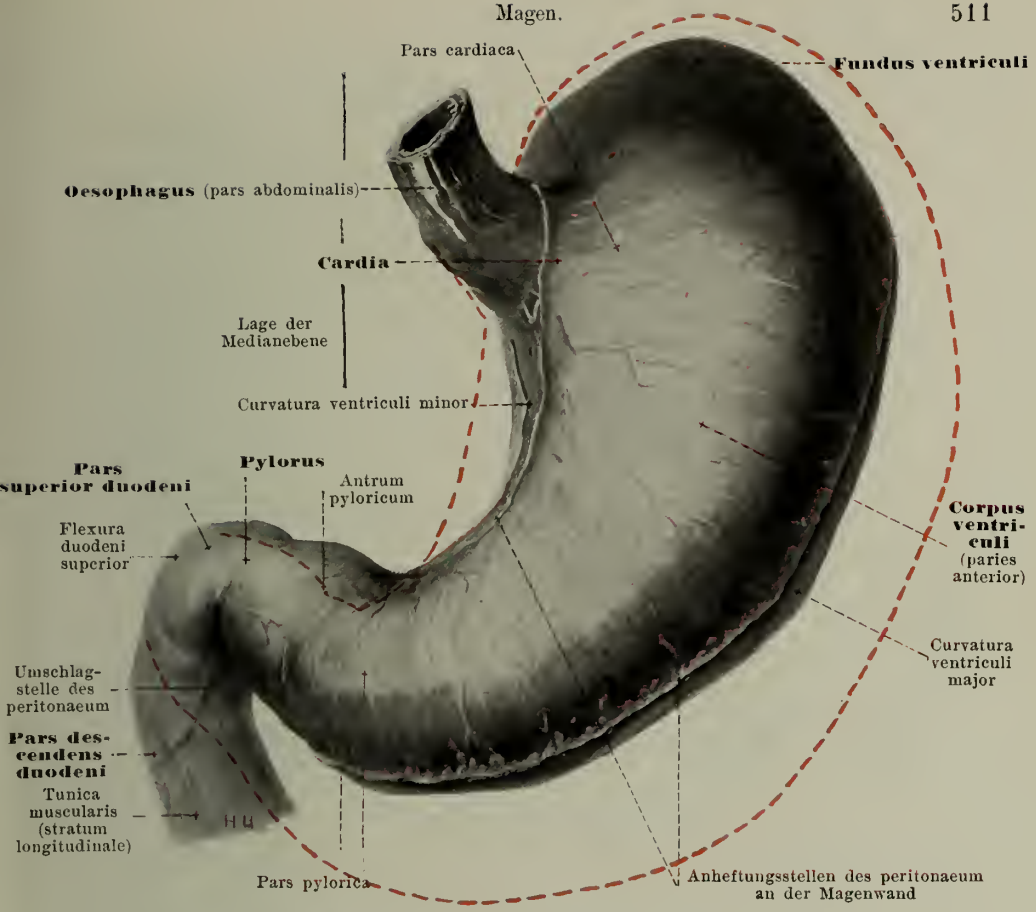

557. Magen, wenig gefüllt, von oben und vorn.

(Die rote Linie gibt die Form und Lage des Magens bei stärkerer Füllung an.)

Die **Speiseröhre** *(oesophagus)* (s. auch Figg. 307, 512, 516, 549, 556, 629—630) ist ein muskulöses Rohr und beim Manne durchschnittlich 25 cm lang; sie beginnt als Fortsetzung des Schlundkopfes hinter der cartilago cricoidea, vor dem 6. Halswirbel *(pars cervicalis)*, verläuft durch das spatium mediastinale posterius der Brusthöhle *(pars thoracalis)* abwärts, gelangt durch den hiatus oesophageus diaphragmatis in die Bauchhöhle *(pars abdominalis)* und mündet in der Höhe des 10. oder 11. Brustwirbels in die cardia des Magens. Sie liegt dabei mit Ausnahme des untersten Abschnittes unmittelbar vor der Wirbelsäule, in der oberen Hälfte zugleich hinter der Luftröhre, im unteren Abschnitt der pars thoracalis hinter dem Herzbeutel und dem linken Vorhof. Sie verläuft ziemlich gerade vor der Mitte der Wirbelsäule, oben etwas nach links, in der Mitte, wo sie an die rechte vordere Seite der aorta thoracalis und an die linke Seite der v. azygos tritt, wenig nach rechts abweichend; im untersten Teil der pars thoracalis zieht sie, leicht nach links und vorn gewendet, an die vordere Fläche der aorta thoracalis und geht vor dieser, etwas links von der Medianebene, schräg durch das Zwerchfell. Im untersten Teile der pars thoracalis kommt die Speiseröhre auf eine kurze Strecke der pleura mediastinalis sinistra sehr nahe (s. Fig. 629), im mittleren Teile liegt besonders ihre hintere Wand der pleura mediastinalis dextra auf eine längere Strecke dicht an (s. Fig. 631). Die pars abdominalis ist sehr kurz und verläuft vor der pars lumbalis diaphragmatis, unmittelbar hinter der impressio oesophagea der Leber nach links und abwärts. Die Speiseröhre ist oben im leeren Zustande von vorn nach hinten stark abgeplattet, ihr Lumen ein frontal gestellter Spalt; im ganzen Brustteil ist sie beim Lebenden weit offen. Sie nimmt von oben nach unten an Durchmesser im allgemeinen zu, besitzt aber ringförmige Einschnürungen, und zwar am häufigsten an drei Stellen: hinter der cartilago cricoidea, hinter der bifurcatio tracheae und im hiatus oesophageus des Zwerchfelles; die oberste ist sehr häufig die engste.

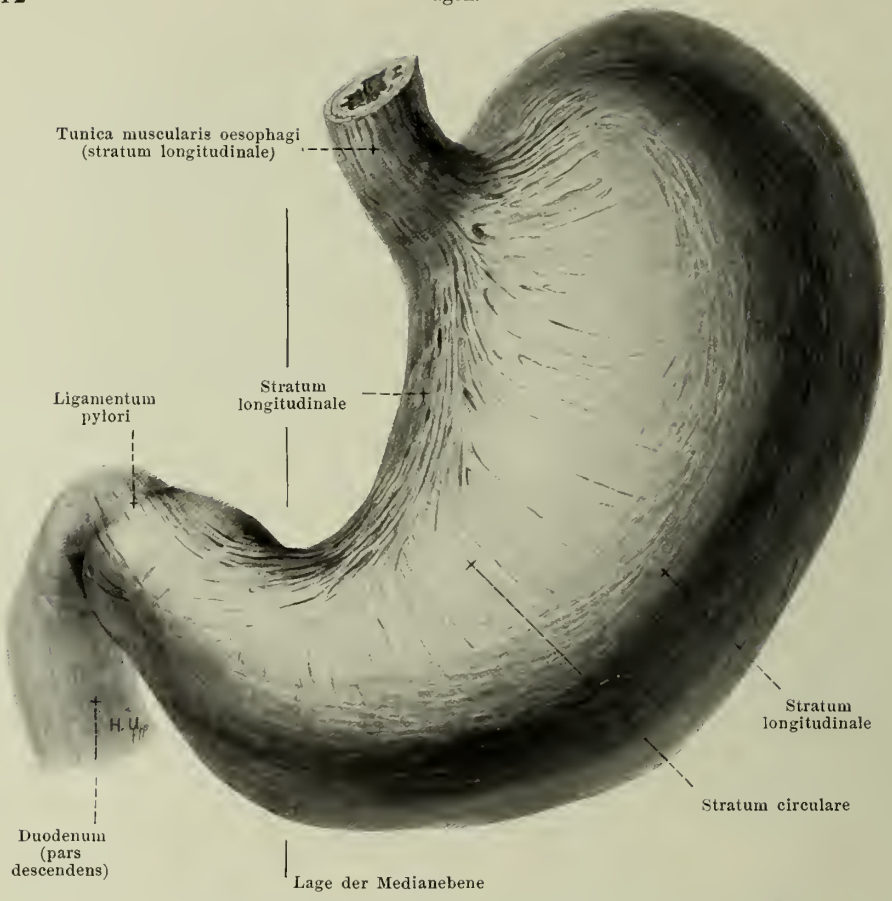

558. Oberflächliche Muskelschicht des Magens, von oben und vorn.

Die *Wandung der Speiseröhre* besteht aus drei Schichten. Nach dem Lumen zu liegt die *Schleimhaut, tunica mucosa,* von graurötlicher bis weißlicher Farbe; unter ihr die bindegewebige *tela submucosa.* In letzterer zerstreut finden sich Schleimdrüsen, *glandulae oesophageae;* doch besitzt auch die Schleimhaut selbst am oberen und unteren Ende Drüsen von abweichendem Bau. Die äußerste Schicht, *tunica muscularis,* setzt sich aus einer inneren Ring- und einer äußeren Längsschicht zusammen (s. auch Figg. 551, 554, 555 u. 559). Die Bündel der letzteren entspringen an der hinteren Fläche der cartilago cricoidea, umgreifen teilweise die laterale Fläche der Speiseröhre und breiten sich auf dem ganzen Umfang derselben aus. An der cardia gehen die Längsfasern in die oberflächliche, die Ringfasern (s. Fig. 559) in die mittlere und tiefe Muskelschicht des Magens über. Die Längsschicht hängt meistens durch sehr wechselnde schmale Faserzüge (nicht abgebildet) mit der Rückfläche der trachea, des linken Bronchus *(m. bronchooesophageus)*, mit der pleura mediastinalis sinistra *(m. pleurooesophageus)* und mit den Muskelfasern zusammen, welche den hiatus oesophageus umgeben.

Der **Magen** *(ventriculus, gaster)* (s. auch Figg. 512, 557 u. 560) ist eine unpaare, sackförmige Erweiterung des Darmkanales, welche oben mit der Speiseröhre, unten mit dem Zwölffingerdarm zusammenhängt. Man unterscheidet an ihm eine obere, zugleich nach vorn und rechts gewendete *(paries anterior)* und eine untere, zugleich nach hinten und links gewendete Fläche *(paries posterior);* diese gehen rechts und hinten durch die links konkave, rechts konvexe *curvatura ventriculi minor*, links und vorn durch die konvexe *curvatura ventriculi major* ineinander über, an denen die Hauptstämme der Magengefäße verlaufen. Am oberen Ende der curvatura minor senkt sich die Speiseröhre in die Magenwand ein *(cardia);* der links davon gelegene, höher hinaufragende, blindsackförmige Abschnitt heißt *fundus ventriculi.*

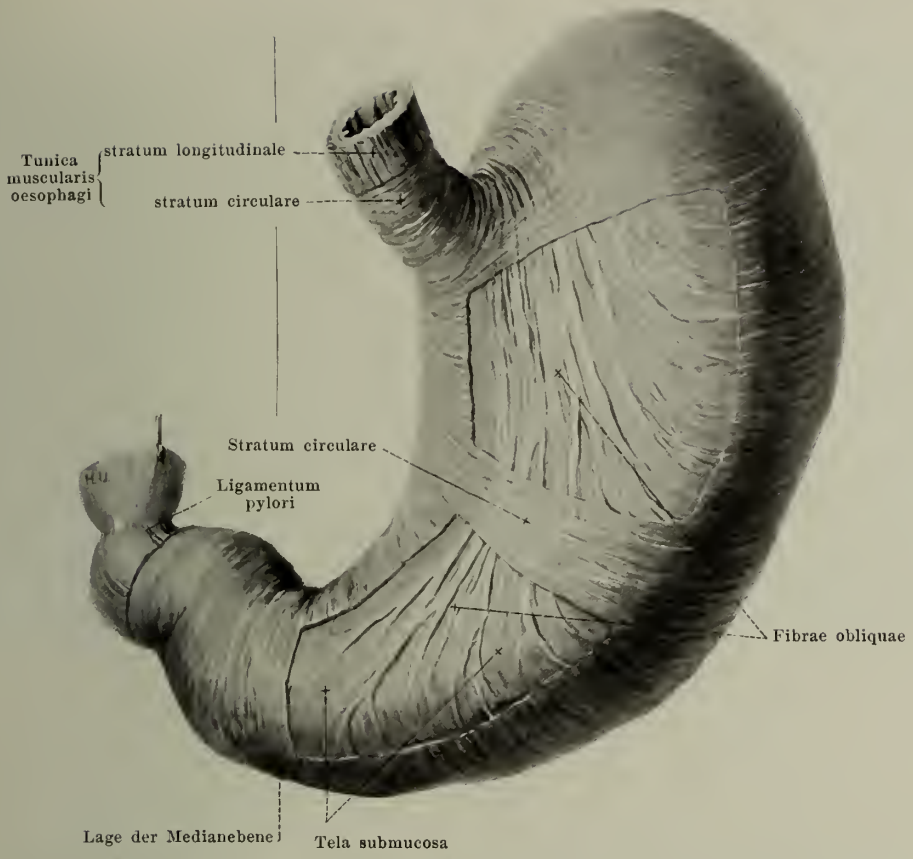

559. Mittlere und tiefe Muskelschicht des Magens, von oben und vorn.

(Die oberflächliche Schicht ist vollständig, die mittlere teilweise abgetragen.)

Magen (Fortsetzung). Der mittlere, größte Abschnitt wird *corpus ventriculi*, der an die cardia grenzende Teil *pars cardiaca* genannt. Das corpus setzt sich mit einer stumpf- oder rechtwinkligen Biegung, die an der curvatura minor eine deutliche Furche hervorruft, in die *pars pylorica* fort. Der mehr zylindrische Endabschnitt der letzteren, *antrum pyloricum*, ist an der curvatura major häufig nach links durch eine Furche unscharf abgegrenzt, gegen den Zwölffingerdarm aber durch eine ringförmige Einschnürung abgesetzt, welche die Stelle des *pylorus (Pförtner)* angibt.

Die Form des leeren, zusammengezogenen Magens ist annähernd zylindrisch, oben etwas breiter als unten, mit wenig ausgeprägtem fundus; das Lumen auf dem Querschnitt sternförmig.

Lage des Magens (s. Figg. 465, 497, 591—593). Eine durch die beiden Kurvaturen gelegte Ebene sieht nach oben, vorn und rechts, nähert sich dabei aber mehr der transversalen, als der vertikalen Richtung (beim ausgedehnten Magen weniger als beim leeren). In dieser Ebene legt sich der Magen in der Form eines Halbringes mit nach vorn gerichteter Konvexität bogenförmig um die pars lumbalis des Zwerchfelles, um das tuber omentale des pancreas und um das tuber omentale und den processus papillaris der Leber. Die Längsachse des corpus ist nach vorn, rechts und etwas nach abwärts gerichtet; der tiefste Punkt ist an der Grenze von corpus und pars pylorica gelegen, und letztere steigt wieder nach hinten, etwas nach rechts und etwas nach aufwärts, erreicht aber am pylorus nicht wieder die Höhe der cardia. Der pylorus liegt weiter nach vorn als die cardia, in der Höhe zwischen 11. Brust- und 1. Lendenwirbel, bei leerem Magen zugleich in der Medianebene oder ein wenig links von ihr; bei gefülltem Magen rückt er stark nach rechts und zugleich um die Höhe eines Wirbels tiefer. Die Hauptmasse des Magens liegt somit in der linken Körperhälfte.

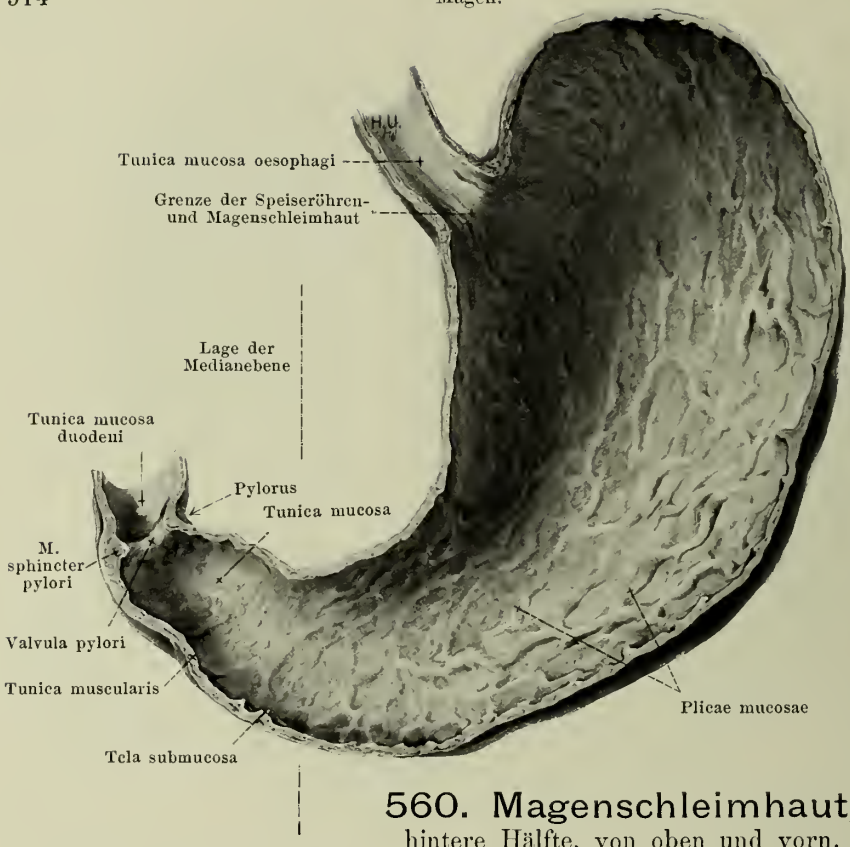

560. Magenschleimhaut,
hintere Hälfte, von oben und vorn.

(Der mittelstark ausgedehnte Magen ist in der großen und kleinen Kurvatur durchgeschnitten.)

Lage des Magens (Fortsetzung) (s. Figg. 592 u. 593). Der fundus grenzt hinten und oben unmittelbar an die Kuppel des Zwerchfelles, nach links und hinten an die facies gastrica der Milz. Der paries posterior stößt an die facies anterior der glandula suprarenalis sinistra, an die facies anterior (impressio gastrica) der linken Niere, an die facies anterior des pancreas und an das mesocolon transversum und ist teilweise durch die bursa omentalis von diesen Organen getrennt. Der paries anterior liegt der impressio gastrica des lobus sinister und des lobus quadratus sowie dem tuber omentale der Leber an und ist bei leerem Magen fast vollständig von diesen Teilen bedeckt. Bei gefülltem Magen berührt der paries anterior links noch in größerer Ausdehnung das Zwerchfell; außerdem liegt dann ein dreieckiges Feld des corpus und der pars pylorica in der regio epigastrica unter dem margo anterior des linken Leberlappens und nach rechts vom Knorpel der 8. (und 9.) linken Rippe der vorderen Bauchwand unmittelbar an (s. Fig. 591).

Die äußere Oberfläche des Magens ist von der ***tunica serosa*** (Bauchfell) (s. Fig. 557) fast vollständig überzogen. Nur zwei schmale von der cardia zum pylorus verlaufende Streifen bleiben frei von ihr. Der eine zieht der curvatura minor entlang; neben ihm setzt sich das ligamentum hepatogastricum an. Der andere verläuft hinter den fundus und längs der curvatura major; neben ihm geht das ligamentum gastrolienale, das omentum majus und das ligamentum gastrocolicum ab.

Unter dem Bauchfellüberzug liegt die ***tunica muscularis.*** Sie besteht aus drei Schichten. Die äußerste Schicht, *stratum longitudinale* (s. Fig. 558) ist eine Fortsetzung der Längsmuskelfasern der Speiseröhre. Sie bildet einen schmaleren, kräftigen, geschlossenen Faserzug längs der curvatura minor und einen breiteren, aber schwächeren, der über den fundus und die große Kurvatur hinzieht; außerdem divergieren von der cardia aus Fasern nach dem corpus zu und biegen teilweise in die zweite Schicht um. Beide Faserzüge konvergieren gegen den pylorus zu, überziehen das antrum pyloricum als eine geschlossene Schicht und gehen in die Längsfasern des Zwölffingerdarmes über. Die Bündel auf der oberen und unteren Fläche des pylorus sind besonders straff und dicht angeordnet und werden als *ligamenta pylori* bezeichnet.

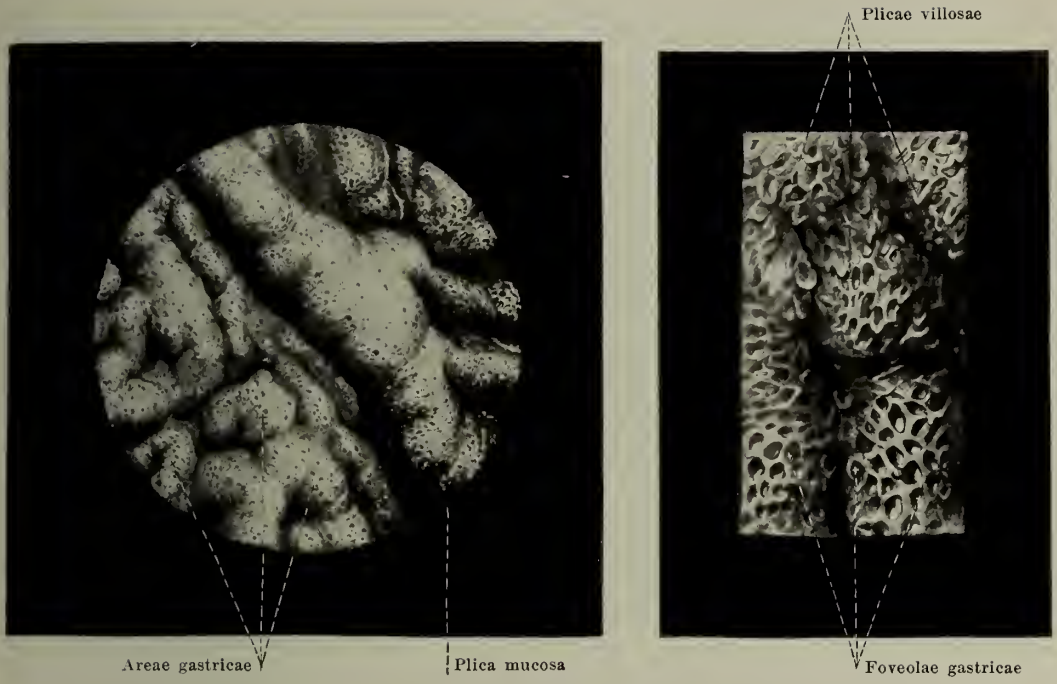

561 u. 562. Magenschleimhaut,

aus der pars pylorica, von der Fläche.

Vergr.: 5 : 1. Vergr.: 16 : 1.

Magen. Tunica muscularis (Fortsetzung). Die zweite Schicht derselben, *stratum circulare* (s. Figg. 558 u. 559) bekleidet in gleichmäßigen, ringförmig verlaufenden Faserzügen den ganzen Magen mit Ausnahme des Fundusteiles; dabei bilden die obersten, an der rechten Seite der cardia entstehenden Fasern nur unvollständige Ringe. Die Schicht hängt unmittelbar mit der Ringschicht der Speiseröhre und des Zwölffingerdarmes zusammen, und springt am pylorus als besonders verdickter Ring, *m. sphincter pylori* (s. Fig. 560), in das Innere des Magens vor. Die dritte, tiefste Schicht, *fibrae obliquae* (s. Fig. 559), hängt an der linken Seite der cardia mit der Ringschicht der Speiseröhre zusammen. Die Fasern divergieren von dort aus auf den paries anterior und posterior, so daß die ersten der curvatura minor parallel ziehen und fast bis zur pars pylorica gelangen, die letzten mehr quer zur Längsachse verlaufen: sämtliche Fasern biegen am Ende in die Richtung des stratum circulare um und setzen sich teilweise in dieses fort. An diese Fasern schließen sich links oben solche an, welche den fundus in konzentrischen Ringen umkreisen.

Die ***tunica mucosa*** *(Schleimhaut)* des Magens (s. auch Fig. 560) ist durch die *tela submusosa* von der tunica muscularis geschieden. Sie besitzt eine graurötliche bis rosa Färbung und hebt sich an der cardia mit einer scharfen, gezackten Linie gegen die weißlichere Schleimhaut der Speiseröhre ab. Im kontrahierten Magen bildet sie mit der tela submucosa zahlreiche Falten, *plicae mucosae;* die größten von ihnen sind häufig radiär zur cardia angeordnet oder laufen im corpus und in der pars pylorica ungefähr parallel der Längsachse, stets durch kleinere Querfalten verbunden. Diese Falten verschwinden bei stärkerer Ausdehnung des Magens ganz. Am pylorus findet sich stets eine meist ringförmige Falte, *valvula pylori,* welche durch den m. sphincter pylori vorgetrieben wird und eine ovale Öffnung umschließt. Außer den größeren Falten sind noch feinere Erhebungen, *areae gastricae,* vorhanden, die durch eine große Zahl unregelmäßiger, verschieden tiefer Furchen unvollständig voneinander abgegrenzt werden; sie sind von großer Verschiedenheit und einige Quadratmillimeter groß. Auf der ganzen Schleimhaut sieht man mit der Lupe kleinste Vertiefungen, *foveolae gastricae,* in welche die Magendrüsen, *glandulae gastricae [propriae]* und *glandulae pyloricae* münden. Die dünnen Scheidewände zwischen diesen Grübchen tragen besonders in der pars pylorica kleine, längliche, platte, zottenförmige Fortsätze, *plicae villosae.*

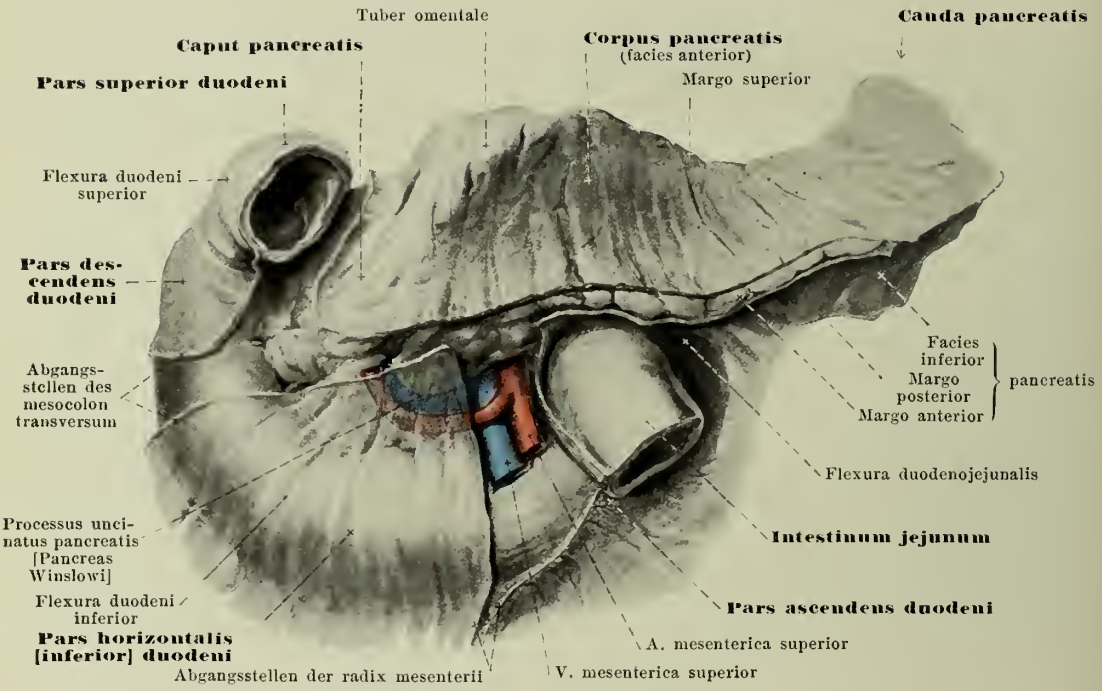

563. Zwölffingerdarm und Bauchspeicheldrüse
mit Bauchfellüberzug, von vorn.

(Von der pars superior duodeni ist ein Stück abgeschnitten. Das Bauchfell ist unmittelbar da abgetrennt, wo es sich von den beiden Organen wegwendet.)

Der **Dünndarm** *(intestinum tenue)* (s. Fig. 512) ist ein zylindrisches Rohr; er beginnt am pylorus, füllt mit zahlreichen Windungen einen großen Teil der Bauch- und Beckenhöhle aus und endigt an seiner Einmündung in den Dickdarm. Sein Durchmesser nimmt von oben nach unten allmählich ab. Der Dünndarm wird eingeteilt in das *duodenum* und das *intestinum tenue mesenteriale.*

Als ***Zwölffingerdarm*** *(duodenum)* (s. auch Figg. 584, 585, 591—594) wird der unmittelbar an der hinteren Bauchwand festgeheftete Anfangsteil des Dünndarms bezeichnet. Er bildet einen spiralig gebogenen, nach links oben offenen Ring, in dessen Konkavität sich das pancreas hineinschmiegt, und dessen Endpunkte bei leerem Magen näher aneinander liegen als bei gefülltem. Man unterscheidet an ihm eine *pars superior, pars descendens* und *pars inferior.* Die *pars superior* ist der kürzeste Abschnitt und verläuft annähernd horizontal und nach hinten zu; bei leerem Magen zieht sie dabei zugleich von links nach rechts, bei gefülltem Magen genau sagittal von vorn nach hinten oder gar von rechts nach links. Sie liegt nach rechts und vorn von der pars lumbalis des Zwerchfelles, von der v. portae, a. hepatica und ductus choledochus, hinter und unter dem lobus quadratus der Leber, kreuzt die porta hepatis und biegt sich unter dem processus caudatus der Leber mit der *flexura duodeni superior* in die *pars descendens* um. Diese läuft vor dem medialen Rande der rechten Niere (bei gefülltem colon ascendens etwas näher der Medianebene, als bei leerem), rechts von der v. cava inferior, hinter dem linken Abschnitt des rechten Leberlappens, hinter der Gallenblase und hinter dem colon transversum abwärts und etwas nach links und geht mit der *flexura duodeni inferior* in die *pars inferior* über. Letztere zieht anfangs *(pars horizontalis [inferior])* vor dem Körper des 3. oder 4. Lendenwirbels und vor der v. cava inferior quer nach links und weudet sich dann vor der aorta abdominalis stark nach aufwärts und etwas nach links *(pars ascendens).* Dieser letzte Abschnitt verläuft hinter der a. und v. mesenterica superior, gekreuzt von der radix mesenterii bis zur linken Seite des 2. Lendenwirbelkörpers und bis zur facies inferior pancreatis, biegt sich dort, bedeckt vom Magen, plötzlich stark nach rechts und vorn *(flexura duodenojejunalis)* und geht in das intestinum jejunum über. Bisweilen fehlt eine ausgesprochene pars horizontalis inferior; dann bildet die pars descendens mit der pars ascendens ein V.

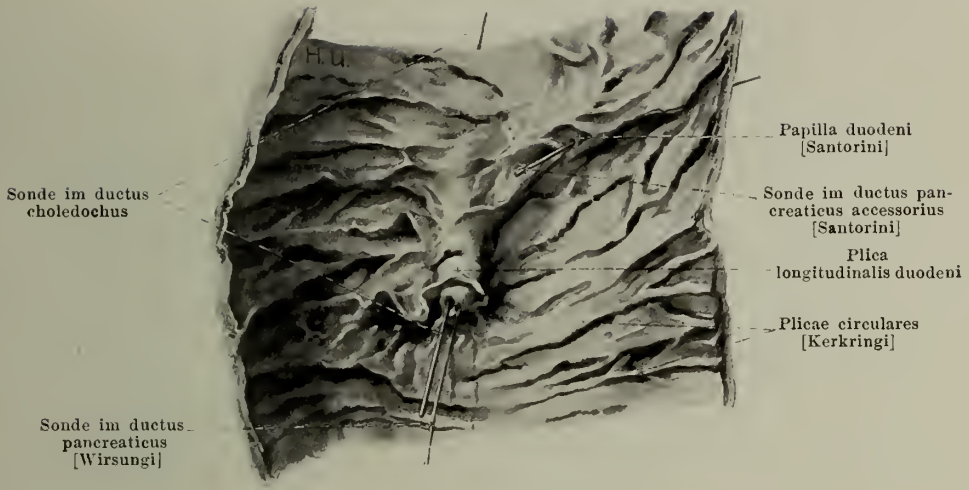

564. Schleimhaut der pars descendens des Zwölffingerdarmes.

(Das Darmstück ist an seiner rechten Seite aufgeschnitten und auseinander geklappt.)

Zwölffingerdarm (Fortsetzung). Die flexura duodenojejunalis ist durch den *m. suspensorius duodeni* (s. Fig. 633) am Zwerchfell festgeheftet. Dieser kleine, platte, dreieckige, aus glatten Fasern bestehende Muskel entspringt unmittelbar oberhalb des hiatus aorticus von den Faserzügen der pars lumbalis diaphragmatis. Er läuft vor dem plexus coeliacus und hinter dem pancreas divergierend abwärts, liegt dabei links von der a. coeliaca und a. mesenterica superior und wird durch Fasern aus deren Umgebung verstärkt; an der Flexur strahlt er in die Längs- und Ringmuskelzüge des Darmes aus.

Eine *tunica serosa (Bauchfellüberzug)* ist am Zwölffingerdarm nur teilweise vorhanden (s. Figg. 563, 593 u. 594). Von der pars superior sieht ein Teil der linken Wand in die bursa omentalis und ist von deren Bauchfell überzogen; die rechte und die obere Wand sind vollständiger vom Bauchfell bedeckt, letztere bis auf einen schmalen Streifen, in dem das ligamentum hepatoduodenale abgeht. Die pars descendens besitzt an der rechten und vorderen Wand einen serösen Überzug, und nur das Feld zwischen den Abgangsstellen des mesocolon transversum ist frei von ihm. Die pars horizontalis [inferior] ist vorn und unten, die pars ascendens vorn und links vom Bauchfell bedeckt, letztere mit Ausnahme derjenigen Stelle, wo sie von der radix mesenterii gekreuzt wird.

Die *tunica muscularis* gleicht vollständig, die *tunica mucosa* im wesentlichen derjenigen des übrigen Dünndarmes. Die Schleimhaut besitzt aber in der pars descendens noch besondere Bildungen (s. auch Fig. 584). Dort ist sie an der Grenze der hinteren und linken Wand durch den ductus choledochus zu einer, unten deutlicheren Längsfalte, *plica longitudinalis duodeni*, emporgehoben; diese enthält unten einen kleinen Wulst, auf dem der ductus choledochus und der ductus pancreaticus [Wirsungi] entweder nebeneinander mit zwei Öffnungen oder, wenn sie sich bereits vorher vereinigt haben, mit einer gemeinsamen Öffnung ausmünden. Etwas nach oben und vorn von dieser Stelle ist regelmäßig eine kleinere, rundliche Erhebung, *papilla duodeni [Santorini]*, mit der Mündung des ductus pancreaticus accessorius [Santorini] vorhanden.

Das ***intestinum tenue mesenteriale*** (s. Figg. 512 u. 589) füllt mit zahlreichen Windungen den Raum aus, der rechts vom colon ascendens, oben vom colon transversum und mesocolon transversum, links vom colon descendens begrenzt ist, schiebt sich rechts und links teilweise vor die genannten Organe und erstreckt sich unten bis in die Höhle des kleinen Beckens. In der hinteren Wand dieses Raumes liegen, vom Bauchfell bedeckt, die unteren zwei Lendenwirbelkörper, die pars inferior duodeni, der processus uncinatus des pancreas und die großen Bauchgefäße, sowie jederseits Teile der mm. iliopsoas, quadratus lumborum, der Niere und der Harnleiter. Vorn und lateral ist der Dünndarm in wechselnder Ausdehnung vom großen Netz bedeckt (s. Fig. 588) und durch dieses von dem Bauchfellüberzug des m. transversus abdominis und der mm. recti abdominis geschieden.

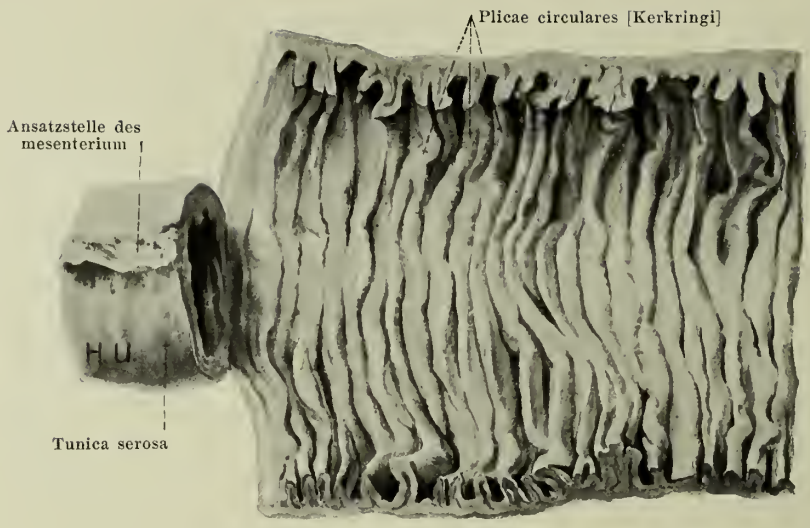

565. Abschnitt des intestinum jejunum,

teilweise am Ansatz des mesenterium aufgeschnitten und auseinander geklappt.

Vom ***intestinum tenue mesenteriale*** bezeichnet man ungefähr die obere Hälfte als *intestinum jejunum (Leerdarm),* die untere als *intestinum ileum (Krummdarm);* eine scharfe Grenze zwischen beiden ist jedoch weder an der Außen-, noch an der Innenfläche vorhanden. Die Hauptanordnung ist sehr häufig folgende (s. Figg. 512, 589 u. 590): Der Anfangsteil liegt in der regio hypochondriaca sinistra mit zwei Gruppen von Schlingen, die oben bis an die flexura coli sinistra reichen und teilweise vom colon transversum bedeckt sind; dann wendet sich der Darm durch die regio umbilicalis in die rechte Körperhälfte, biegt dort um und verläuft wieder zurück über die Medianebene; daraufhin bildet er einige Schlingen in der linken fossa iliaca, zieht wiederum nach rechts und steigt schließlich in das kleine Becken hinab, wo er den vom Bauchfell ausgekleideten Hohlraum mit seinen Schlingen ausfüllt; von dort aus zieht dann das Endstück wieder nach oben, biegt um den Rand des rechten m. psoas major nach rechts und senkt sich in der rechten fossa iliaca in das colon ascendens ein (s. auch Fig. 573). Abweichungen von dieser Verlaufsweise sind häufig.

Die äußere Umhüllung des intestinum tenue mesenteriale ist durch die zarte *tunica serosa (Bauchfellüberzug)* gebildet (s. auch Fig. 568), die nur den schmalen Streifen frei läßt, in dem sich das mesenterium an den Darm anheftet. Die zweite Schicht der Wandung besteht aus der *tunica muscularis;* diese setzt sich aus einer dünneren, äußeren, weniger vollständigen Längsschicht, *stratum longitudinale,* und aus einer dickeren, inneren, ununterbrochenen Ringschicht, *stratum circulare,* zusammen (s. Fig. 568). Die innerste Schicht, *tunica mucosa (Schleimhaut),* ist von der vorhergehenden durch die *tela submucosa* (s. Fig. 568) geschieden. Letztere enthält im Zwölffingerdarm die glandulae duodenales [Brunneri] (nicht gezeichnet) und in der ganzen Länge des Dünndarmes die Körper der noduli lymphatici; in die plicae circulares (Kerkringi) schickt sie streifenartige Fortsetzungen. Die Schleimhaut ist von rötlicher Farbe und besitzt folgende besondere Bildungen:

a) *Plicae circulares [Kerkringi]* (s. auch Fig. 568) sind beständige Falten, welche von der Schleimhaut und der tela submucosa gebildet werden. Sie fehlen in der pars superior duodeni, treten in der pars descendens duodeni auf und sind besonders zahlreich und groß in der pars inferior duodeni und im oberen Drittel des intestinum jejunum; von da an nehmen sie wieder ab und fehlen im untersten Abschnitt des intestinum ileum gewöhnlich ganz. Sie verlaufen annähernd senkrecht zur Längsachse des Darmes und erstrecken sich meistens nur über einen Teil des Unfanges; eine Anzahl von Falten bildet vollkommene Ringe, und andere umkreisen den Darm in einer Spiraltour (seltener in mehreren). Dabei sind sie im oberen Teil länger und höher, als im unteren Teil. Die Falten gabeln sich vielfach; häufig sind auch benachbarte durch schräge, niedrigere Züge miteinander verbunden.

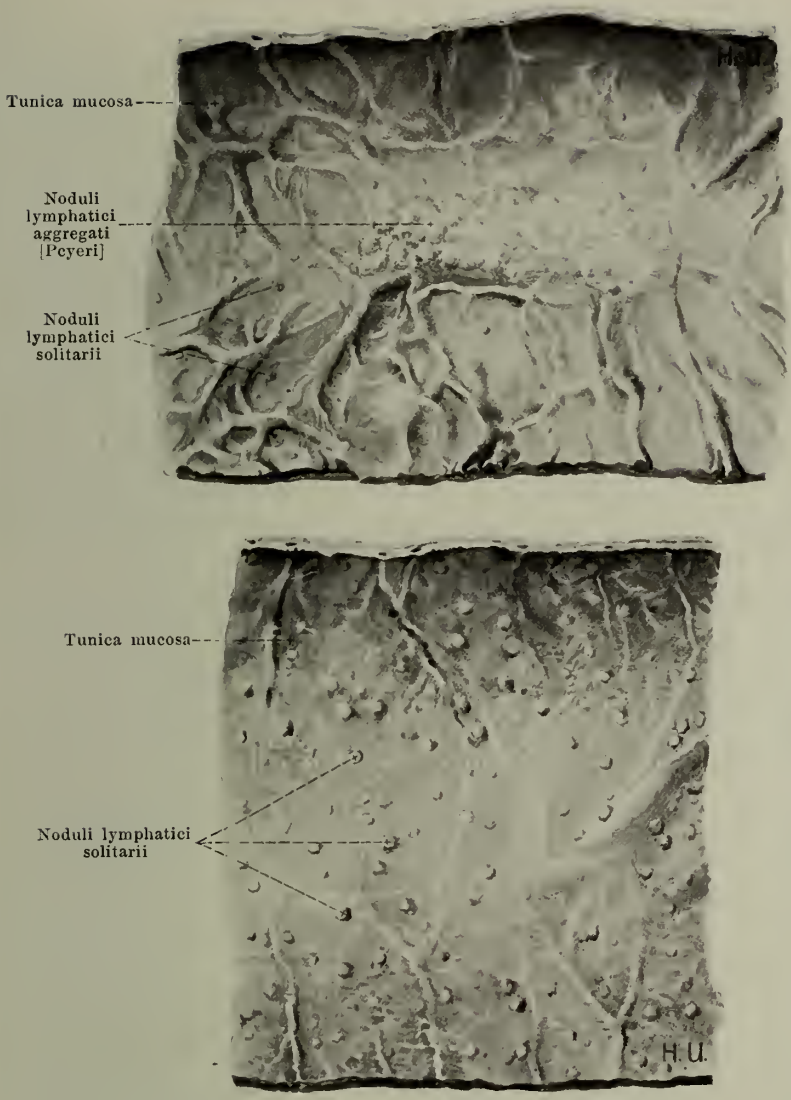

566 u. 567. Abschnitte des intestinum ileum,

am Ansatz des mesenterium aufgeschnitten und ausgebreitet.

(Oben von einem Darm mit vielen [Peyerschen] Lymphknotenhaufen, unten von einem Darm, in welchem die Lymphknotenhaufen nur sehr wenig entwickelt und durch eine vermehrte Anzahl einzelstehender Knötchen ersetzt waren.)

b) *Noduli lymphatici (Lymphknötchen)* (s. auch Figg. 568—570) sind kleine, meist birnförmige Gebilde, deren dicker Körper in der tela submucosa gelegen ist; ihre stumpfkegelförmige Spitze liegt in der tunica mucosa und bildet eine (zottenlose) kuppelförmige Erhebung der Schleimhautoberfläche. Sie stehen im intestinum jejunum meistens vereinzelt *(noduli lymphatici solitarii)*. Im intestinum ileum, vielfach auch im intestinum jejunum, sind sie teilweise zu meist 20—30 verschieden großen, länglichen *Peyerschen Haufen (noduli lymphatici aggregati [Peyeri])* zusammengedrängt, die dem Ansatz des mesenterium gegenüber liegen; die Haufen können teilweise durch eine vermehrte Anzahl einzelstehender Knötchen ersetzt sein.

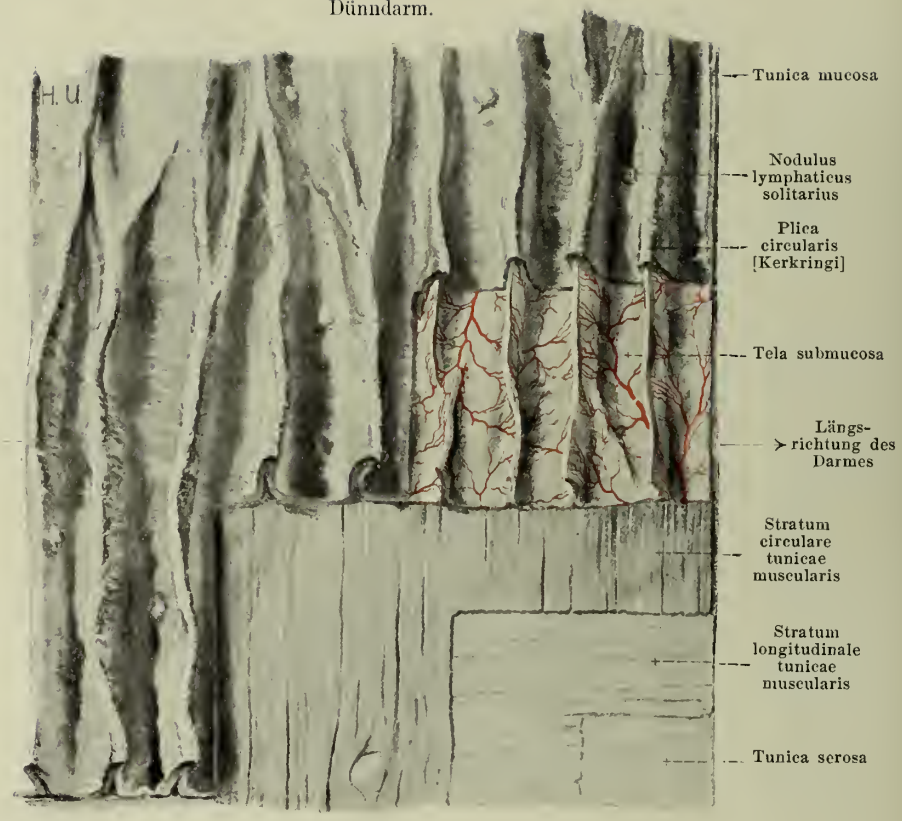

568. Bau der Dünndarmwandung. Vergr.: 3 : 2.

(Von der Oberfläche sind nach der Tiefe zu allmählich immer mehr Schichten weggenommen.)

c) *Villi intestinales (Darmzotten)* (s. Figg. 569 u. 570) sind kleine, bis 1 mm lange Erhebungen der Schleimhautoberfläche, die vom pylorus bis fast zum freien Rande der valvula coli vorhanden sind und dicht gedrängt auf den plicae circulares [Kerkringi] und zwischen ihnen stehen. Sie lassen nur die Kuppen der noduli lymphatici frei und sind im oberen Teil des Darmes etwas zahlreicher als im unteren. Im oberen Teile des Darmes sind sie außerdem vielfach breiter, mehr blattartig, im unteren Teile schlanker, zylindrisch oder plattgedrückt; daneben kommen alle möglichen Zwischenformen vor.

d) *Glandulae intestinales [Lieberkuehni]* (nicht gezeichnet) sind schlauchartige Drüsen, welche in der ganzen Ausdehnung des Dünn- und Dickdarmes die Schleimhaut senkrecht zur Oberfläche durchsetzen. Sie stehen dicht gedrängt zwischen den Zotten. — Ihre Mündungen sind mit der Lupe als kleine Löcher sichtbar (s. Figg. 569, 570 u. 577).

e) *Glandulae duodenales [Brunneri]* (nicht gezeichnet) sind Drüsen, welche sich nur im Zwölffingerdarm finden, und deren Hauptkörper in der tela submucosa gelegen sind, während die Ausführungsgänge zwischen den glandulae intestinales [Lieberkuehni] durch die tunica mucosa zu deren Oberfläche ziehen. Die Drüsen sind am größten und stehen am dichtesten in der pars superior duodeni; von da an werden sie allmählich spärlicher und verschwinden vollständig auf der Höhe der flexura duodenojejunalis.

Der **Dickdarm** *(intestinum crassum)* (s. Figg. 589—591) ist der auf den Dünndarm folgende, variabelste Abschnitt des Verdauungsrohres. Er beginnt in der fossa iliaca dextra als *intestinum caecum,* umgreift einen Teil der Bauchhöhle und die Dünndärme mit einer großen Schlinge, die in der fossa iliaca sinistra endigt, und an der wir einen aufsteigenden Schenkel *(colon ascendens),* einen queren *(colon transversum)* und einen absteigenden *(colon descendens)* unterscheiden. Sein Schlußstück *(colon sigmoideum)* hängt als Schlinge in die Höhle des kleinen Beckens hinab und geht vor dem Kreuzbein in den Mastdarm über. Der Abschnitt vom intestinum caecum bis zum intestinum rectum wird als *colon (Grimmdarm)* zusammengefaßt.

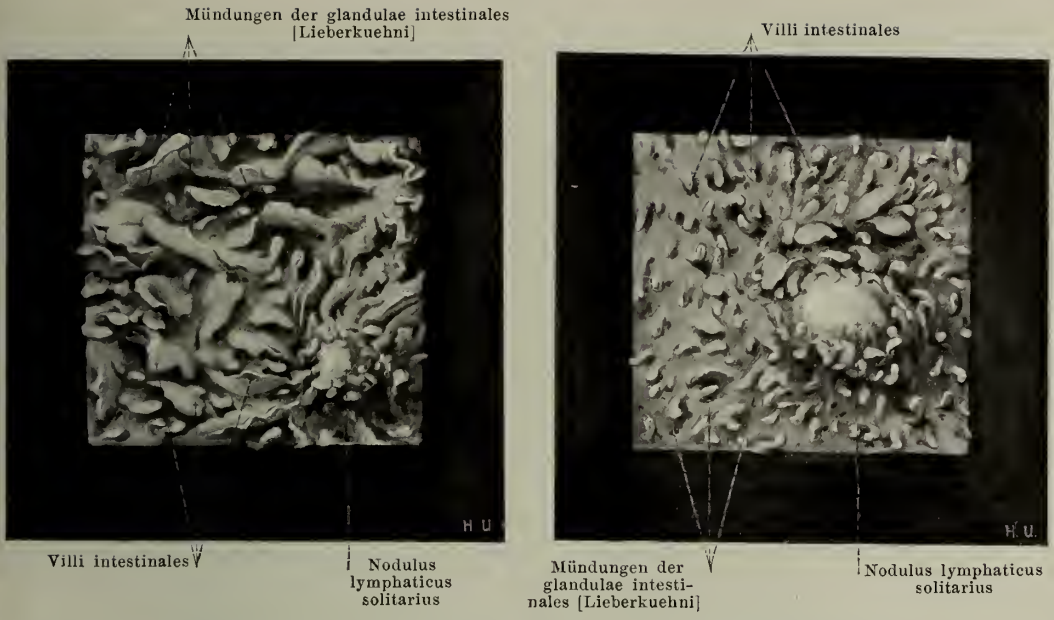

569 u. 570. Zotten des Dünndarmes,

aus dem oberen Teil Vergr.: 12 : 1. aus dem unteren Teil.

Der Dickdarm ist dadurch gekennzeichnet (Figg. 571, 572 u. 574), daß seine Oberfläche nicht glatt zylindrisch ist, sondern durch drei Reihen von unregelmäßigen, kolbigen Hervorragungen, *haustra coli,* ein höckeriges Aussehen erhält. Diese Reihen von haustra sind durch drei in der Längsrichtung des Darmes verlaufende bandartige Streifen der Längsmuskulatur (s. S. 527), *taeniae coli,* voneinander geschieden, außerdem aber in sich durch verschieden tiefe Furchen abgeteilt, denen an der Schleimhautoberfläche sichelförmige Falten, *plicae semilunares coli,* entsprechen. Der Durchmesser des Dickdarmes ist größer, als derjenige des Dünndarmes, nimmt aber nach dem Ende zu allmählich ab. Die Füllung des Dickdarmes mit Kot nimmt gewöhnlich vom intestinum caecum an nach dem Mastdarm zu ab, so daß das colon descendens meist leer und zusammengefallen angetroffen wird; das colon sigmoideum ist dagegen durch größere Gasmengen stärker ausgedehnt.

Das ***intestinum caecum (Blinddarm)*** (s. Figg. 571—574) ist der blindsackförmige Abschnitt, der unterhalb der Einmündung des intestinum ileum in den Dickdarm gelegen ist. Seine obere Grenze wird außen durch eine tiefe, unvollständige Furche bezeichnet, welche von dieser Einmündungsstelle aus den Darm umgreift, und welcher innen die frenula valvulae coli entsprechen. Der kontrahierte Blinddarm (s. Fig. 572) ist in dieser Furche gegen das colon ascendens abgeknickt, so daß er nach links, unten und hinten verläuft; er besitzt wenig ausgeprägte haustra und hat die Gestalt eines Kegels, von dessen Spitze unter mehr oder weniger deutlicher Verschmälerung, anfangs in der Richtung des Hauptrohres, der processus vermiformis abgeht. Der ausgedehnte Blinddarm (s. Figg. 571, 573, 574 u. 596) ist vom colon ascendens weniger deutlich abgeknickt und ist nach unten und wenig nach links gerichtet. Er hat eine ungefähr halbkugelige Form mit stark ausgeprägten haustra; der processus vermiformis geht unvermittelt vom medialen Teil der hinteren Wand ab. Die drei taeniae coli ziehen nach dem Anfang des processus vermiformis zu; am zusammengezogenen Darme konvergieren sie dabei allmählich, am ausgedehnten treffen sie in der Form eines T aufeinander.

Der *proccssus vermiformis (Wurmfortsatz)* (s. Figg. 571—574 u. 596) ist ein schmaler, meist zylindrischer, hohler, blind endigender Anhang des intestinum caecum, dessen Länge, Krümmung und Lage außerordentlich wechseln; im Mittel ist er 8,4 cm lang. Von seinem hinter und unter dem Endstück des Dünndarmes gelegenen Ursprung aus läuft er gerade oder gewunden nach dem kleinen Becken zu oder hinter dem Blinddarm aufwärts oder hinter dem Dünndarm nach links oben zu, manchmal auch in anderer Richtung. Seine Lage ist dementsprechend verschieden: er wird dabei teilweise oder ganz vom Blinddarm bedeckt. Er ist außen von einer ununterbrochenen Längsmuskelschicht überzogen. Der processus vermiformis obliteriert in den späteren Lebensjahren häufig teilweise oder ganz.

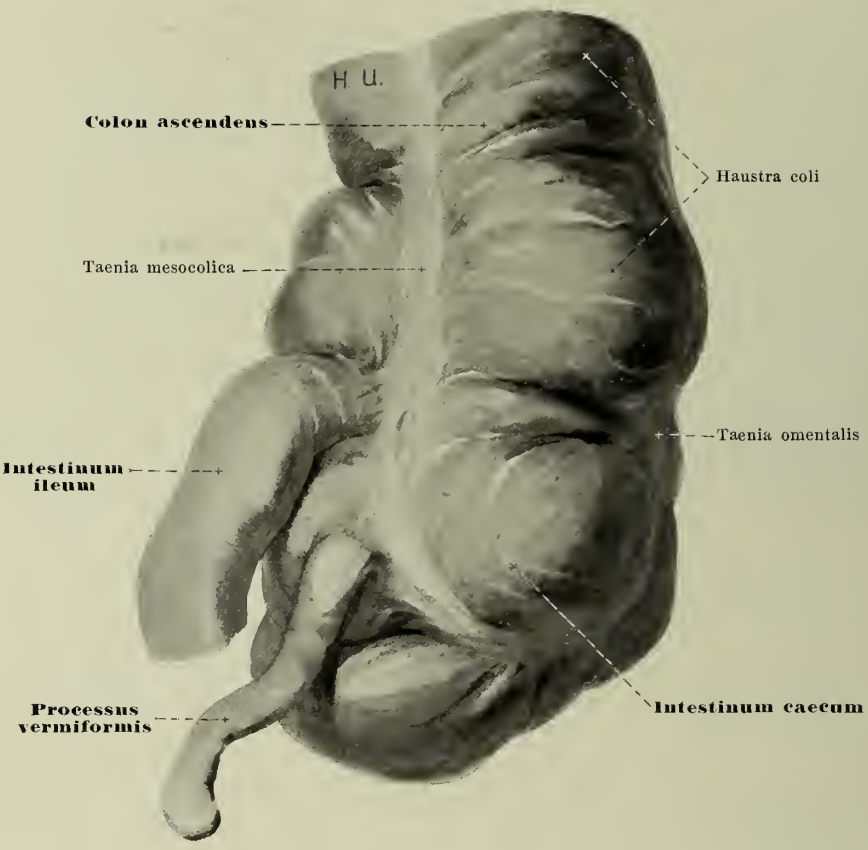

571. Blinddarm, ausgedehnt,

von hinten, nach Entfernung des Bauchfellüberzuges.

Lage des Blinddarmes (s. Figg. 589—591). Der Blinddarm ruht in der fossa iliaca dextra unmittelbar auf der fascia iliaca, durch diese vom m. iliopsoas geschieden. Im gefüllten Zustande liegt sein unteres Ende etwas über der lateralen Hälfte des ligamentum inguinale; seine rechte Wand stößt an die laterale Wand der Bauchhöhle; seine vordere Wand ist unten und links von Dünndärmen überlagert und berührt oben und rechts unmittelbar die vordere Bauchwand; seine linke Wand erreicht eventuell den linken Rand des m. psoas major und die vasa iliaca externa. Im zusammengezogenen Zustande reicht das untere Ende nicht so weit nach abwärts, und die vordere Wand ist vorn vollständig von Dünndarmschlingen bedeckt.

Die *Wand des Blinddarmes* besteht wie diejenige des ganzen Dickdarmes aus *tunica serosa, tunica muscularis, tela submucosa* und *tunica mucosa.*

Die *tunica serosa (Bauchfellüberzug)* (s. Figg. 573 u. 596) bekleidet in weitaus den meisten Fällen den Blinddarm und den Wurmfortsatz fast vollständig; sie läßt nur einen schmalen Streifen frei, der sich von der Einmündungsstelle des Dünndarms aus bis nahe an die Spitze des Wurmfortsatzes erstreckt, und an dem das mesenteriolum processus vermiformis an den Darm herantritt. Zuweilen ist nur der untere Abschnitt der hinteren Wand vom Bauchfell überzogen; der obere Teil verhält sich dann wie am colon ascendens.

Die *tunica muscularis* gleicht derjenigen des übrigen Dickdarmes (s. S. 527).

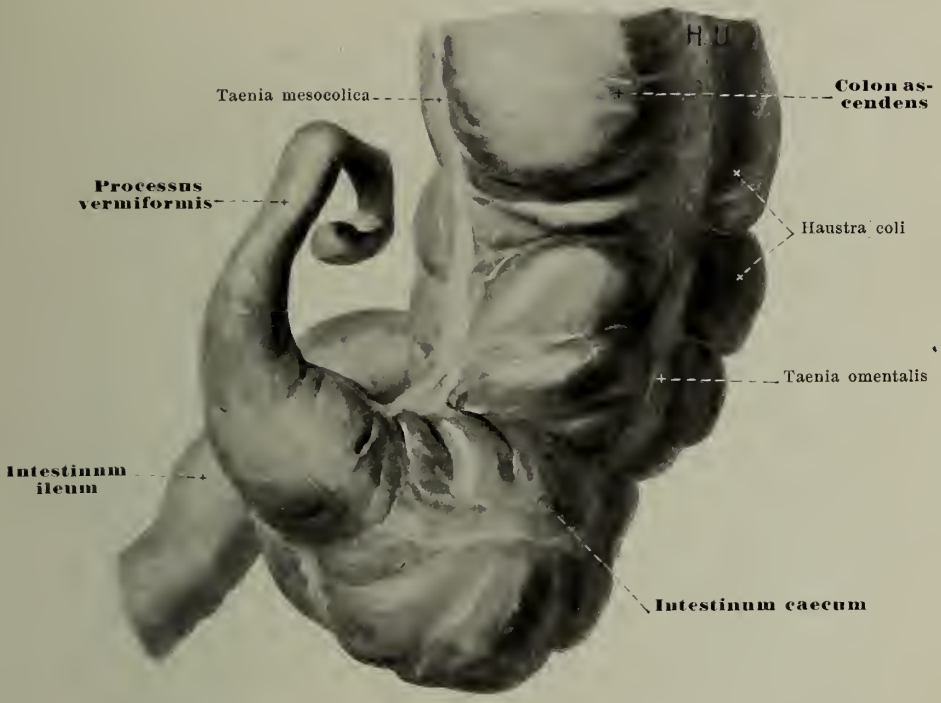

572. Blinddarm, zusammengezogen,

von hinten, nach Entfernung des Bauchfellüberzuges.

Wand des Blinddarmes (Fortsetzung):

Die *tunica mucosa (Schleimhaut)* (s. Figg. 573 u. 574) besitzt grubenartige Vertiefungen, welche den haustra, und plicae semilunares, welche den Einschnürungen an der Außenfläche entsprechen. Die trichterförmige Mündung des Wurmfortsatzes wird bisweilen links und oben von einer sichelförmigen Schleimhautfalte *(valvula processus vermiformis)* umgeben. An der oberen Grenze des Blinddarmes liegt im hinteren Abschnitt der linken Wand die Einmünduugsstelle des Dünndarmes innerhalb der *valvula coli (Dickdarmkappe)*. Diese kommt dadurch zustande, daß das Endstück des Dünndarmes sich gewissermaßen in die Höhlung des Dickdarmes einstülpt (s. Fig. 574), und daß seine äußere Wand eine Strecke weit mit derjenigen des Dickdarmes verwächst. So entstehen zwei von der Wand des Dünndarmes und Dickdarmes gebildete hohe Falten, *labium superius* und *labium inferius* der valvula coli, von denen die untere kürzer sein kann als die obere. Beide Falten gehen an den Enden ineinander über und umschließen mit ihren gewulsteten Rändern die eigentliche Dünndarmmündung als spaltförmige Öffnung, deren Längsdurchmesser gewöhnlich von links oben nach rechts unten gerichtet ist. Von der Vereinigungsstelle der beiden Falten geht vorn und hinten je eine hohe Schleimhautfalte des Dickdarmes aus, *frenulum valvulae coli*, welche beide gemeinsam mit dem labium superius eine sichelförmige Gestalt haben, von links oben nach rechts unten verlaufen und sich über mehr als den halben Umfang des Darmes erstrecken; die hintere Falte ist länger und breiter. Sie entsprechen der tiefen Furche der Außenfläche an der Stelle, wo der Blinddarm gegen den Dickdarm abgeknickt ist (s. S. 521). Die Dickdarmklappe soll bei Neugeborenen immer insufficient, bei Kindern und Erwachsenen normalerweise sufficient sein. Weiteres über die Schleimhaut s. S. 527.

573. Blinddarm, ausgedehnt, in seiner Lage, vorn teilweise eröffnet.

(Die vordere Bauchwand ist nach rechts und unten umgeklappt, die Dünndärme siud größtenteils entfernt.)

Das ***colon ascendens*** (s. auch Figg. 589—592) beginnt an den frenula valvulae coli als unmittelbare Fortsetzung des Blinddarmes; es steigt von der fossa iliaca dextra aus vor dem hinteren Teil der crista iliaca zur vorderen Fläche des m. quadratus lumborum dexter nach oben und etwas nach hinten und wendet sich dann wieder etwas nach vorn zu, um am unteren Pol der rechten Niere mit der flexura coli dextra in das colon transversum überzugehen. Seine rechte Wand stößt an die laterale Bauchwand, seine vordere ist im kontrahierten Zustande vollständig, im ausgedehnten Zustande nur teilweise von Dünndarmschlingeu bedeckt und berührt sonst die vordere Bauchwand; seine linke Wand grenzt teilweise an den m. psoas major, teilweise an Dünndarmschlingen.

Die *flexura coli dextra* (s. Figg. 591, 592 u. 594) reicht entweder nur von unten an den unteren Pol der rechten Niere oder bedeckt ihn eine kleine Strecke weit; vorn und oben stößt sie an die impressio colica der Leber.

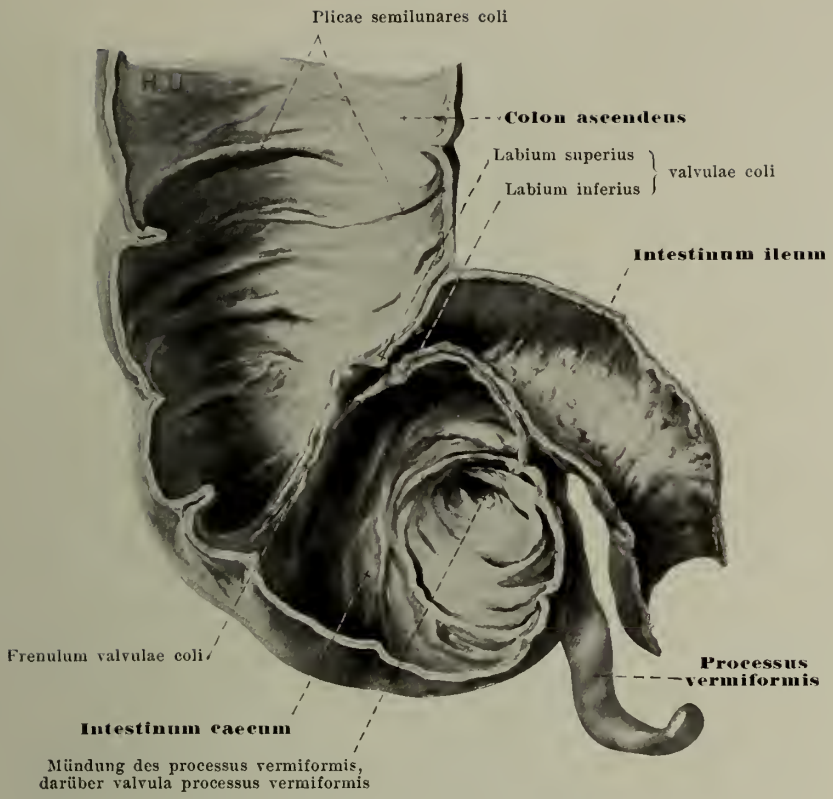

574. Dickdarmklappe

und benachbarte Darmstücke, durchschnitten, von vorn.

Das ***colon transversum*** *(Quergrimmdarm)* (s. Figg. 591 u. 594) läuft von der flexura coli dextra aus in einem nach vorn und zugleich etwas nach unten konvexen Bogen über die Medianebene nach links und etwas nach oben und geht unmittelbar rechts von der extremitas inferior der Milz mit scharfer Biegung (flexura coli sinistra) in das colon descendens über (s. Fig. 593); öfters ist es nach unten stärker ausgebogen. Es grenzt dabei oben an die impressio colica der Leber, an den Körper der Gallenblase und an die curvatura ventriculi major, liegt vor der pars descendens duodeni, vor dem pancreas, vor der pars ascendens duodeni und vor dem oberen Abschnitt der linken Niere; an seine untere Fläche legen sich Schlingen des intestinum jejunum an, die sich namentlich links auch teilweise hinter ihm aufwärts schieben; seine vordere Fläche (s. Figg. 589 u. 598) ist vom omentum majus bedeckt und durch dieses von der vorderen Bauchwand und (links) vom Zwerchfell geschieden.

Die ***flexura coli sinistra*** ist schärfer abgebogen als die flexura coli dextra und liegt vor dem oberen Teil des lateralen Randes der linken Niere, regelmäßig höher und weiter dorsal als die rechte; sie reicht bis an die Milz (s. S. 536) und kann bei leerem Magen bis in die linke Zwerchfellkuppe hinaufrücken.

Das ***colon descendens*** (s. Figg. 590 u. 591) läuft in einem nach hinten und lateralwärts leicht konvexen Bogen zum unteren Pol der linken Niere und dann an der lateralen Seite des m. psoas vor dem m. quadratus lumborum, vor dem hinteren Teil der crista iliaca und vor dem m. iliacus nach unten und vorn zur fossa iliaca sinistra, biegt dort um und zieht parallel und über dem lig. inguinale sinistrum vor dem m. iliopsoas nach rechts, unten und vorn bis vor die vasa iliaca externa und vor den linken ductus deferens (beim Manne, das ligamentum teres uteri beim Weibe); dort geht es in das colon sigmoideum über (s. auch Fig. 597). Es grenzt oben links an die laterale Bauchwand; seine vordere Wand kann unten teilweise der vorderen Bauchwand anliegen; sonst ist sie von Dünndarmschlingen überlagert (s. Fig. 589).

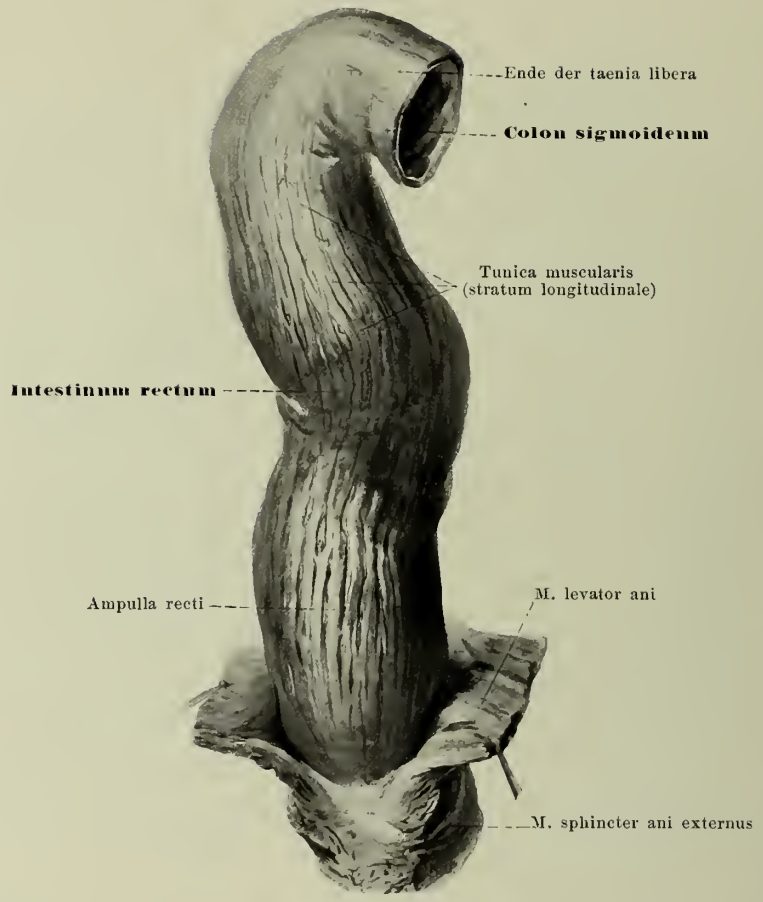

575. Mastdarm, nach Entfernung des Bauchfellüberzuges, von vorn.

Das ***colon sigmoideum*** (s. Figg. 591 und 597) bildet eine verschieden lange, bewegliche, aus zwei ungefähr parallel laufenden Schenkeln bestehende Schlinge. Diese hängt entweder in das kleine Becken hinab und liegt dessen linker und hinterer Wand an, oder sie steigt gerade nach oben oder schräg nach rechts oben zu; letztere Lage ist besonders häufig bei Neugeborenen. Das colon sigmoideum ist dabei gewöhnlich von Dünndarmschlingen überlagert. Am Ende geht es bogenförmig oder gerade vor dem 3. Kreuzbeinwirbel in der Medianebene in den Mastdarm über. Die Grenze ist unscharf und nur dadurch kenntlich, daß die haustra, welche am colon sigmoideum zwar undeutlich, aber doch noch erkennbar sind, aufhören, und daß von den drei taeniae die omentalis und libera sich vereinigen, um den vorderen Verstärkungszug der Längsmuskulatur des Mastdarmes zu bilden, während die taenia mesocolica in den hinteren Zug übergeht.

Wand des Dickdarmes.

Die *tunica serosa (Bauchfellüberzug)* bedeckt nach Abschluß der Entwickelung am colon ascendens und descendens nur die vordere, laterale und mediale Wand, läßt dagegen die hintere Wand in wechselnder Ausdehnung frei. Das colon transversum ist fast vollständig von ihr bekleidet; frei von ihr ist es nur längs der taenia mesocolica, wo das mesocolon transversum herantritt, und längs der taenia omentalis, wo das omentum majus abgeht. Das colon sigmoideum verhält sich ähnlich wie eine Dünndarmschlinge; nur da, wo das mesocolon sigmoideum sich anlegt, bleibt ein schmaler Streifen vom Bauchfell unbedeckt. Den ganzen Dickdarm entlang finden sich in wechselnder Ausbildung lappenförmige, fetthaltige Duplikaturen der tunica serosa, *appendices epiploicae,* welche meistens neben den Taenien abgehen (s. Figg. 596 u. 597).

576. Mastdarm, eröffnet, von vorn.

(Vorn ist ein Streifen herausgeschnitten. Die Schleimhaut ist teilweise abpräpariert.)

Wand des Dickdarmes (Fortsetzung).

Tunica muscularis: Das *stratum longitudinale* ist auf drei Streifen beschränkt, welche als *taeniae coli* (s. Figg. 571—573, 590 u. 501) bezeichnet werden. Am colon ascendens und colon descendens läuft die *taenia libera* vorn, die *taenia mesocolica* hinten medial und die *taenia omentalis* hinten lateral (am colon sigmoideum entsprechend), am colon transversum (s. Figg. 590 u. 595) liegt die taenia libera unten, die taenia mesocolica hinten, die taenia omentalis vorn oben. Das *stratum circulare* bildet eine zusammenhängende Schicht und ist an den plicae sigmoideae etwas verstärkt. Die Dicke der Muskulatur nimmt von oben nach unten etwas zu.

Die *tunica mucosa* ist durch die bindegewebige *tela submucosa* mit der tunica muscularis verbunden und in großen sichelförmigen Falten, *plicae semilunares coli* (s. S. 521), emporgehoben. Ihr feinerer Bau stimmt mit demjenigen im oberen Teil des Mastdarmes überein (s. S. 529).

Mündungen der glandulae intestinales [Lieberkuehni]

577. Schleimhaut des Mastdarmes (oberer Teil), von der Fläche.

Vergr. 12:1.

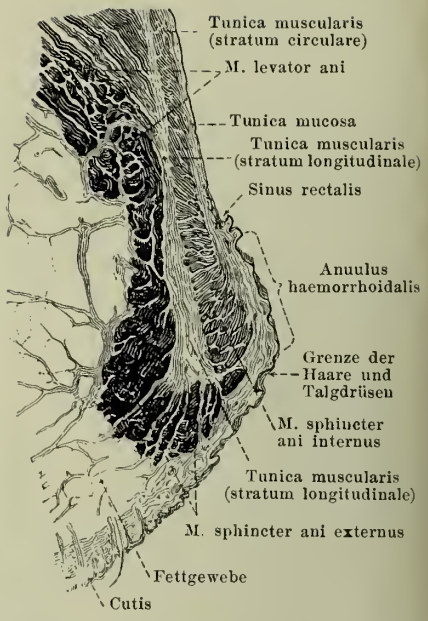

578. Querschnitt der pars analis recti.

Vergr.: 2:1.

Der **Mastdarm** *(intestinum rectum)* (s. Figg. 575, 576, 591, 655, 656, 665 u. 667) ist das Endstück des Darmrohres, das vom colon sigmoideum aus durch die untere Wand des kleinen Beckens zur unteren Öffnung, *anus,* zieht. Er läuft in der Medianebene anfangs abwärts und rückwärts und zieht unmittelbar vor dem Kreuz- und Steißbein in einem nach vorn oben konkaven Bogen, *flexura sacralis,* abwärts und vorwärts bis zur facies posterior der prostata (beim Manne, zum unteren Teil der hinteren Scheidenwand beim Weibe); von dort aus geht er in einem stärker gekrümmten, nach vorn konvexen Bogen, *flexura perinealis,* nach abwärts und hinten. Er ist oben vorn und lateral vom Bauchfell bedeckt; dann rücken die Umschlagstellen des Bauchfelles allmählich nach vorn und lassen die lateralen Wände unbedeckt. Von der vorderen Wand schlägt sich das Bauchfell beim Mann in der Höhe der Ureterenmündungen auf die Harnblase um und kleidet dabei eine Grube, die *excavatio rectovesicalis* (s. S. 595), aus; beim Weibe wendet es sich zur hinteren Wand der Scheide in der Höhe des orificium externum uteri und bildet die *excavatio rectouterina [cavum Douglasi]* (s. S. 603). Auf dieser Strecke ist der Mastdarm oben von Dünndarmschlingen oder vom colon sigmoideum bedeckt; unten legt sich seine vordere Wand beim Manne bei ausgedehnter Blase an deren hintere Fläche, beim Weibe an den Uterus an. Unterhalb der Umschlagstelle des Bauchfelles liegt die vordere Wand beim Manne dem fundus vesicae, den ductus deferentes und vesiculae seminales, sowie der facies posterior prostatae an, beim Weibe der hinteren Wand der Scheide. Nahe oberhalb des anus ist der Mastdarm von den Fasern der mm. levatores ani und sphincter ani externus umgeben. Er besitzt auch in frontaler Richtung Krümmungen, hervorgerufen durch laterale Furchen, welche den plicae transversales recti entsprechen (s. S. 529). Der mittlere Abschnitt ist selten ganz leer; häufiger ist er dagegen spindelförmig aufgetrieben zur *ampulla recti.* Der unterste von den mm. levatores ani und den mm. sphincteres eingeschlossene, der pars analis recti (s. S. 529) entsprechende Teil wird immer leer und kontrahiert gefunden und stellt einen engen Kanal dar, dessen schmales, spaltartiges Lumen in den Medianebene liegt.

Wand des Mastdarmes. Tunica muscularis (s. auch Fig. 575). Das *stratum longitudinale* überzieht die ganze Oberfläche, bildet aber vorn und hinten je einen stärkeren und kürzeren Faserzug (s. S. 526); nur im unteren Teil ist es gleichmäßiger. Ein Zug glatter Muskelfasern, der am lig. sacrococcygeum anterius entspringt, *m. rectococcygeus* (s. Figg. 670 bis 672), mischt sich ihnen teilweise an der Rückseite bei, größtenteils aber umgreift er den Mastdarm zwingenförmig. Die Längsfasern verflechten sich unten mit den Fasern der mm. levatores ani und gehen teilweise nach der Haut zu. Das *stratum circulare* ist in der Basis jeder plica transversalis verstärkt; am unteren Ende verdichtet es sich allmählich zum *m. sphincter ani internus* und reicht bis zur Grenze der äußeren Haut.

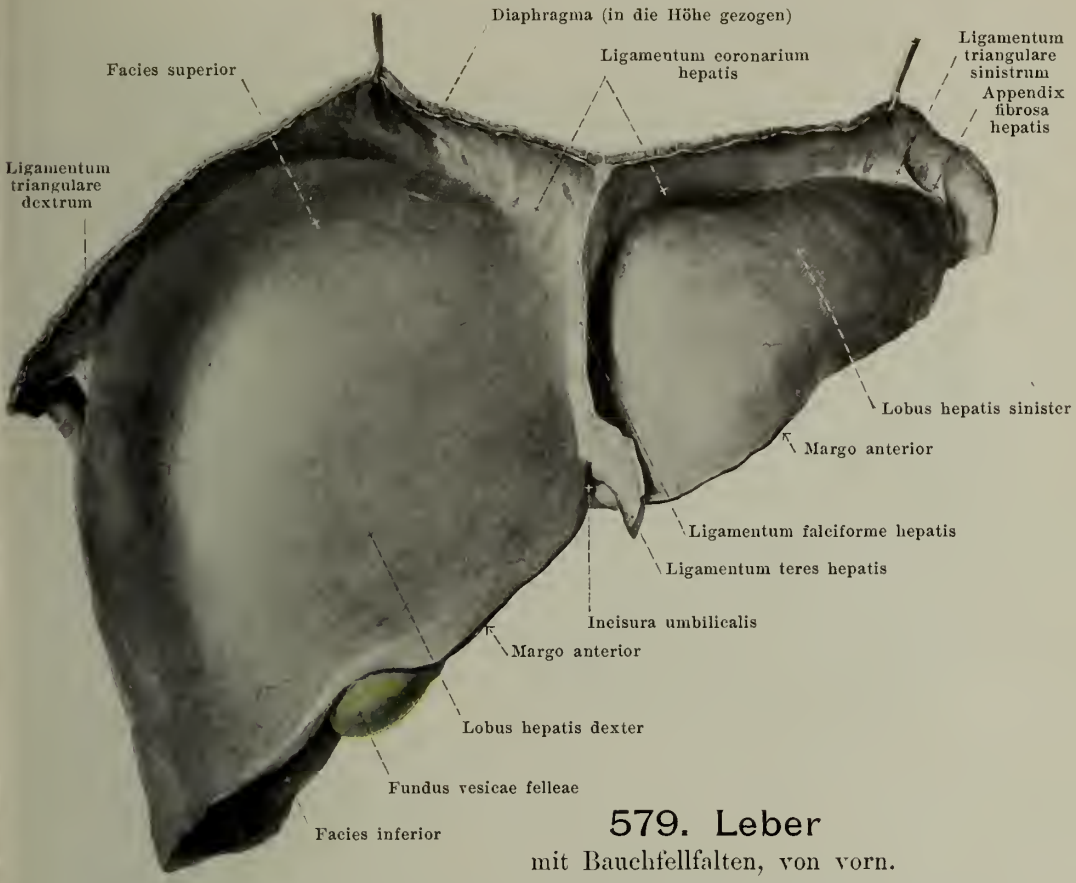

579. Leber

mit Bauchfellfalten, von vorn.

Wand des Mastdarmes (Fortsetzung). Die *tunica mucosa (Schleimhaut)* (s. Figg. 576 bis 578) ist von der tunica muscularis durch die bindegewebige *tela submucosa* geschieden. Sie bildet am ausgedehnten Mastdarm gemeinsam mit dieser (und mit einem Zug der Ringmuskelschicht) meist zwei sichelförmige quere Falten, *plicae transversales recti,* welche mehr als den halben Umfang des Rohres umkreisen und von denen die eine untere, größte 6—6,5 cm über dem anus rechts, die obere 9—10 cm über dem anus links liegt; eine dritte findet sich häufig links etwa 4 cm über dem anus. Unterhalb der ampulla recti erheben sich fünf bis zehn Längsfalten der Schleimhaut, *columnae rectales [Morgagnii],* welche Längsmuskelbündel enthalten. Sie werden nach unten zu höher und breiter, und jede vereinigt sich mit den beiden benachbarten durch bogenförmige Schleimhautfältchen, welche grubenartige, nach oben offene Vertiefungen, *sinus rectales,* begrenzen helfen. Die nächste Zone, *annulus haemorrhoidalis,* reicht unten bis zu der Linie, von welcher an Haare nebst Talgdrüsen und glandulae circumanales auftreten; sie begrenzt den *After (anus),* ist bei Ausdehnung ziemlich glatt, sonst aber durch den m. sphincter ani internus zu einem Ringwulst vorgetrieben und durch radiär nach der Haut ausstrahlende Falten eingebuchtet. Am annulus haemorrhoidalis und etwas darüber sind oft ampullenartige Erweiterungen des venösen plexus haemorrhoidalis internus als kolbige Vortreibungen der Schleimhaut sichtbar. Das Gebiet der columnae rectales, der sinus rectales und des annulus haemorrhoidalis wird als *pars analis recti* zusammengefaßt. Die Schleimhaut hat im oberen Teil denselben Bau, wie im Dickdarm; sie ist weißlich, enthält zahlreiche schlauchförmige, senkrecht zur Oberfläche verlaufende *glandulae intestinales [Lieberkuehni],* deren Öffnungen als kleine Löcher mit der Lupe sichtbar sind (s. Fig. 577) und zwischen ihnen verstreut *Lymphknötchen, noduli lymphatici,* deren Kuppen etwas über die Oberfläche hervorragen (s. Fig. 576). Die Schleimhaut der pars analis recti ist etwas abweichend gebaut und vermittelt den allmählichen Übergang zur äußeren Haut.

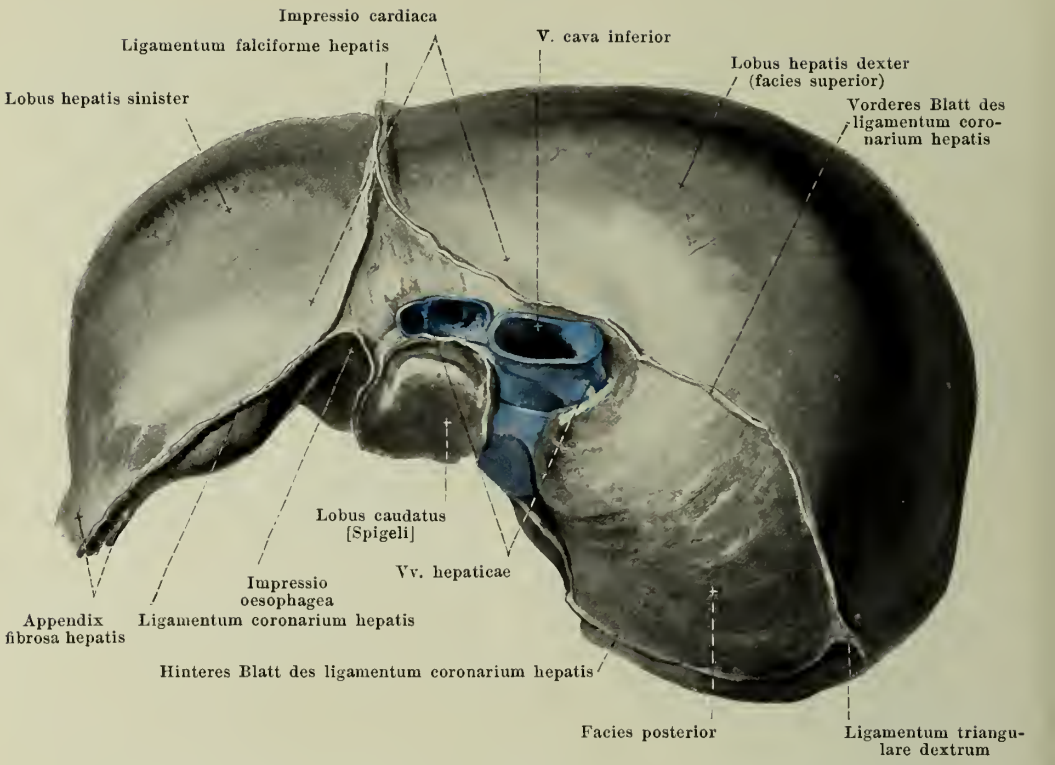

580. Leber mit den Umschlagstellen des Bauchfelles, von oben.

Die **Leber** *(hepar)* (s. auch Figg. 579 u. 581) ist eine unpaare, große, rotbraune Drüse von ungefähr keilförmiger Gestalt, welche im obersten Abschnitt der Bauchhöhle größtenteils rechts von der Medianebene in der regio hypochondriaca dextra und in der regio epigastrica gelegen ist, mit einem kleinen Teile aber auch in die regio hypochondriaca sinistra hinüberreicht. Man kann an ihr fünf Flächen unterscheiden, eine rechte, eine vordere und eine obere, welche als *facies superior* zusammengefaßt werden, eine hintere, *facies posterior,* und eine untere, *facies inferior.* Die facies superior und inferior bilden zusammen den zugeschärften *margo anterior;* dieser besitzt rechts eine seichtere Einkerbung, in welcher der fundus der Gallenblase sichtbar ist, links einen schärferen Einschnitt, *incisura umbilicalis.* Durch diesen Einschnitt und eine von ihm ans nach oben verlaufende Bauchfellfalte wird an der facies superior ein größerer, rechter Lappen, *lobus hepatis dexter,* von einem kleineren, linken, variablen, *lobus hepatis sinister,* geschieden. An der unteren und hinteren Fläche ist der linke Lappen durch die entsprechend verlaufende *fossa sagittalis sinistra* abgegrenzt, während vom rechten Lappen durch die ihr ungefähr parallelen *fossae sagittales dextrae* ein mediales Gebiet abgeteilt wird, das durch die quer gestellte *porta hepatis* in den *lobus quadratus* und *lobus caudatus [Spigeli]* geschieden ist. Die *rechte Fläche* ist ungefähr rechteckig und allseitig etwas konvex; in die vordere, obere und hintere Fläche geht sie allmählich über, mit der unteren hilft sie den margo anterior bilden. Die *vordere Fläche* ist annähernd dreieckig nnd eben; sie ist gegen die obere Fläche nicht scharf abzugrenzen und bildet mit der unteren den margo anterior. Die *obere Fläche* liegt wie die rechte und (größtenteils) die vordere dem Zwerchfell unmittelbar an und ist der Wölbung desselben entsprechend gekrümmt; sie reicht rechts etwas höher hinauf als links und ist dazwischen leicht eingesunken *(impressio cardiaca);* mit der hinteren Fläche stößt sie in einem abgestumpften Rande zusammen. Die *facies posterior* ist ungefähr rechtwinkelig-dreieckig, uneben. Sie ist rechts konvex gekrümmt und vom rechten Leberlappen gebildet. Dann folgt nach links zu die obere fossa sagittalis dextra als flache Furche, *fossa venae cavae,* die von der v. cava inferior ausgefüllt wird; sie hilft unten die rechts von ihr gelegene dreieckige Grube, *impressio suprarenalis,* für die glandula suprarenalis dextra begrenzen.

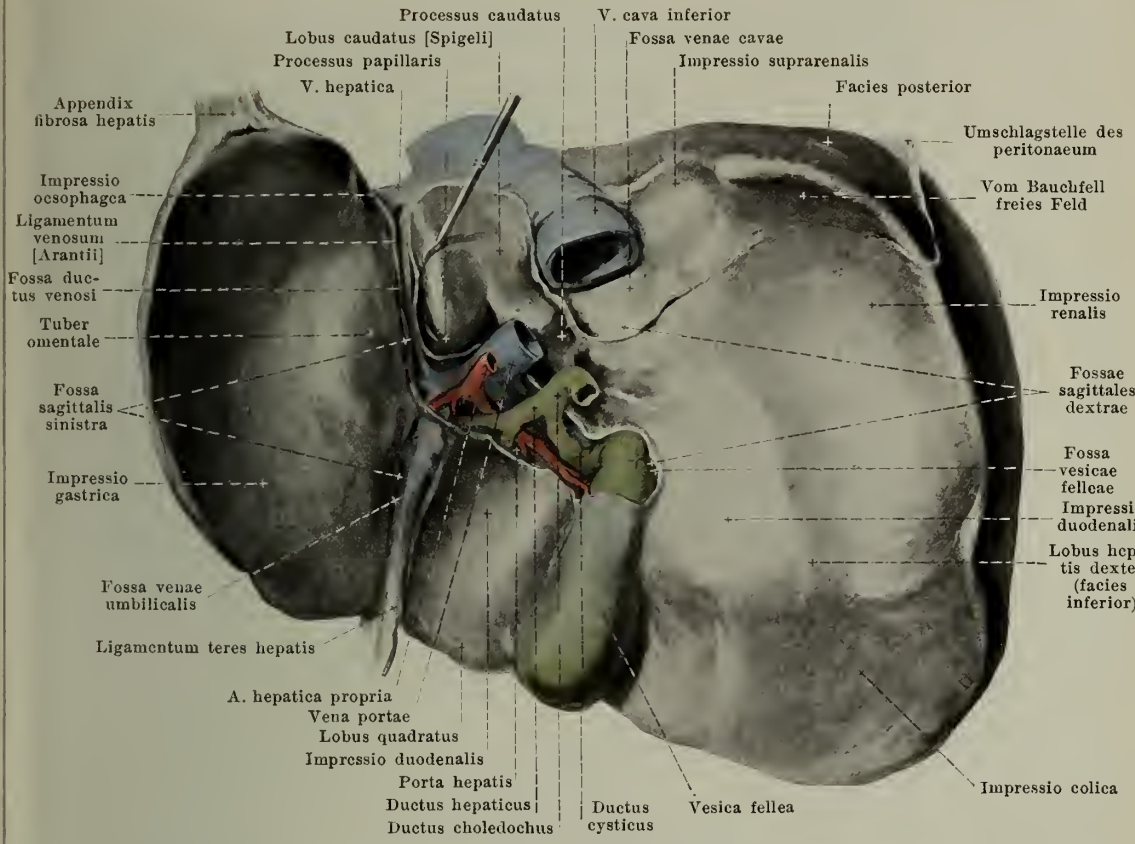

581. Leber mit den Umschlagstellen des Bauchfelles, von unten u. hinten.

Leber (Fortsetzung). Der *facies posterior* gehört weiterhin der viereckige, längliche lobus caudatus an, dessen Längsachse vertikal steht und dem rechten crus mediale diaphragmatis anliegt. Links folgt dann der obere Teil der fossa sagittalis sinistra als *fossa ductus venosi,* welche sich verschieden weit vor den lobus caudatus erstreckt und in der Tiefe das strangförmige *ligamentum venosum [Arantii],* den obliterierten ductus venosus (s. S. 473), enthält. Neben dem oberen Teil dieser Furche läuft am linken Leberlappen die rinnenförmige *impressio oesophagea* (für die pars abdominalis oesophagi) nach unten und links. Die *facies inferior* ist sehr unregelmäßig und verläuft schräg nach vorn, unten und rechts; sie grenzt rechts an die hintere Fläche mit einem stumpfen Rand, links an die obere mit einem schärferen, der Fortsetzung des margo anterior. Der rechte Lappen besitzt vorn eine flache Grube, *impressio colica,* für die flexura coli dextra und das colon transversum; hinter ihr liegt rechts die längliche *impressio renalis* für die rechte Niere und links davon die flachere *impressio duodenalis* für die pars descendens duodeni. Von dieser aus zieht vor der fossa venae cavae und hinter der fossa vesicae felleae ein Substanzstreifen, *processus caudatus,* nach links zum unteren Rand des lobus caudatus; links von ihm ragt ein platter Fortsatz des letzteren, der *processus papillaris,* nach abwärts. Unmittelbar vor diesen Gebilden liegt die porta hepatis und vor ihr der lobus quadratus, der leicht ausgehöhlt ist für die pars superior duodeni *(impressio duodenalis)* und pars pylorica des Magens. Rechts ist dieser Lappen begrenzt von der flachen unteren fossa sagittalis dextra, der *fossa vesicae felleae,* welche von der Gallenblase vollständig verdeckt wird, links von dem unteren Teil der fossa sagittalis sinistra, der schmalen *fossa venae umbilicalis,* in welcher das strangförmige *ligamentum teres hepatis,* die obliterierte v. umbilicalis (s. S. 473), gelegen ist. Am linken Leberlappen sieht man neben dem processus papillaris einen größeren Wulst, *tuber omentale,* der dem omentum minus anliegt, umkreist von einer tiefen und breiten Rinne, *impressio gastrica,* in welcher der Magen die Leber berührt.

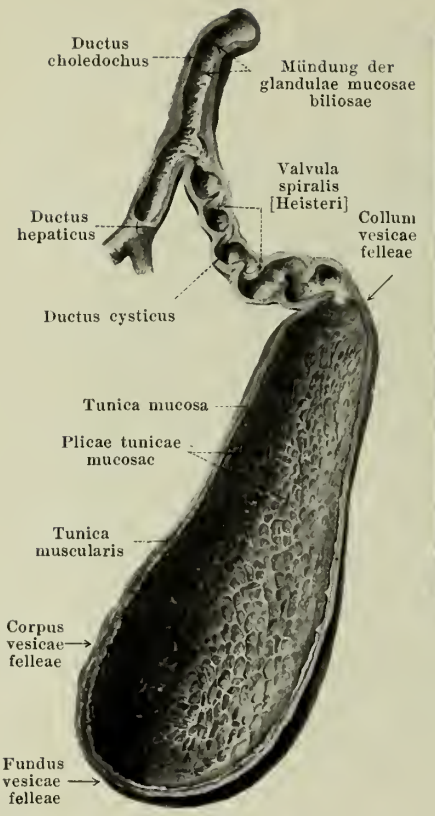

582. Gallenblase und Ausführungsgang, durchgeschnitten.

583. Schleimhaut der Gallenblase, von der Fläche. Vergr.: 14:1.

Leber (Fortsetzung) (s. Figg. 579—581). Der hintere Teil der zugeschärften Kante des linken Lappens besitzt nicht selten einen bindegewebigen, platten Anhang, *appendix fibrosa hepatis*, von wechselnder Größe; er ist der Rest der dort beim Neugeborenen vorhandenen Lebersubstanz und enthält später noch Teile der Gallengänge, die *vasa aberrantia hepatis* (nicht gezeichnet), und Blutgefäße.

Die Leber füllt die Wölbung des Zwerchfelles rechts vollständig, links teilweise aus und berührt diesen Muskel mit dem größten Teil ihrer facies superior und posterior. Sie ist dabei in weiter Ausdehnung von den unteren Rippen bedeckt; ihre vordere Fläche liegt nur in der regio epigastrica oberhalb einer Linie, welche sich zwischen den vorderen Enden des rechten 9. oder 10. und des linken 8. Rippenknorpels erstreckt, der vorderen Bauchwand unmittelbar an (s. Fig. 591); die incisura umbilicalis ist dabei etwas rechts von der Medianebene gelegen. Die facies inferior schmiegt sich an verschiedene Bauchorgane an, die sämtlich Eindrücke an ihr hinterlassen (s. diese S. 531). Unter dem processus caudatus ist das foramen epiploicum [Winslowi] gelegen.

Die Leber ist größtenteils von der *tunica serosa* überzogen. Frei bleibt von ihr nur die hintere Fläche des rechten Lappens, ein dreieckiges Feld der oberen Fläche vor dem lobus caudatus, die porta hepatis, die fossae sagittales sowie zwei schmale Streifen; von letzteren zieht der eine von der incisura umbilicalis nach oben zu dem erwähnten dreieckigen Feld und ist an der Abgangsstelle des ligamentum falciforme hepatis gelegen, während der andere von dem dreieckigen Feld nach links bis auf die appendix fibrosa verläuft und dem linken Abschnitt des ligamentum coronarium hepatis und dem ligamentum triangulare sinistrum zum Ursprung dient. Von der fossa ductus venosi und der porta hepatis geht das omentum minus ab.

In der porta hepatis treten die Äste der v. portae und a. hepatica ein, diejenigen des ductus hepaticus aus, während die vv. hepaticae die Leber an der oberen Fläche in der Umgebung der fossa venae cavae verlassen.

Eine durch die v. cava inferior und den fundus der Gallenblase gelegte Sagittalebene teilt die Leber in zwei fast gleich schwere Abschnitte und trennt ziemlich genau die Gebiete der rechten und linken Äste der v. portae, der a. hepatica und des ductus hepaticus.

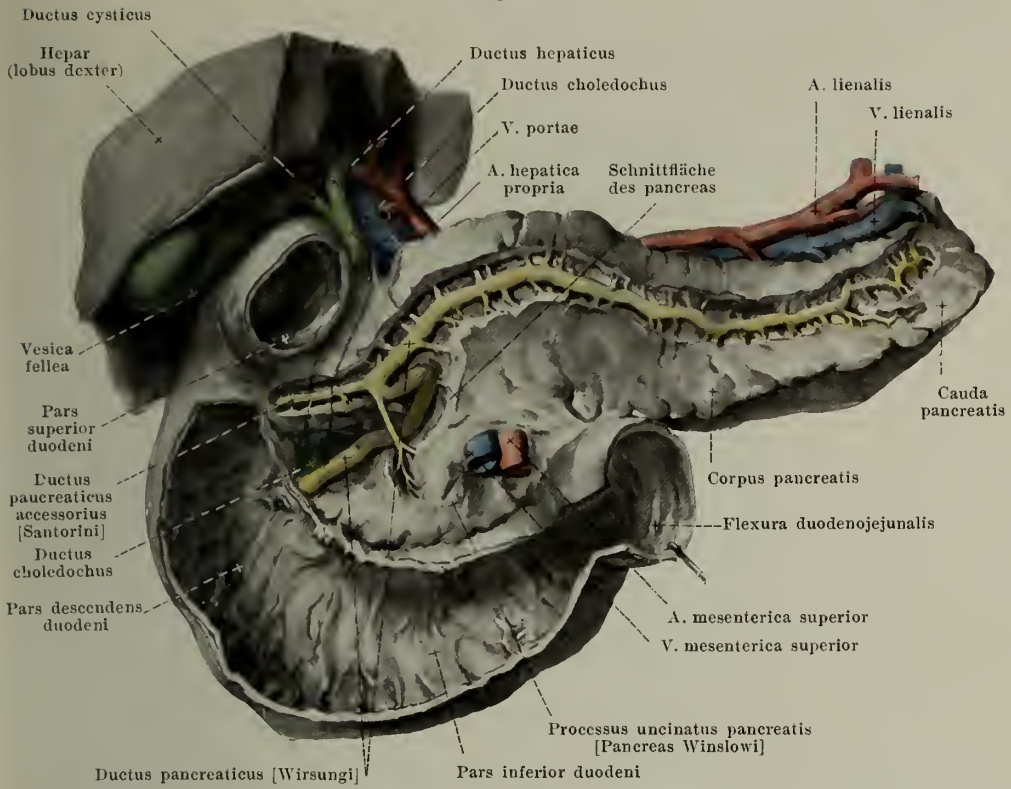

584. Ausführungsgänge der Leber und Bauchspeicheldrüse, von vorn.

(In der Bauchspeicheldrüse sind die Gänge frei präpariert; der Zwölffingerdarm ist teilweise eröffnet; von der Leber ist nur der rechte Lappen erhalten und etwas abgedrängt.)

Der *ductus hepaticus* (s. auch Figg. 581 u. 582), der Ausführungsgang der Leber, beginnt in der porta hepatis durch Vereinigung eines rechten und eines linken Astes. Er läuft im ligamentum hepatoduodenale rechts von der a. hepatica propria und vor der v. portae abwärts und vereinigt sich bald spitzwinkelig mit dem ductus cysticus zum ductus choledochus (s. unten).

Die ***Gallenblase*** *(vesica fellea)* (s. auch Figg. 581—583, 591—594) ist ein länglicher, birnförmiger Sack, der in der fossa vesicae felleae der Leber durch lockeres Bindegewebe festgeheftet ist. Ihr breites, blindes und abgerundetes Ende, *fundus vesicae felleae,* ragt im gefüllten Zustande der Blase etwas über den margo anterior der Leber vor und berührt die vordere Bauchwand dicht medial vom vorderen Ende des rechten 9. Rippenknorpels. Vom fundus aus erstreckt sich das *corpus vesicae felleae* nach oben, hinten und etwas links und geht an der rechten Seite der porta hepatis unter plötzlicher Verengerung *(collum vesicae felleae)* in den ductus cysticus über. Die Gallenblase berührt unten das colon transversum und hinten die pars descendens duodeni. Der fundus und die hintere, untere Fläche besitzen einen Bauchfellüberzug, *tunica serosa.* Die Wand besteht aus einer zarten Muskelschicht, *tunica muscularis,* und aus einer Schleimhaut, *tunica mucosa,* aus welcher sich zahlreiche, netzförmig angeordnete Leisten, *plicae tunicae mucosae,* erheben. Der *ductus cysticus* verläßt die Blase unter starker Abbiegung, zieht nach unten und links und verschmilzt nach kurzem Verlauf mit dem ductus hepaticus; seine Schleimhaut besitzt eine Reihe von Falten, welche spiralig angeordnet sind *(valvula spiralis [Heisteri]),* und welchen an der Außenfläche Furchen entsprechen.

Der *ductus choledochus* läuft in der Richtung des ductus hepaticus anfangs im ligamentum hepatoduodenale, rechts von der v. portae, dann im caput pancreatis an der Grenze der linken und hinteren Wand der pars descendens duodeni abwärts. Er durchbohrt die tunica muscularis derselben, zieht in der tela submucosa nach unten und mündet neben dem ductus pancreaticus oder gemeinsam mit ihm am unteren Ende der plica longitudinalis duodeni.

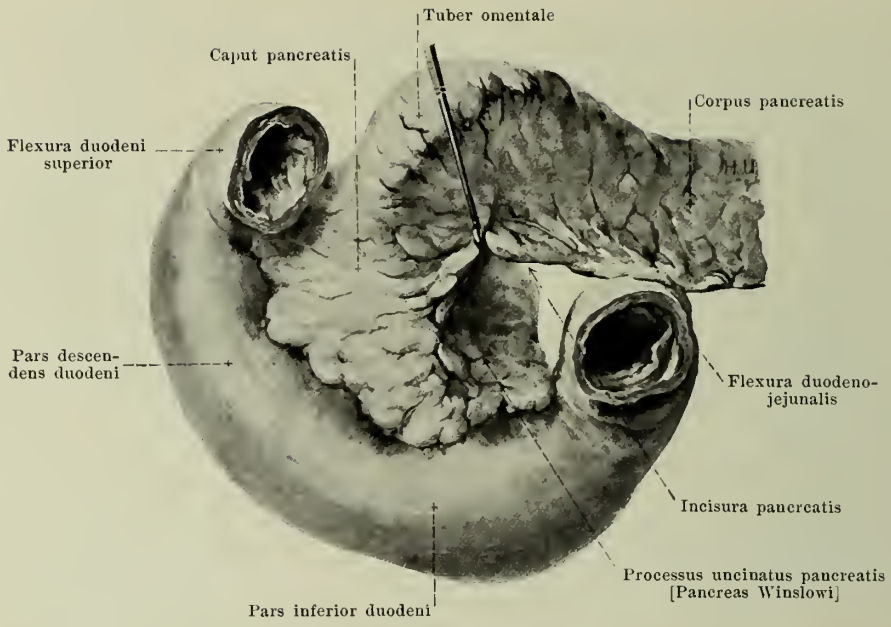

585. Bauchspeicheldrüse,

rechter Teil, auseinander gezogen, von vorn.

(Das Bauchfell ist abpräpariert.)

Die **Bauchspeicheldrüse** *(pancreas)* (s. auch Figg. 563 u. 584) ist eine unpaare, lange Drüse von graurötlicher Farbe, welche in querer Richtung vor der hinteren Wand der Bauchhöhle liegt. Man unterscheidet an ihr *caput*, *corpus* und *cauda pancreatis*. Das *caput pancreatis* füllt die Konkavität der pars descendens und pars inferior duodeni aus und ist mit deren Wandung innig verbunden. Ein von links nach rechts zu gerichteter Einschnitt, *incisura pancreatis,* in welchem die a. und v. mesenterica superior verlaufen, trennt den unteren Teil, *proccssus uncinatus [pancreas Winslowi],* ab; dieser liegt unten der pars inferior duodeni an, schiebt sich oben hinter den oberen Abschnitt und ist auf seiner vorderen Fläche für die a. und v. mesenterica superior rinnenförmig ausgehöhlt. Vom oberen Teil des caput und vom Anfang des corpus erhebt sich ein breiter, stumpfkegelförmiger Wulst, *tuber omentale,* nach vorn und oben zu, dessen vom Bauchfell überzogene Kuppe die untere Fläche des omentum minus berührt. Der vorderen Fläche, *facies anterior,* des caput liegen oben ein Teil des corpus und die pars pylorica des Magens, sowie die pars superior duodeni, unten Dünndarmschlingen an; zwischen beiden wird es vom colon transversum gekreuzt. Die hintere Fläche *(facies posterior)* des caput ist von rechts nach links konkav gekrümmt und schmiegt sich vor dem 1. und 2. Lendenwirbel der pars lumbalis diaphragmatis, der aorta abdominalis und der v. cava inferior an; oben berührt sie die a. coelica, a. und v. mesenterica superior und den Anfangsteil der v. portae sowie die v. renalis sinistra, rechts den ductus choledochus. Das *corpus pancreatis* ist von rechts nach links etwas nach hinten konvex gebogen und hat eine dreiseitige, ungefähr prismatische Gestalt. Seine *facies anterior* ist nach vorn und oben zu gerichtet und ist konkav gekrümmt, entsprechend der Wölbung des paries posterior ventriculi, welcher ihr anliegt. Die *facies inferior* ist schmaler und leicht S-förmig gebogen. Sie ruht rechts auf der flexura duodenojejunalis, links auf dem Ende des colon transversum; dazwischen liegen ihr die Anfangsschlingen des Dünndarmes an. Mit der vorderen Fläche bildet sie eine scharfe, der Wurzel des mesocolon transversum zugewandte Kante, *margo antcrior.* Die *facies posterior* grenzt unmittelbar an die v. lienalis, die linke Nebenniere und Niere und besitzt eine diesen Organen entsprechende flache Vertiefung, sowie eine Rinne für die linken Nierengefäße und die v. mesenterica inferior. Mit der unteren Fläche bildet sie den stumpferen *margo posterior,* mit der vorderen den schärferen, nach oben konkaven *margo superior.* Die *cauda pancreatis* ist das stumpfe nach links und oben gerichtete Ende, welches mit seiner schmalen unteren Fläche der flexura coli sinistra aufliegt und mit seiner hinteren Fläche an den unteren Teil der Milz grenzt.

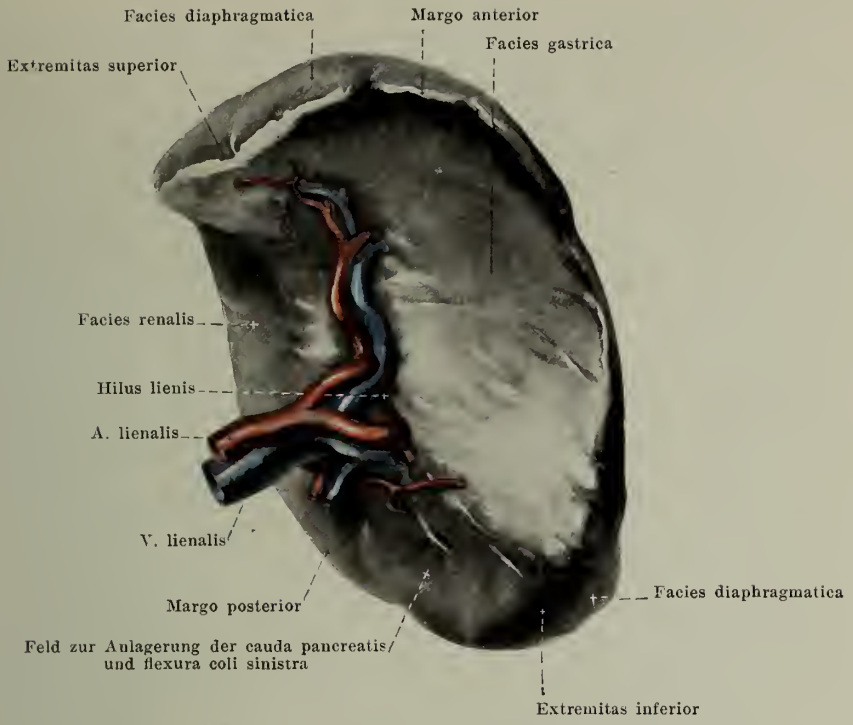

586. Milz, von vorn und etwas von rechts.

(Das Bauchfell ist am hilus lienis abpräpariert.)

Bauchspeicheldrüse (Fortsetzung): Die vordere und die untere Fläche sind vom Bauchfell überzogen (s. Fig. 563). Die hintere Fläche ist frei von ihm; außerdem bleibt noch quer vor dem caput und längs des margo anterior ein schmaler Streifen unbekleidet, welcher der Wurzel des mesocolon transversum zugewendet ist. Der oberhalb dieses Streifens gelegene Abschnitt gehört der bursa omentalis an. An dem unterhalb des Streifens gelegenen Abschnitt ist noch der Bezirk frei vom Bauchfell, in dem die a. und v. mesenterica superior zur Wurzel des Gekröses ziehen.

Der *Ausführungsgang (ductus pancreaticus [Wirsungi])* (s. Fig. 584) beginnt fein in der cauda, zieht innerhalb der Substanz der Drüse nach rechts zum caput und verdickt sich dabei allmählich unter Aufnahme zahlreicher enger Äste. Im caput verläuft er stark gewunden nach rechts und etwas nach abwärts, legt sich nahe seinem Ende an den ductus choledochus an und mündet entweder nach vorhergehender Vereinigung mit diesem oder gesondert von ihm am unteren Ende der plica longitudinalis duodeni (s. auch Fig. 564). Sehr häufig gibt der Gang im caput einen Seitenzweig ab *(ductus pancreaticus accessorius [Santorini]*, der vor dem ductus choledochus zum duodenum zieht und sich dort auf der papilla duodeni [Santorini] öffnet (s. auch Fig. 564); manchmal fehlt diese Öffnung; zuweilen ist der obere Gang stärker oder mündet gemeinsam mit dem ductus choledochus.

Die **Milz** *(lien)* (s. auch Fig. 587) ist ein unpaares, weiches, längliches, sehr verschieden großes Organ von dunkel bläulich-roter Farbe. Ihre größte, nach links hinten und oben gewendete Oberfläche, *facies diaphragmatica*, ist glatt und konvex. Sie ist durch einen stumpfen Rand, *margo posterior*, von der schmalen, ebenen oder leicht konkaven, medianwärts und abwärts gerichteten *facies renalis* geschieden. Der schärfere, mehrfach eingekerbte *margo anterior* trennt die facies diaphragmatica von der stark ausgehöhlten, nach vorn und rechts sehenden *facies gastrica*. Auf dieser liegt nahe dem medialen Rande und parallel mit ihm eine Reihe von Vertiefungen oder eine Spalte, *hilus lienis*, in welcher die Gefäße und Nerven ein- oder austreten. Der obere Pol der Milz, *extremitas superior*, ist medianwärts gebogen, der untere Pol, *extremitas inferior*, nach links und abwärts gerichtet. Die mediale Fläche des letzteren geht meistens in ein ungefähr dreieckiges, von den facies renalis und gastrica gut abgegrenztes Feld über, welches oben (unmittelbar neben dem hilus) der cauda pancreatis, unten der flexura coli sinistra zur Anlagerung dient.

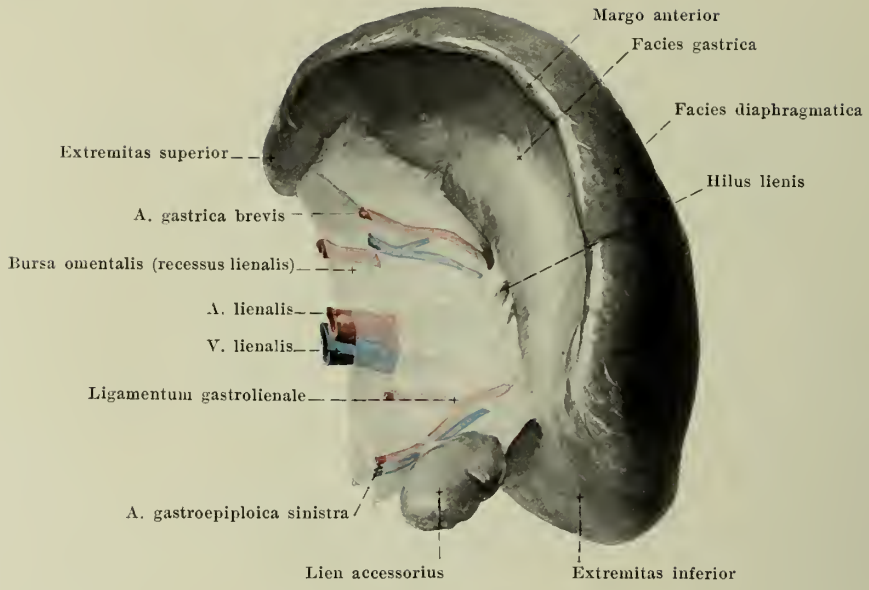

587. Milz mit Bauchfell,

von vorn und etwas von rechts.

Milz (Fortsetzung): *Lage* (s. Figg. 592 u. 593). Sie liegt im hinteren Abschnitt der linken regio hypochondriaca zwischen dem hinteren Umfang des Magens, der linken Niere und dem Zwerchfell so eingeschoben, daß sie von vorn her nicht sichtbar ist. Ihre facies diaphragmatica schmiegt sich dabei der konkaven Fläche des Zwerchfelles so an, daß sie ungefähr dem Zwischenraum zwischen 9. und 11. linker Rippe entspricht, und daß ihr Längsdurchmesser der 10. Rippe annähernd parallel läuft; sie ist dabei von den Rippen, außer durch das Bauchfell und Zwerchfell, teilweise auch durch die Pleurahöhle und die Lungen geschieden. Die extremitas superior reicht bis nahe an die linke Seite des 10. oder 11. Brustwirbelkörpers. Die facies renalis stößt an den margo superior der linken Nebenniere und an den oberen vorderen Teil des margo lateralis der linken Niere. Die facies gastrica grenzt vorn und rechts an den fundus und das corpus ventriculi; das dreieckige Feld unter ihr liegt der cauda pancreatis und der flexura coli sinistra an. Neben der letzteren findet sich also auch die extremitas inferior; sie ruht dabei in einer Tasche, welche vorn durch das *ligamentum phrenicocolicum* (s. Fig. 593) begrenzt wird. Dieses spannt sich membranartig von der flexura coli sinistra zur Gegend des Zwerchfellursprunges aus und besitzt einen nach oben gekehrten freien Rand; es hängt ursprünglich mit dem großen Netz zusammen.

Die Milz besitzt einen vollständigen Bauchfellüberzug *(tunica serosa),* der nur den hilus frei läßt. Vom hilus aus zieht das Bauchfell vorn als *ligamentum gastrolienale* zur vorderen Platte des großen Netzes und nach der curvatura ventriculi major zu. Hinten schlägt sich das Bauchfell vom hilus aus auf die Niere und die untere Fläche des Zwerchfelles als *ligamentum phrenicolienale* um.

Im ligamentum gastrolienale, im omentum majus oder im pancreas findet sich selten eine rundliche oder längliche *Nebenmilz, lien accessorius,* von verschiedener Größe; sie kann auch doppelt oder mehrfach vorkommen.

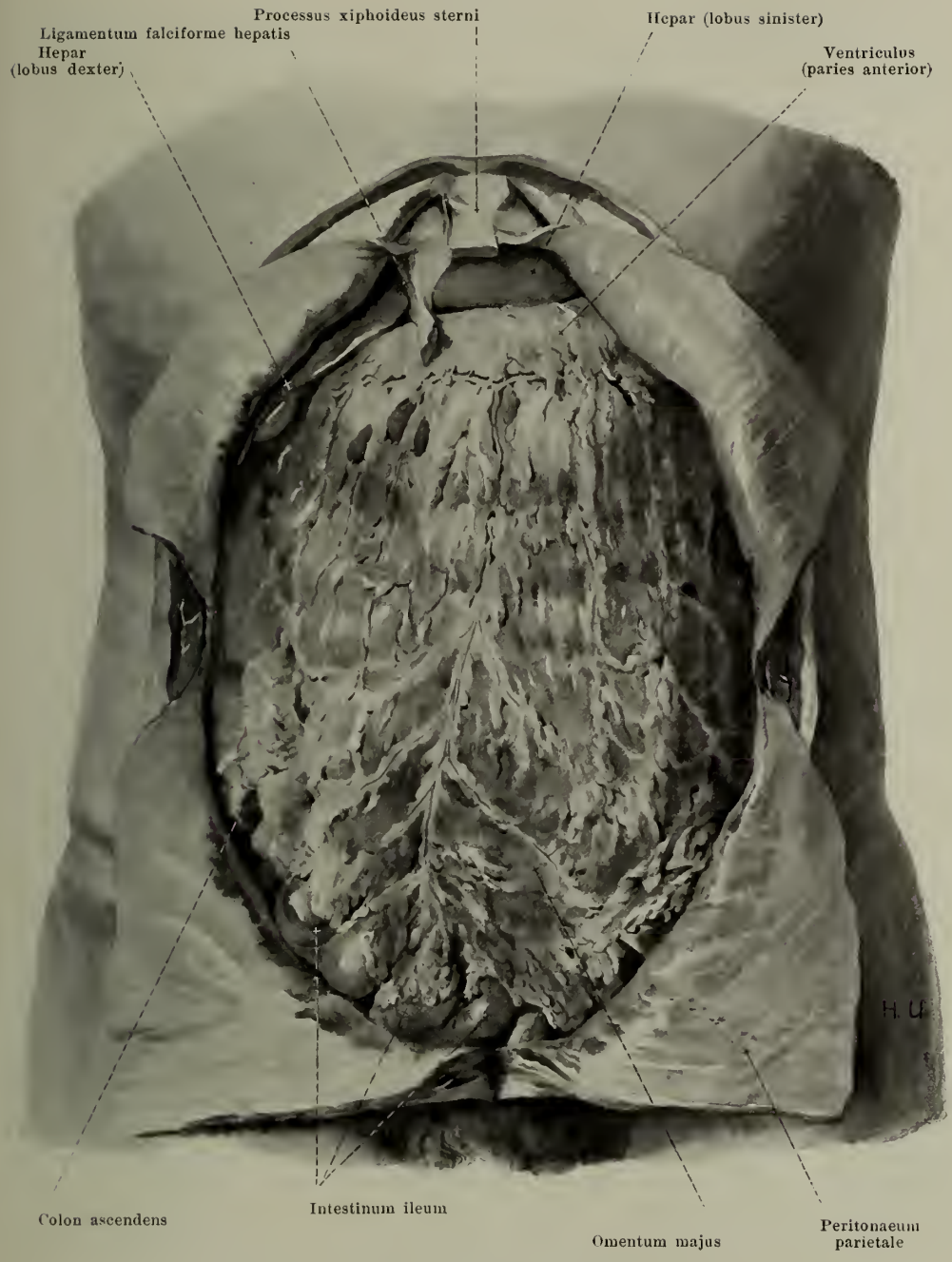

588. Baucheingeweide, von vorn.

(Figg. 588—591 stammen von demselben Präparat. Die Haut und Muskeln der vorderen Bauchwand sind weggenommen; ihr Bauchfellüberzug ist durchgetrennt und zurückgeschlagen.)

589. Dünndärme, von vorn.

(Figg. 588—591 stammen von demselben Präparat. Die vordere Bauchwand und das große Netz sind entfernt. An den Figg. 589 u. 590 sind die Bezeichnungskreuzchen auf die zueinander gehörenden Abschnitte des Dünndarmes und des Gekrösrandes gesetzt. Der Verlauf der Dünndarmschlingen ist aus Fig. 590 ersichtlich.)

590. Windungen des Gekröses, von vorn.

(Figg. 588—591 stammen von demselben Präparat. Das colon transversum ist nach oben gezogen. Der Dünndarm ist dicht an seinem Gekröse abgeschnitten und der Verlauf der nicht sichtbaren Teile des freien Gekrösrandes punktiert eingetragen. Siehe ferner Erklärung zu Fig. 589.)

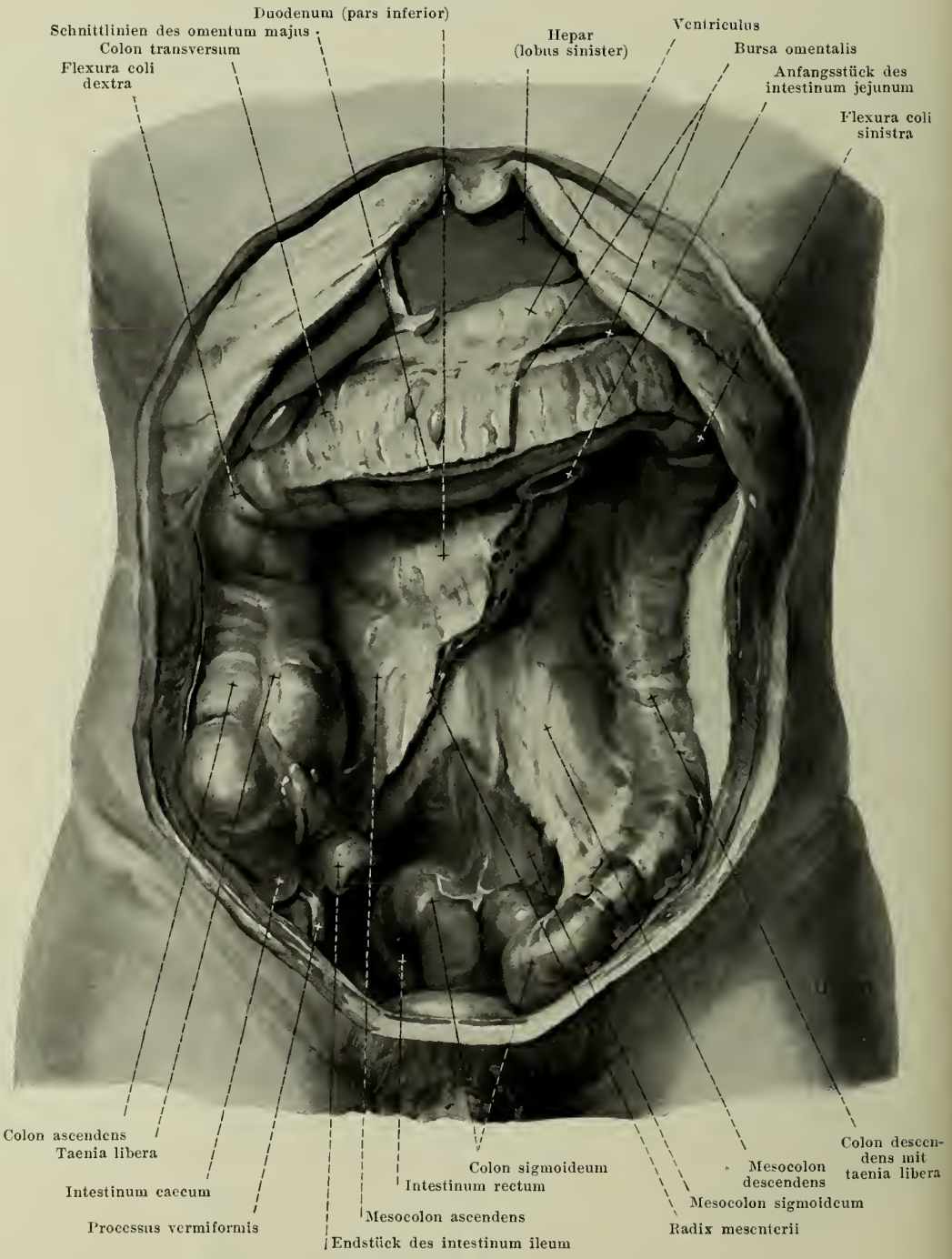

591. Dickdarm und Wurzel des Gekröses, von vorn.

(Figg. 588—591 stammen von demselben Präparat. Das Dünndarmgekröse ist an seiner Wurzel abgetragen.)

Das **Bauchfell** *(peritonaeum)* (s. Fig. 598) ist die glatte, glänzende, seröse Haut, *tunica serosa,* welche die Wände und Eingeweide der Bauch- und Beckenhöhle in verschiedener Vollständigkeit bekleidet; es ist durch eine dünne Lage lockeren Bindegewebes, *tela subserosa,* an seine Unterlage geheftet. Soweit es die Wandung dieser Höhlen und die an ihr festgehefteten großen Gefäß- und Nervenstämme, sowie Teile der Harn- und Geschlechtswerkzeuge überzieht, wird es als *peritonaeum parietale* bezeichnet. Soweit es mit der Oberfläche der meist freier beweglichen Abschnitte des Verdauungsrohres, der Bauchspeicheldrüse, Leber und Milz, sowie einiger Teile der Harn- und Geschlechtswerkzeuge fest verwachsen ist, heißt es *peritonaeum viscerale;* zu letzterem werden auch noch die Überzüge der Membranen gerechnet, welche sich zwischen der Bauchwand und einzelnen Eingeweiden frei durch die Bauchhöhle ausspannen, und in welchen die diesen Eingeweiden zugehörigen Gefäße und Nerven verlaufen. Peritonaeum parietale und peritoneum viscerale gehen an ihren Rändern unmittelbar ineinander über und können so zusammen als ein großer Sack aufgefaßt werden, der beim Manne vollständig geschlossen ist und beim Weibe nur an dem ostium abdominale tubae uterinae auf jeder Seite eine Öffnung besitzt. Die freie Oberfläche des Bauchfelles umschließt einen Hohlraum, *cavum peritonaei*, welcher nur spaltartig ist, da die Eingeweide dichtgedrängt aneinander und an den Wänden anliegen; er enthält eine sehr geringe Menge klarer, seröser Flüssigkeit, welche die Oberfläche befeuchtet, so daß die Teile leicht aneinander vorbeigleiten. Das peritonaeum parietale ist im allgemeinen etwas dicker als das peritonaeum viscerale; es ist durch die fascia transversalis an die mm. recti abdominis, an das hintere Blatt der vagina m. recti und an den m. transversus abdominis lockerer, an das Zwerchfell fester angeheftet.

Verlauf des Bauchfelles. Von der Rückfläche des oberen Abschnittes der vorderen Bauchwand und vom Zwerchfell geht annähernd in der Medianebene eine Bauchfellfalte, *ligamentum falciforme hepatis* (s. Figg. 579, 580, 588 u. 589), ab, welche am Nabel niedrig beginnt und unter allmählicher Höhenzunahme zur incisura umbilicalis und zur facies superior der Leber nach hinten und etwas nach rechts zu zieht; sie besitzt zwischen Nabel und incisura umbilicalis einen freien Rand, in welchem das ligamentum teres hepatis verläuft. Auf der impressio cardiaca der Leber weichen die beiden Blätter der Falte auseinander und gehen in die vordere Schicht des *ligamentum coronarium hepatis* (s. Figg. 579 u. 580) über, welches von der unteren Zwerchfellfläche ungefähr in einer Frontalebene zur oberen Leberfläche zieht. Links besteht diese Falte aus einer vorderen und hinteren sich unmittelbar berührenden Bauchfellplatte, verläuft bis zur appendix fibrosa hepatis und endet dort mit einem scharfen, konkaven Rand, *ligamentum triangulare sinistrum.* Rechts ist die Falte nur an ihrem äußersten rechten, freien Ende, *ligamentum triangulare dextrum,* aus zwei sich unmittelbar berührenden Platten gebildet; sonst entfernt sich die hintere Platte beträchtlich von der vorderen, läßt die hintere Fläche des rechten Leberlappens unbekleidet, schlägt sich teilweise auf die hintere Fläche des Zwerchfelles, teilweise auf die vordere Fläche der rechten Niere und Nebenniere und verläuft vor derselben bis zur flexura coli dextra. Dabei ist zwischen der unteren Leberfläche und der Niere häufig eine besondere Falte, *ligamentum hepatorenale* (s. Fig. 594), ausgespannt.

Das Bauchfell überzieht die obere und untere Fläche der Leber, spannt sich (s. Figg. 592 u. 593) von der fossa ductus venosi und von der porta hepatis aus zur unteren Fläche des Zwerchfelles, zur rechten Seite der pars abdominalis der Speiseröhre, zur curvatura ventriculi minor und zur oberen Fläche der pars superior duodeni als vorderes Blatt des ***kleinen Netzes,*** *omentum minus,* und bekleidet dann diese Organe. Das omentum minus ist eine verschieden starke Membran, deren hinterer Bauchfellüberzug der bursa omentalis (s. S. 543) angehört; der zum oesophagus und Magen gehende Abschnitt wird *ligamentum hepatogastricum* genannt, ist in seinem oberen, zur Speiseröhre und cardia ziehenden, sichelförmigen Abschnitt streifig und derber, in seinem unteren, der curvatura minor angehefteten Teil sehr dünn und schlaff. An den letzteren schließt sich rechts ohne scharfe Grenze der von der porta hepatis zum Zwölffingerdarm ziehende Abschnitt des omentum minus, *ligamentum hepatoduodenale,* an; dieser ist dick, endet rechts mit einem freien, leicht konkaven Rand (s. auch Fig. 594) und enthält in seinem Inneren die a. hepatica propria (links und vorn), die v. portae (in der Mitte und hinten) und den ductus choledochus (rechts und vorn) (s. Figg. 497 u. 584), sowie den plexus hepaticus s. sympathici und Lymphgefäße. Aus der vorderen Fläche dieses Bandes erhebt sich häufig eine Falte, welche von der hinteren Fläche der Gallenblase entweder nur bis zur pars descendens duodeni verläuft, oder sich bis zum colon transversum, *ligamentum hepatocolicum* (s. Fig. 594), verfolgen läßt. Von der Gegend, wo der freie Rand des lig. hepatoduodenale unten endigt, zieht häufig eine schwächere Falte, *ligamentum duodenorenale* (s. Fig. 594), zur vorderen Fläche der rechten Niere.

Das peritonaeum bekleidet die vordere obere Fläche des Magens und geht links an der curvatura major als breites *ligamentum gastrolienale* (s. Fig. 592) rückwärts zur facies gastrica der Milz, überzieht die Milz und schlägt sich von ihrer facies renalis als *ligamentum phrenicolienale* (nicht gezeichnet) auf die linke Niere und die konkave Zwerchfellfläche um.

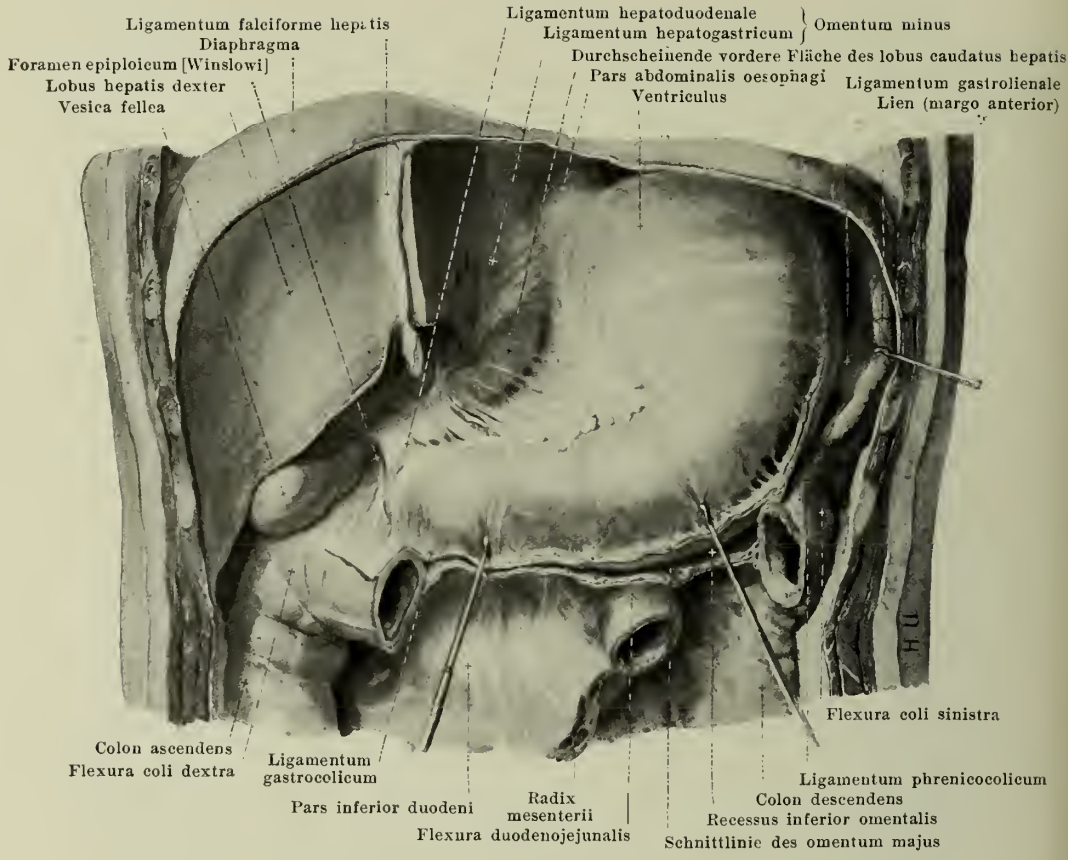

592. Kleines Netz, von vorn.

(Der linke Leberlappen ist vollständig, das colon transversum größtenteils entfernt; der Magen ist etwas abwärts, die Milz etwas nach links gezogen.)

Verlauf des Zwerchfelles (Fortsetzung). Von der curvatura major des Magens aus hängt das ***grosse Netz, omentum majus,*** schürzenartig vor dem colon transversum und vor den Dünndärmen verschieden weit nach abwärts (s. Fig. 588) und endigt unten mit einem gezackten Rande. Dieser breite Bauchfellanhang ist meistens dünn und durchsichtig, enthält aber vielfach entlang den Gefäßen größere Fettanhäufungen. Er besteht in der Jugend aus vier Blättern (s. auch Fig. 598); die zwei vorderen gehen an der curvatura ventriculi major unmittelbar aus der tunica serosa des paries anterior und posterior ventriculi hervor, die zwei hinteren setzen sich an der taenia omentalis des colon transversum in die tunica serosa dieses Darmstückes und in das mesocolon transversum fort; am freien Rande gehen die beiden äußeren und die beiden inneren Blätter unmittelbar ineinander über. In embryonaler Zeit (s. Fig. 598) ziehen die beiden hinteren Blätter oberhalb des colon transversum bis zur hinteren Bauchwand; später legt sich aber das mesocolon transversum und sein Darm von unten her an diesen Abschnitt des großen Netzes an und verwächst mit ihm. Der recessus inferior omentalis (s. S. 543) erstreckt sich ursprünglich in das große Netz bis an seinen freien Rand hin, verschwindet aber schon in der Jugend oder später häufig mehr oder weniger vollständig durch Verwachsung der beiden diesen Raum begrenzenden, mittleren Bauchfellblätter. Wenn diese Verwachsung bis zum colon transversum fortschreitet (was rechts eher als links geschieht), dann ziehen die vorderen beiden Blätter des großen Netzes von der curvatura ventriculi major ganz oder teilweise unmittelbar zum colon transversum und bilden ein *ligamentum gastrocolicum.* Links gehen die vorderen beiden Blätter direkt in das *ligamentum gastrolienale* (s. S. 541) über und hängen mit dem *ligamentum phrenicocolicum* (s. S. 536) zusammen.

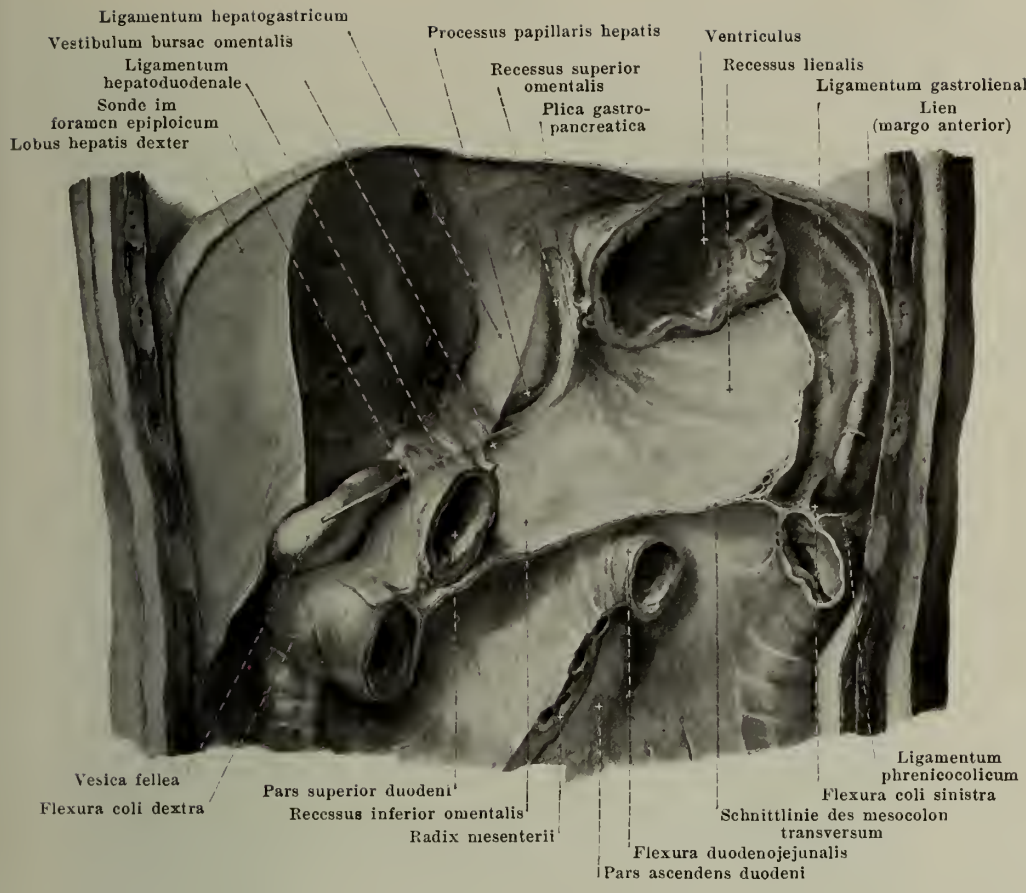

593. Netzbeutel, eröffnet, von vorn.

(An dem Präparat von Fig. 592 ist noch ein Stück des rechten Leberlappens entfernt und der Magen größtenteils weggenommen; das mesocolon transversum ist kürzer abgeschnitten.)

Verlauf des Bauchfelles (Fortsetzung). Der ***Netzbeutel,*** *bursa omentalis,* (s. auch Fig. 598) ist ein vom Bauchfell allseitig umschlossener, spaltartiger Hohlraum, welcher nur an einer Stelle mit dem allgemeinen cavum peritonaei zusammenhängt. Diese Öffnung, *foramen epiploicum [Winslowi]* (s. auch Figg. 592 u. 594), wird begrenzt vorn vom ligamentum hepatoduodenale, oben vom processus caudatus der Leber, hinten von der v. cava inferior und unten von der flexura duodeni superior. Von ihr aus führt ein schmaler Gang, *vestibulum bursae omentalis,* unter dem processus caudatus und über dem caput pancreatis nach links bis zu einer in der Medianebene vorspringenden, sichelförmigen Falte, *plica gastropancreatica,* in welcher die a. gastrica sinistra und v. coronaria ventriculi vom tuber omentale pancreatis zur rechten Seite der cardia verlaufen. Vom vestibulum aus steigt der *recessus superior omentalis* als schmale Bucht hinter dem ligamentum hepatogastricum und lobus caudatus [Spigeli] und vor der pars lumbalis diaphragmatis vertikal in die Höhe und überkleidet diese Teile mit seinem Bauchfellüberzuge. Neben der plica gastropancreatica gelangt man in den Hauptabschnitt, der als *recessus inferior omentalis* von der cardia an bis in das große Netz nach abwärts zieht; seine vordere Wand wird gebildet durch den paries posterior des Magens, seine hintere durch die vorderen Flächen der linken Nebenniere, des oberen Teiles der linken Niere und des pancreas, sowie durch das mesocolon transversum und colon transversum; alle diese Teile besitzen also einen der bursa omentalis angehörenden Bauchfellüberzug. Über den unteren, im omentum majus gelegenen Abschnitt des recessus inferior s. S. 542. Links erstreckt sich die bursa omentalis als *recessus lienalis* hinter das ligamentum gastrolienale fast bis zum hilus der Milz (s. auch Fig. 587). Die bursa omentalis kann im Alter durch teilweise Verwachsung ihrer Bauchfellwandungen verkleinert werden.

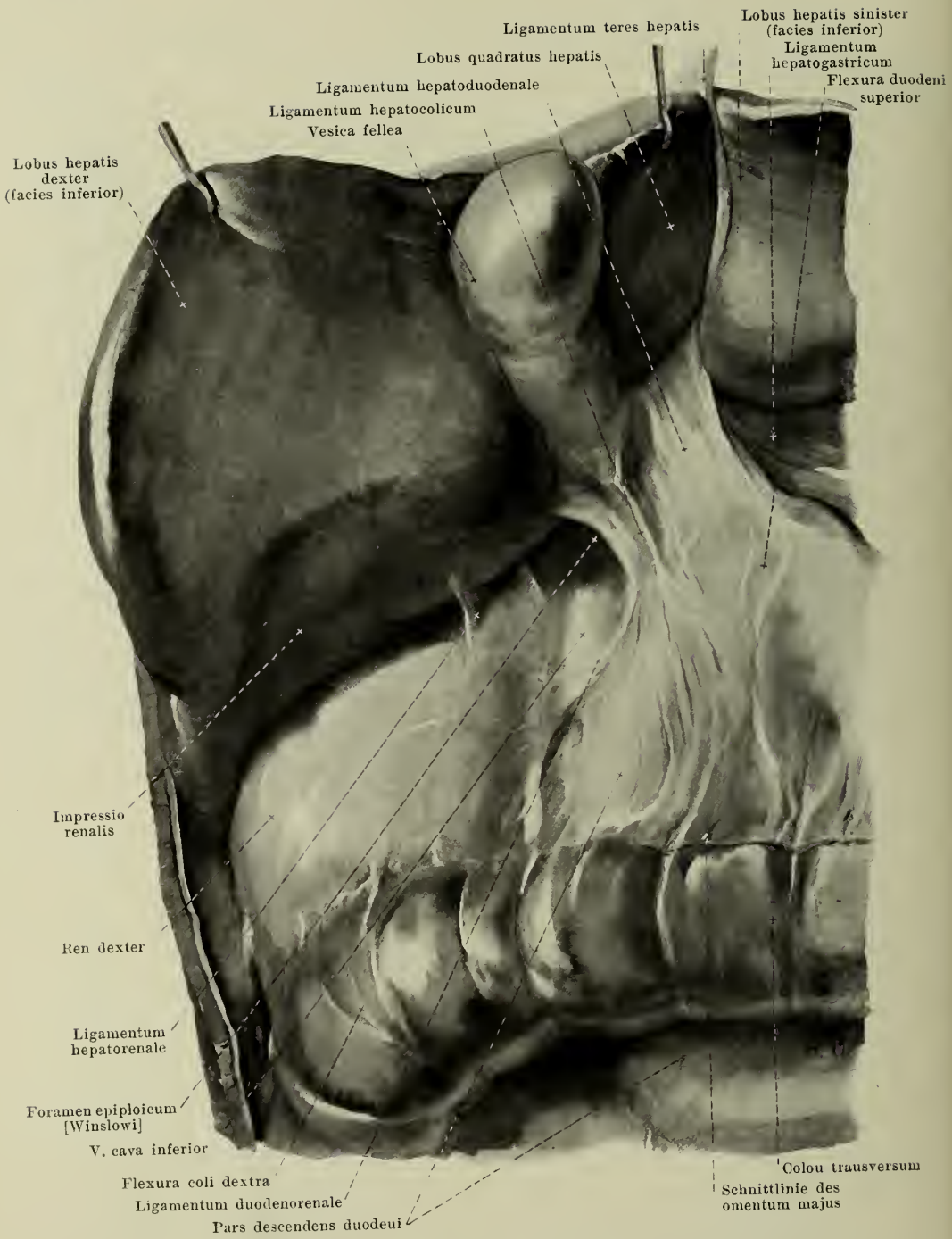

594. Eingang zum Netzbeutel bei emporgezogener Leber.

595. Recessus duodenojejunalis, von vorn.

(Das colon transversum ist emporgehoben, die Dünndärme sind mit dem Gekröse nach rechts gezogen.)

Verlauf des Bauchfelles (Fortsetzung). Von der flexura duodenojejunalis an erhebt sich aus der hinteren Bauchwand eine große Bauchfellfalte, ***mesenterium*** *(Dünndarmgekröse)*, deren Abgangsstelle, *radix mesenterii* (s. Figg. 591 u. 593), von der linken Seite des zweiten Lendenwirbelkörpers vor der pars ascendens duodeni, der aorta abdominalis, der v. cava inferior und vor dem rechten Harnleiter schräg nach unten und etwas nach rechts zur rechten articulatio sacroiliaca zieht. Das Gekröse besteht aus einer Bindegewebsschicht, *lamina mesenterii propria*, in welche die Gefäße, Lymphknoten, Nerven und Fettmassen eingelagert sind, und ist beiderseits von der tunica serosa überzogen. Es ist an seiner Abgangsstelle schmal, verbreitert sich dann ziemlich plötzlich, legt sich in viele stark ziekzackförmig gewundene Falten (s. Fig. 590) und heftet sich schließlich am ganzen intestinum tenue mesenteriale an; dort geht sein Bauchfellüberzug in die tunica serosa des Darmes über (s. Fig. 598). Die Länge des Gekröses, von der Abgangsstelle bis zum Darm gemessen, nimmt von der flexura duodenojejunalis an distalwärts zu, ist am größten an denjenigen Schlingen, welche in das kleine Becken hinabhängen (s. S. 518), und wird dann wieder kleiner.

Von der flexura duodenojejunalis zieht oben eine verschieden ausgebildete, sichelförmige Bauchfellfalte, *plica duodenojejunalis*, welche die v. mesenterica inferior enthalten kann, nach links; etwas tiefer geht häufig von der pars ascendens duodeni eine schmalere Falte, *plica duodenomesocolica*, ab. Die beiden Falten, deren freie Ränder gegeneinander gekehrt sind, begrenzen den *recessus duodenojejunalis*.

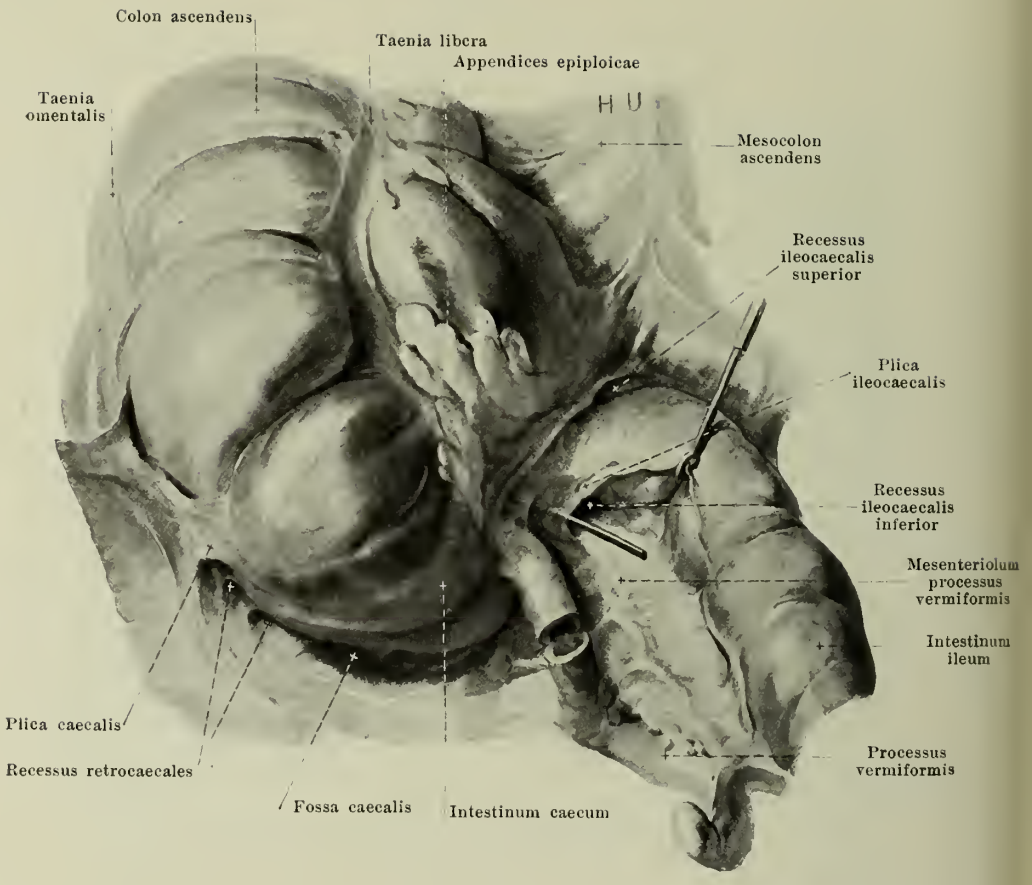

596. Bauchfelltaschen am Blinddarm, von vorn.

(Der Dünndarm ist nach links gezogen, der Wurmfortsatz eingeschnitten.)

Verlauf des Bauchfelles (Fortsetzung). Bis zum vierten Embryonalmonat ist der Dickdarm, genau so wie der Dünndarm an seinem mesenterium, an einer entsprechend gebauten Bauchfellduplikatur, ***mesocolon,*** beweglich aufgehängt, welche nur vor der Wirbelsäule mit dem peritonaeum parietale in Verbindung tritt. Ursprünglich sind also auch die unteren Abschnitte beider Nieren, die Harnleiter und vasa spermatica interna, sowie jederseits die mm. quadratus lumborum und iliopsoas vom peritonaeum parietale überzogen. In der Folge geht aber die Beweglichkeit des Diekdarmes dadurch verloren, daß sich mesocolon und Dickdarm an benachbarte Abschnitte des Bauchfelles anlegen und mit ihnen in verschiedener Ausdehnung verwachsen. Dies geschieht in folgender Weise: das colon ascendens und seine Bauchfellfalte, *mesocolon ascendens,* schmiegt sich im vierten Embryonalmonat rechts von der radix mesenterii an die hintere Bauchwand an, und es verschmilzt das hintere Blatt des mesocolon mit dem dort ursprünglich vorhandenen peritonaeum parietale. Nach dieser Verwachsung setzt sich das peritonaeum parietale unmittelbar in die tunica serosa der rechten Wand des colon ascendens fort, und die hintere Wand des letzteren besitzt keinen Bauchfellüberzug mehr. Die Anwachsung erstreckt sich gewöhnlich nicht auf das intestinum caecum (s. S. 522). Hinter diesem findet sich daher eine nach unten zu offene Bucht, *fossa caecalis;* sie wird rechts durch die *plica caecalis* begrenzt, welche sich vom rechten unteren Ende der Anwachsungsfläche nach abwärts zu ausspannt. Von der Kuppel der fossa caecalis erstrecken sich nicht selten eine oder mehrere kleine Vertiefungen, *recessus retrocaecales,* nach oben zu, deren Entstehung aus Unregelmäßigkeiten in der Anwachsung des colon an das peritonaeum parietale zu erklären ist.

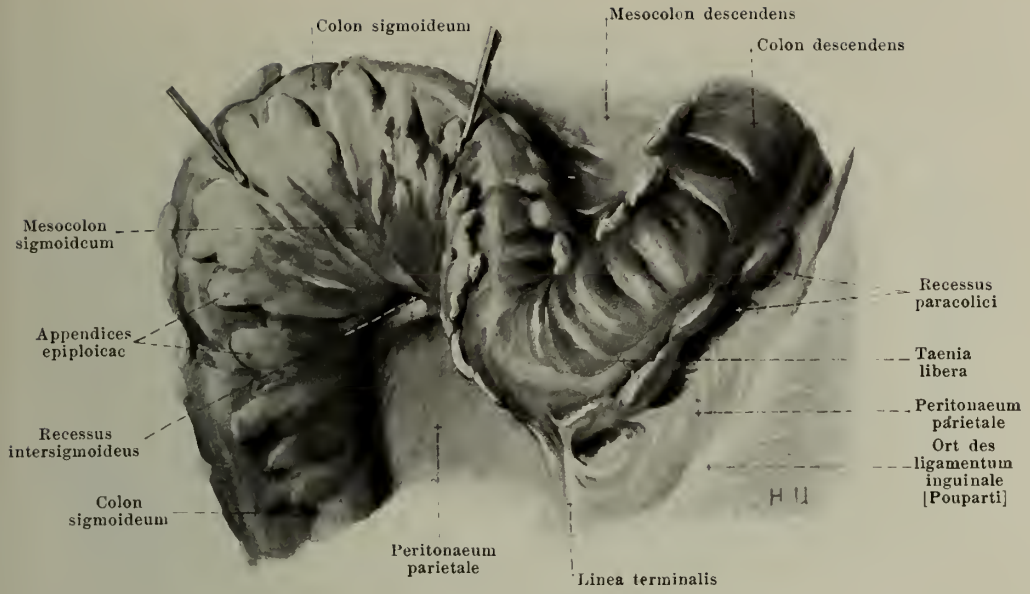

597. Recessus intersigmoideus, von vorn und unten.

(Das colon sigmoideum ist nach oben gezogen.)

Verlauf des Bauchfelles (Fortsetzung). Hinter dem Endabschnitt des intestinum ileum hebt sich von der Rückwand eine ungefähr viereckige Bauchfellfalte, *mesenteriolum processus vermiformis* (s. Fig. 596), ab. Diese heftet sich an die taenia mesocolica des Blinddarmes und an den oberen Rand des processus vermiformis und geht dort in deren tunica serosa über. Von der vorderen Wand des letzten Dünndarmstückes zieht eine verschieden ausgebildete Bauchfellfalte, *plica ileocaecalis,* zum Blinddarm und zur vorderen Fläche des mesenteriolum (s. Fig. 596); sie enthält glatte Muskelfasern und begrenzt von vorn den sehr verschieden großen, nach unten und links offenen *recessus ileocaecalis inferior.* Oberhalb dieses Dünndarmabschnittes geht eine schmale, dreieckige Bauchfellfalte von der vorderen Fläche des mesenterium vor dem Dünndarm vorbei nach rechts und abwärts zum Dickdarm; sie bildet die vordere Wand des nach links offenen, meist kleinen *recessus ileocaecalis superior* (s. Fig. 596).

Das colon transversum und seine Bauchfellduplikatur, *mesocolon transversum,* legt sich im vierten Embryonalmonat auf der rechten Seite an das dort vorhandene peritonaeum parietale, sowie an den unteren Abschnitt der pars descendens duodeni, an die pars inferior duodeni und an den processus uncinatus pancreatis an. Das hintere Blatt des mesocolon transversum verwächst dann dort mit dem peritonaenm parietale und mit dem Bauchfellüberzug des duodenum und pancreas, so daß später das Bauchfell von der vorderen Fläche der rechten Niere und des oberen Abschnittes der pars descendens duodeni unmittelbar auf das colon transversum übergeht (s. Fig. 594). Links schmiegt sich das mesocolon transversum von unten her an die ursprünglich bis zur hinteren Bauchwand gehenden beiden hinteren Blätter des omentum majus (s. S. 542 u. Fig. 598), und sein oberes Blatt, sowie die tunica serosa der oberen Fläche des colon transversum verschmilzt mit dem hintersten Blatt des omentum majus. Dadurch sind später die beiden hinteren Blätter des omentum majus unmittelbar an das colon transversum angeheftet, so daß dieses gewissermaßen zwischen diesen Blättern des großen Netzes liegt, und daß dann das obere Blatt des mesocolon transversum in die bursa omentalis sieht.

Das colon descendens und seine Bauchfellfalte, *mesocolon descendens,* schmiegt sich im fünften Embryonalmonat links von der radix mesenterii an die hintere Bauchwand an und verwächst dort mit dem peritonaeum parietale genau so wie rechts das mesocolon ascendens; diese Anwachsung reicht nach unten zu gewöhnlich bis an den medialen Rand des linken m. psoas major (s. auch Fig. 633), kann aber in der fossa iliaca in wechselnder Ausdehnung ausbleiben. Kleine Gruben an der linken Seite, die hinter den Darm führen, *recessus paracolici,* entstehen ähnlich wie die recessus retrocaecales (s. S. 546).

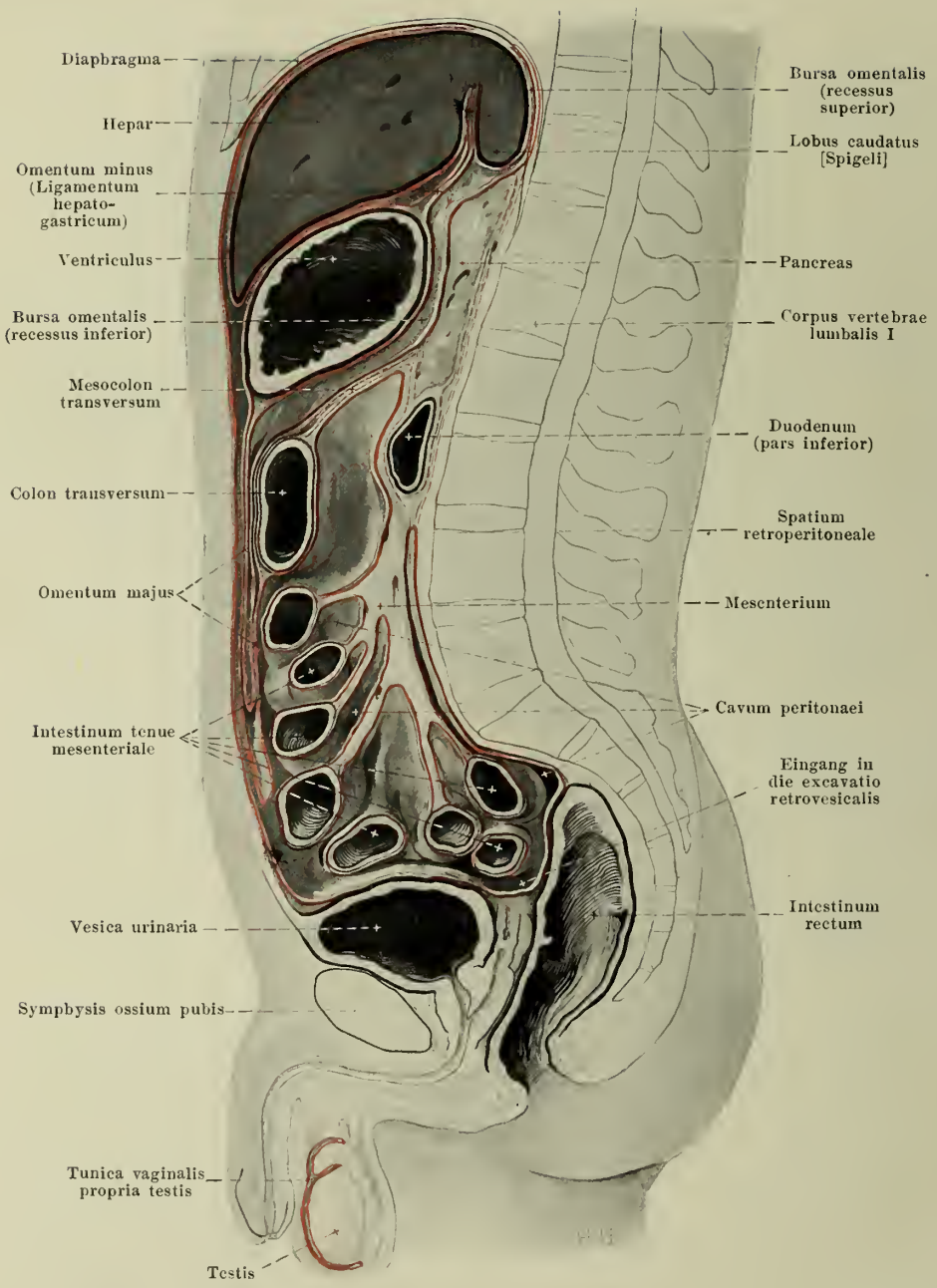

598. Verlauf des Bauchfelles, rot,

am Medianschnitt eines Mannes (von W. Braune), etwas schematisiert.

(Die punktierten roten Linien beziehen sich auf embryonale Verhältnisse [s. SS. 542 u. 547].)

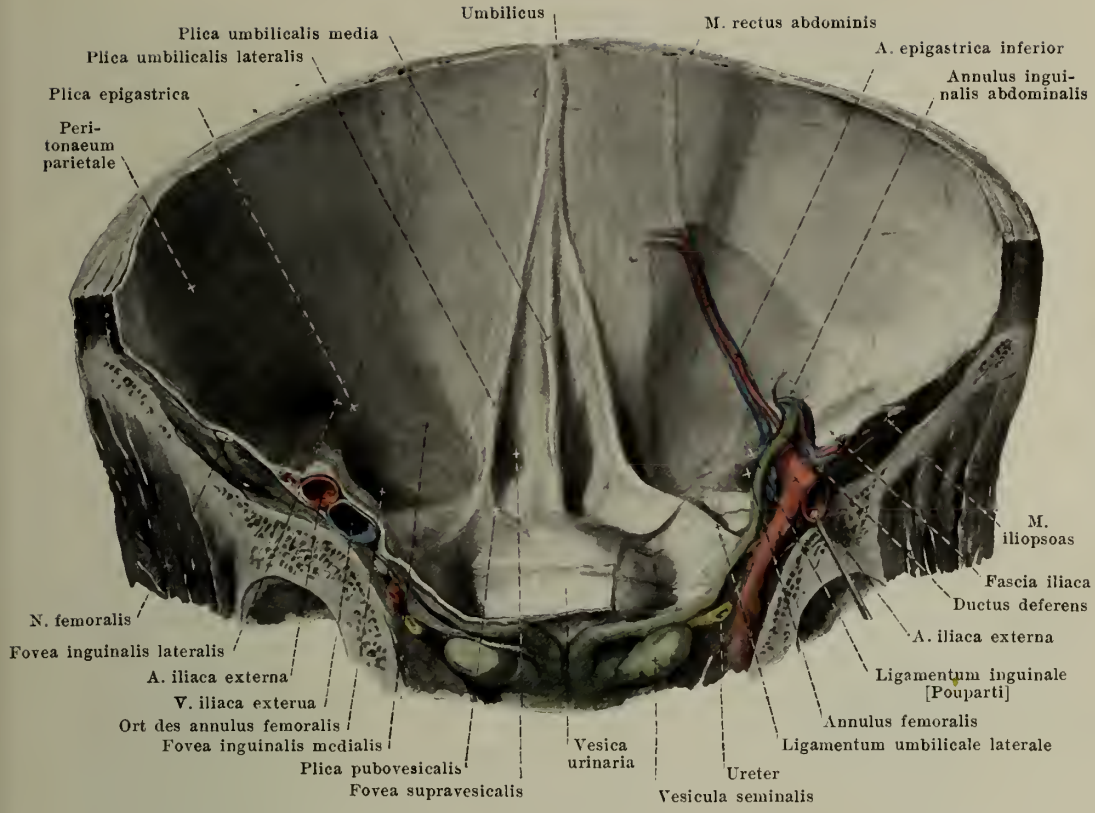

599. Vordere Bauchwand (untere Hälfte), von hinten.

(Der hintere Teil des Beckens ist durch einen Frontalschnitt entfernt; das Bauchfell ist rechts teilweise abpräpariert. Vergl. dazu Fig. 328. Die Blase ist kontrahiert.)

Verlauf des Bauchfelles (Fortsetzung). Das colon sigmoideum und seine Bauchfellduplikatur, *mesocolon sigmoideum,* verwächst nicht mit dem peritonaeum parietale, bleibt also stets frei beweglich. Die Abgangsstelle dieses mesocolon bildet ein $\wedge$ (s. Fig. 633), dessen linker Schenkel dem unteren Ende der Anwachsungsfläche des mesocolon descendens entspricht (s. S. 547), und dessen rechter Schenkel vor dem promontorium nach unten und rechts zieht. Von der Spitze des $\wedge$ geht eine verschieden große, trichterförmige Bucht, *recessus intersigmoideus,* entlang den aa. sigmoideae verschieden weit aufwärts (s. Figg. 597 u. 633).

Auch der Zwölffingerdarm und das von ihm umschlossene pancreas ist ursprünglich an einer Bauchfellplatte frei beweglich, wird aber später wie das colon an die hintere Bauchwand dadurch festgeheftet, daß die hintere Fläche der Platte mit dem peritonaeum parietale verwächst.

Der hinter dem primären peritonaeum parietale gelegene Raum, welcher die Nebennieren, Nieren, Harnleiter, die großen Gefäße und Nerven enthält, heißt *spatium retroperitonaeale.*

Die Rückfläche der vorderen Bauchwand ist vom *peritonaeum parietale* überzogen. Aus ihm erheben sich unterhalb des Nabels im ganzen 5 Falten (s. auch Fig. 328). Die *plica umbilicalis media,* welche durch das ligamentum umbilicale medium (s. S. 581) abgehoben wird, läuft annähernd in der Medianebene; die *plica umbilicalis lateralis,* in welcher das ligamentum umbilicale laterale (s. S. 428) gelegen ist, zieht abwärts und lateralwärts zum Beckeneingang. Die plicae umbilicales sind mitunter nicht deutlich, meistens oben niedrig, unten höher; sie sind gewöhnlich in ihrem obersten Abschnitte verschmolzen. Zwischen diesen Falten liegt jederseits über dem Schambein, hinter dem m. rectus abdominis, die *fovea supravesicalis.* Weiter lateral wird die *plica epigastrica* von der a. epigastrica inferior emporgehoben; sie ist nur unten deutlich. Lateral von ihr liegt hinter dem annulus inguinalis abdominalis die *fovea inguinalis lateralis,* medial von ihr die *fovea inguinalis medialis;* von dieser führt vor der plica umbilicalis lateralis sehr häufig eine Tasche verschieden weit medianwärts.

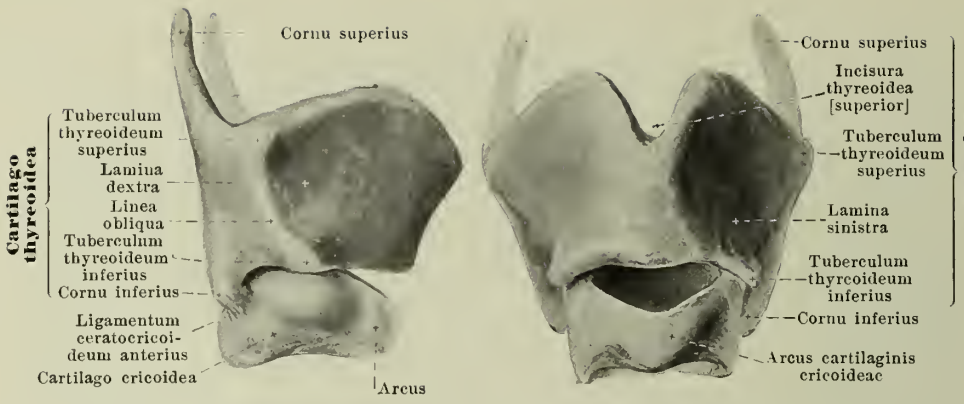

600 u. 601. Schildknorpel und Ringknorpel,

von reehts von vorn.

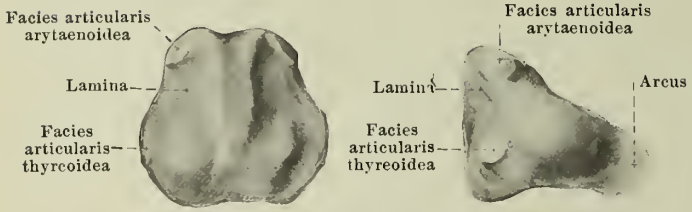

von hinten von rechts.

602 u. 603. Ringknorpel.

Der **Kehlkopf** *(larynx)* (s. Figg. 516 u. 609) liegt als länglicher, hohler Körper in der Mitte des Halses unter dem Zungenbein vor der unteren Hälfte der Halswirbelsäule. Er grenzt vorn in der Medianebene unmittelbar an die fascia colli und die Haut (bursa [mucosa] subcutanea prominentiae laryngeae s. S. 257), ist lateral von der Schilddrüse, den mm. sternohyoidei, sternothyreoidei, thyreohyoidei, omohyoidei und constrictores pharyngis inferiores bedeckt und grenzt hinten an die pars laryngea pharyngis. Oben mündet er durch den aditus laryngis in den Schlundkopf, unten geht er in die Luftröhre über. Er ist beim Manne absolut und relativ größer als beim Weibe und besitzt ein Gerüst aus Knorpeln.

Kehlkopfknorpel *(cartilagines laryngis).* Sie verknöchern im höheren Alter, beim Weibe später als beim Manne.

Cartilago thyreoidea *(Schildknorpel)* (s. auch Fig. 612), unpaar, ist der größte, hyaline Knorpel und liegt im vorderen oberen Teil des Kehlkopfes. Sie wird von zwei viereckigen *Platten, laminae [dextra et sinistra],* gebildet, welche nach vorn und unten zu konvergieren und beim Mann unter einem Winkel (oben ca. 90°) zusammentreffen, beim Weib bogenförmig ineinander übergehen. Die Vereinigungskante läuft beim Mann schräg nach hinten unten zu; ihr oberster, vorderster Punkt wölbt die Haut zur *prominentia laryngea* (s. Fig. 516) empor, die beim Weib kaum angedeutet ist. Die innere Fläche ist glatt; die äußere Fläche besitzt hinten häufig eine von oben hinten nach unten vorn ziehende flache Leiste, *linea obliqua* (f. d. mm. sternothyreoideus, thyreohyoideus u. thyreopharyngeus), welche oben an einem dreiseitigen Höcker, *tuberculum thyreoideum superius,* beginnt, und unten an einem kleineren, wulstigen Vorsprung der unteren Kante, *tuberculum thyreoideum inferius,* endet. Unter dem tuberculum superius findet sich häufig ein Loch, *foramen thyreoideum* (s. Fig. 609), von wechselnder Größe. Der obere Rand ist jederseits konvex gekrümmt; der rechte und linke bildet in der Mitte einen verschieden tiefen Einschnitt, *incisura thyreoidea [superior].* Der untere Rand besitzt jederseits zwei flache Vertiefungen von wechselnder Ausbildung. Vom hinteren fast geraden Rand erhebt sich jederseits nach oben und wenig nach hinten zu das *cornu superius,* nach unten und wenig nach vorn zu das kürzere *cornu inferius.* Beide sind rundlich und etwas medianwärts gebogen; das untere besitzt am medialen Abhang seiner Spitze eine rundliche Gelenkfläche (f. d. facies articularis thyreoidea der cartilago cricoidea).

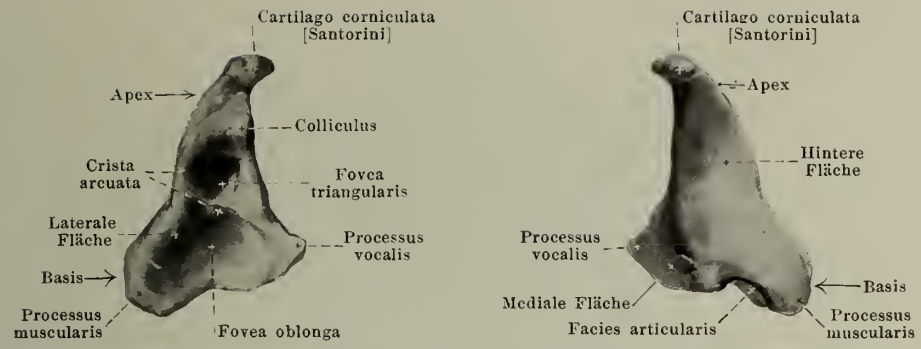

604 u. 605. Rechter Gießbeckenknorpel,

von vorn und lateral — von hinten und medial.

Vergr.: 3 : 2.

Cartilago cricoidea *(Ringknorpel)* (siehe Figg. 600—603), unpaar, aus hyalinem Knorpel, liegt unter dem Schildknorpel. Sie hat die Gestalt eines Siegelringes. Der vordere Abschnitt, *arcus*, ist vorn niedrig und wird nach hinten zu allmählich höher. Der hintere Abschnitt, *lamina*, ist ungefähr sechseckig und höher; er ragt zwischen den hinteren Rändern des Schildknorpels in die Höhe. Seine vordere Fläche ist glatt, seine hintere besitzt zwei durch eine mediane Leiste getrennte, flache Gruben (f. d. mm. cricoarytaenoidei posteriores). Jede laterale obere Ecke der lamina trägt eine kleine, nach oben, vorn und lateralwärts sehende Gelenkfläche, *facies articularis arytaenoidea* (f. d. facies articularis der cartilago arytaenoidea), welche zylindrisch gekrümmt ist. Jede laterale mittlere Ecke der lamina besitzt eine kleine, rundliche Gelenkfläche, *facies articularis thyreoidea* (f. d. cornu inferius der cartilago thyreoidea).

606. Kehldeckelknorpel, von hinten.

Cartilago arytaenoidea *(Gießbeckenknorpel)* (s. auch Figg. 607 u. 612), paarig, liegt über der lamina des Ringknorpels im hinteren Abschnitt des Kehlkopfes und besteht aus hyalinem Knorpel mit Ausnahme des processus vocalis (und manchmal der Spitze), welcher elastischer Knorpel ist. Sie hat ungefähr die Form einer dreiseitigen Pyramide. Die hintere Fläche ist stark konkav (f. d. m. arytaenoideus transversus); die mediale, schmale Fläche ist eben und steht sagittal. Die laterale, zugleich nach vorn sehende Fläche besitzt nahe unter der Spitze einen kleinen Höcker, *colliculus*. Von diesem geht eine Leiste, *crista arcuata*, erst nach hinten, dann nach vorn unten bis zum processus vocalis; sie umschließt eine tiefe, von Schleimdrüsen ausgefüllte Grube, *fovea triangularis*, und trennt sie von einer größeren, flacheren Einsenkung, *fovea oblonga* (f. d. m. vocalis). Die längliche, etwas schräg gestellte *basis* besitzt hinten eine rundliche, konkave *facies articularis* (f. d. facies articularis arytaenoidea der cartilago cricoidea); unmittelbar darüber liegt die laterale, stumpfe Ecke, *processus muscularis*, für die mm. cricoarytaenoidei. Die vordere Ecke der basis, *processus vocalis*, ist länger und zugespitzt. Die Spitze, *apex*, ist abgestumpft und nach hinten gebogen; sie trägt einen kurzen, kegelförmigen Ansatz, ***cartilago corniculata [Santorini]***, aus elastischem Knorpel, der nach hinten und medianwärts gerichtet ist.

Cartilago cuneiformis [Wrisbergi], paarig, aus elastischem Knorpel, liegt öfters als längliches Stäbchen nahe vor dem Gießbeckenknorpel im hinteren Teile der plica aryepiglottica (s. Fig. 614 im Wulst unter dem tuberculum cuneiforme).

Cartilago epiglottica *(Kehldeckelknorpel)* (s. auch Figg. 607, 608 u. 614), unpaar, aus elastischem Knorpel, ist dünn, sehr biegsam, kartenherzförmig, vielfach durchlöchert und mit Grübchen versehen; sie ist über dem Schildknorpel hinter der Zungenwurzel und dem Zungenbein schräg nach hinten oben gerichtet. Unten besitzt sie eine stärkere Spitze, *petiolus epiglottidis*, oben einen häufig eingekerbten Rand. Ihre hintere Fläche ist sattelförmig gekrümmt, und zwar nach hinten in sagittaler Richtung leicht konvex, in transversaler stark konkav.

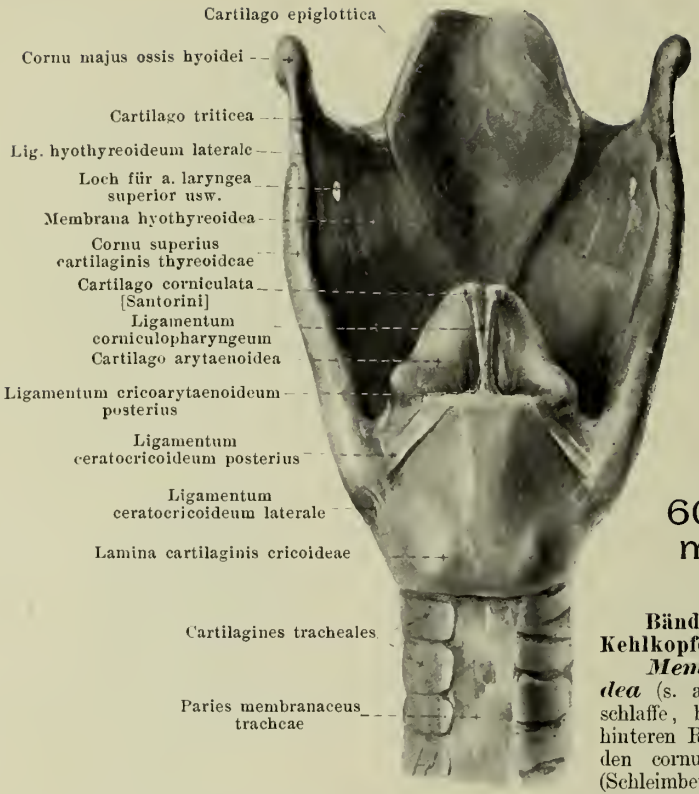

607. Kehlkopf mit Bändern,

von hinten.

Bänder und Gelenke des Kehlkopfes.

Membrana hyothyreoidea (s. auch Fig. 609) zieht als schlaffe, bindegewebige Haut vom hinteren Rand des corpus und von den cornua majora ossis hyoidei (Schleimbeutel, s. S. 257) zum oberen Rand des Schildknorpels und teilt sich medial in zwei Schichten. Die vordere Schicht ist in der Mitte verstärkt durch elastische Fasern, welche das *ligamentum hyothyreoideum medium* (s. auch Fig. 614) bilden, ist lateral davon sehr dünn uud verschmilzt ungefähr in der Mitte des cornu majus mit der hinteren Schicht (s. Fig. 609), die am lateralen Rand der cartilago epiglottica entspringt, mit dem lig. hyoepiglotticum zusammenhängt und sich nur lateral an den oberen Schildknorpelrand befestigt, medial dagegen hinter ihm in die Tiefe steigt. Die Membran besitzt ein Loch zum Durchtritt der a. u. v. laryngea superior und des ramus internus n. laryngei superioris und ist an ihrem lateralen Ende jederseits zwischen den Spitzen des cornu majus ossis hyoidei und des cornu superius cartilaginis thyreoideae durch elastische Fasern zu einem rundlichen Strang, *ligamentum hyothyreoideum laterale* (s. auch Fig. 609), verdickt, welcher meistens ein (nicht selten verknöchertes) Faserknorpelstückchen, *cartilago triticea,* enthält. Zwischen beiden Schichten liegt jederseits ein Fettkörper (s. S. 553 u. Fig. 609).

Articulatio cricothyreoidea wird dadurch gebildet, daß jederseits die facies articularis thyreoidea des Ringknorpels am cornu inferius des Schildknorpels gleitet. Die *capsula articularis cricothyrcoidea* spannt sich zwischen den Rändern der Gelenkflächen aus, ist sehr dünn und schlaff. Sie wird verstärkt durch die *ligamenta ceratocricoidea,* welche am cornu inferius des Schildknorpels entspringen, und von denen das *anterius* (s. Fig. 600) nach vorn und abwärts, das *laterale* nach abwärts zieht, während das *posterius* von der Innenfläche des cornu inferius zum oberen Rande der lamina cartilaginis cricoideae medianwärts emporsteigt.

Articulatio cricoarytaenoidea entsteht dadurch, daß sich jederseits die facies articularis des Gießbeckenknorpels auf der facies articularis arytaenoidea des Ringknorpels bewegt. Die *capsula articularis cricoarytaenoidea* geht überall dicht außerhalb der Ränder der Gelenkflächen ab, ist sehr dünn und schlaff. Sie wird an der Rückseite verstärkt durch das *ligamentum cricoarytaenoideum posterius,* welches vom oberen Rand der lamina cartilaginis cricoideae etwas divergierend zum medialen Teil der dorsalen Fläche des Gießbeckenknorpels zieht.

Synchondrosis arycorniculata wird die bewegliche, durch schlaffe Bindegewebszüge gebildete Verbinduug zwischen der cartilago corniculata [Santorini] und dem apex cartilaginis arytaenoideae genannt.

608. Kehlkopf mit Bändern, von rechts.

(Die lamina dextra der cartilago thyreoidea ist entfernt.)

Bänder und Gelenke des Kehlkopfes (Fortsetzung).

Von der Spitze jeder cartilago corniculata (s. Fig. 607) geht ein dünner Bindegewebszug, *ligamentum corniculopharyngeum,* abwärts und vereinigt sich hinter den mm. arytaenoidei mit demjenigen der anderen Seite zu einem Bandstreifen, welcher zum oberen Rand der lamina des Ringknorpels und zur vorderen Fläche der Schlundkopfschleimhaut zieht; die unteren Fasern dieses Streifens werden *ligamentum cricopharyngeum* (nicht gezeichnet) genannt.

Die cartilago epiglottica ist mit den anderen Knorpeln nur durch Bänder verbunden. An die Zungenwurzel ist sie durch das *ligamentum glossoepiglotticum* (aus elastischen Fasern) (nicht gezeichnet) geheftet, welches in der plica glossoepiglottica mediana von vorn nach hinten verläuft. Vom oberen Rand des Körpers und der cornua majora des Zungenbeines zieht das *ligamentum hyoepiglotticum* (s. auch Fig. 614) als kurze aber breite Platte elastischer Fasern zur vorderen Fläche des Kehldeckelknorpels und ist lateral mit dem hinteren Blatt der membrana hyothyreoidea verschmolzen. Die Spitze der cartilago epiglottica ist durch das kräftige, aus elastischen Fasern bestehende *ligamentum thyreoepiglotticum* (s. Fig. 614) hinter und unter der incisura thyreoidea [superior] befestigt. Der dreiseitige Raum zwischen dem ligamentum hyoepiglotticum, der vorderen Fläche des Kehldeckelknorpels und dem ligamentum hyothyreoideum medium enthält jederseits einen Fettkörper (s. Figg. 609 u. 614), der sich lateral zwischen die beiden Schichten der membrana hyothyreoidea (s. S. 552) schiebt.

Ligamentum cricotracheale nennt man die vertikalen, kurzen Bindegewebszüge, welche vom unteren Rand des Ringknorpels zum oberen Rand der ersten cartilago trachealis verlaufen.

Als ***conus elasticus*** (s. auch Fig. 616) bezeichnet man eine Membran, deren elastische Faserzüge vom unteren Rande und von der hinteren Fläche des Winkels der cartilago thyreoidea fächerförmig nach dem oberen Rande des Bogens der cartilago cricoidea und nach den processus vocales der cartilagines arytaenoideae ausstrahlen. Die beiden Hälften der Membran konvergieren nach oben medianwärts, ihre lateralen Flächen sind leicht ausgehöhlt. Der vorderste, dicke Abschnitt aus senkrechten Fasern, *ligamentum cricothyreoideum [medium]* (s. auch Figg. 609, 610 u. 614). spannt sich in der Mitte vom unteren Rand des Schildknorpels zum oberen Rand des arcus cartilaginis cricoideae; er ist von Gefäßen durchlöchert und wird unten breiter. Die obersten, verstärkten Faserzüge des conus entspringen jederseits als *ligamentum vocale* (s. auch Figg. 612, 615 u. 616) nächst der Medianebene von der Mitte des Winkels der cartilago thyreoidea und laufen horizontal zum processus vocalis. Sie umschließen vorn ein kleines Knötchen elastischen Gewebes, welches Knorpelzellen enthalten kann, *cartilago sesamoidea* (nicht gezeichnet).

609. Kehlkopf mit Muskeln, von rechts.

(Die vordere Schicht der membrana hyothyreoidea [mit dem lig. hyothyreoideum medium] ist weggenommen.)

Bänder und Gelenke des Kehlkopfes (Fortsetzung).

Membrana quadrangularis (s. Fig. 608) ist eine durch eingelagerte Drüsen etwas zerklüftete Membran aus elastischen Fasern, deren Bündel der Hauptsache nach in sagittaler Richtung horizontal, teilweise auch nach hinten unten absteigend verlaufen. Sie entspringt jederseits vorn oben am lateralen Rande der cartilago epiglottica, unten an der hinteren Fläche des Winkels der cartilago thyreoidea und befestigt sich hinten an der cartilago corniculata [Santorini] und am medialen Rand des Gießbeckenknorpels. Die beiderseitigen Membranen konvergieren nach unten und medianwärts. Das untere Ende heißt *ligamentum ventriculare* und besteht aus Fasern, welche am Schildknorpel etwas oberhalb des ligamentum vocale abgehen und horizontal nahe der Medianebene nach hinten zum medialen Rand der fovea triangularis des Gießbeckenknorpels ziehen. Ihr oberer Rand verläuft schräg von oben nach hinten unten und medianwärts. Die Membran bildet oben die Grundlage der plica aryepiglottica und enthält dort hinten die cartilago cuneiformis [Wrisbergi].

Conus elasticus und membranae quadrangulares werden als ***membrana elastica laryngis*** zusammengefaßt.

Muskeln des Kehlkopfes *(musculi laryngis).*

M. cricothyreoideus (s. auch Figg. 298, 302, 525 u. 616), paarig. Form: viereckig, oben breiter und dicker. Lage: an der Außenseite des Kehlkopfes, bedeckt von der glandula thyreoidea, sowie von den mm. sternothyreoideus und sternohyoideus. Die Muskeln der beiden Seiten lassen in der Mitte ein dreieckiges, oben breiteres Feld frei, in welchem das ligamentum cricothyreoideum [medium] sichtbar ist. Ursprung: Außenfläche des arcus cartilaginis cricoideae. Ansatz: unterer Rand und mediale Fläche der lamina cartilaginis thyreoideae bis zur Spitze des cornu inferius. Die Fasern strahlen fächerförmig nach oben aus, so daß sie im vorderen Abschnitt, *pars recta,* mehr vertikal, im hinteren Abschnitt, *pars obliqua,* schräger nach hinten zu ziehen; beide Abschnitte sind häufig deutlich voneinander getrennt. Hinten ist der Muskel gewöhnlich von Ursprungsbündeln des m. constrictor pharyngis inferior bedeckt und hängt mit ihnen zusammen. Wirkung: hebt den arcus, bewegt den oberen Rand der lamina des Ringknorpels (und die cartilagines arytaenoideae) dorsalwärts und spannt die ligamenta vocalia. Innervation: ramus externus n. laryngei superioris (X).

610. Innere Kehlkopfmuskeln, von rechts.

(Die lamina dextra der cartilago thyreoidea ist entfernt.)

M. cricoarytaenoideus posterior (s. auch Figg. 551 u. 611), paarig. Form: dreieckig. Lage: an der hinteren Fläche der lamina cartilaginis cricoideae, hinten unmittelbar bedeckt von der tela submucosa des Schlundkopfes. Ursprung: medialer und unterer Abschnitt der hinteren Fläche der lamina cartilaginis cricoideae. Ansatz: Fasern konvergieren nach oben und lateralwärts zur hinteren Fläche und zur Spitze des processus muscularis cartilaginis arytaenoideae; dabei verlaufen die lateralen Fasern beinahe vertikal, die oberen fast horizontal. Wirkung: zieht den processus muscularis nach hinten und unten, dreht den Gießbeckenknorpel so, daß der processus vocalis lateralwärts und etwas nach oben rückt (die Stimmritze erweitert wird), und daß das ligamentum vocale etwas gespannt wird. Innervation: ramus posterior n. laryngei inferioris (X).

M. cricoarytaenoideus lateralis, paarig. Form: dreieckig. Lage: in der lateralen Wand des Kehlkopfes auf dem conus elasticus, bedeckt von der lamina cartilaginis thyreoideae, der glandula thyreoidea und den mm. sternothyreoideus, thyreohyoideus, sternohyoideus und thyreopharyngeus. Ursprung: oberer Rand und Außenfläche des arcus cartilaginis cricoideae, sowie conus elasticus. Ansatz: mit konvergierenden Fasern nach hinten und oben zur vorderen Fläche des processus muscularis cartilaginis arytaenoideae. Der Muskel ist sehr häufig vom m. thyreoarytaenoideus [externus] nicht geschieden. Wirkung: zieht den processus muscularis nach vorn und unten, so daß der processus vocalis medianwärts und wenig nach unten rückt (die Stimmritze verengert wird), und daß das ligamentum vocale etwas entspannt wird. Innervation: ramus anterior n. laryngei inferioris (X).

M. thyreoarytaenoideus [externus] (s. auch Figg. 612, 615 u. 616), paarig, bildet mit dem m. vocalis eine gemeinsame, nur künstlich trennbare Muskelmasse. Form: dünn, viereckig. Lage: in der lateralen Wand des Kehlkopfes; medial liegt er oben der appendix ventriculi laryngis, unten dem m. vocalis und teilweise dem conus elasticus an; lateral ist er bedeckt von der lamina cartilaginis thyreoideae und dem mm. thyreohyoideus und sternohyoideus. Ursprung: hintere Fläche der cartilago thyreoidea, unmittelbar lateral vom m. vocalis, verschieden weit nach oben reichend. Ansatz: Fasern ziehen nach hinten und oben zur lateralen Kante des Gießbeckenknorpels; einige Bündel gehen dabei in den m. arytaenoideus obliquus über. Die oberen Fasern variieren sehr in ihrer Ausbildung. Wirkung: zieht die cartilago arytaenoidea nach vorn, dreht sie so, daß der processus vocalis medianwärts und etwas nach unten rückt (die Stimmritze verengert wird), und daß das ligamentum vocale etwas erschlafft. Innervation: ramus anterior n. laryngei inferioris (X).

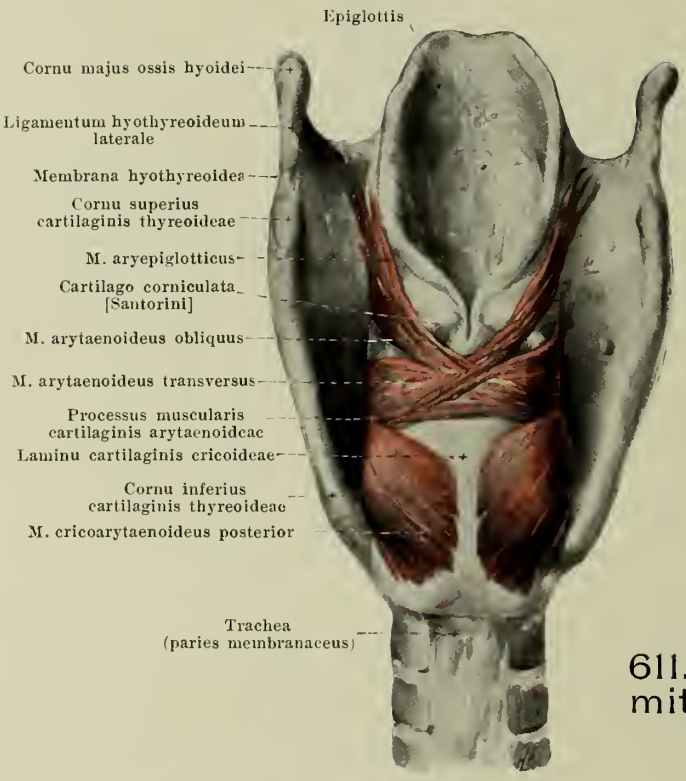

611. Kehlkopf mit Muskeln, von hinten.

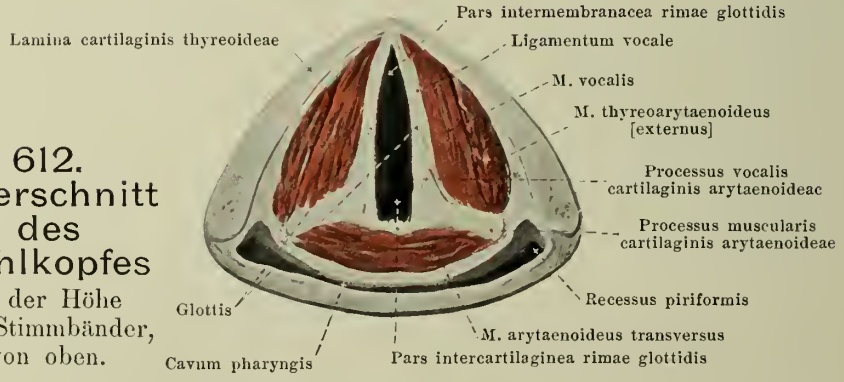

612. Querschnitt des Kehlkopfes in der Höhe der Stimmbänder, von oben.

M. vocalis (s. auch Figg. 615 u. 616), paarig, bildet mit dem m. thyreoarytaenoideus [externus] eine gemeinsame, nur künstlich trennbare Muskelmasse. Form: dreiseitig prismatisch. Lage: im labium vocale; seine mediale Fläche liegt dem ligamentum vocale und conus elasticus unmittelbar an, seine obere Fläche verläuft nahe unter der oberen Fläche des labium vocale, und seine laterale Fläche grenzt an den m. thyreoarytaenoideus [externus] (s. diesen). Ursprung: untere Hälfte der hinteren Fläche des Winkels der cartilago thyreoidea. Ansatz: die Fasern laufen parallel und horizontal nach hinten zum processus vocalis und zur fovea oblonga des Gießbeckenknorpels. Wirkung: zieht den processus vocalis nach vorn, erschlafft das ligamentum vocale. Innervation: ramus anterior n. laryngei inferioris (X).

M. ventricularis (s. Fig. 616) werden einige mikroskopisch sichtbare Muskelbündel genannt, welche in der plica ventricularis zwischen den Drüsen in sagittaler Richtung von der lateralen Kante des Gießbeckenknorpels zum lateralen Rande des Kehldeckelknorpels verlaufen. Außerdem enthält das Taschenband auch Ausläufer der mm. thyreoarytaenoideus [externus] und aryepiglotticus.

M. thyreoepiglotticus (s. Fig. 610), paarig, sehr wechselnd. Form: länglich, dünn. Lage: in der lateralen Wand des Kehlkopfes; grenzt unten unmittelbar an den m. thyreoarytaenoideus [externus], liegt medial unten der appendix ventriculi laryngis, oben der membrana quadrangularis an und ist lateral bedeckt von der lamina cartilaginis thyreoideae und von den mm. sternothyreoideus und sternohyoideus. Ursprung: mediale Fläche der lamina cartilaginis thyreoideae, unmittelbar neben dem m. thyreoarytaenoideus [externus]. Ansatz: Die Fasern verlaufen bogenförmig nach aufwärts und hinten teils gegen den Rand der plica aryepiglottica, teils gegen den Rand der cartilago epiglottica, verflochten mit dem m. aryepiglotticus. Wirkung: erweitert den aditus und das vestibulum laryngis. Innervation: ramus anterior n. laryngei inferioris (X).

M. arytaenoideus obliquus (s. Figg. 610 u. 611), paarig. Form: schmal, dünn. Lage: in der hinteren Wand des Kehlkopfes, vorn an den m. arytaenoideus transversus grenzend, hinten von der tela submucosa pharyngis bedeckt. Ursprung: hintere Fläche des processus muscularis cartilaginis arytaenoideae. Ansatz: Die Fasern laufen schräg median- und aufwärts, durchkreuzen sich in der Medianebene mit denen der anderen Seite, gelangen zur Spitze des Gießbeckenknorpels der anderen Seite und befestigen sich teilweise dort; teilweise ziehen sie mit Fasern, welche dort entspringen ***(m. aryepiglotticus),*** in der plica aryepiglottica bogenförmig vor- und aufwärts und endigen in der membrana quadrangularis und am lateralen Rande der cartilago epiglottica. Oben hängt er mit Fasern des m. stylopharyngeus (s. S. 509) zusammen. Wirkung: verengert den aditus und das vestibulum laryngis. Innervation: ramus anterior n. laryngei inferioris (X).

M. arytaenoideus transversus (s. Figg. 611, 612 u. 614), unpaar. Form: länglich-viereckig, dick. Lage: in der hinteren Wand des Kehlkopfes; seine vordere Fläche liegt der hinteren konkaven Fläche der Gießbeckenknorpel an und wird zwischen ihnen von der Kehlkopfschleimhaut überzogen; seine hintere Fläche ist von den mm. arytaenoidei obliqui und von der tela submucosa pharyngis bedeckt. Er reicht unten bis zur lamina cartilaginis cricoideae, oben nicht ganz bis zur Spitze der Gießbeckenknorpel. Ursprung und Ansatz beiderseits an der Rückfläche des processus muscularis und an der lateralen Kante der cartilago arytaenoidea. Die Fasern laufen horizontal in frontaler Richtung. Wirkung: zieht die processus musculares nach hinten und oben, so daß die processus vocales einander genähert und etwas gehoben (die Stimmritze verengert wird) und die ligamenta vocalia etwas gespannt werden. Innervation: ramus posterior n. laryngei inferioris (X) beider Seiten.

Cavum laryngis (s. Figg. 612—616).

Der Hohlraum des Kehlkopfes ist wesentlich kleiner als der äußere Umfang desselben. Er wird vorn begrenzt (s. Fig. 614) von der hinteren Fläche der cartilago epiglottica, des ligamentum thyreoepiglotticum, des Winkels der cartilago thyreoidea, des ligamentum cricothyreoideum [medium] und des arcus cartilaginis cricoideae. Die laterale Wand (s. Figg. 614 und 615) ist jederseits gebildet von der medialen Fläche der membrana quadrangularis mit den cartilagines cuneiformis [Wrisbergi] und corniculata [Santorini], der cartilago arytaenoidea, des conus elasticus und des arcus cartilaginis cricoideae. Die hintere Wand (s. Fig. 614) wird abgeschlossen durch die vordere Fläche des m. arytaenoideus transversus und der lamina cartilaginis cricoideae. Diese Wände sind sämtlich unmittelbar von der *Kehlkopfschleimhaut, tunica mucosa laryngis,* überzogen. Sie hängt am *Kehldeckel, epiglottis,* mit der Zungenschleimhaut zusammen. Am oberen Rande der membrana quadrangularis ist sie jederseits die Fortsetzung der tunica mucosa pharyngis und bildet mit ihr eine Falte, *plica aryepiglottica* (s. Figg. 613ª—614), welche demnach vom Seitenrande des Kehldeckels zur Spitze des Gießbeckenknorpels medianwärts, abwärts und nach hinten zieht, und welche die Ausläufer der mm. stylopharyngeus, thyreoepiglotticus und aryepiglotticus enthält. Diese Falte besitzt in der Nähe ihres hinteren Endes zwei kleine Höcker, ein vorderes, *tuberculum cuneiforme [Wrisbergi],* und ein hinteres, *tuberculum corniculatum [Santorini],* welche von den entsprechend benannten Knorpeln vorgewölbt werden. Die vordere Wand ist oben breit (s. Fig. 613), und verschmälert sich nach der Mitte zu sehr stark, um unten wieder zuzunehmen; sie läßt nahe über der Mitte einen kleinen Querwulst, *tuberculum epiglotticum* (s. Figg. 613ª u. 613), erkennen, welcher den petiolus epiglottidis und das ligamentum thyreoepiglotticum bedeckt. Die laterale Fläche (s. Fig. 614) besitzt oben einen vom tuberculum cuneiforme schräg nach unten und vorn ziehenden Wulst, welcher die cartilago cuneiformis und glandulae laryngeae mediae enthält. Unmittelbar darunter verlaufen zwei durch eine tiefe Rinne, *ventriculus laryngis [Morgagnii],* getrennte Falten, *plica ventricularis* und *plica vocalis,* horizontal in sagittaler Richtung (s. Figg. 613ª—616).

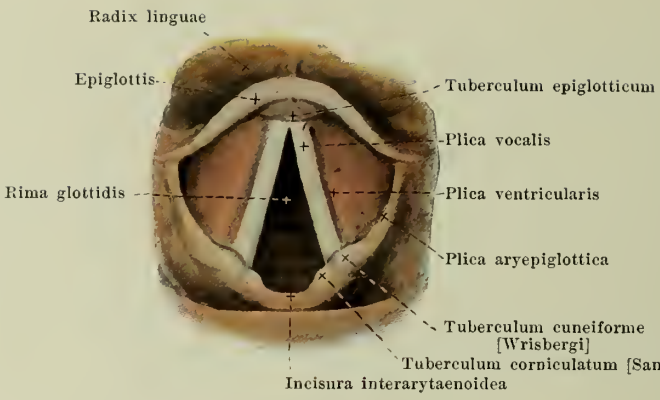

613ª. Laryngoskopisches Bild des Kehlkopfes
beim ruhigen Einatmen (nach M. Schmidt).

Cavum laryngis (s. Figg. 612—616) (Fortsetzung).

Die obere Falte, ***plica ventricularis, Taschenband,*** besitzt einen gewulsteten, freieu Rand und bildet mit ihrer breiten, unteren Fläche die obere Wand des ventriculus laryngis; ihre Ansätze gleichen denjenigen des ligamentum ventriculare (s. S. 554). Sie enthält in ihrem Innern den unteren Teil der membrana quadrangularis mit dem ligamentum ventriculare, den m. ventricularis und glandulae laryngeae mediae.

Die untere Falte, ***plica vocalis, Stimmband,*** ist der freie Rand eines dreiseitig-prismatischen Wulstes, *labium vocale,* dessen obere, freie Fläche horizontal, eben oder wenig konkav ist und die untere Wand des ventriculus laryngis bildet, während seine mediale, freie Fläche zugleich abwärts gewendet ist; der Wulst enthält in seinem Innern besonders den oberen Teil des conus elasticus mit dem ligamentum vocale, sowie den m. vocalis. Das Stimmband ragt dabei weiter medianwärts als das Taschenband. Es besitzt eine ziemlich scharfe, freie Kante, welche dieselbe Befestigung wie das ligamentum vocale hat; nahe dem vorderen Ende schimmert die cartilago sesamoidea gelblich durch die Schleimhaut *(macula flava).* Der von den beiden Stimmbändern gebildete, tonerzeugende Apparat wird *glottis* genannt.

Der ***ventriculus laryngis [Morgagnii]*** ist ein langgezogener, taschenförmiger Schlitz, der sich zwischen Taschenband und Stimmband lateralwärts erstreckt und in der Mitte am tiefsten ist. Er entsendet gewöhnlich von seiner vorderen Hälfte senkrecht nach oben einen sehr wechselnden, spaltförmigen Blindsack, *appendix ventriculi laryngis,* welcher sich zwischen Taschenband einerseits, m. thyreoarytaenoideus [externus] und lamina cartilaginis thyreoideae andererseits nach oben zu schiebt (s. auch Fig. 610) und meist unterhalb des oberen Randes der letzteren endet; sein vorderer Rand grenzt an den Kehldeckel; seine Wände sind faltig. Sehr selten fehlt der appendix oder ist er vergrößert. Beim Neugeborenen ist er größer als beim Erwachsenen.

Die obere Kehlkopföffnuug, *aditus laryngis* (s. auch Fig. 613), sieht nach hinten oben und ist dreieckig und rundlich; sie wird von der hinteren Fläche des Kehldeckels und von den rückwärts konvergierenden plicae aryepiglotticae begrenzt; zwischen den cartilagines corniculatae ragt ein kleiner Spalt, *incisura interarytaenoidea,* eine kurze Strecke weit nach abwärts. Der obere, ungefähr ovale Teil der Höhle, *vestibulum laryngis* (s. Figg. 613—615), ist vorn höher als hinten, verschmälert sich nach unten und geht durch die von den beiden Taschenbändern eingefaßte *rima vestibuli* in den *aditus glottidis superior* über, der lateral von den ventriculi laryngis begrenzt wird. Unmittelbar unter ihm liegt zwischen den beiden plicae vocales die ***Stimmritze,*** *rima glottidis* (s. auch Figg. 612, 613 u. 615), deren Form an der Leiche ungefähr lanzettförmig ist, im Leben dagegen sehr wechselt. Man unterscheidet an ihr einen längeren, vorderen, zwischen den plicae vocales gelegenen Abschnitt, *pars intermembranacea,* und einen hinteren, kürzeren, lateral von den medialen Flächen der Gießbeckenknorpel, hinten von der vorderen Fläche des m. arytaenoideus transversus begrenzten Abschnitt, *pars intercartilaginea.* Der unmittelbar unter der Stimmritze gelegene Raum, *aditus glottidis inferior,* ist auf dem Querschnitt oval, der Übergang in die trachea rund.

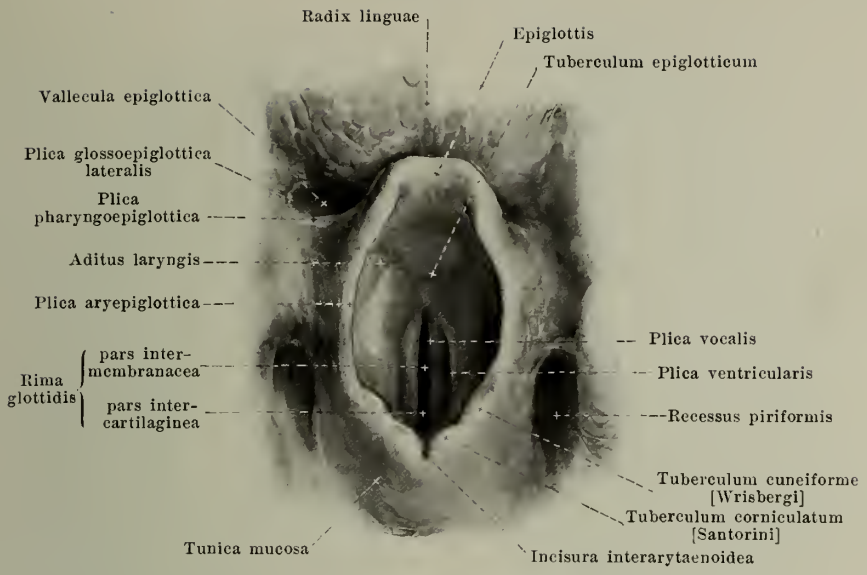

613. Kehlkopfhöhle, von oben.

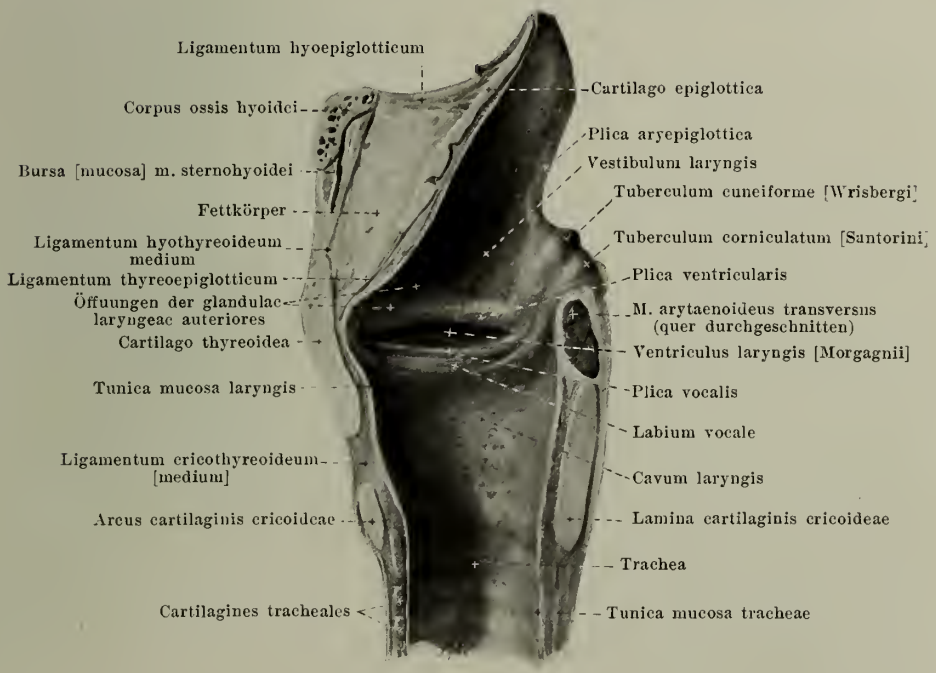

614. Medianschnitt des Kehlkopfes,
rechte Hälfte, von links.

615. Frontalschnitt des Kehlkopfes,

vordere Hälfte, von hinten.

(Der Schnitt ist durch den hinteren Abschnitt des Stimmbandes geführt.)

Die *Kehlkopfschleimhaut* ist von rötlicher, an den Stimmbändern von weißer Farbe; sie ist an der hinteren Fläche des Kehldeckels, an den Taschen- und Stimmbändern fester, sonst lockerer mit der Unterlage verbunden. Sie enthält Lymphknötchen, *noduli lymphatici laryngei*, an der hinteren Fläche des Kehldeckels und im ventriculus laryngis; außerdem zahlreiche Schleimdrüsen, *glandulae laryngeae*. Letztere finden sich zu größeren Gruppen vor und hinter dem Kehldeckel, *gl. laryngeae anteriores* (s. Fig. 614); ferner im Taschenband, als Umhüllung der cartilago cuneiformis, in der fovea triangularis des Gießbeckenknorpels und im ventriculus laryngis, *gl. laryngeae mediae;* außerdem vor, in und hinter dem m. arytaenoideus transversus, *gl. laryngeae posteriores*. Die Drüsen fehlen gänzlich im Stimmbande.

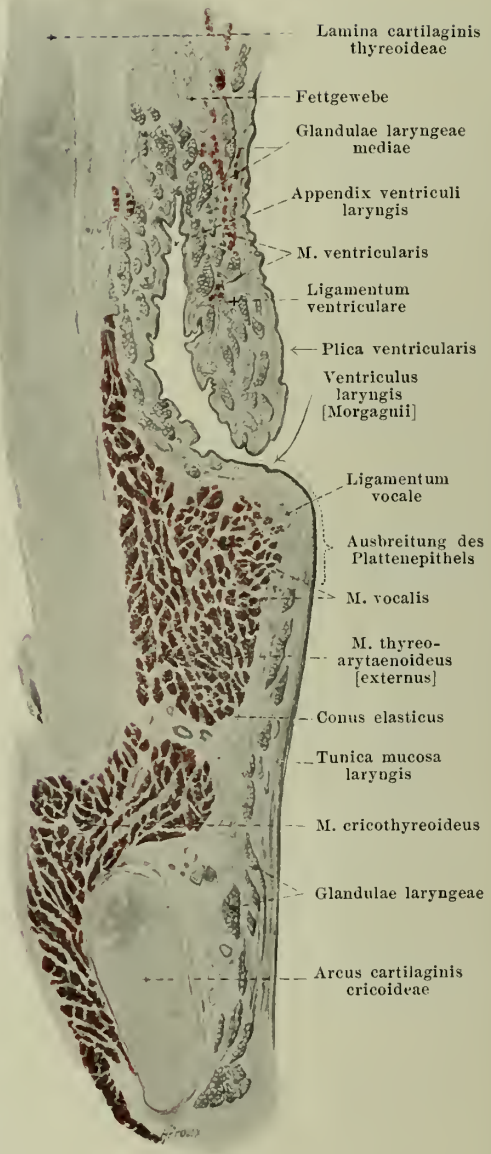

616. Frontalschnitt durch den vorderen Teil des Kehlkopfes.

Vergr.: 5 : 1.

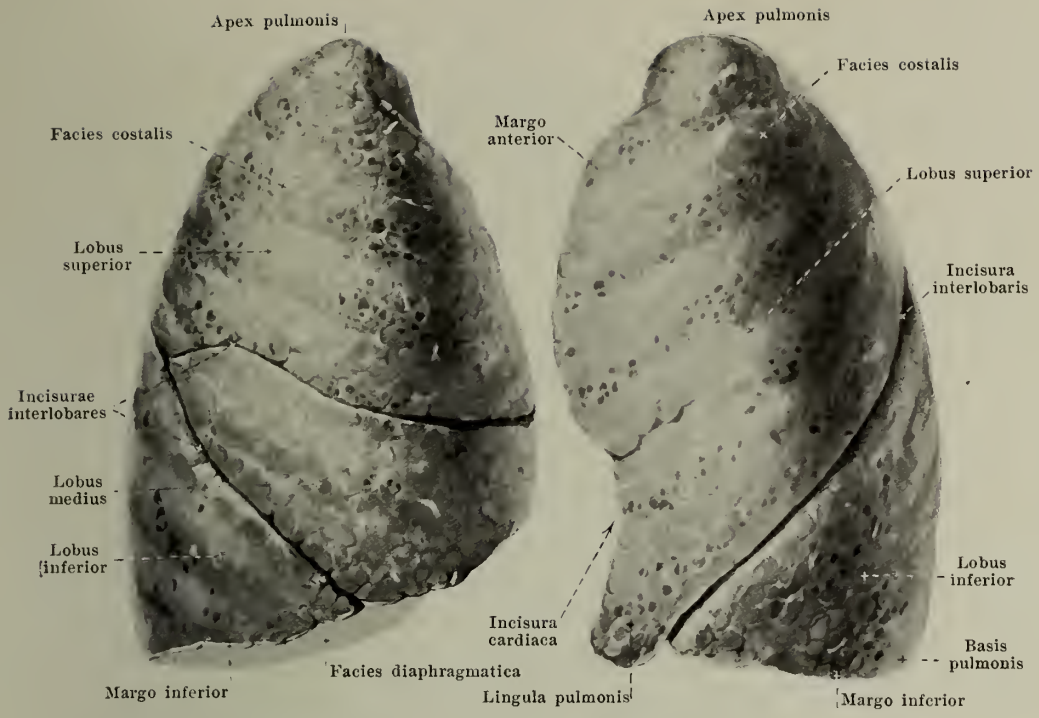

617. Rechte Lunge, 618. Linke Lunge,

von vorn und lateral.

Die **Luftröhre** *(trachea)* (s. Figg. 307. 512, 516, 555, 556, 607, 608, 614, 623, 628 u. 630) ist ein zylindrisches, hohles und elastisches Rohr. Sie beginnt oben als Fortsetzung des Kehlkopfes vor dem 7. Halswirbel, steigt abwärts und etwas nach hinten und teilt sich *(bifurcatio trachcae)* vor dem 4. oder 5. Brustwirbelkörper, in der Höhe des processus spinosus des 4. Brustwirbels oder etwas darunter, in die beiden *bronchi;* sie entfernt sich dabei von der vorderen Oberfläche, liegt in der Medianebene und weicht nur unten wenig nach rechts ab. Ihre hintere Wand grenzt an die Speiseröhre. Vorn ist sie am Hals bedeckt vom isthmus glandulae thyreoideae und von der v. thyreoidea ima, in der Brusthöhle von der a. anonyma, a. carotis communis sinistra, arcus aortae, v. anonyma sinistra und von der vor ihnen gelegenen thymus. Ihren lateralen Flächen liegen am Hals die lobi glandulae thyreoideae und die nn. recurrentes (X) an, in der Brusthöhle rechts der n. vagus dexter, die v. azygos und die pleura mediastinalis, links der n. recurrens sinister (X) und der arcus aortae. Sie ist in lockeres Bindegewebe eingebüllt, welches namentlich an der vorderen Seite zahlreiche Lymphknoten, *lymphoglandulae tracheales,* enthält; besonders regelmäßig findet sich eine größere Gruppe von Lymphknoten unter dem Teilungswinkel, *lymphoglandulae bronchiales.* Der Querschnitt der Luftröhre ist rundlich mit abgeplatteter hinterer Wand. Ihr Lumen vergrößert sich von oben bis nach der Mitte und nimmt dann wieder ab.

Die Wand der Luftröhre enthält 16—20 hufeisenförmig gebogene, hinten offene, hyaline Knorpelstreifen, *cartilagines trachcales.* Sie sind öfters gespalten oder mit ihren Nachbarn vereinigt. Die Knorpelstreifen werden untereinander verbunden durch die *ligamenta annularia [trachealia],* derbe, hauptsächlich aus längs verlaufenden elastischen und kollagenen Fasern bestehende Membranen, welche sich in das perichondrium fortsetzen und mit einer gleichgebauten, aber dünneren Schicht der hinteren Wand zusammenhängen. Die hintere Wand, *paries membranaceus,* besteht nach innen außerdem aus einer Lage glatter Muskelfasern, *tunica muscularis,* die besonders quer zwischen den Knorpelenden ausgespannt sind. Die Schleimhaut, *tunica mucosa,* ist blaß und namentlich an der hinteren Wand in Längsfalten gelegt. Sie ist mit der Unterlage durch eine bindegewebige *tela submucosa* verbunden, welche zahlreiche Schleimdrüsen, *glandulae tracheales* (nicht gezeichnet), besonders in der vorderen und hinteren Wand enthält; hinten finden sich die größten zum Teil zwischen und hinter den Muskeln.

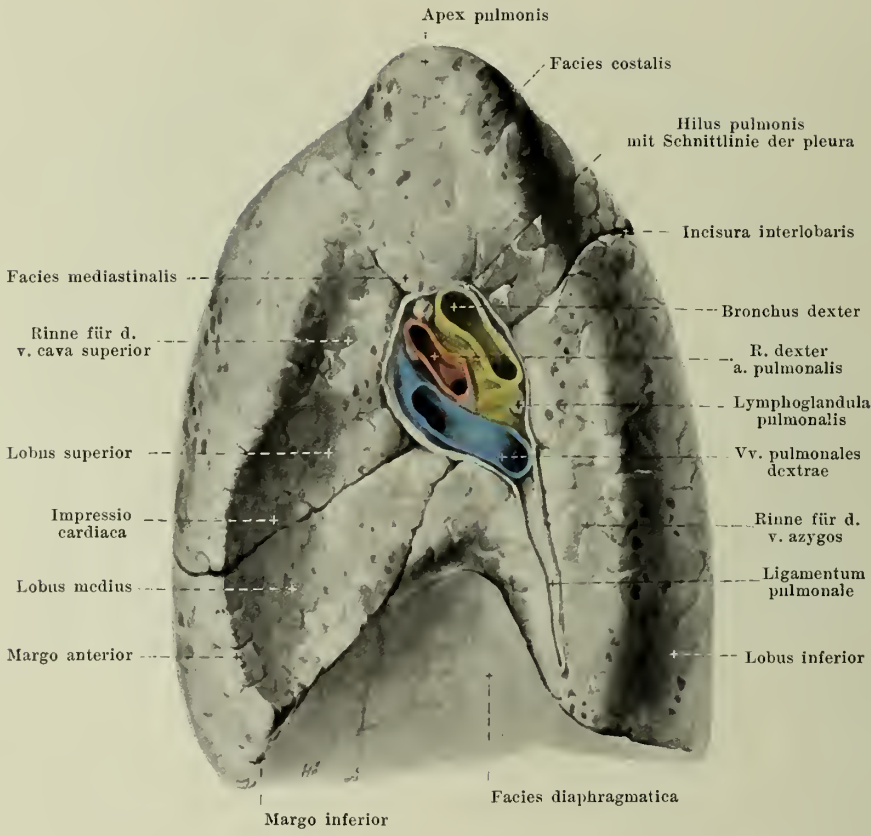

619. Rechte Lunge, von der medialen Seite.

Die **Lungen** *(pulmones)* (s. auch Figg. 618, 620, 626, 627, 630 u. 631) sind paarige, ungefähr kegelförmige Organe, welche die seitlichen Hälften des Brustkorbes genau ausfüllen, mit der Luftröhre durch deren beide Äste zusammenhängen und die Endverzweigungen dieser Äste enthalten.

Jede Lunge besitzt oben eine abgestumpfte *Spitze, apex pulmonis,* und unten eine breite *basis pulmonis,* welche die nach unten und medianwärts gerichtete, dem Zwerchfell aufliegende, stark ausgehöhlte *facies diaphragmatica* enthält. Die nach vorn, lateral und hinten sehende, stark konvexe *facies costalis* grenzt an die Rippen; sie besitzt den Zwischenrippenräumen entsprechende flache Wülste, die sich auch durch stärkere Pigmentanhäufungen auszeichnen. Mit der facies diaphragmatica hilft sie den zugeschärften *margo inferior* bilden. Die mediale Fläche, *facies mediastinalis,* steht annähernd vertikal und ist dem Herzbeutel und den Mittelfellräumen zugewendet; sie stößt mit der facies costalis vorn in dem scharfen *margo anterior,* hinten in einem stumpfen Rand zusammen und bildet mit der facies diaphragmatica einen Teil des scharfen margo inferior. Diese Fläche besitzt näher ihrem hinteren Rande eine keulenförmige Grube, *hilus pulmonis,* in welcher die bronchi, Gefäße und Nerven der Lunge ein- und austreten, und in welcher außerdem einige Lymphknoten, *lymphoglandulae pulmonales,* liegen. Die im hilus gelegenen Gebilde werden als *Lungenwurzel, radix pulmonis* (s. auch Fig. 631), zusammengefaßt. Hinter dem hilus läuft links eine tiefere und breitere Furche für die aorta thoracalis, rechts eine flachere und schmalere für die v. azygos senkrecht nach oben und biegt dann nach vorn. Ihr schließt sich nach der Spitze zu eine flache Furche, *sulcus subclavius,* für die a. subclavia an. Vor und unter dem hilus liegt eine, links tiefere, Grube für das Herz, *impressio cardiaca,* welche rechts oben in eine Furche für die v. cava superior übergeht.

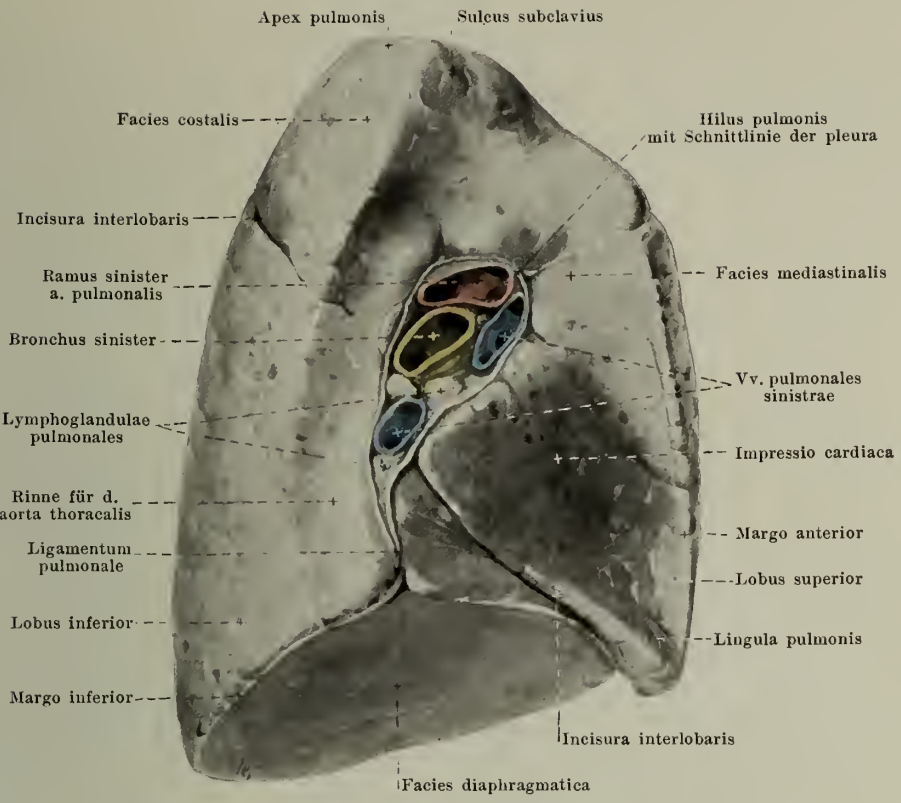

620. Linke Lunge, von der medialen Seite.

Lungen (Fortsetzung). An jeder Lunge zieht ein Einschnitt, welcher die ganze Substanz fast bis auf den hilus (s. auch Fig. 631) durchsetzt, *incisura interlobaris*, von hinten oben nach vorn unten und trennt einen kleineren, *oberen Lappen, lobus superior*, von einem größeren, *unteren Lappen, lobus inferior*. Der Verlauf des Einschnittes variiert vielfach; im allgemeinen beginnt er unterhalb der Spitze in der Höhe zwischen den processus spinosi des 2. und 3. Rückenwirbels, läuft (links etwas steiler wie rechts) abwärts und nach vorn und erreicht den margo inferior ungefähr in der Gegend der Mammillarlinie. An der rechten Lunge geht in der Gegend der Axillarlinie, in der Höhe des 4. Zwischenrippenraumes von diesem Einschnitt ein zweiter, gleich tiefer ab, welcher ungefähr horizontal verläuft und den margo anterior in der Höhe der 4. Rippe trifft; er begrenzt mit dem Haupteinschnitt den *lobus medius*. Der margo anterior der linken Lunge ist unten tief ausgeschnitten, *incisura cardiaca;* der schmale, unter diesem Einschnitt nach vorn ragende Abschnitt des Oberlappens heißt *lingula pulmonis*.

Die rechte Lunge ist etwas kürzer und breiter, sowie im ganzen etwas größer als die linke. Die Farbe der Lungen ist rotgrau mit blauen und schwarzen Flecken.

Lage der Lungen. Die Lungenspitze ragt bis vor den Hals der 1. Rippe (s. Figg. 627—629); sie steht dabei rechts etwas höher und etwas weiter nach vorn als links und reicht bei gewöhnlicher, gerader Haltung 1—3 cm über die extremitas sternalis claviculae hinauf. Der margo inferior zieht bei mittlerer Exspirationsstellung vorn erst den unteren Rand der 6. Rippe entlang, schneidet in der Mammillarlinie den oberen Rand der 7. Rippe, kreuzt in der Axillarlinie die 8. Rippe, in der Scapularlinie die 9.—10. Rippe und erreicht die Wirbelsäule in der Höhe des processus spinosus des 11. Brustwirbels, läuft also lateral und hinten ziemlich horizontal. Der margo anterior beginnt oben beiderseits symmetrisch hinter der articulatio sternoclavicularis; rechts zieht er von da in einem leicht konvexen Bogen nach dem Ansatz des 6. Rippenknorpels und überschreitet in der Mitte ein wenig die Medianebene; links läuft er in entsprechender Richtung bis zur Höhe des 4. Rippenknorpels und biegt dann an der incisura cardiaca erst lateralwärts, dann abwärts und etwas medianwärts.

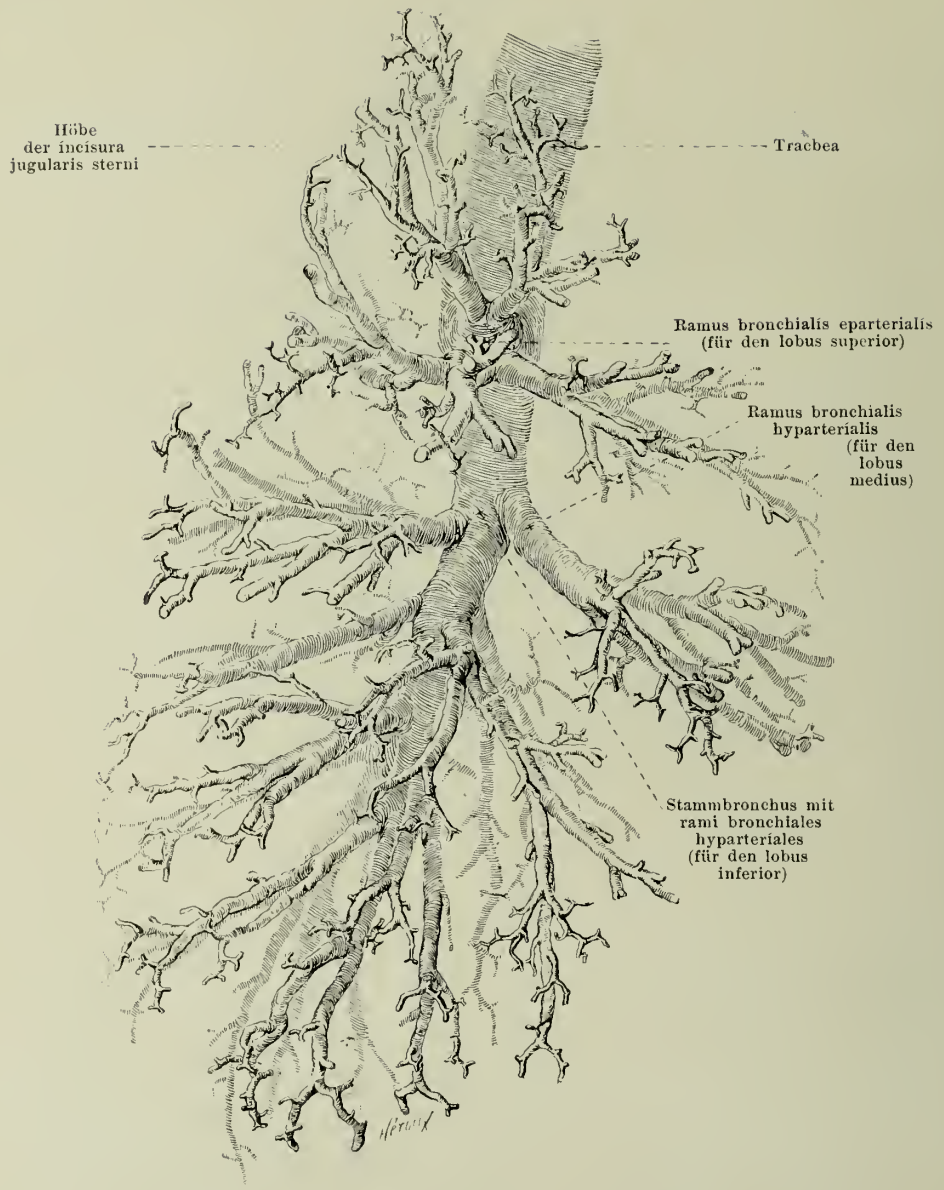

621. Ausguß der Luftröhre und ihrer Äste,
von rechts, halbschematisch.

(Nach einem Präparat von F. V. Birch-Hirschfeld, mit Benutzung einer Zeichnung von Dr. M. Lange. Figg. 621—623 stellen dasselbe Präparat dar.)

Die beiden **Luftröhrenäste,** *bronchus dexter* und *bronchus sinister* (s. auch Figg. 556, 622 u. 623) geben von der bifurcatio tracheae aus unter einem Winkel, der gewöhnlich kleiner ist als ein rechter, nach unten und lateralwärts zum hilus pulmonis. Dabei ist der astlose Teil rechts steiler, kürzer und weiter, als links. Sie sind genau wie die Luftröhre gebaut und haben rechts 6—8, links 9—12 hinten offene Knorpelringe; sie besitzen zahlreiche Schleimdrüsen, *glandulae bronchiales,* und vereinzelte Lymphfollikel, *noduli lymphatici bronchiales.*

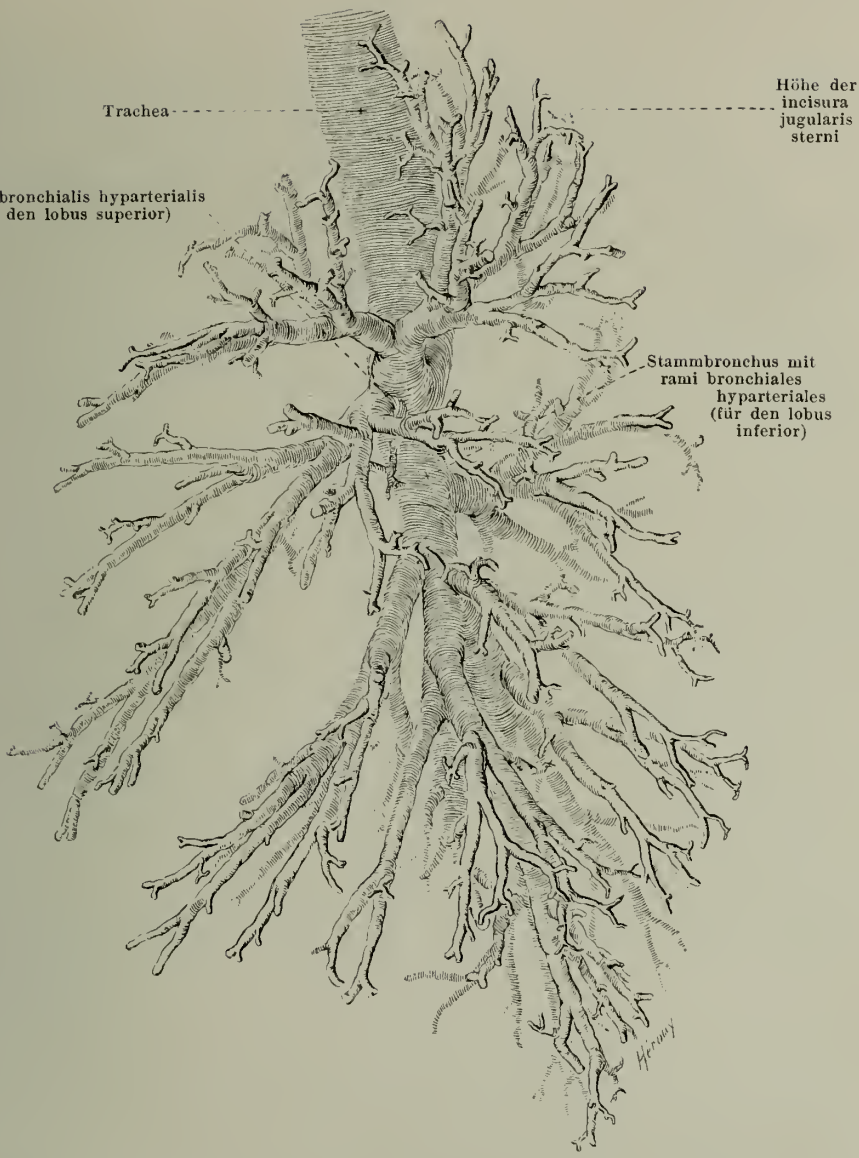

622. Ausguß der Luftröhre und ihrer Äste,
von links, halbschematisch.

(Nach einem Präparat von F. V. Birch-Hirschfeld, mit Benutzung einer Zeichnung von Dr. M. Lange. Figg. 621—623 stellen dasselbe Präparat dar.)

Lage des bronchus (s. Figg. 556, 619, 620, 628 u. 629). Der Ast der a. pulmonalis verläuft auf jeder Seite vor dem bronchus zum hilus, liegt dort an der vorderen und oberen Seite desselben und biegt sich dann lateralwärts um ihn herum, um in der Lunge seiner hinteren Fläche entlang zu laufen. Die vv. pulmonales verlassen den hilus an der vorderen und unteren Seite des bronchus. Die a. bronchialis ist im hilus an der Rückfläche des bronchus gelegen. Über und hinter dem bronchus verläuft rechts die v. azygos, links die aorta thoracalis, hinter ihm auf beiden Seiten der n. vagus.

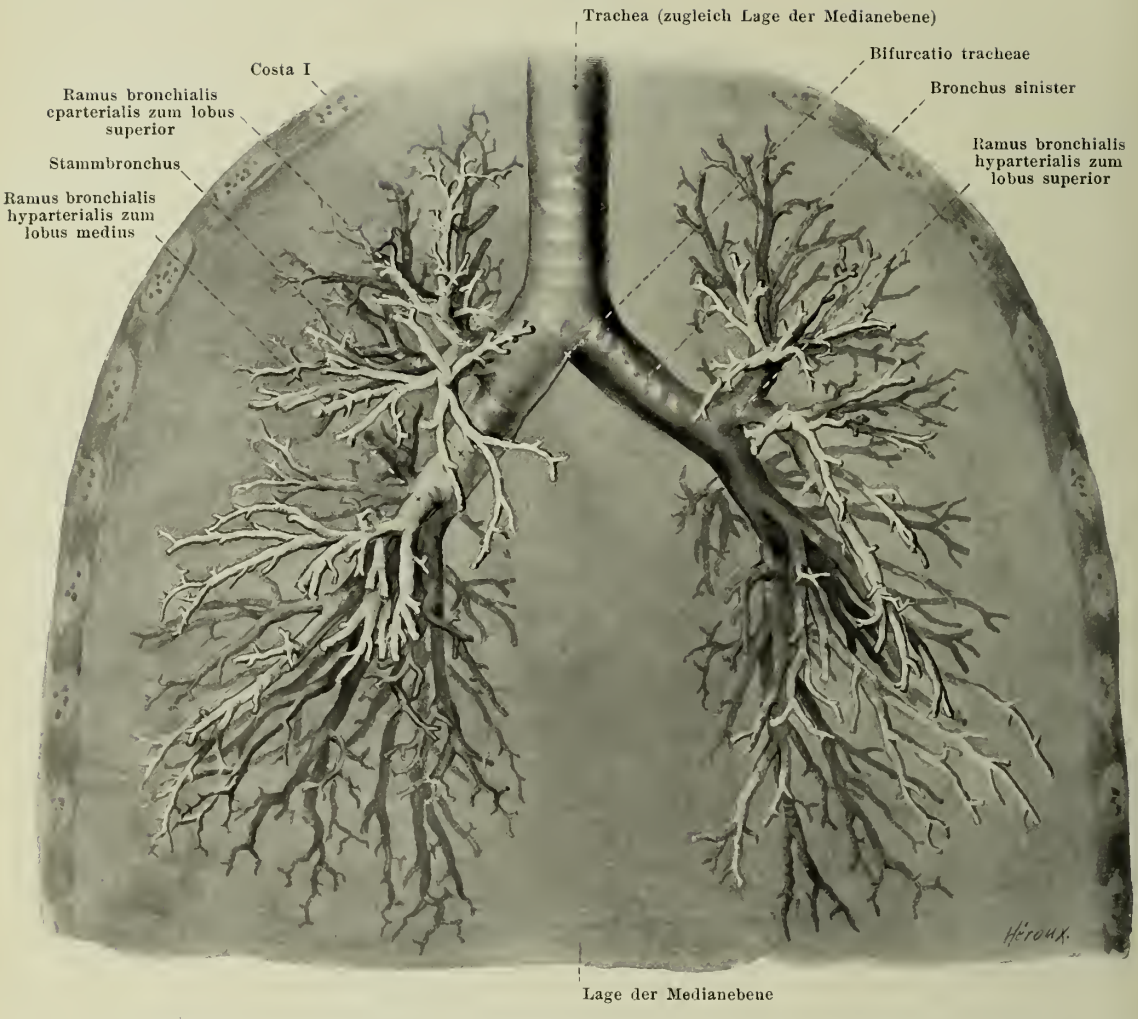

623. Ausguß der Luftröhre und ihrer Äste, von vorn.

(Nach einem Präparat von F. V. Birch-Hirschfeld, mit Benutzung einer Zeichnung von Dr. M. Lange. Figg. 621—623 stellen dasselbe Präparat dar.)

Verzweigung der Luftröhrenäste (s. auch Figg. 556, 621 u. 622). Als Fortsetzung und in der Richtung jedes der beiden Luftröhrenäste läuft je ein *Stammbronchus* durch die ganze Lunge bis zum hinteren Abschnitt der basis pulmonis; der linke ist dabei schwach S-förmig gebogen. Von ihm gehen monopodisch *Seitenbronchien, rami bronchiales,* je 4 alternierend entspringende ventrale und dorsale. Der erste, den lobus superior versorgende Seitenbronchus geht rechts oberhalb der Kreuzungsstelle des bronchus und des Astes der a. pulmonalis ab als (einziger) *ramus bronchialis eparterialis;* links entspringt er unterhalb der Kreuzungsstelle und gehört daher, wie alle übrigen, zu den *rami bronchiales hyparteriales.* Der rechte Mittellappen wird von dem ersten ventralen Seitenbronchus versorgt. Diese Seitenbronchien geben zahlreiche Äste ab, welche bei fortgesetzter Teilung immer feiner werden, *bronchioli.*

Die Stammbronchien und ihre Äste besitzen nur unregelmäßige Knorpelplättchen, welche auf den ganzen Umfang verteilt sind; sie sind anfangs größer, stehen dichter und verlieren sich an Röhren von 1 mm Durchmesser. Nach innen von ihnen liegt eine Ringschicht glatter Muskelfasern und eine Schleimhaut. Schleimdrüsen finden sich überall, wo Knorpel vorkommen, an der Außenfläche der Muskeln; *noduli lymphatici bronchiales* sind bis in die feinsten Äste vorhanden.

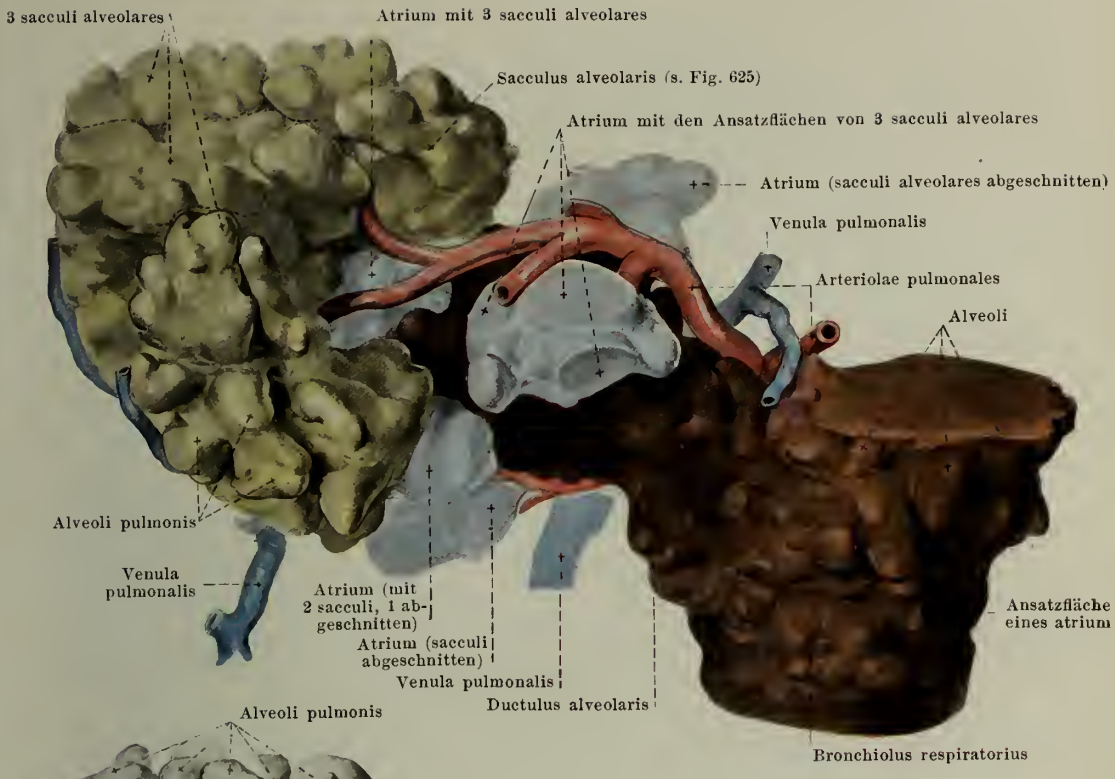

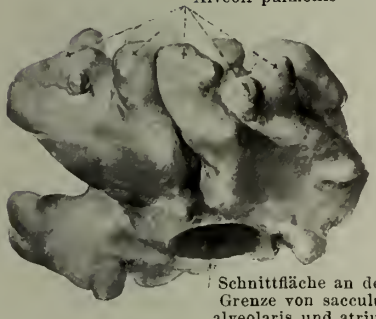

624. Alveolargang mit Verzweigungen und Blutgefäßen vom Hund.

Vergr.: 60 : 1.

(Nach einem Plattenmodell von W. S. Miller.)

625. Luftsäckchen, abgetrennt.

Vergr.: 60 : 1 (s. Fig. 624).

Endigungsweise der Lufträume.

Jeder bronchiolus teilt sich weiter in Äste, *bronchioli respiratorii,* deren Wände nicht mehr glatt sind, sondern kleine Ausbuchtungen, *alveoli pulmonis,* besitzen. Aus diesen bronchioli respiratorii gehen als Endzweige die *Alveolargänge, ductuli alveolares,* hervor, welche allseitig alveoli tragen und durch Öffnungen in ihrem Endstück in mehrere annähernd kugelige Räume, *atria,* führen. Jedes atrium hängt wieder mit einer Anzahl größerer und unregelmäßiger Hohlräume, *Luftsäckchen, sacculi alveolares (infundibula),* zusammen, deren ganze Oberfläche von kleinen Ausbuchtungen, *alveoli pulmonis,* dicht besetzt ist. Jeder Alveolargang bildet gemeinsam mit seinen Verzweigungen ein *Lungenläppchen, lobulus pulmonis.* Die bronchioli respiratorii und die ductuli alveolares besitzen noch eine Ringschicht glatter Muskelfasern, die atria und sacculi alveolares nicht.

Die Äste der a. pulmonalis begleiten die luftführenden Röhren bis zu den atria und lösen sich an den sacculi alveolares in Kapillaren auf. Die kleinsten Venen sammeln sich an der Peripherie des Läppchens, erhalten Zuflüsse von den Teilungsstellen der bronchioli und verlaufen anfangs zwischen den Läppchen, möglichst entfernt von den bronchioli und den Arterien; erst die größeren Äste legen sich in der Nähe des hilus den Bronchien vorn an.

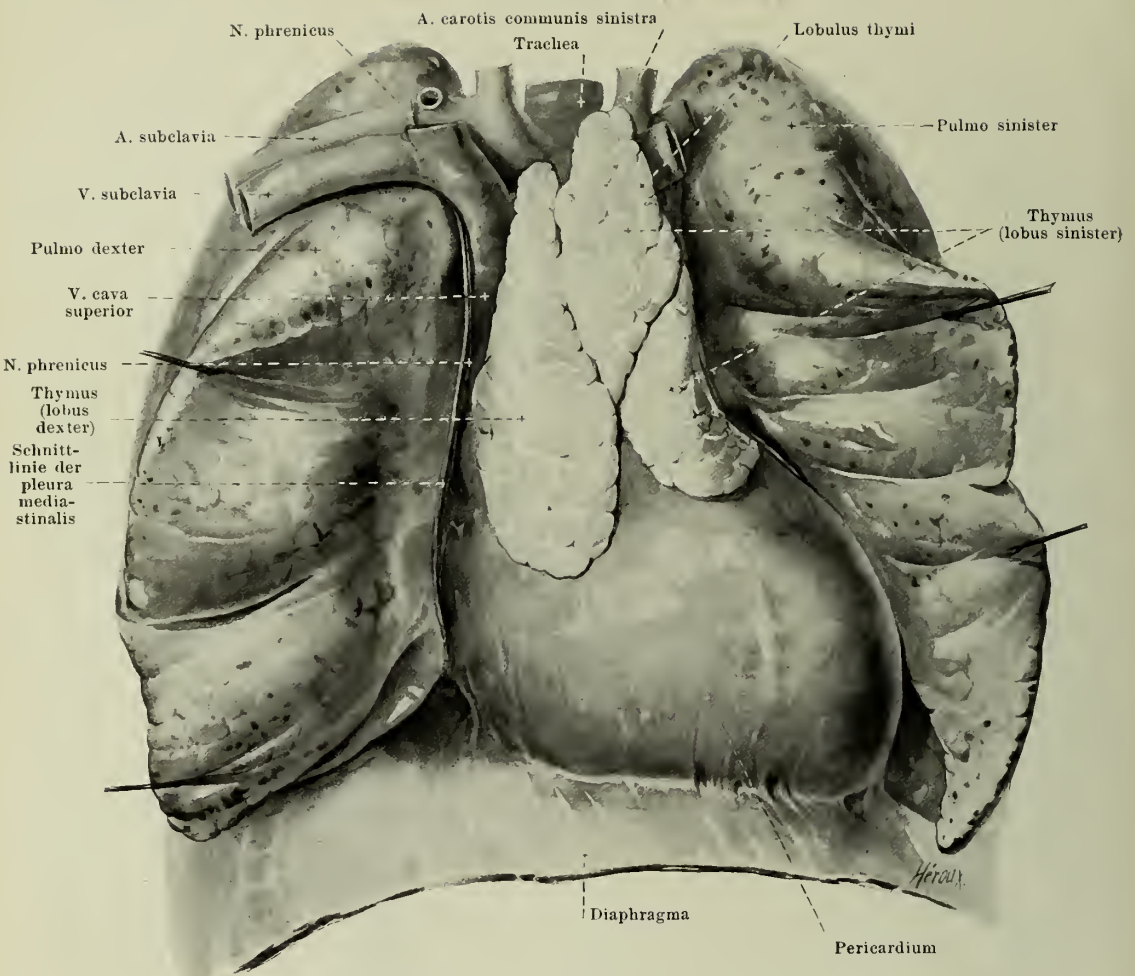

626. Thymus und Herzbeutel

eines 12jährigen Knaben, von vorn.

(Die Lungen sind zur Seite gezogen, thymus und Herzbeutel sind nach Entfernung der pleurae mediastinales freipräpariert.)

Die **thymus** ist ein unpaares Organ, welches bis zur Zeit der beginnenden Geschlechtsreife an Größe ununterbrochen zunimmt, von da ab fast kontinuierlich wieder abnimmt. Vom 20.—25. Jahre ab überwiegt das Zwischengewebe, das im Mannesalter den Charakter des Fettgewebes besitzt, stark gegenüber dem eigentlichen Drüsenparenchym. Das Organ zeigt zur Zeit der Geburt keinen Geschlechtsunterschied; später scheint die weibliche thymus durchschnittlich etwas leichter zu sein als die männliche. Die thymus ist von grau-roter Farbe, hat eine unregelmäßige, länglich-platte Gestalt und besteht aus zwei, meist asymmetrischen und nur durch lockeres Bindegewebe verbundenen *Lappen, lobus dexter* und *lobus sinister*. Jeder von diesen setzt sich aus einer großen Zahl kleiner *Läppchen, lobuli thymi,* zusammen, welche sich leicht trennen lassen, aber sämtlich an einem *Markstrang, tractus centralis* (nicht gezeichnet), hängen, der im Innern der thymus gewunden verläuft.

Sie liegt (s. auch Figg. 627—629) unmittelbar hinter dem Brustbein im spatium mediastinale anterius, grenzt hinten an den oberen Teil des Herzbeutels, die v. cava superior, vv. anonymae, den arcus aortae und dessen Äste, lateral und teilweise auch vorn an die pleura mediastinalis. Oben kann sie hinter den mm. sternothyreoidei bis zur glandula thyreoidea reichen. Ihre vordere Wand ist locker, die anderen sind fester mit der Umgebung verbunden.

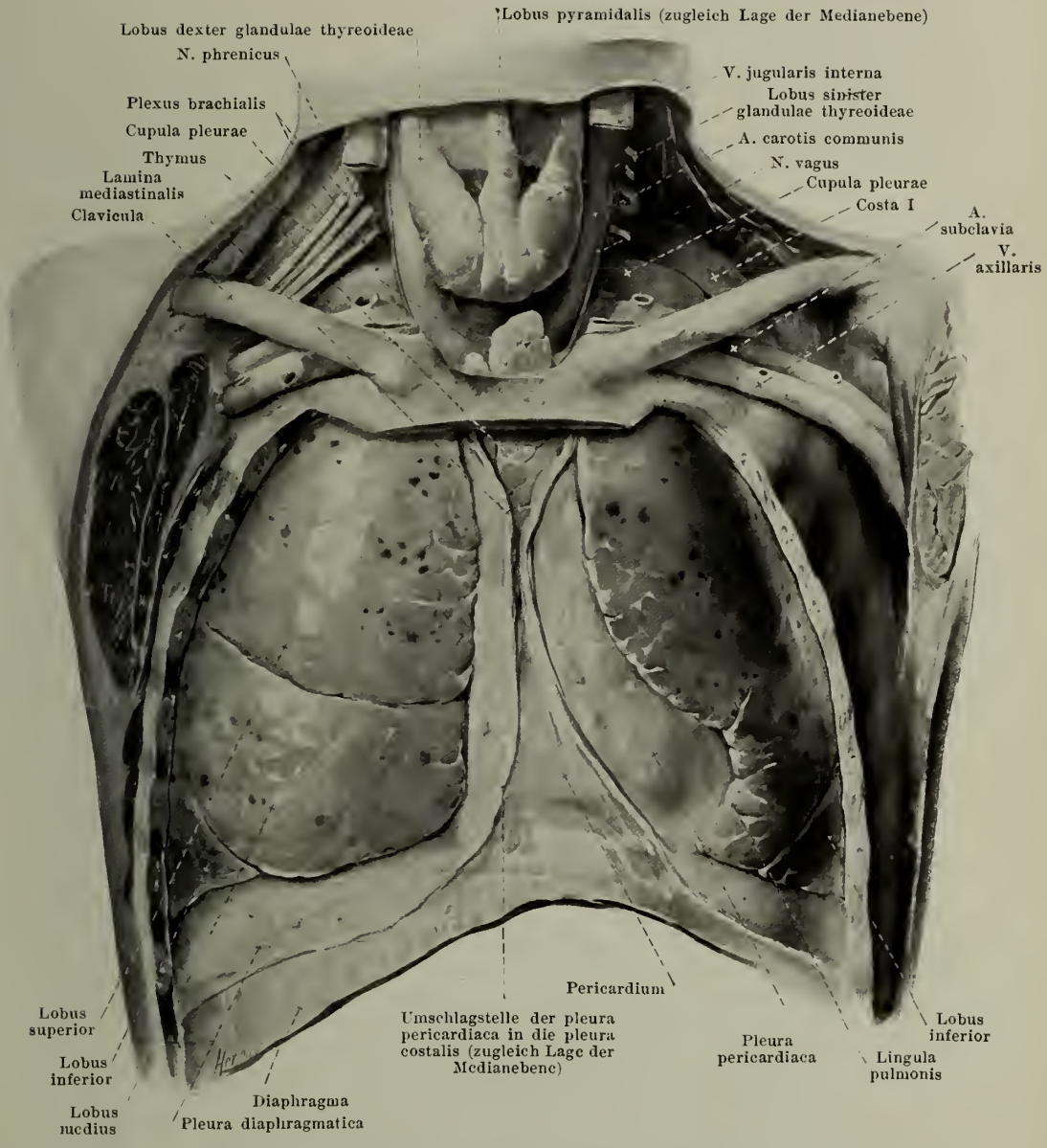

627. Brusteingeweide eines 12jährigen Knaben, von vorn.

(Brustbein und Rippen sind entfernt. Am Hals sind die Pleurakuppeln freigelegt. Die Lungen sind etwas zurückgesunken.)

Die **Brustfelle** *(pleurae)* (s. auch Figg. 630 u. 631) sind zwei glatte, glänzende, seröse Häute, welche die Wände und Eingeweide der Brusthöhle, des *cavum thoracis,* bekleiden. Sie bilden in der rechten und linken Hälfte der Brusthöhle je einen vollständig in sich geschlossenen, von dem anderen durch das septum mediastinale getrennten Sack, dessen einer Abschnitt, *pleura pulmonalis,* die Lunge überzieht, und dessen anderer Abschnitt, *pleura parietalis,* die Wände des von der Lunge eingenommenen Raumes auskleidet: beide Abschnitte gehen am hilus pulmonis ineinander über und schließen einen spaltartigen Hohlraum, *cavum pleurae,* ein, welcher eine sehr geringe Menge klarer, seröser Flüssigkeit enthält.

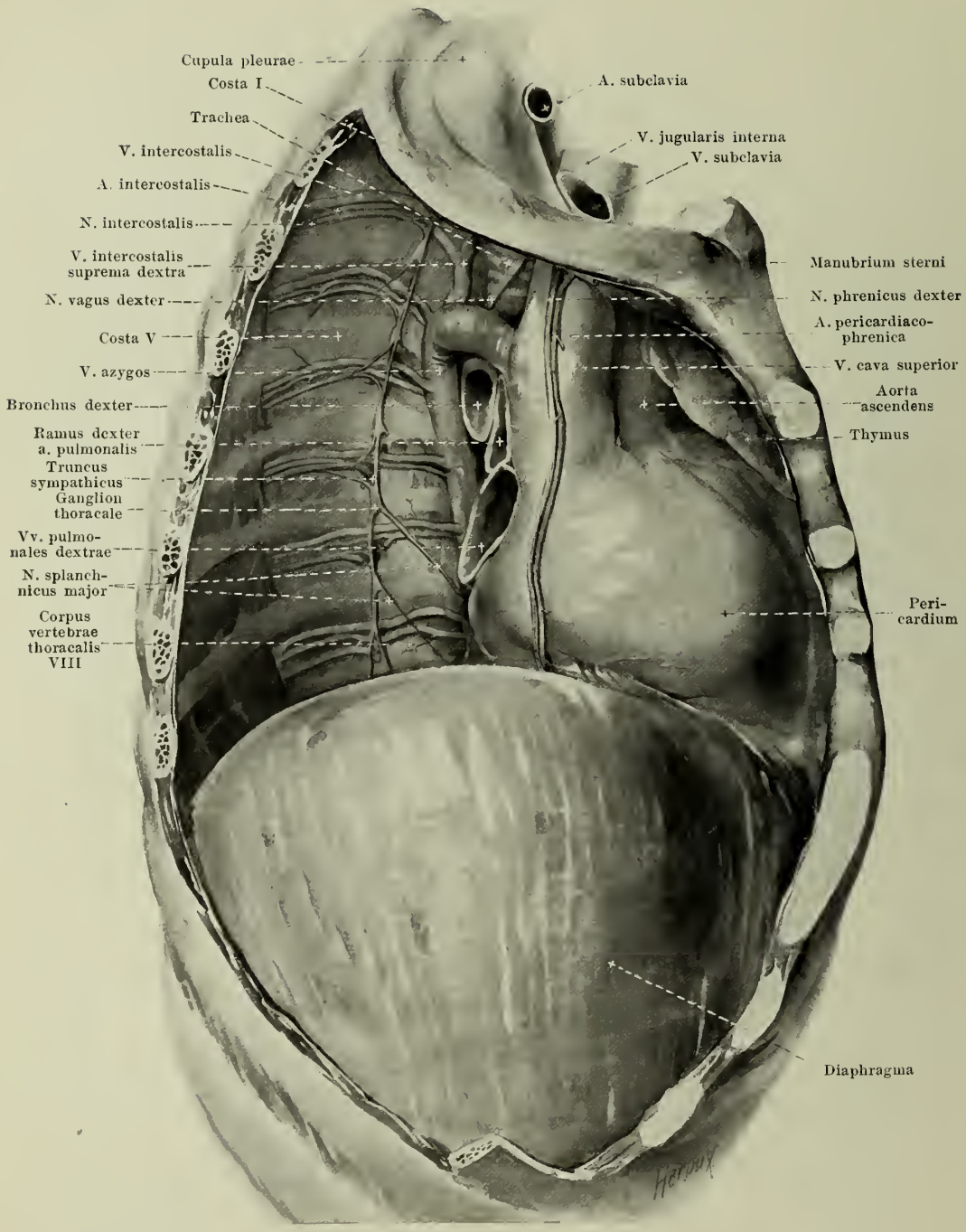

628. Rechte Brusthöhle und septum mediastinale,

von rechts, nach Entfernung der Lunge und pleura.

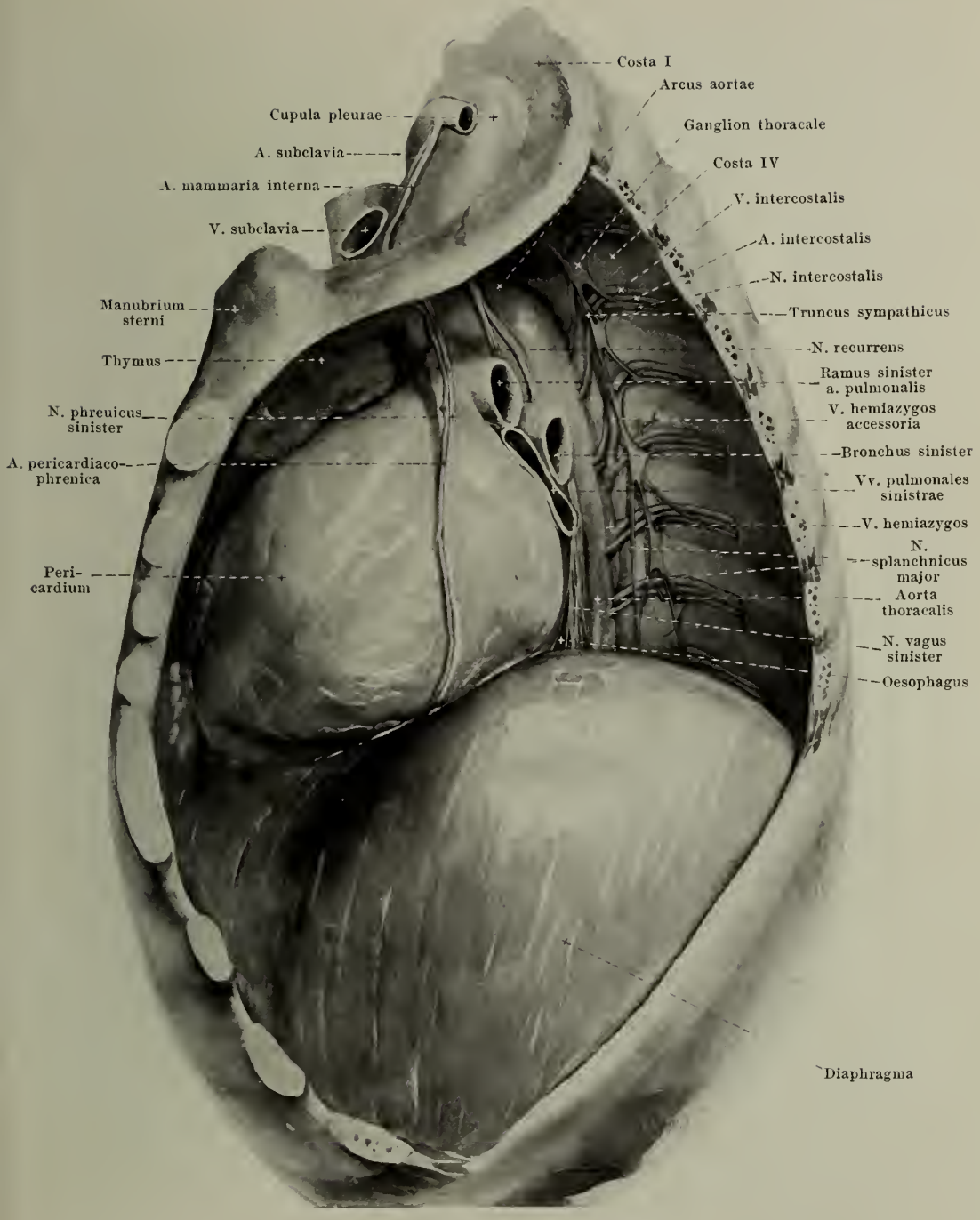

629. Linke Brusthöhle und septum mediastinale,

von links, nach Entfernung der Lunge und pleura.

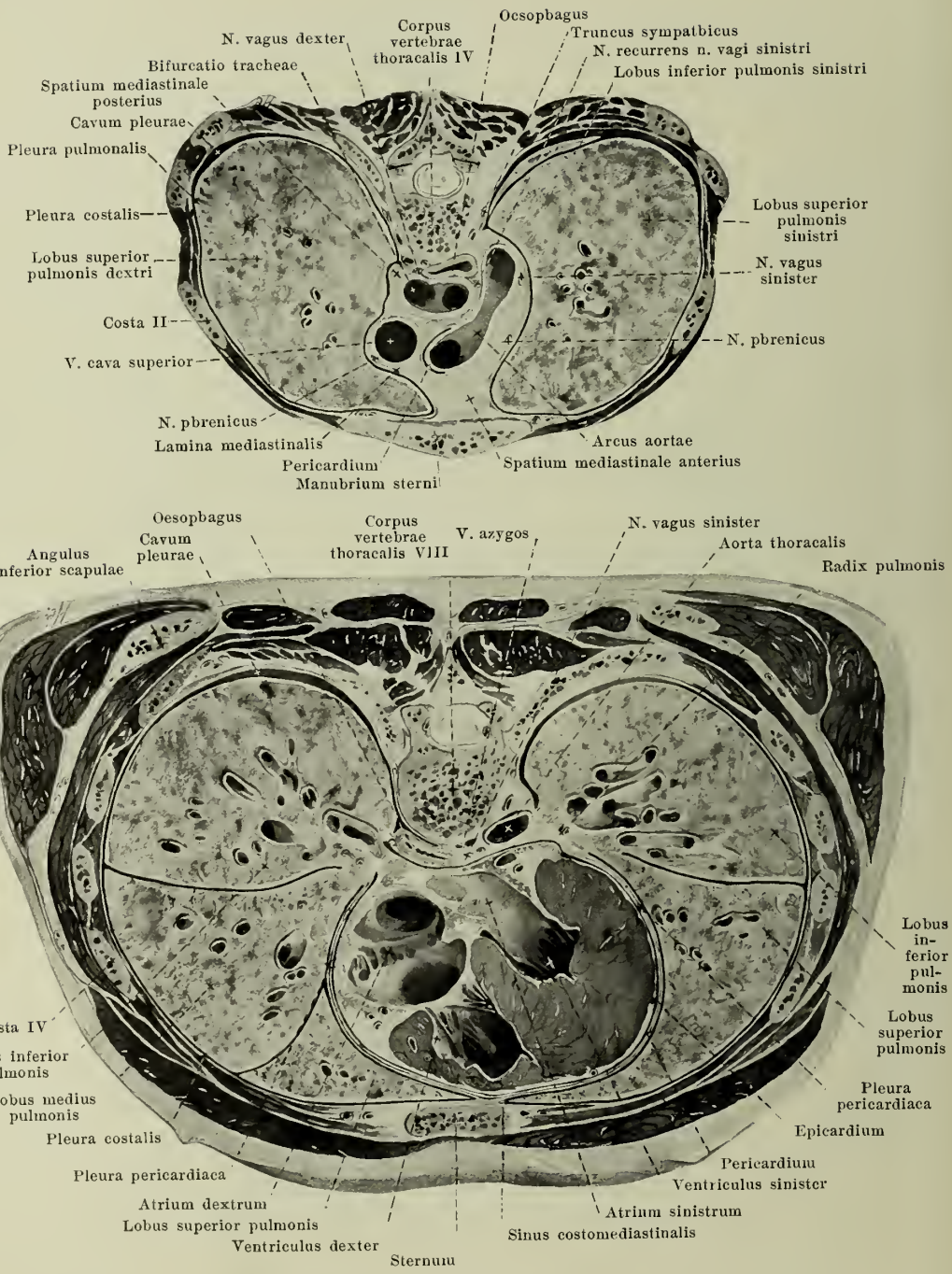

630 u. 631. Querschnitte des Brustkorbes,

von oben (nach W. Braune).

Brustfelle (Fortsetzung).

Die ***pleura pulmonalis*** ist mit der Oberfläche der Lunge innig verwachsen und folgt ihr auch in die Tiefe der incisura interlobaris (s. Fig. 631). Am hilus pulmonis verläßt sie die Lungenoberfläche, legt sich für eine kurze Strecke der Lungenwurzel an (s. Fig. 631) und setzt sich dann in die pleura mediastinalis fort. Dabei bildet sie unterhalb des hilus zwischen Lunge und pleura mediastinalis eine dreieckige Duplikatur, *ligamentum pulmonale,* deren Abgangsstelle an der Lunge rechts vor der Furche für die v. azygos, links vor der Furche für die aorta thoracalis fast bis zur facies diaphragmatica (s. Figg. 619 u. 620) verläuft; unten endet diese Duplikatur mit einem freien Rand oder ist an die pleura diaphragmatica geheftet.

An der ***pleura parietalis*** unterscheidet man *pleura costalis, pleura diaphragmatica* und *pleura mediastinalis.* Die *pleura costalis* (s. Figg. 630 u. 631) überzieht die Innenfläche der Rippen, die laterale Fläche der Brustwirbelkörper, teilweise auch die hintere Fläche des Brustbeines, die mm. intercostales, subcostales und transversus thoracis, sowie die der Innenfläche der Brustwand entlang laufenden Gefäße und Nerven. Sie ist mit diesen Teilen durch die *fascia endothoracica* (nicht gezeichnet) verbunden, eine Bindegewebsschicht, welche vorn hinter den Rippenknorpeln am stärksten ist und sich hinten verdünnt und auflockert. Oben bildet das Brustfell eine blindsackförmige Ausstülpung, *Brustfellkuppel, cupula pleurae* (s. Figg. 627—629), welcher die Lungenspitze genau anliegt, und welche daher auch wie diese bis vor den Hals der ersten Rippe emporragt (s. S. 563). Die Kuppel grenzt dabei (von hinten nach vorn gezählt) an das unterste Ursprungsbündel des plexus brachialis, an das ganglion cervicale inferius, den m. scalenus minimus, die a. subclavia mit den Anfängen der a. vertebralis und intercostalis suprema, den m. scalenus anterior, die a. mammaria interna und die v. subclavia, links auch an den ductus thoracicus; durch den m. scalenus minimus und verschiedene Bindegewebszüge ist sie dabei aufwärts an die fascia praevertebralis und die fascia colli geheftet. Die *pleura diaphragmatica* (s. Fig. 627) überzieht die obere Fläche des Zwerchfelles sehr fest und genau bis in die Nähe der Ursprünge von den Rippen, wo sie sich in die pleura costalis umschlägt; diese Umschlagstelle beginnt neben dem Brustbein am unteren Rande der 6. Rippe, schneidet die 7. Rippe an der Knorpelknochengrenze, die 8. Rippe hinter ihr und erreicht die Wirbelsäule in der Höhe des unteren Randes des 12. Brustwirbelkörpers oder des processus transversus des 1. Lendenwirbels, unter dem Ansatz der 12. Rippe. Zwischen dieser Umschlagstelle und dem unteren Rande der Lunge (s. S. 563) liegt die pleura diaphragmatica der pleura costalis eine Strecke weit an und begrenzt mit ihr den *sinus phrenicocostalis.* In diesen *sinus pleurae* schiebt sich die Lunge bei der Inspiration hinein; sie verkleinert ihn dabei, bringt seine abhängigsten Teile aber nicht zum Verschwinden, da sie nicht bis zur Umschlagstelle vorrückt.

Rechtes und linkes cavum pleurae sind durch das oben schmalere, unten breitere ***septum mediastinale*** voneinander geschieden, welches hauptsächlich das Herz, die großen Gefäße, Luftröhre, Speiseröhre und thymus enthält (s. Figg. 628—631). Dieses septum wird rechts und links von der ***pleura mediastinalis*** *(Mittelfell)* überzogen, an welcher man den mit dem parietalen Blatt des Herzbeutels sehr fest verwachseuen Teil als *pleura pericardiaca,* den Rest als *lamina mediastinalis* bezeichnet. Die beiden pleurae mediastinales hängen vorn und hinten mit der pleura costalis, unten mit der pleura diaphragmatica zusammen. Ihre vordere Umschlagstelle (s. Fig. 627) verläuft rechts wie der vordere Rand der rechten Lunge (s. S. 563), links in ähnlichem Bogen, doch so, daß sie gewöhnlich lateral vom medialen Ende des 5. linken Intercostalraumes liegt; dabei können sich die beiden Brustfelle zwischen dem 2. und 4. Rippenknorpel berühren, sind jedoch meistens, namentlich bei jüngeren Individuen, durch eine Schicht lockeren Gewebes getrennt. Ihre hintere Abgangsstelle liegt an der lateralen Fläche der Wirbelkörper. Nach der Spitze zu geht die pleura mediastinalis in die mediale Wand der Brustfellkuppel über; darunter zieht sie ziemlich gerade (s. Fig. 630) von vorn nach hinten und bedeckt dabei unmittelbar beiderseits die thymus, nn. phrenicus und vagus, rechts (s. Fig. 628) die vv. cava superior, anonyma dextra und azygos, sowie die Luftröhre, links (s. Fig. 629) die aorta thoracalis und a. subclavia sinistra. Unten ist die pleura mediastinalis lateralwärts ausgebogen (s. Fig. 631), und zwar links stärker als rechts, wird aber in der Nähe ihres hinteren Abschnittes unterbrochen durch den hilus pulmonis und das ligamentum pulmonale, auf welche sie sich umschlägt; sie bedeckt dabei vorn unmittelbar den Herzbeutel, die nn. phrenici und die begleitenden Gefäße, hinten die Speiseröhre (rechts in der Mitte, links unten) sowie links die aorta thoracalis. Am vorderen Übergang der pleura costalis in die pleura mediastinalis ist, unten deutlicher als oben, ein spaltförmiger Raum, *sinus costomediastinalis* (s. Fig. 631), vorhanden, welcher bei der Inspiration im allgemeinen vom margo anterior der Lunge vollständig ausgefüllt wird; nur der vor dem Herzen gelegene Abschnitt, welcher der incisura cardiaca entspricht (s. Fig. 627), bleibt auch bei tiefster Inspiration frei von der Lunge. Im sinus phrenicocostalis und in der Rinne zwischen pleura diaphragmatica und pleura mediastinalis sind häufig lappige, fettgewebehaltige Anhänge des Brustfelles, *plicae adiposae* (nicht gezeichnet), vorhanden, welche kleine zottenförmige Verlängerungen, *villi pleurales,* tragen.

632.
Schilddrüse,

von vorn.

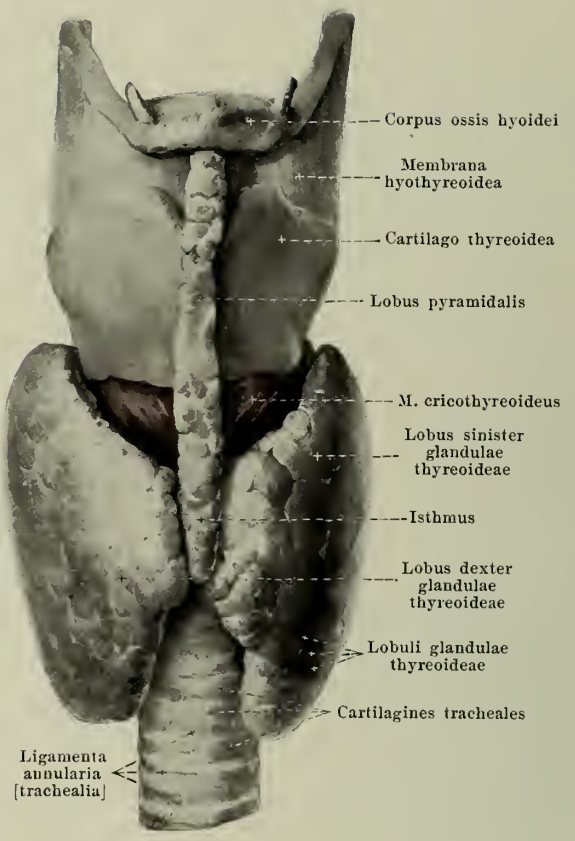

Brustfelle (Fortsetzung).

Das ***septum mediastinale*** wird in zwei verschieden große Abschnitte geteilt, welche voneinander durch das Herz mit dem Herzbeutel, durch die großen Gefäße, die Lungenwurzeln und die Luftröhre nur unscharf geschieden werden. Der kleinere, vordere Abschnitt, *spatium mediastinale anterius*, enthält die aa. und vv. mammariae internae, nn. phrenici, thymus und Lymphknoten; der hintere, *spatium mediastinale posterius*, enthält die aorta thoracalis, aa. intercostales dextrae, vv. azygos und hemiazygos, ductus thoracicus, nn. vagi und splanchnici, oesophagus und Lymphknoten (s. Figg. 630 u. 631).

Die **Schilddrüse** *(glandula thyreoidea)* (s. auch Figg. 307, 516 u. 627) ist eine unpaare, sehr variable, häufig asymmetrische Drüse, welche sich nur in früh-embryonaler Zeit durch einen Ausführungsgang, *ductus thyreoglossus* (s. S. 489), nach außen öffnet, später aber einen vollständig von der Oberfläche abgeschlossenen Körper bildet. Sie besitzt eine blau-rote oder rot-gelbe Farbe, liegt den lateralen Flächen des Kehlkopfes, sowie der lateralen und der vorderen Fläche des oberen Luftröhrenendes an und umgreift letzteres hufeisenförmig. Vorn ist sie dabei bedeckt (s. Figg. 298 u. 302) von den mm. sternothyreoidei, omohyoidei, sternohyoidei und sternocleidomastoidei. Man unterscheidet an ihr zwei *Seitenlappen, lobus dexter* und *lobus sinister*, welche vorn durch ein *Mittelstück, isthmus glandulae thyreoideae*, miteinander verbunden sind. Der längliche und dicke *Seitenlappen* liegt jederseits der lateralen Fläche der Luft- und Speiseröhre, sowie des Kehlkopfes und Schlundkopfes an. Am Schildknorpel reicht er nur bis zum Ansatz des m. sternothyreoideus; von da an wird er etwas nach hinten gedrängt und verlängert sich in eine Spitze, welche sich bis zum Zungenbeine erstrecken kann. Seine mediale Fläche berührt dabei unten auch den n. recurrens (X); seine hintere Fläche liegt der a. carotis communis, die meistens einen riunenförmigen Eindruck auf ihr hervorruft, der a. thyreoidea inferior und der v. jugularis interna, oben auch der fascia praevertebralis an; die vordere, zugleich lateralwärts gewendete Fläche wird von den oben genannten Muskeln bedeckt. Das *Mittelstück* ist wesentlich kürzer und bedeckt die 2., 3. und 4., vielfach auch die 1. cartilago trachealis; von ihm aus zieht meistens, gewöhnlich links, ein verschieden geformter Fortsatz, *lobus pyramidalis*, vor dem Schildknorpel nach der Mitte des Zungenbeines zu, erreicht diese aber nicht immer. Der isthmus ist sehr verschieden ausgebildet und kann fehlen. Die Drüse besteht aus dem bindegewebigen *stroma glandulae thyreoideae*, in welchem kleine Drüsenbläschen liegen, die in größeren Gruppen, *lobuli glandulae thyreoideae*, angeordnet sind.

Glandulae thyreoideae accessoriae (nicht gezeichnet) sind kleine Massen von Schilddrüsengewebe, welche nahe oberhalb des Zungenbeines *(glandula thyreoidea accessoria suprahyoidea)*, in der Verlaufsrichtung des lobus pyramidalis, in der seitlichen Halsgegend oder auf der Luftröhre bis zum arcus aortae hinab vorkommen können.

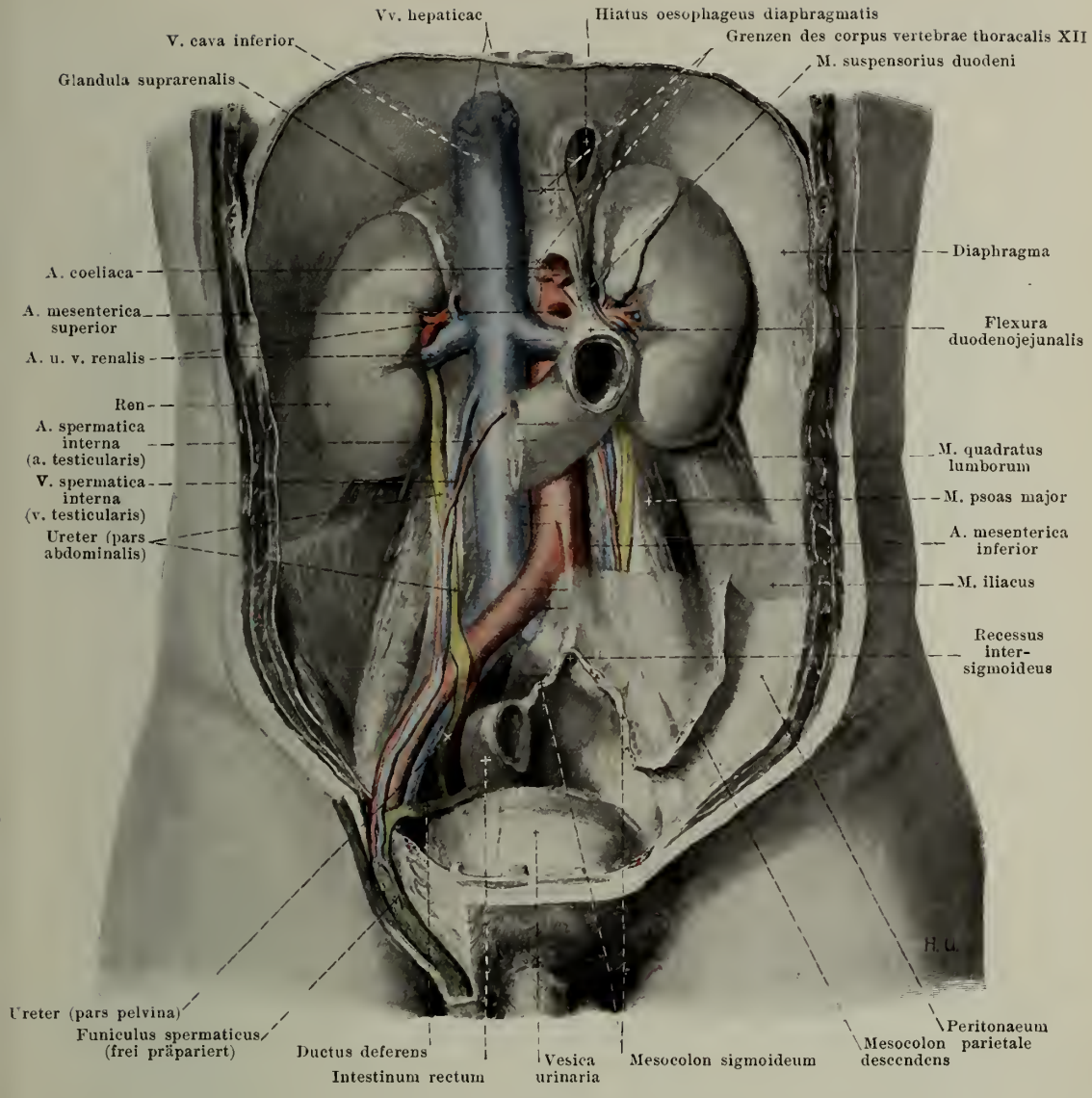

633. Harnwerkzeuge in ihrer Lage, von vorn.

(Vom Darmrohr ist nur das Endstück des Zwölffingerdarmes, vom Bauchfell nur der untere linke Abschnitt erhalten. Die Grenzen der Wirbelkörper sind durch Striche angegeben.)

Die **Nieren** *(renes)* sind zwei große Drüsen, welche jederseits neben der Wirbelsäule dem oberen Teil der hinteren Bauchhöhlenwand angelagert sind. Ihre hintere, zugleich medial gewendete Fläche liegt dabei vor dem Abschnitte des Zwerchfelles, welcher von den arcus lumbocostales entspringt, sowie vor den mm. psoas major, quadratus lumborum und transversus abdominis und ist von ihnen durch eine Schicht lockeren, fettreichen Gewebes *(capsula adiposa)* geschieden. Beim Manne reicht die linke Niere gewöhnlich vom 11. Brustwirbel bis zum oberen Rande des 3. Lendenwirbels; die rechte liegt meistens um eine halbe bis ganze Wirbelhöhe tiefer. Beim Weibe sind beide je um die Höhe eines halben Lendenwirbels tiefer gelagert. Die zwölfte Rippe läuft dabei schräg hinter der Rückfläche der Niere nach abwärts. Der obere Teil der Niere reicht also noch in den Bereich des sinus phrenicocostalis der pleura.

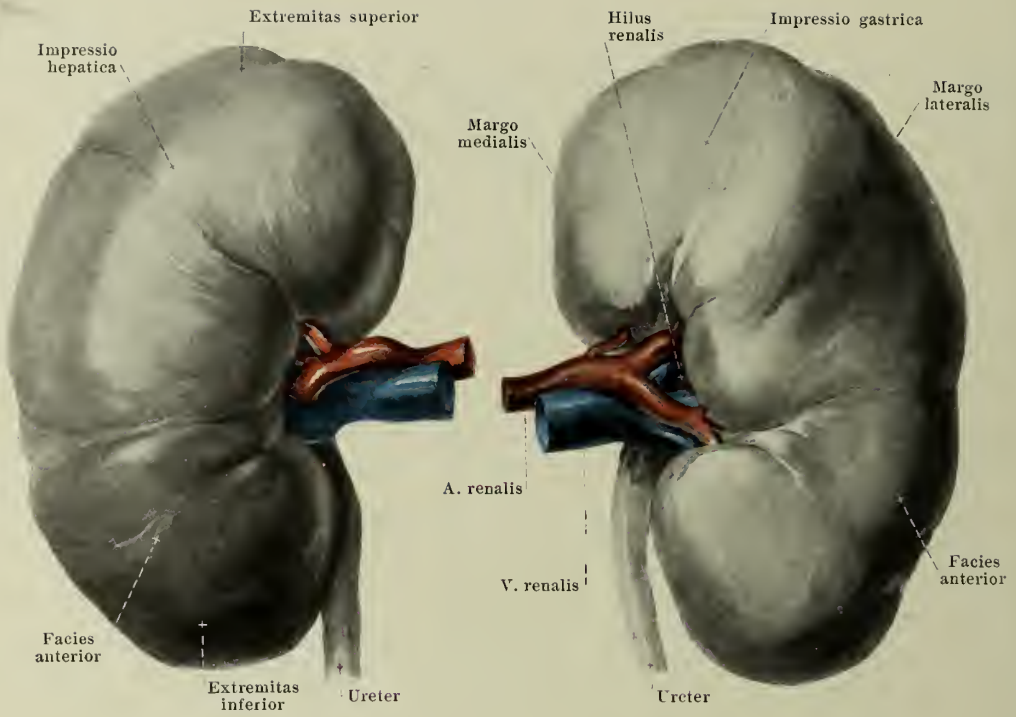

634. Rechte Niere, 635. Linke Niere,

von vorn.

Lage der Nieren (Fortsetzung) (s. Fig. 633).

Ihre größten Halbierungsebenen schneiden sich vor der Wirbelsäule, und ihre oberen Pole liegen der Medianebene näher, als ihre unteren. Die vordere, laterale Fläche ist von einer schwach entwickelten capsula adiposa (s. S. 575) bedeckt und zeigt rechts und links Verschiedenheiten in ihren Lagebeziehungen zu den Nachbarorganen. Die rechte Niere (s. Fig. 594) wird lateral fast ganz von der Leber bedeckt; ihrem oberen Pol schmiegt sich medial die Nebenniere an, und vor ihrem medialen Rande zieht die pars descendens duodeni abwärts; der untere Pol grenzt in wechselnder Ausdehnung (s. S. 524) an die flexura coli dextra. Sie ist in der Ausdehnung der Berührungsfläche der Leber (nur mit Ausnahme des obersten Endes) vom peritonaeum parietale überzogen. Die linke Niere liegt am medialen Rande des oberen Poles der Nebenniere, am oberen Teil der vorderen Fläche dem paries posterior des Magens, darunter der facies posterior des pancreas und am untersten Teil einigen Schlingen des jejunum an; ihr lateraler Rand stößt oben an die facies renalis der Milz und wird unten von der flexura coli sinistra und vom colon descendens bedeckt. Vom Bauchfell überzogen sind dabei links die der Milz und dem Magen benachbarten Abschnitte, von denen der letztere Abschnitt in die bursa omentalis sieht; außerdem ist vom Bauchfell bedeckt die unterhalb des pancreas gelegene Fläche, mit welcher das mesocolon transversum und descendens verwachsen ist.

Form der Nieren (s. auch Fig. 636).

Jede Niere hat eine flach-bohnenförmige Gestalt. Man unterscheidet an ihr ein oberes, breiteres und dünneres Ende, Pol, *extremitas superior*, und ein unteres, schmaleres und dickeres, *extremitas inferior,* sowie einen stark konvexen, lateralen Rand, *margo lateralis,* und einen schwach konvexen, medialen, *margo medialis.* Letzterer besitzt in der Mitte eine längliche, tief einschneidende, von konvexen Rändern begrenzte Grube, *hilus renalis,* in welcher die a. renalis eintritt, und aus welcher die v. renalis und der Harnleiter austreten; sie geht in einen tiefen Spalt über, *sinus renalis,* der im Innern der Niere in der Längsrichtung verläuft und das Nierenbecken enthält (s. Fig. 638).

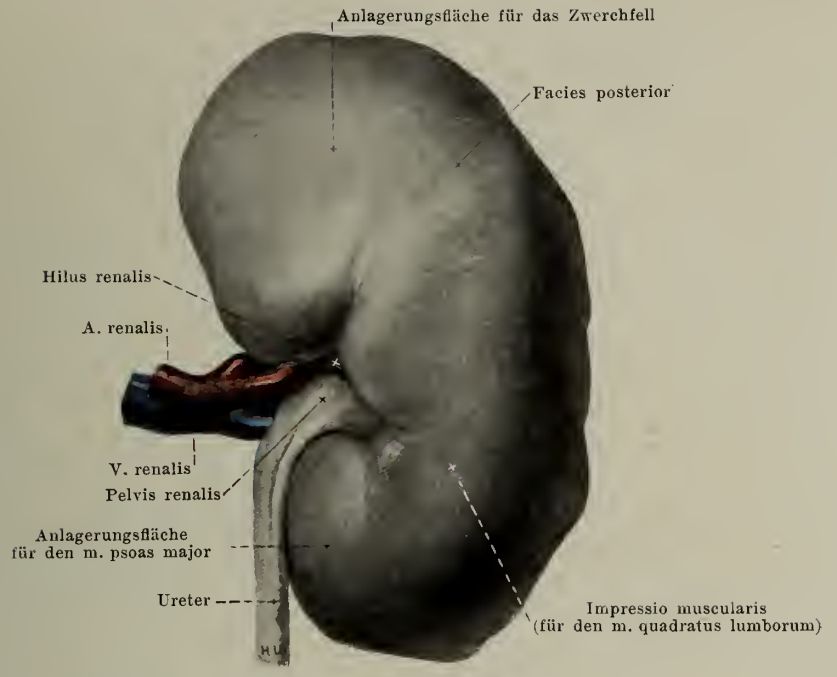

636. Rechte Niere, von hinten.

Form der Nieren (Fortsetzung).

Die vordere Fläche, *facies anterior* (s. Figg. 634 u. 635), ist konvex gekrümmt. Rechts ist ihr oberer Teil entsprechend der Anlagerung der Leber gewöhnlich etwas abgeplattet, *impressio hepatica;* links erzeugt der Magen an ihrem oberen Abschnitte eine oft sehr ausgeprägte, muldenförmige Vertiefung, *impressio gastrica.* Die hintere Fläche, *facies posterior,* ist flacher gekrümmt. Sie besitzt in ihrem unteren Teil einen verschieden stark ausgeprägten Eindruck, *impressio muscularis,* für den m. quadratus lumborum und medial von ihm häufig eine abgeplattete Fläche für den m. psoas; in der oberen Hälfte ist auch die Anlagerungsfläche des Zwerchfelles vielfach deutlich erkennbar.

Die Oberfläche der Niere ist gewöhnlich glatt und besitzt nur am hilus Einkerbungen. Beim Embryo und Neugeborenen (s. Fig. 639) ist sie dagegen durch mehrere tiefe Furchen in eine größere Anzahl von Lappen, *lobi renales* (s. auch S. 578), geschieden, deren Grenzen in der Regel in den ersten Jahren verstreichen.

Bau der Niere (s. Fig. 637).

Der äußere Überzug der Niere (nach innen von der capsula adiposa) wird von der dünnen, aber festen, bindegewebigen *tunica fibrosa,* gebildet, deren innerster Teil, *tunica muscularis,* Netze glatter Muskelbündel enthält; sie läßt sich leicht von der Unterlage ablösen. Das Drüsengewebe besteht aus zwei Schichten, der *substantia medullaris* und *substantia corticalis.*

Die *substantia medullaris, Marksubstanz,* umgibt den sinus renalis und besteht aus 26—46 (durchschnittlich 35) kegelförmigen Massen, *pyramides renales [Malpighii],* zwischen welche sich Streifen der substantia corticalis, *columnae renales [Bertini],* trennend hineinschiebeu. Jede pyramis renalis ist mit ihrer abgerundeten *basis pyramidis* nach der substantia corticalis zu gerichtet; ihre Spitze liegt in einer kleinen abgestumpft kegelförmigen Erhebung, *papilla renalis,* die aus der Marksubstanz in den Anfang eines Nierenkelches (s. S. 578) hineinragt. Die Pyramiden sind gegen die Spitzen hin konvergierend gestreift, konvergieren selbst nach dem hilus zu und verschmelzen an ihren Spitzen mit benachbarten, so daß jede papilla renalis 2—4 (an den Polen 5—9) Pyramidenspitzen enthält. Die Zahl der papillae renales beträgt 6—14 (durchschnittlich 9).

Die *substantia corticalis, Rindensubstanz,* bildet die zusammenhängende periphere Schicht und erstreckt sich zwischen die Pyramiden der Markschicht als columnae renales (s. oben).

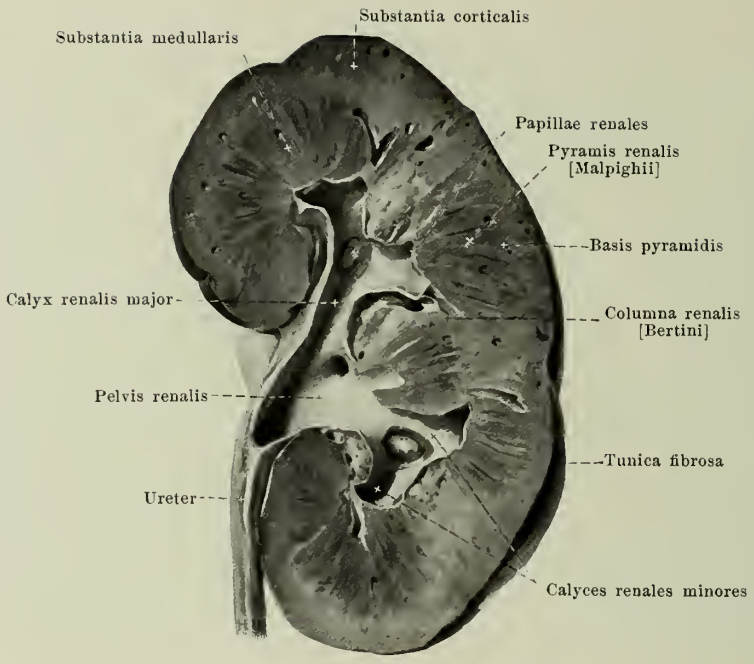

637. Rechte Niere, durchgeschnitten, von hinten.

Bau der Niere (Fortsetzung).

Die Rindensubstanz und die columnae renales sind von rotbrauner Farbe, die Pyramiden nach den Spitzen zu etwas heller, sonst mehr violett und dunkler.

Beim Embryo und Neugeborenen (selten beim Erwachsenen) ist die Oberfläche durch tiefere, unregelmäßige Furchen in 11—21 (durchschnittlich 15) Felder abgeteilt (s. Fig. 639). Jeder einem solchen Feld entsprechende, bis zum sinus renalis reichende, kegelförmige Abschnitt der Rinden- und Marksubstanz wird als *lobus renalis* bezeichnet, enthält mehrere pyramides renales und ist in der Tiefe nicht von der Umgebung geschieden.

Die Ausführungsgänge der Niere, *Harnkanälchen, tubuli renalis* (nicht gezeichnet), verlaufen in der Rinde teils gewunden, *tubuli renales contorti,* teils gerade, *tubuli renales recti,* in den Pyramiden nur gerade. Die Rinde besteht nun aus einer enormen Zahl sehr kleiner, säulenförmiger *Rindenläppchen, lobuli corticales*, welche sich sämtlich von der Marksubstanz bis zur Peripherie erstrecken, dicht gedrängt nebeneinander liegen und nur unvollständig voneinander getrennt sind; ihre Grenzen werden durch die radiär verlaufenden aa. und vv. interlobulares renis angegeben. In der Achse jedes lobulus zieht von der basis pyramidis aus ein heller Streifen, *pars radiata [processus Ferreini],* peripherwärts, der aus tubuli recti gebildet ist; der übrige Teil des Läppchens, *pars convoluta,* ist etwas dunkler gefärbt und besteht aus tubuli contorti.

Die größten tubuli renales jeder Pyramide konvergieren nach deren Spitze, münden dort mit *foramina papillaria* in den Nierenkelch und helfen so die *area cribrosa* der Papille bilden.

Abflußwege der Niere (s. auch Fig. 638).

Jede papilla renalis ragt gewöhnlich allein in das blinde Ende eines kurzen, schmalen Schlauches, *Nierenkelch, calyx renalis minor,* frei hinein und ist von dessen Schleimhaut überzogen. Mehrere calyces minores vereinigen sich zu einem kurzen, breiteren *calyx renalis major,* deren sich meistens 2 oder 3 finden; diese wiederum fließen zusammen und bilden das *Nierenbecken, pelvis renalis,* einen abgeplatteten, nach unten verschmälerten und abwärts gebogenen Schlauch, welcher allmählich oder unter plötzlicher Einschnürung in den Harnleiter übergeht. Die calyces renales füllen mit den Ästen der Blutgefäße und mit Fettgewebe den sinus renalis vollständig aus. Das Nierenbecken ragt teilweise aus dem hilus renalis hervor (s. auch Fig. 636) und liegt dort von Fettgewebe umgeben hinter den Blutgefäßen.

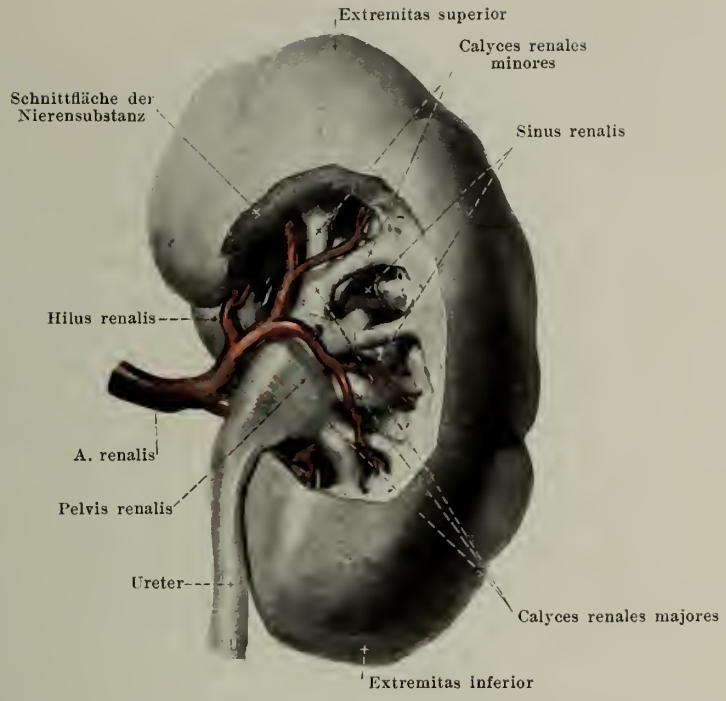

638. Rechte Niere mit bloßgelegtem Nierenbecken, von hinten.

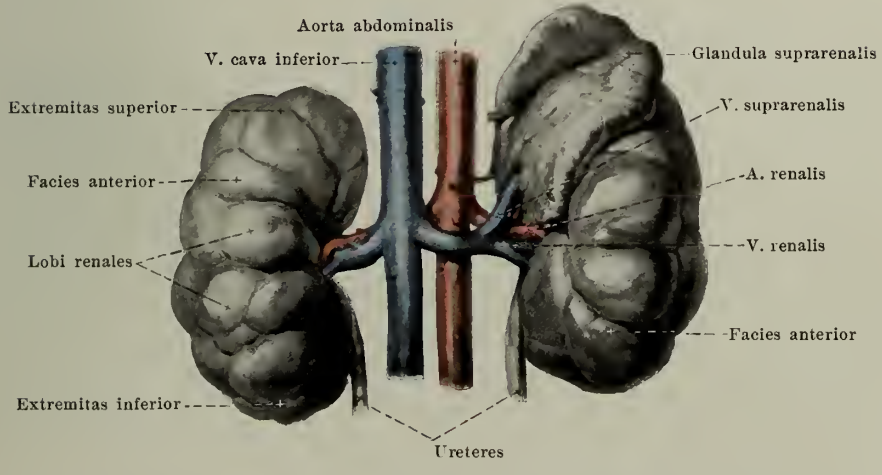

639. Nieren eines Neugeborenen, von vorn.
(Die linke Nebenniere ist in ihrer Lage gelassen, die rechte ist entfernt.)

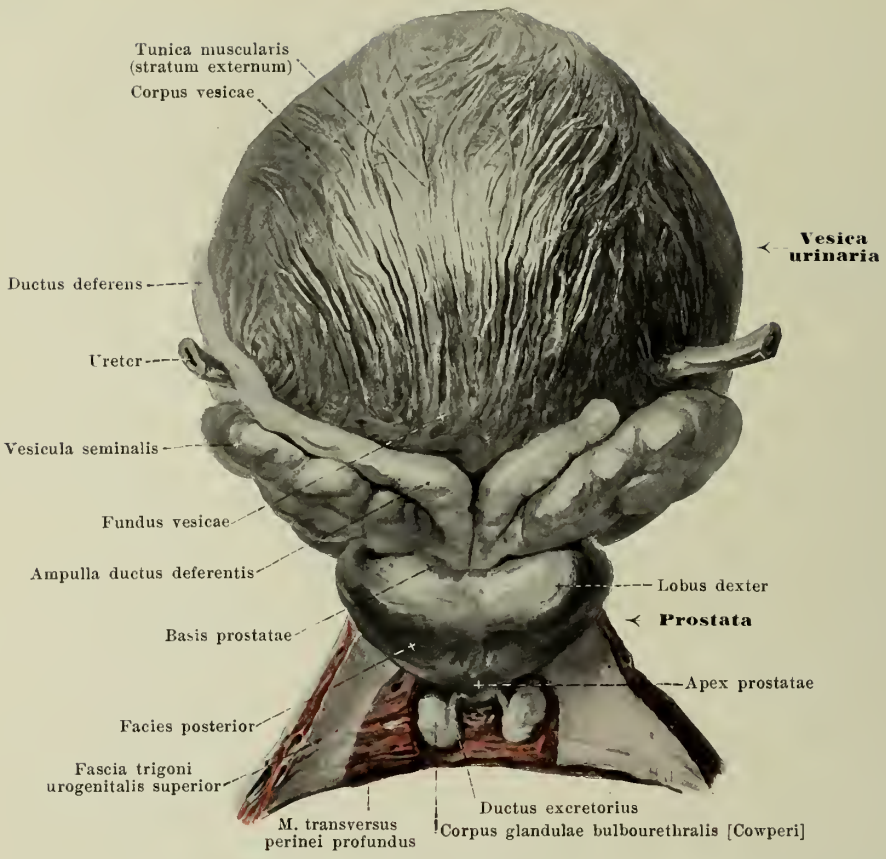

640. Harnblase, ausgedehnt, mit Umgebung, von hinten.

(Die glandulae bulbourethrales sind im trigonum urogenitale freigelegt.)

Der **Harnleiter,** *ureter* (s. auch Figg. 633, 636, 655, 665—667), verläuft auf jeder Seite vom Nierenbecken aus vor dem m. psoas und vor der fascia iliaca, in lockeres Bindegewebe eingebettet, leicht gebogen abwärts und wenig medianwärts *(pars abdominalis),* kreuzt gewöhnlich rechts die a. und v. iliaca externa unmittelbar nach ihrem Ursprunge (s. Figg. 470 u. 500), links die a. und v. iliaca communis und zieht dann *(pars pelvina)* (s. Fig. 470) an der medialen Fläche der a. hypogastrica (gewöhnlich rechts weiter vorn, als links), medial von a. und n. obturatorius und a. vesicalis superior (a. umbilicalis) (beim Weibe zugleich unmittelbar hinter dem margo liber des Eierstockes, s. Figg. 665 u. 666) an der lateralen Wand des kleinen Beckens abwärts; von da an verhält es sich bei beiden Geschlechtern etwas verschieden. Die pars abdominalis liegt oben rechts hinter der pars descendens duodeni, links hinter der flexura duodenojejunalis, wird dann vorn von der a. und v. spermatica interna gekreuzt und ist überall retroperitoneal gelegen. Die pars pelvina ist ebenfalls größtenteils unmittelbar vom Bauchfell bedeckt. Beim Manne zieht ihr Endstück (s. Fig. 633 u. 635) von der lateralen Beckenwand medianwärts und etwas nach vorn neben dem oberen Ende der vesicula seminalis zum fundus vesicae und wird dabei medial und vorn vom ductus deferens überkreuzt. Beim Weibe (s. Figg. 471, 472, 502, 665—667), wo das Endstück an der Beckenwand der medialen Seite der a. uterina anliegt, wendet es sich unter der hinteren Platte des ligamentum latum uteri vor- und medianwärts zum Grund der Harnblase; es läuft dabei durch das parametrium, etwa 1,5 cm lateral von der cervix uteri, kommt dann in unmittelbare Berührung mit der vorderen und lateralen Wand der Scheide und wird dabei in der Höhe des orificium internum uteri vorn gekreuzt von der a. uterina.

Der Harnleiter durchbohrt die Harnblase schräg nach vorn medianwärts, läuft eine Strecke weit in der Wand derselben und mündet dann mit dem orificium ureteris (s. Figg. 642 u. 643).

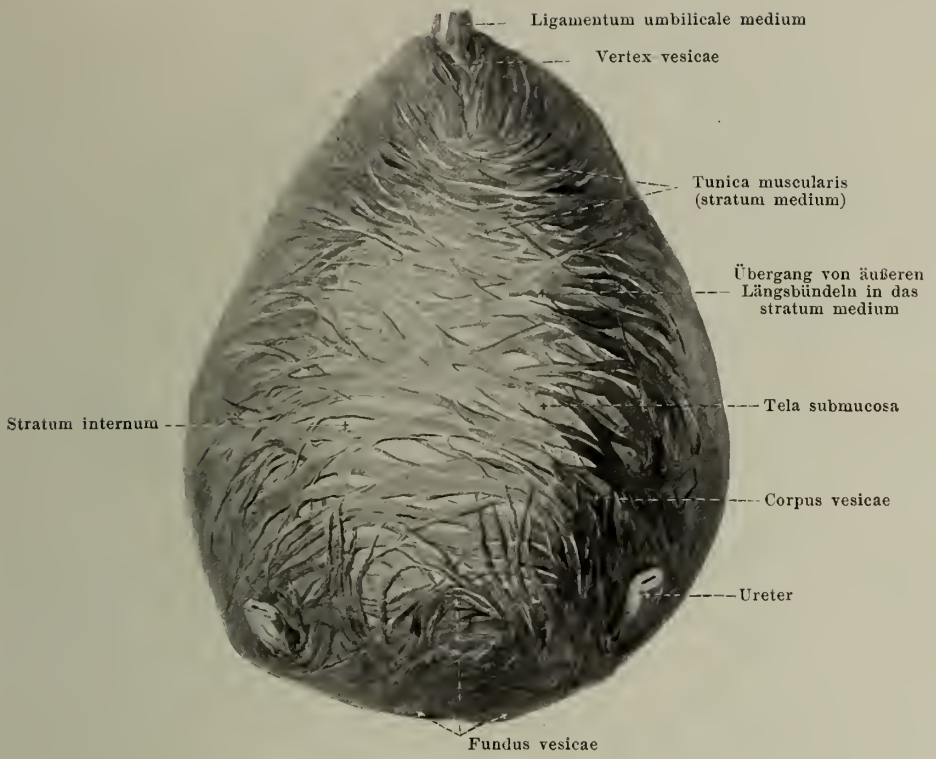

641. Harnblase, ausgedehnt,

nach Entfernung der oberflächlichen Muskelschicht, von hinten und oben.

Harnleiter (Fortsetzung).

Der Harnleiter ist ein von vorn nach hinten plattgedrücktes Rohr und besitzt im unteren Teil seiner pars abdominalis eine verschieden lange, spindelförmige Erweiterung, deren untere Grenze vor der a. iliaca gelegen ist. Die pars pelvina besitzt überall eine annähernd gleiche Weite.

Die *Wandung* des Harnleiters (nicht gezeichnet) besteht aus einer peripheren, bindegewebigen *tunica adventicia*, einer dicken *Muskelhaut*, *tunica muscularis*, an welcher eine mittlere Ringschicht, *stratum medium*, sowie eine (nur in der unteren Hälfte vorhandene) äußere, *stratum externum*, und eine innere Längsschicht, *stratum internum*, unterscheidbar sind, und aus der *Schleimhaut, tunica mucosa.*

Die **Harnblase,** *vesica urinaria* (s. auch Figg. 633, 640, 642, 643, 655, 656, 665, 666 u. 677), ist ein unpaarer, muskulös-häutiger, im kleinen Becken gelegener Sack, in welchen der rechte und der linke Harnleiter einmünden, und welcher durch das orificium urethrae internum mit der Harnröhre in Verbindung steht.

Sie besitzt einen nach vorn oben gerichteten, in der Jugend stumpf-kegelförmigen *Blasenscheitel, vertex vesicae,* von welchem ein bindegewebiger Strang, *ligamentum umbilicale medium,* der Rest des obliterierten embryonalen Urachus, aufwärts zum Nabel zieht (s. S. 549); die untere und hintere, dem Damm zugewendete Gegend, welche das orificium urethrae internum, das trigonum vesicae und die plicae uretericae enthält, wird *Blasengrund, fundus vesicae,* genannt. Den übrigen Teil nennt man *Blasenkörper, corpus vesicae.*

Die ***Form*** der leeren Blase (s. auch Figg. 640, 655, 656, 665 u. 666) ähnelt einem Tetraëder, dessen vier Ecken gebildet werden vom lig. umbilicale medium, von den Eintrittsstellen der Harnleiter in die Blasenwand und von der abgehenden Harnröhre; die Kanten sind abgerundet und die Flächen leicht gewölbt. Die gefüllte Blase ist eiförmig bis kugelig. Abweichungen von diesen Formen sind nicht selten. Die kindliche, mehr röhren- oder birnenförmige Gestalt kann sich auch beim Erwachsenen finden. Dabei ist die kontrahierte Blase dickwandiger als die schlaffe und die männliche dickwandiger als die weibliche.

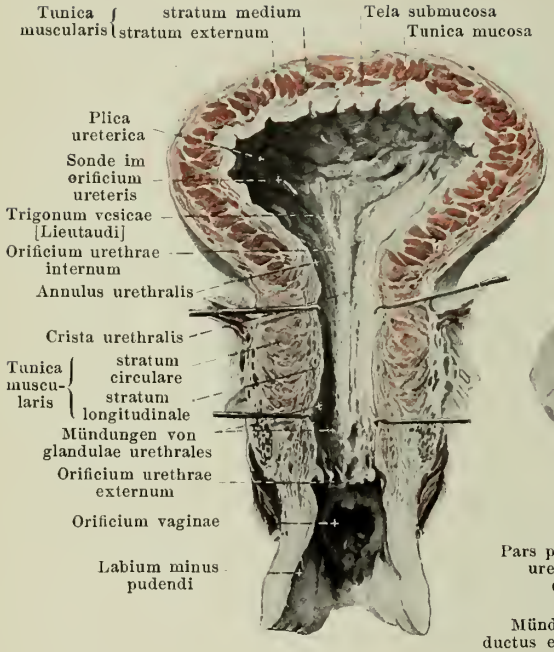

642. Weibliche Harnblase,

kontrahiert, von vorn eröffnet.

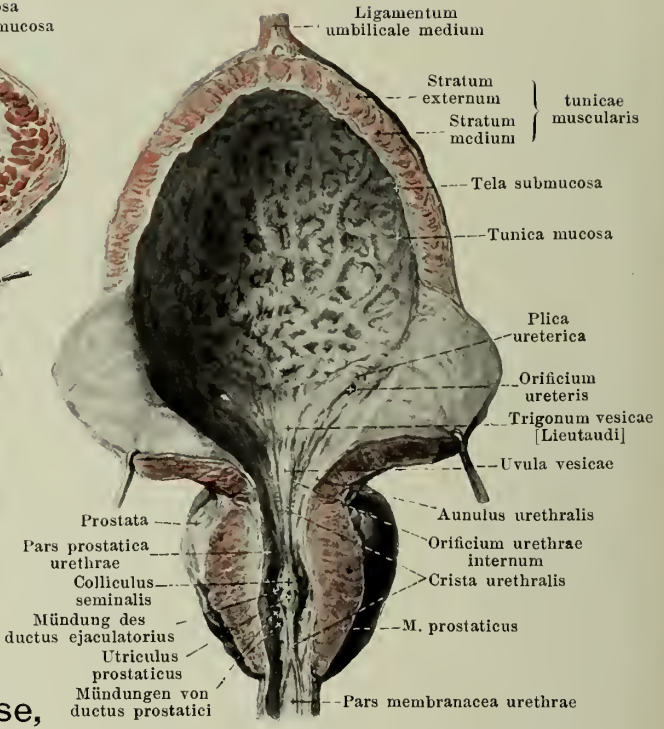

643. Männliche Harnblase,

mäßig ausgedehnt, von vorn eröffnet.

Wandung der Harnblase (s. auch Figg. 640, 641, 655, 656, 665, 666, 676 u. 677). Sie besitzt teilweise einen Bauchfellüberzug, *tunica serosa*. Dieser bekleidet die obere Wand und den oberen Teil der lateralen Flächen (beim Mann auch den oberen Teil der hinteren Wand, in der Mitte etwas tiefer reichend); er wendet sich beim Weibe auf die facies vesicalis uteri, beim Manne auf die Vorderfläche des Mastdarmes gewöhnlich etwas oberhalb der basis prostatae. Das Bauchfell bildet über der leeren Blase eine quere Falte, *plica vesicalis transversa* (s. S. 595). Die zweite Schicht, *tunica muscularis,* besteht aus glatten Muskelfasern, welche netzförmig zusammenhängen. Ihr *stratum externum* (s. Fig. 640) wird von Bündeln gebildet, welche namentlich in der Mitte sehr engmaschig sind und in longitudinaler Richtung und etwas divergierend nach dem vertex verlaufen; vorn hängen sie mit dem *m. pubovesicalis* (s. S. 613), hinten mit dem *m. rectovesicalis* (s. S. 595) zusammen. Das *stratum medium* (s. Fig. 641) ist das stärkste; seine Bündel verlaufen besonders in querer Richtung, bilden am fundus eine geschlossene Lage und gehen dort in Fasern über, welche die Harnröhre in einem schräg nach vorn und unten geneigten Ring, *m. sphincter vesicae,* umgeben und vorn mit dem m. prostaticus zusammenhängen. Das *stratum internum* ist dünn und besteht aus weiten, etwas in die Länge gezogenen Maschen. Alle drei Schichten hängen innig zusammen, da Bündel der einen in die anderen übergehen. Die tunica muscularis wird durch die gefäßhaltige *tela submucosa* von der *Schleimhaut, tunica mucosa,* getrennt. Letztere, von intensiv roter Färbung, zeigt bei leerer oder mäßig gefüllter Blase zahlreiche Falten, welche bei Ausdehnung verschwinden. Am fundus vesicae ist ein annähernd dreieckiges, glattes, oder bei leerer Blase fast glattes Feld, *trigonum vesicae [Lieutaudi],* vorhanden. Dieses wird hinten jederseits begrenzt von der *plica ureterica,* einem flachen Wulst, welcher von dem Harnleiter bei seinem Durchtritt durch die Blasenwand vorgewölbt wird, und welcher vorn das abgeschrägte *orificium ureteris* enthält. Vorn reicht das trigonum bis zu dem sichelförmigen, nach vorn konvexen *orificium urethrae internum* und bildet dort eine kleine länglich rundliche Erhabenheit, *uvula vesicae.* Das orificium urethrae internum wird von einem, beim Manne besonders deutlich entwickelten Ringwulst, *annulus urethralis,* umgeben, der auch noch den Anfangsteil der Harnröhre umschließt.

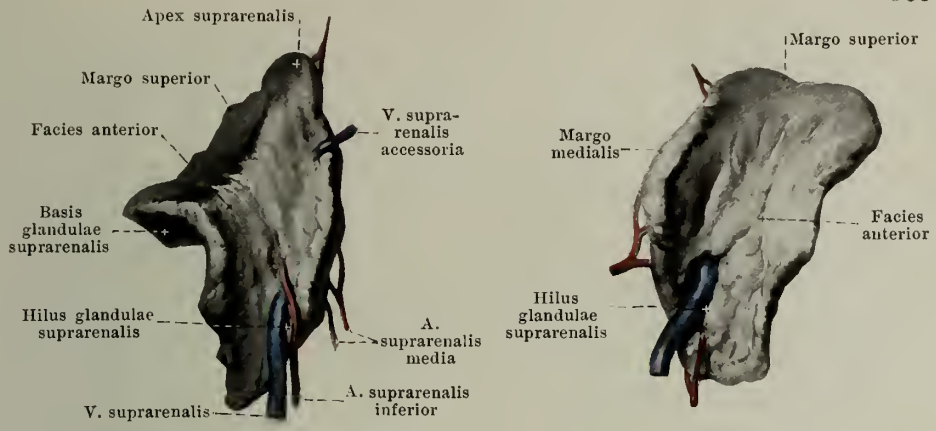

644. Rechte Nebenniere, 645. Linke Nebenniere,

von vorn.

Lage der Harnblase (s. Figg. 633, 655, 656, 665—667 u. 677).

Die vordere, zugleich nach unten sehende Wand liegt dicht hinter der symphysis ossium pubis und den benachbarten Teilen der Schambeine, oben nur durch lockeres Gewebe, unten auch durch den plexus pudendalis (s. Figg. 500 u. 502) von ihnen getrennt. Der Scheitel überragt bei leerer Blase den oberen Symphysenrand nicht, bei gefüllter verschieden weit. Die laterale, zugleich abwärts gewendete Wand ist bei leerer Blase sehr schmal und legt sich dem m. levator ani an (s. Fig. 677); bei gefüllter Blase steigt sie am m. obturator internus in die Höhe und wird von der a. umbilicalis (ligamentum umbilicale laterale) und dem ductus deferens (beim Manne, ligamentum teres uteri beim Weibe) (s. Fig. 655) gekreuzt; von den Muskeln ist sie durch lockeres Gewebe, die fascia pelvis und den plexus vesicalis geschieden (s. Figg. 500, 502 u. 677). Die untere Wand der Harnblase grenzt beim Manne an die basis prostatae, beim Weibe an das trigonum urogenitale; ihr tiefster Punkt ist gewöhnlich das orificium urethrae internum, welches beim Manne hinter der Mitte der symphysis ossium pubis oder etwas höher, beim Weibe etwas tiefer steht. Die hintere, zugleich etwas abwärts gerichtete Wand berührt beim Manne die Samenbläschen, die Ampullen der Samenleiter, sowie zwischen und über diesen in wechselnder Ausdehnung, durch lockeres Gewebe getrennt, den Mastdarm; darüber ist sie vom Bauchfell bedeckt. Beim Weibe ruht sie auf der vorderen Wand der Scheide und ist mit ihr und der cervix uteri durch lockeres, venenreiches Gewebe verbunden. Auf der oberen, vom Bauchfell überzogenen Wand liegen beim Manne Darmschlingen: beim Weibe liegt auf ihr die facies vesicalis des uterus, nur getrennt durch die spaltförmige excavatio vesicouterina. Die gefüllte Blase ragt verschieden weit in die Bauchhöhle hinauf. Durch Ausdehnung des Mastdarmes wird das orificium urethrae internum nach vorn oben zu gedrängt, so daß die Blase bei gleichzeitiger Füllung eine Strecke weit den vorderen Bauchmuskeln unmittelbar anliegt.

Die **Nebennieren,** *glandulae suprarenales* (s. auch Figg. 633 u. 639), sind zwei kleine, platte Körper, von denen jeder einer Niere innen und oben unmittelbar anliegt. Die rechte ist annähernd dreieckig, sitzt mehr dem oberen Nierenpol auf, die linke ungefähr sichelförmig, liegt mehr dem margo medialis der Niere an. Man unterscheidet eine hintere Fläche, *facies posterior,* welche der pars lumbalis diaphragmatis locker anliegt, und eine *facies anterior,* welche sich rechts der impressio suprarenalis hepatis (dort unten vom Bauchfell bedeckt) und der v. cava inferior, links oben der pars cardiaca des Magens (soweit auch vom hinteren Blatt der bursa omentalis überzogen), links unten der a. und v. lienalis und dem pancreas anschmiegt; an der vorderen Fläche verläuft eine Furche, *hilus glandulae, suprarenalis,* an welcher die Hauptvene, *v. centralis,* austritt. Die ausgehöhlte *basis glandulae suprarenalis* sieht lateralwärts und rückwärts und legt sich an die Niere an. Außerdem kann man einen zugeschärften *margo medialis* und *margo superior* unterscheiden, welche rechts einen stumpfen Winkel, *apex suprarenalis,* bilden. Der linke margo superior berührt die facies renalis der Milz.

Die Nebenniere besteht aus einer festeren, gelblichen *Rindenschicht, substantia corticalis,* und aus einer weicheren, bräunlichen *Markschicht, substantia medullaris.*

Accessorische Nebennieren, *glandulae suprarenales accessoriae* (nicht gezeichnet), finden sich öfters als runde, kleine Gebilde im Bindegewebe der Umgebung, bisweilen auch in der Niere, neben den vasa spermatica interna und in der Nähe der Geschlechtsdrüsen.

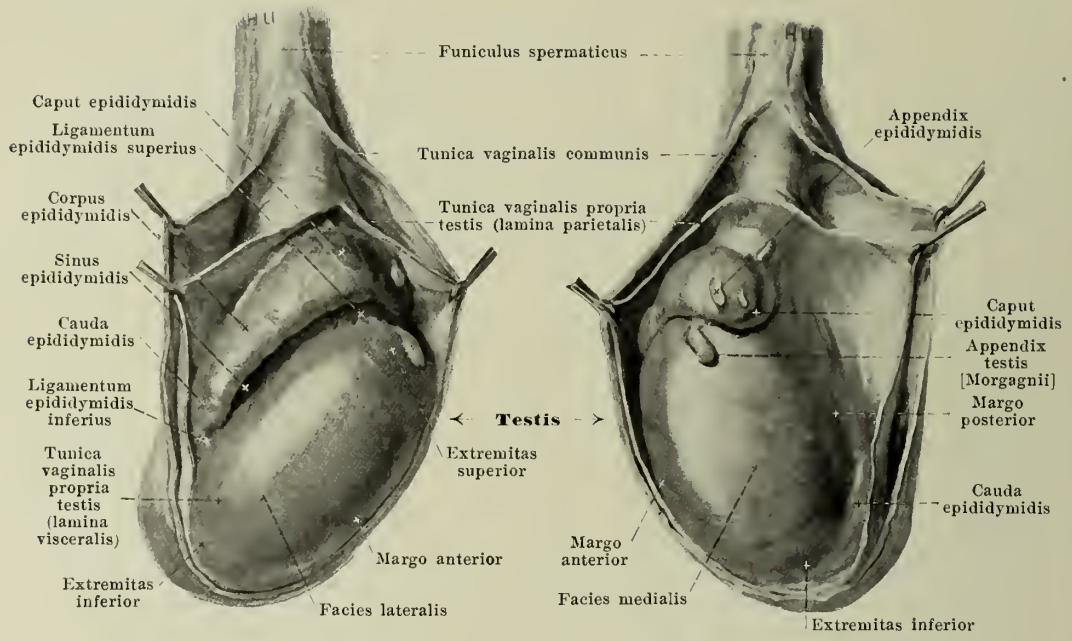

646 u. 647. Rechter Hoden und Nebenhoden

nach Eröffnung der Scheidenhäute,

von der lateralen Seite. von der medialen Seite.

Die **Hoden,** *testes,* sind die zwei männlichen Geschlechtsdrüsen, welche den *Samen, sperma [semen],* absondern; sie liegen im unteren Abschnitte des Hodensackes (s. Fig. 652) und besitzen jeder einen Anhang, den *Nebenhoden, epididymis.*

Der ***Hoden, testis*** (s. auch Figg. 648 u. 649), ist annähernd eiförmig, seitlich etwas abgeplattet und besitzt eine konvexe Oberfläche von bläulich-weißer Farbe. Sein oberer Pol, *extremitas superior,* ist zugleich etwas nach vorn und lateralwärts, sein unterer, *extremitas inferior,* zugleich etwas nach hinten und medianwärts gerichtet. Außerdem unterscheidet man an ihm eine leicht gewölbte *facies lateralis,* welche zugleich etwas nach hinten sieht, und eine mehr abgeplattete, *facies medialis,* welche sich zugleich etwas nach vorn wendet; sie sind miteinander verbunden durch den freien *margo anterior,* der zugleich etwas nach unten gerichtet ist, und durch den verdeckten *margo posterior,* welcher zugleich nach oben sieht, und an welchem die Gefäße und Nerven an den Hoden herantreten.

Bau des Hodens (s. auch Figg. 648—651). Die Oberfläche des Hodens ist mit Ausnahme des margo posterior glatt und glänzend und soweit von der *lamina visceralis* der *tunica vaginalis propria testis* (s. S. 588) gebildet. Unter ihr, mit ihr verwachsen, liegt die *tunica albuginea.* Diese derbe, bindegewebige Haut hüllt die Hodensubstanz vollständig ein und ist am hinteren Rand zu einem dreiseitigen Wulst von lockerem, schwammartig-porösem Bau verdickt, welcher in das Innere der Hodensubstanz hineinragt, *mediastinum testis [corpus Highmori].* Von ihm strahlen dünne, bindegewebige, stellenweise unterbrochene Blätter, *septula testis,* fächerförmig aus und verbinden sich mit der gegenüberliegenden tunica albuginea. In dem Bindegewebsgerüst liegt das *parenchyma testis.* Dieses besteht aus den durch die septula voneinander getrennten, annähernd kegelförmigen *Hodenläppchen, lobuli testis,* welche mit ihren Spitzen nach dem mediastinum testis hin konvergieren. Jedes Läppchen enthält zwei oder mehrere lange, in der Peripherie vielfach miteinander zusammenhängende, stark verschlungene *gewundene Samenkanälchen, tubuli seminiferi contorti;* sie vereinigen sich an der Spitze des Läppchens zu kurzen, engen, *geraden Samenkanälchen, tubuli seminiferi recti,* welche in das mediastinum testis eintreten und in ihm mit den übrigen ein enges Netzwerk, *rete testis [Halleri],* bilden. Aus diesem Netzwerk lösen sich etwa ein Dutzend *ductuli efferentes testis* los, welche die tunica albuginea am oberen Ende des hinteren Randes durchbohren und in den Kopf des Nebenhodens eintreten.

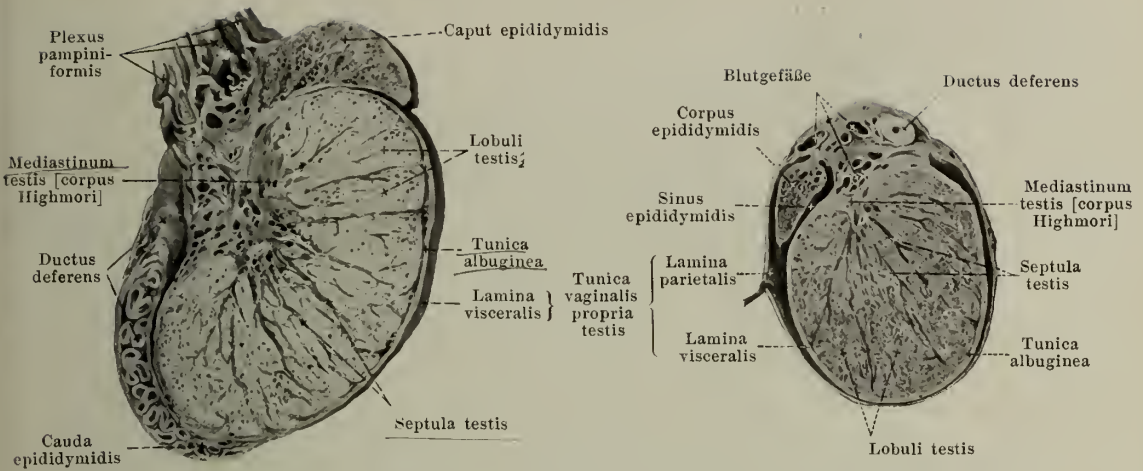

648 u. 649. Rechter Hoden und Nebenhoden,

Sagittaldurchschnitt. Transversaldurchschnitt.

Der ***Nebenhoden,*** *epididymis* (s. auch Figg. 646, 647, 650 u. 651), ist lang, strangförmig und sitzt dem hinteren Rande jedes Hodens haubenartig auf; er ist nach hinten und zugleich lateralwärts konvex gekrümmt. Sein oberer, etwas verdickter Abschnitt, *caput epididymidis,* ist mit seinem abgerundeten Ende medianwärts gerichtet, ruht mit seiner unteren, konkaven Fläche auf dem oberen Pol des Hodens und ist dort größtenteils mit ihm verwachsen. Das ungefähr dreiseitige Mittelstück, *corpus epididymidis,* liegt mit seiner konkaven, vorderen Fläche dem hinteren Rand und dem hinteren Abschnitt der lateralen Fläche des Hodens an; es ist von ihm teilweise durch den sinus epididymidis getrennt, sonst mit ihm locker verwachsen. Das untere, rundliche Ende, *cauda epididymidis,* geht unten mit einer scharfen Umbiegung in den nach oben und hinten ziehenden Anfang des ductus deferens über.

Bau des Nebenhodens (s. auch Figg. 646, 647, 650 u. 651). Die leicht höckerige Oberfläche wird an der konvexen Seite des caput, an der lateralen und teilweise auch vorderen Fläche des corpus und an der lateralen Fläche der cauda von der *lamina visceralis* und *tunica vaginalis propria testis* (s. S. 588) überzogen. Diese Haut bildet dabei zwischen dem Hoden und dem corpus epididymidis eine spaltförmige Bucht von wechselnder Länge, *sinus epididymidis,* welche oben und unten je durch eine verschieden entwickelte Falte, *ligamentum epididymidis superius* und *ligamentum epididymidis inferius,* abgegrenzt wird. Das caput epididymidis besteht aus etwa einem Dutzend kleiner, kegelförmiger Läppchen, *lobuli epididymidis;* von diesen ist jedes mit seiner Basis nach der freien Oberfläche gerichtet und nimmt an der Spitze einen ductulus efferens testis auf, welcher sich aufknäuelt und mit zahlreichen Windungen das Läppchen vollständig ausfüllt. Der ductulus des obersten Läppchens geht von der basis desselben stark gewunden nach dem corpus epididymidis zu, nimmt die Gänge der übrigen Läppchen auf und wird zum *Nebenhodengang, ductus epididymidis;* dieser füllt mit seinen zahllosen, kurzen, starken Windungen das corpus und die cauda epididymidis vollständig aus und setzt sich am Ende der cauda unmittelbar in den ductus deferens fort.

Anhänge des Hodens und Nebenhodens, appendices testis (s. Figg. 646 u. 647).

Appendix testis [Morgagnii], ungestielte Hydatide, konstant, sitzt als weiches, längliches Körperchen dem oberen Pol des Hodens, dicht unter dem caput epididymidis, breit auf. Überrest des oberen Endes des Müllerschen Ganges, dem infundibulum tubae uterinae homolog.

Appendix epididymidis, gestielte Hydatide, ein- oder mehrfach, hängt häufig als kleines, gestieltes, birnförmiges Bläschen am freien Ende des caput epididymidis. Er entsteht durch sekundäre Abschnürung von ductuli efferentes.

Ductuli aberrantes (s. Fig. 651) sind gewundene, blind endigende Gänge im Nebenhoden. Der *ductulus aberrans superior,* im caput epididymidis, hängt mit dem rete testis zusammen. Der andere, größere, in der cauda epididymidis, entspringt vom ductus epididymidis, verläuft verschieden weit aufwärts und ist ein übrig gebliebenes Kanälchen des Wolffschen Körpers.

Paradidymis (s. Fig. 650) liegt als länglicher Körper im untersten Ende des Samenstranges vor den Gefäßen. Sie besteht aus Gruppen mikroskopisch kleiner Bläschen und Kanälchen, welche teilweise Überreste vom hinteren Teil des Wolffschen Körpers, teilweise in späterer Zeit abgeschnürte ductuli efferentes sind.

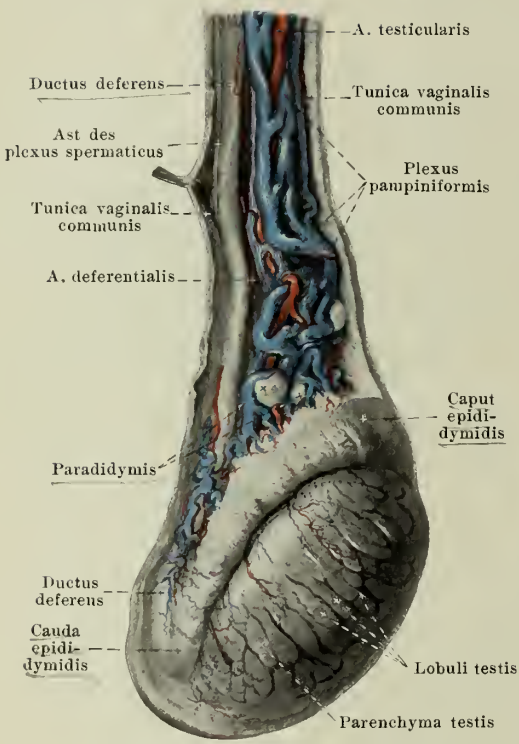

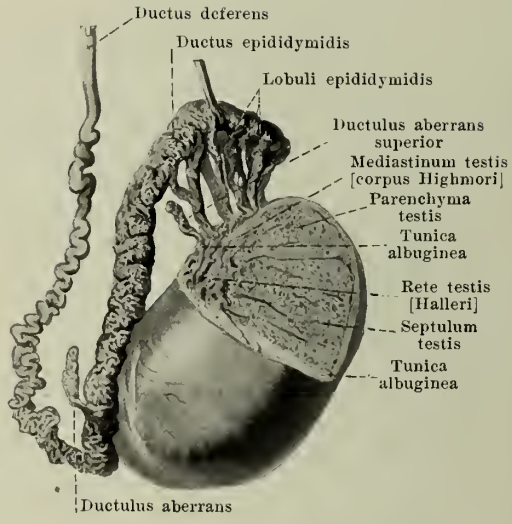

650 u. 651. Rechter Hoden und Nebenhoden,

von der lateralen Seite

650. nach Entfernung der tunica albuginea und Präparation des Samenstranges.

651. nach Entfernung eines Sektors aus dem Hoden und Präparation des Nebenhodens.

Der **Samenleiter,** *ductus deferens* (s. auch Figg. 599, 633, 640, 653, 654 u. 656) ist der Ausführungsgang des Hodens; er beginnt an der cauda epididymidis als Fortsetzung des ductus epididymidis und endigt dadurch, daß er sich mit dem ductus excretorius des Samenbläschen zum ductus ejaculatorius vereinigt. Er läuft anfangs stark, dann weniger stark geschlängelt unter allmählicher Verdickung seiner Wand am hinteren Rande des Hodens und an der medialen Fläche des Nebenhodens aufwärts; dann zieht er als drehrunter, dickwandiger, harter Strang ziemlich gerade im hinteren Abschnitt des Samenstranges nach oben, tritt dabei allmählich von dessen medialer Seite an die laterale und gelangt durch den canalis inguinalis, seiner unteren Wand unmittelbar anliegend, in die Bauchhöhle. Dort schlingt er sich über den Ursprungsteil der a. und v. epigastrica inferior (s. Figg. 470, 500, 599 u. 633) medianwärts und läuft an der lateralen Wand des kleinen Beckens nach abwärts und hinten; dabei liegen die a. und v. iliaca externa, das ligamentum umbilicale laterale, die der Beckenwand benachbarten Gefäße und Nerven und der Harnleiter an seiner lateralen Seite. Dann wendet er sich medianwärts zum fundus vesicae und zieht erst unmittelbar über dem oberen Ende des Samenbläschens, dann an dessen medialer Fläche dicht hinter der Blasenwand zur basis prostatae; er konvergiert dabei mit demjenigen der anderen Seite. Der letzte, hinter der Blase gelegene Abschnitt besitzt eine spindelförmige Anschwellung, *ampulla ductus deferentis,* mit höckeriger Oberfläche; diese enthält einen gewöhnlich geschlängelten Hauptgang und grubenartige, durch vorspringende Leisten getrennte Vertiefungen, *diverticula ampullae.* Vom annulus inguinalis abdominalis bis zur Mitte der Ampulle liegt er unmittelbar unter dem Bauchfell.

Die Wand des Samenleiters besteht aus drei Schichten. Außen liegt eine bindegewebige *tunica adventicia.* Dann folgt die *tunica muscularis,* welche sich aus einem, nur am Anfang vorhandenen, dünnen, längsverlaufenden *stratum internum,* einem dicken, ringförmigen *stratum medium* und einem ebenso dicken, longitudinalen *stratum externum* zusammensetzt. Zu innerst liegt die, teilweise in Falten gelegte *Schleimhaut, tunica mucosa.*

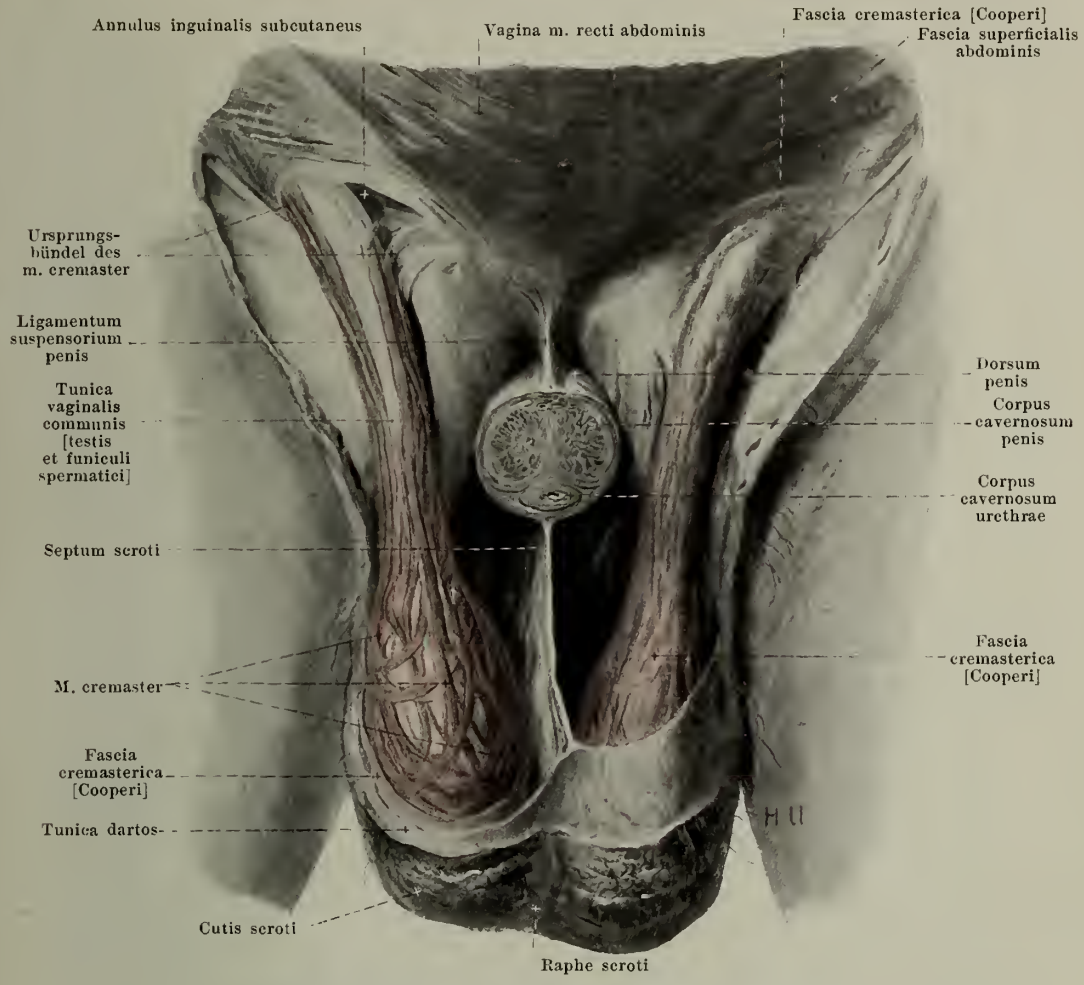

652. Hodensack, eröffnet, von vorn.

(Beiderseits sind die Haut und die tunica dartos, rechts außerdem noch die fascia cremasterica [Cooperi] und fascia superficialis abdominis weggenommen; der penis ist quer abgeschnitten.)

Der **Samenstrang,** *funiculus spermaticus* (s. auch Figg. 633, 646 u. 650), ist ein rundlicher, glatter, weicher Strang, welcher vom annulus inguinalis abdominalis bis zum hinteren Rand des Hodens reicht.

Er enthält, durch lockeres Bindegewebe vereinigt, den ductus deferens, die a. und vv. deferentiales (zur v. epigastrica inferior), die a. testicularis, den plexus pampiniformis, Lymphgefäße, die plexus sympathici deferentialis und spermaticus, sowie (wenn vorhanden) das rudimentum processus vaginalis (s. S. 588). Diese Gebilde sind insgesamt umhüllt von der bindegewebigen *gemeinsamen Scheidenhaut, tunica vaginalis communis [testis et funiculi spermatici],* welche als eine Fortsetzung der fascia transversalis abdominis angesehen werden kann. Sie ist im Leistenkanal sehr locker, nicht isolierbar und wird erst derber in der Nähe des Hodens und Nebenhodens; letztere beide umschließt sie ebenfalls vollständig und ist mit der lamina parietalis der tunica vaginalis propria testis (s. S. 588), sowie mit dem hinteren Rande des Hodens und Nebenhodens fest verwachsen. Im Leistenkanale legen sich dieser Haut die Fasern des *m. cremaster* (s. S. 281) außen an und begleiten sie abwärts. In der gleichen Schicht liegen auch die a. und vv. spermaticae externae (zur v. epigastrica inferior) und der n. spermaticus externus. Um diese Teile legt sich am annulus inguinalis subcutaneus eine Fortsetzung der fascia superficialis abdominis, die *fascia cremasterica [Cooperi],* welche gewöhnlich nur oben deutlicher ist.

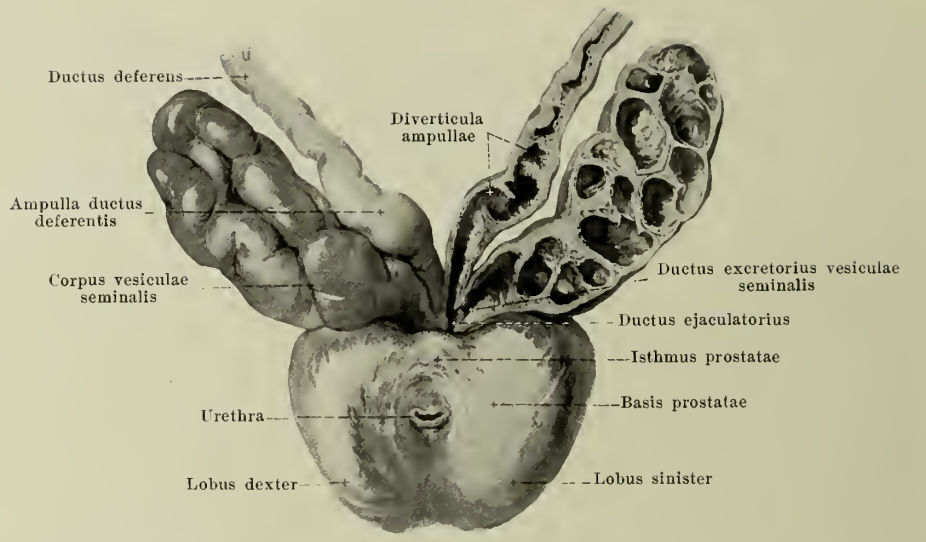

653. Prostata mit Samenbläschen und Samenleitern, von vorn und oben.

(Die prostata ist von der Harnblase abgelöst; links sind Samenbläschen und Samenleiter aufgeschnitten.)

Die *eigene Scheidenhaut des Hodens, tunica vaginalis propria testis* (s. Figg. 598, 646, 647 u. 649), ist der seröse Überzug des Hodens und Nebenhodens (s. SS. 584 u. 585) und entwickelt sich mit dem descensus testis als eine blindsackförmige Ausstülpung des Bauchfelles, *processus vaginalis peritonaei.* Dieser erstreckt sich beim Fetus vor dem ductus deferens und vor dem Hoden bis in den Grund des Hodensackes und umschließt einen Hohlraum, welcher am annulus inguinalis abdominalis mit der Bauchhöhle zusammenhängt. Zur Zeit der Geburt oder etwas später obliteriert nun gewöhnlich der obere, längere Teil dieser Höhle vom annulus inguinalis abdominalis bis fast zum caput epididymidis herab. (Diese Obliteration kann verspätet eintreten oder ganz oder teilweise ausbleiben). An seiner Stelle findet man später nur einen etwas festeren Bindegewebsstrang, *rudimentum processus vaginalis* (nicht gezeichnet), der aber sehr häufig fehlt. Das untere Ende dieses fötalen Bauchfellsackes bleibt zeitlebens erhalten als tunica vaginalis propria testis. Diese Scheidenhaut überzieht mit ihrer *lamina visceralis* unmittelbar die Oberfläche des Hodens (s. S. 584) und Nebenhodens (s. S. 585), sowie teilweise das unterste Ende des ductus deferens und bildet dabei zwischen Hoden und Nebenhoden den *sinus epididymidis* (s. S. 585). Jenseit dieser Stellen setzt sie sich dann in die *lamina parietalis* fort, welche den Hoden und Nebenhoden mit Ausnahme des hinteren Randes als ein weiterer, schlaffer Sack umschließt und von der lamina visceralis durch einen spaltförmigen, etwas seröse Flüssigkeit enthaltenden Raum getrennt ist.

Der **Hodensack,** *scrotum* (s. Fig. 652), ist ein weiter, schlaffer, von der äußeren Haut gebildeter, unpaarer Beutel, welcher die Hoden, Nebenhoden und Samenstränge mit ihren Hüllen einschließt. Seine cutis (s. auch Figg. 655 u. 656) hängt oben mit derjenigen des penis und des mons pubis, lateral mit derjenigen des Oberschenkels, hinten mit derjenigen des Dammes zusammen; sie ist dünn, dunkler, runzelig und besitzt wenig Haare und viel Talg- und Knäueldrüsen. In der Medianebene verläuft ein schmaler, dunkler Streifen, *raphe scroti,* von der unteren Fläche des penis zum Damm. In der tela subcutanea der Haut liegt die *tunica dartos,* eine aus netzförmig verflochtenen, glatten Muskelfasern bestehende Schicht, welche oben mit der fascia penis und fascia superficialis des Bauches, Oberschenkels und Dammes zusammenhängt. Sie setzt sich in der Medianebene als *septum scroti* (s. auch Fig. 656) in das Innere des Hodensackes fort, trennt dadurch die zwei von je einem Hoden und Samenstrang ausgefüllten Räume und hängt mit den Fascien des penis und Dammes zusammen. Unter der tunica dartos folgt ein sehr lockeres, fettloses Unterhautbindegewebe, welches die Verbindung mit der fascia cremasterica und dem m. cremaster herstellt.

654. Ductus ejaculatorii,

von vorn und oben.

(Dasselbe Präparat wie in Fig. 653. Außerdem ist das rechte Samenbläschen weiter präpariert, sowie aus der prostata ein Keil herausgeschnitten, der bis auf die ductus ejaculatorii und die Harnröhre reicht.)

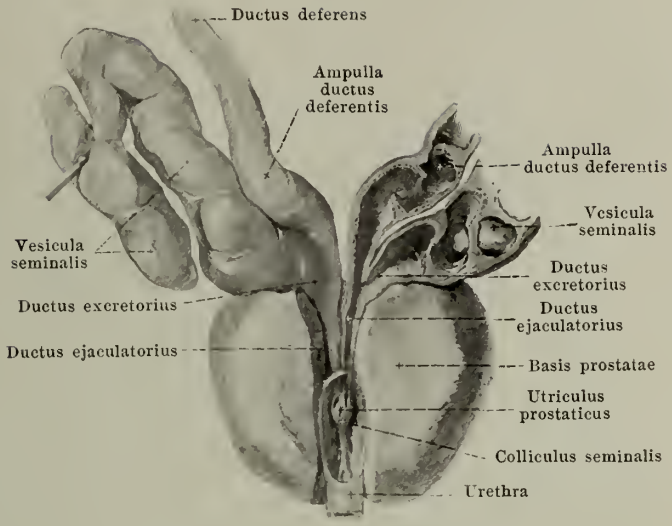

Die **Samenbläschen,** *vesiculae seminales,* (s. auch Figg. 599, 640, 653 u. 655) sind paarige, längliche, abgeplattete Körper von wechselnder Größe mit höckeriger Oberfläche; ihr oberes Ende ist breiter, ihr unteres zugespitzt und nach der basis prostatae zu gerichtet. Ihre Längsachsen verlaufen in einer nach vorn und unten zu geneigten Ebene und konvergieren zugleich mit ihren unteren Enden. Die Samenbläschen liegen über dem hinteren Teil der prostata; sie sind vorn bei gefüllter Blase in ihrer ganzen Ausdehnung (bei leerer Blase nur in ihren unteren Abschnitten) dem fundus vesicae, hinten in der unteren Hälfte dem Mastdarm angeschmiegt und werden von deren Muskulatur nur durch wenig fetthaltiges Bindegewebe geschieden. Ihr medialer Rand liegt jederseits der ampulla ductus deferentis an, und vor ihrem oberen Ende verläuft die letzte Strecke des Harnleiters. Ihre hintere Fläche ist im oberen Drittel oder in der oberen Hälfte vom Bauchfell der excavatio rectovesicalis überzogen. Jedes Samenbläschen besteht aus einem größeren, verschieden langen und verschieden stark gewundenen Hauptgange, in welchen verschiedene Nebengänge einmünden; der Hauptgang ist häufig hakenförmig umgebogen. Sämtliche Gänge besitzen innen durch Leisten getrennte Vertiefungen und sind außen durch Bindegewebe zu einer fest zusammenhängenden Masse, *corpus vesiculae seminalis,* vereinigt. Der Hauptgang geht am unteren Ende unter Verschmälerung in den *ductus excretorius* über, der sich mit dem unteren Ende der ampulla ductus deferentis zum ductus ejaculatorius vereinigt. Die Wandung der Samenbläschen besteht aus einer äußeren, bindegewebigen *tunica adventicia,* einer mittleren, starken *tunica muscularis* und einer inneren, sezernierenden *Schleimhaut, tunica mucosa.*

Die ***ductus ejaculatorii*** (s. auch Fig. 656) entstehen jederseits an der basis prostatae durch Vereinigung des unteren Endes der ampulla ductus deferentis mit dem ductus excretorius des Samenbläschens. Sie sind zwei sehr enge Kanäle, welche in der prostata nach unten und vorn verlaufen, sich der Wand des utriculus prostaticus unmittelbar anlegen und auf dem colliculus seminalis (s. auch Figg. 643) mit je einer feinen, schlitzförmigen Öffnung in die Harnröhre münden.

Die **Vorsteherdrüse,** *prostata,* (s. auch Figg. 640, 643, 653, 655, 656 u. 677) ist ein unpaarer, drüsiger Körper von der Form einer Eßkastanie, dessen abgerundete Spitze, *apex prostatae,* nach unten zu gerichtet ist und auf dem trigonum urogenitale aufruht. Seine vordere, kürzeste, zugleich etwas nach unten sehende Fläche, *facies anterior,* liegt hinter dem unteren Abschnitt der symphysis ossium pubis; sie wird von ihr durch den plexus pudendalis (s. auch Fig. 500) geschieden und durch die ligamenta puboprostatica mit ihr verbunden. Die lateralen Flächen grenzen an die medialen Ränder der mm. levatores ani und an den plexus vesicalis (s. Figg. 500 u. 677), der namentlich die Rinne zwischen basis prostatae und Blase ausfüllt. Die hintere Fläche, *facies posterior,* legt sich, nur durch wenig lockeres, fettloses Bindegewebe getrennt, der vorderen Wand des Mastdarmes unmittelbar an; sie besitzt öfters eine mediane Rinne (s. Fig. 640), welche die beiden Seitenhälften, *lobus dexter* und *lobus sinister,* nur unscharf voneinander trennt. Die größte, obere Fläche, *basis prostatae,* ist zugleich etwas schräg nach vorn gerichtet und ausgehöhlt. Ihr hinter der Harnröhre gelegener Abschnitt besitzt in der Mitte für den Eintritt der ductus ejaculatorii eine tiefe, kurze, quere Rinne, welche ein hinteres und ein vorderes Feld trennt. Das hintere Feld liegt den Ampullen der Samenleiter und den Samenbläschen locker an.

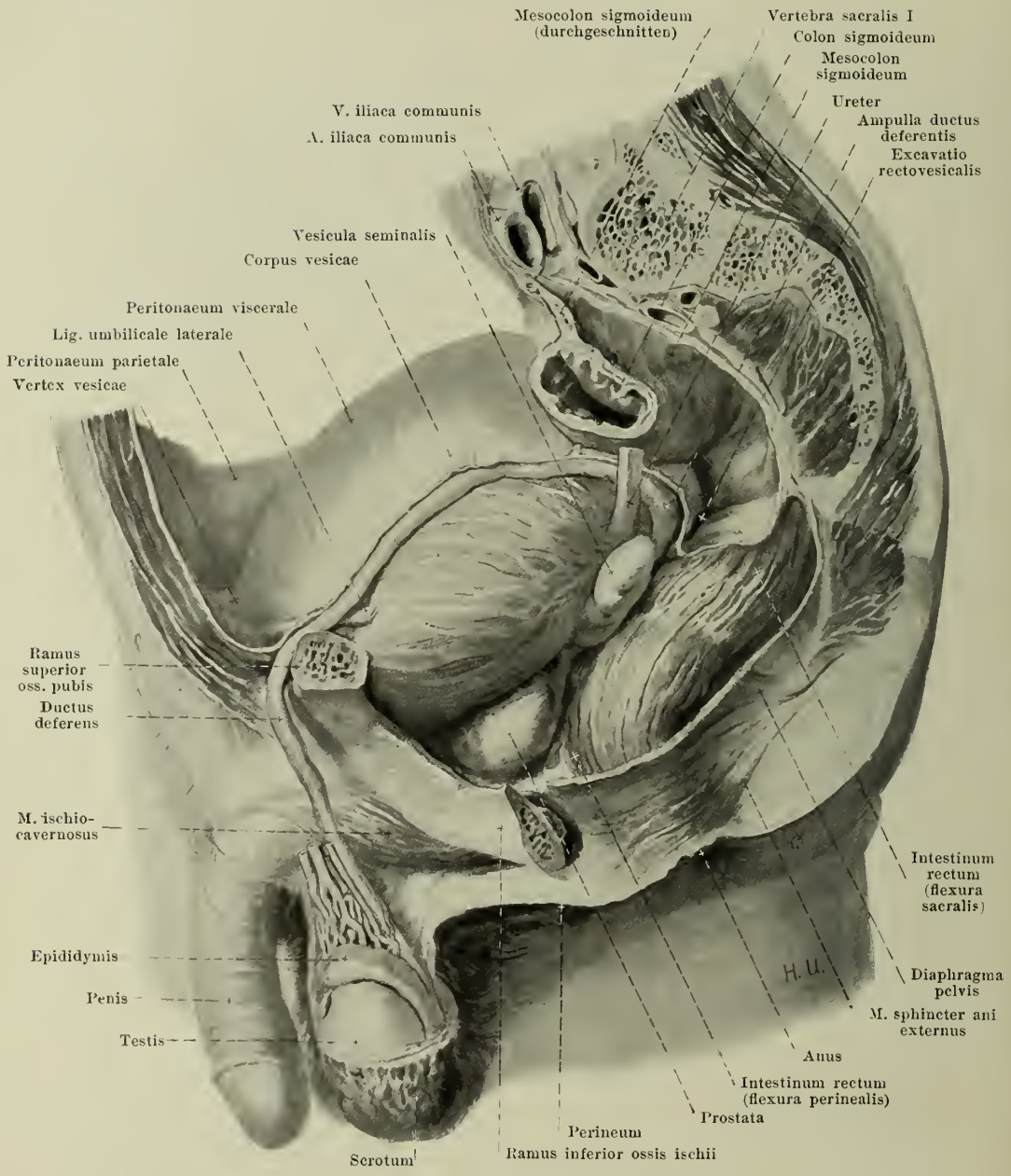

655. Männliche Beckenorgane

nach Entfernung der linken Beckenwand, von links.

(Die Harnblase ist stark gefüllt.)

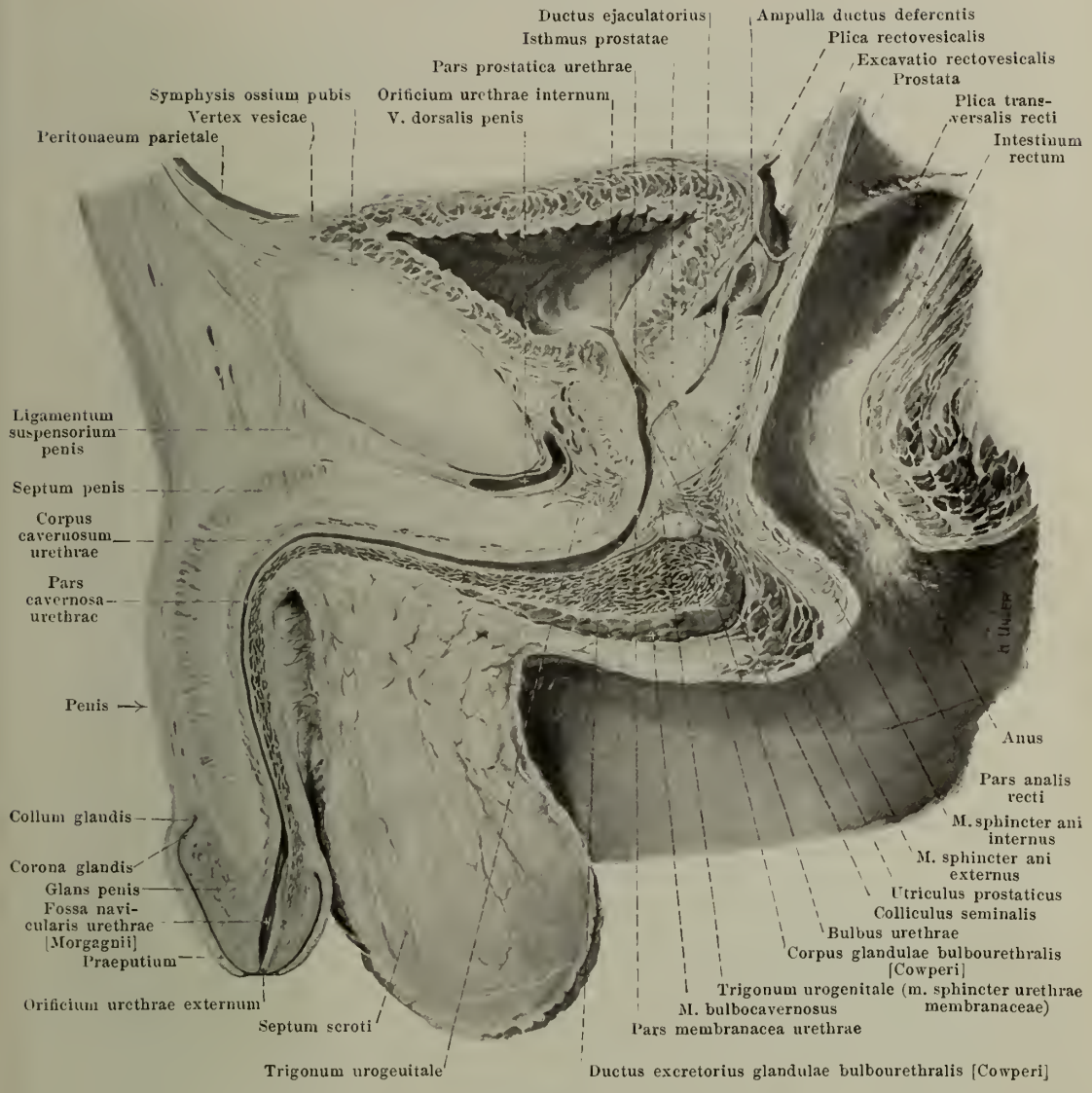

656.

Medianschnitt der männlichen Beckenorgane,

rechte Hälfte, von links (teilweise nach einem Gefriersehnitt von W. Braune).

(Die Harnblase ist sehr wenig gefüllt. Die lateral von der Medianebene gelegene linke glandula bulbourethralis [Cowperi] wurde nach einem anderen Schnitte in ihrer Projection auf die Medianebene eingetragen. Die Harnröhre ist etwas erweitert dargestellt.)

Prostata (Fortsetzung). Das zwischen Harnröhre und ductus ejaculatorii gelegene Feld der basis, *isthmus prostatae* (s. Fig. 653), ist mit dem übrigen Teil der basis fest an den fundus vesicae geheftet; es kann im Alter zu einem rundlichen Höcker, *lobus medius* (nicht gezeichnet), vorgetrieben sein, welcher die Wand des trigonum vesicae vorbuchtet. Die prostata wird im hinteren oberen Abschnitt von den ductus ejaculatorii schräg durchbohrt. Durch den vorderen Teil verläuft die pars prostatica der Harnröhre; sie tritt oben an der basis ein und unten etwas vor und über der Spitze wieder aus.

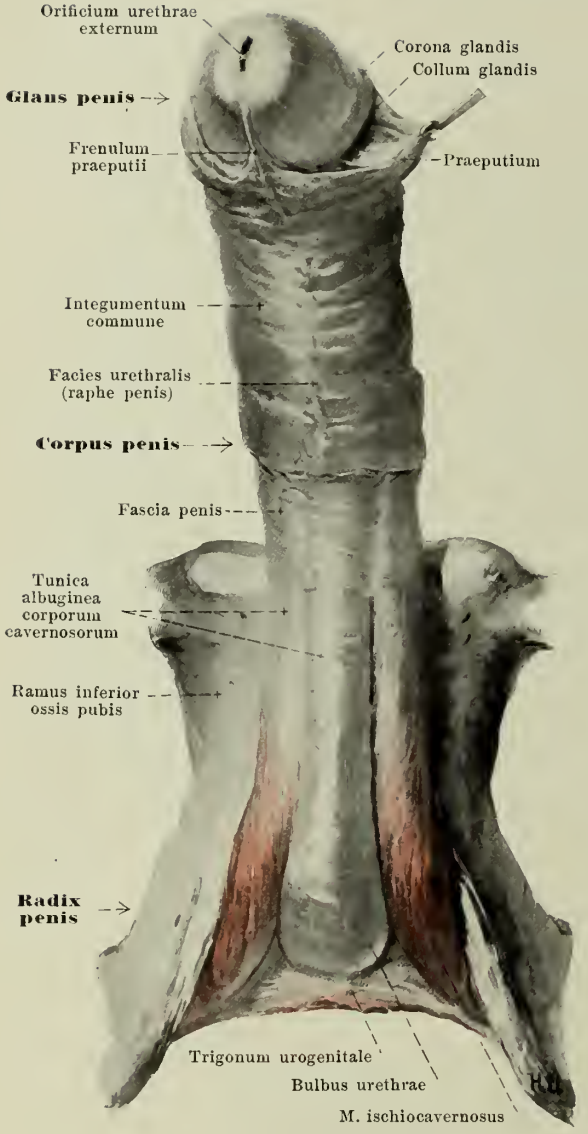

657. Penis, nach Entfernung des m. bulbocavernosus, sowie eines Teiles der Fascie und Haut, von unten.

Prostata (Fortsetzung) (s. Figg. 643, 656 u. 677). Sie besteht größtenteils aus Drüsensubstanz, welche als *corpus glandulare* den Anfangsteil der Harnröhre in Form einer breiten, vorn offenen Spange umfaßt. Der Schluß dieser Spange zu einem Ring wird durch den *m. prostaticus* hergestellt. Dieser besteht im oberen Teil aus glatten Muskelfasern und hängt mit dem m. sphincter vesicae zusammen; im unteren Teil wird er von quergestreiften Fasern gebildet und setzt sich untrennbar in den m. sphincter urethrae membranaceae (s. S. 609) fort. Die Muskelfasern laufen besonders in querer Richtung und strahlen in die Drüsensubstanz und auf ihre Oberfläche aus. Die Drüsensubstanz besteht aus vielen kleinen kegelförmigen Läppchen, deren Spitzen nach der Harnröhre zu gerichtet sind; jedes von ihnen enthält einen kleinen Ausführungsgang, *ductus prostaticus,* im ganzen ungefähr 20 bis 30, welche meistens in den beiden Rinnen lateral vom colliculis seminalis in die Harnröhre ausmünden.

Die Oberfläche der Prostata ist glatt und wird an ihrer hinteren und den lateralen Flächen von einer Bindegewebshülle, der *fascia prostatae,* überzogen.

Die **glandulae bulbourethrales [Cowperi]** (s. Figg. 640, 656 u. 673) sind zwei erbsengroße Drüsen mit höckeriger Oberfläche. Jede von ihnen liegt mit ihrem *corpus glandulae bulbourethralis* nahe der Medianebene hinter der Harnröhre, umhüllt von den Fasern des m. sphincter urethrae membranaceae innerhalb des trigonum urogenitale. Ihr Ausführungsgang, *ductus excretorius,* (s. Fig. 656) ist sehr dünn, verläuft im bulbus urethrae nach vorn und mündet mit einem feinen Schlitz im hinteren Teil der pars cavernosa urethrae.

Der **penis,** *männliches Glied,* (s. auch Figg. 655, 656, 658—661) ist ein langer, dreiseitig-prismatischer Körper, welcher unter und vor der symphysis ossium pubis liegt und den längsten Teil der Harnröhre umschließt. Man unterscheidet an ihm ein hinteres, breiteres Ende, *radix penis,* und ein vorderes Hauptstück, *corpus penis,* dessen freies Ende von der *Eichel, glans penis,* gebildet wird. Die radix und der hintere Teil des corpus liegen unter der Haut des Dammes und des Hodensackes verborgen und sind dort durch Verwachsung mit dem trigonum urogenitale, mit den Schambeinen und mit der Schambeinfuge unverschieblich befestigt *(pars fixa);* der übrige Teil ragt frei hervor und ist leicht beweglich *(pars mobilis);* zwischen beiden Teilen findet sich bei schlaffem Glied ein Winkel, der bei der Erektion verschwindet. Das corpus penis besitzt eine obere Fläche, *dorsum penis,* und eine untere Fläche, *facies urethralis,* welche von den abgerundeten Seitenflächen nicht scharf zu trennen sind.

658. Corpora cavernosa penis und trigonum urogenitale,

von unten.

(Der bulbus urethrae ist vorn abgeschnitten, abpräpariert und rückwärts umgeklappt. Links ist der m. ischiocavernosus allein, rechts mit dem crus penis durchgeschnitten. Die glans penis ist abgelöst.)

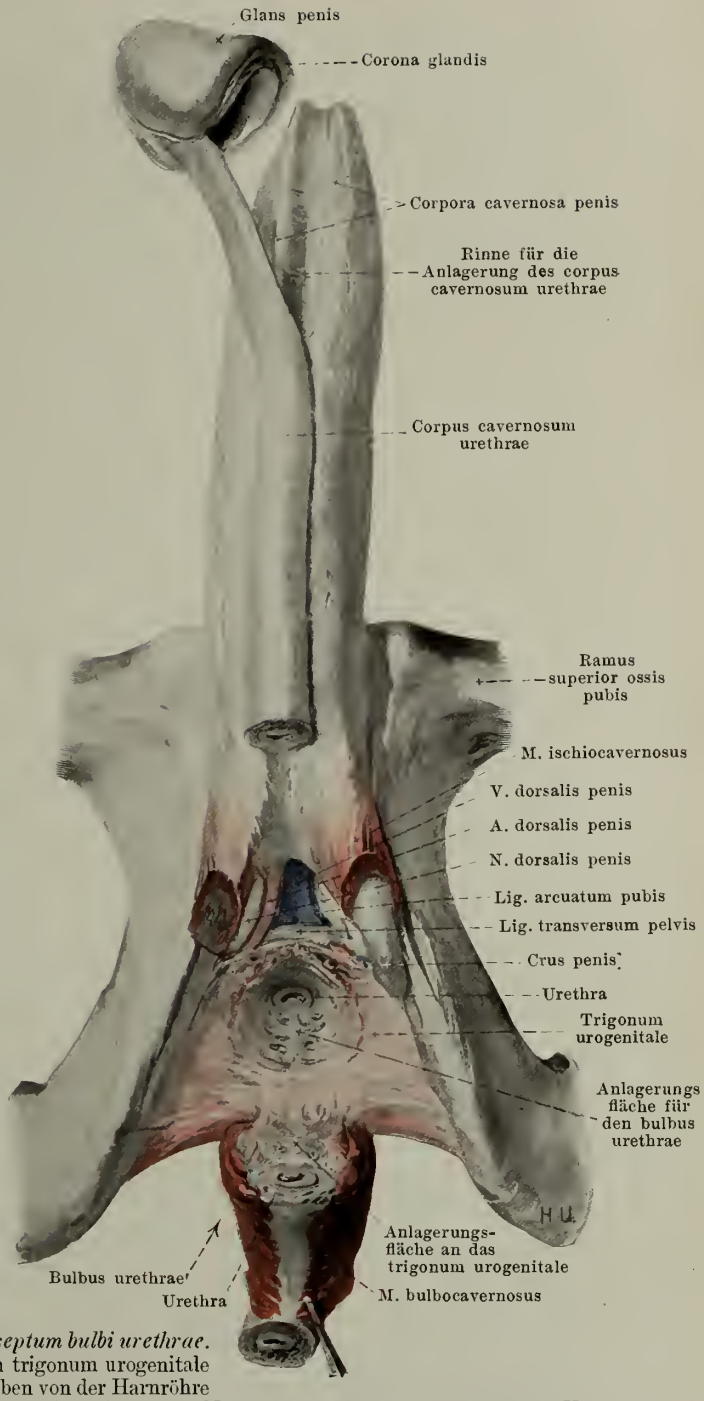

Penis (Fortsetzung). Der penis besteht hauptsächlich aus den ***Schwellkörpern,*** *corpora cavernosa.*

Die zwei *corpora cavernosa penis* sind ungefähr zylindrische, röhrenförmige Gebilde. Ihre hinteren, zugespitzten Enden, *crura penis,* laufen konvergierend den medialen Rändern der rami inferiores der Sitz- und Schambeine entlang vor die Schambeinfuge und sind durch Verwachsung ihrer tunica albuginea mit der Knochenhaut sehr fest an den Knochen angeheftet. Vor dem unteren Abschnitt der Schambeinfuge vereinigen sich beide crura unter einem spitzen Winkel zu einem unpaaren, plattrundlichen Körper, welcher mit seinem vorderen, zugespitzten Ende in die hintere Aushöhlung der Eichel hineinreicht; seine obere Fläche besitzt eine flache, mediane Furche für die v., aa. und nn. dorsales penis, seine untere Fläche eine tiefere Rinne für die Anlagerung des corpus cavernosum urethrae.

Das *corpus cavernosum urethrae* ist dünner und länger, als die beiden anderen. Es beginnt hinten mit einer haselnußgroßen Anschwellung, *bulbus urethrae,* welche durch eine seichte Einschnürung des hinteren Randes in die zwei *hemisphaeria bulbi urethrae* geschieden sein kann; im Innern entspricht dieser Rinne ein dünnes, bindegewebiges, medianes, von hinten oben tief eingreifendes *septum bulbi urethrae.* Die obere Fläche ist fest mit dem trigonum urogenitale verbunden. Der bulbus wird vorn oben von der Harnröhre durchbohrt, so daß seine Hauptmasse hinter ihr liegt. Nach vorn geht er unter allmählicher Verschmälerung in den längsten, schmal-zylindrischen Teil über, welcher den corpora cavernosa penis in der Längsrinne ihrer unteren Fläche fest angeheftet ist und die Harnröhre allseitig umschließt.

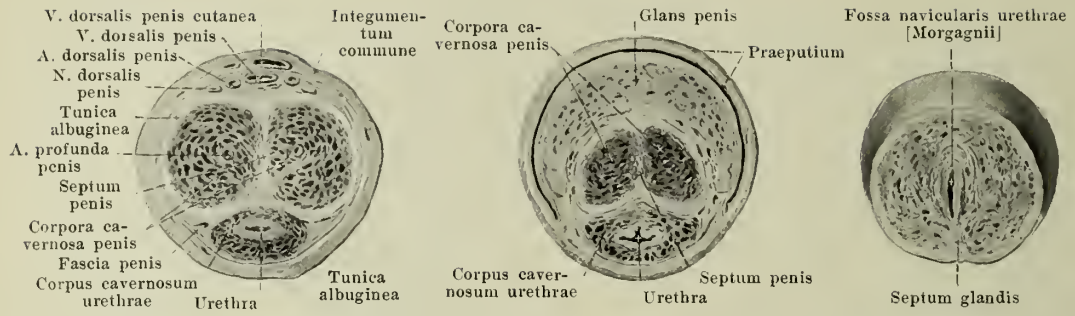

659—661. Querschnitte des Penis

durch den Körper. | durch den hinteren Teil der Eichel. | durch den vorderen Teil der Eichel.

Penis (Fortsetzung). Die *glans penis, Eichel,* hat die Form eines abgestumpften Kegels; ihre ausgehöhlte Basis überragt das vordere Ende der vereinigten corpora cavernosa penis lateralwärts und oben etwas mit einem Wulst, *corona glandis;* hinter der corona verläuft eine Rinne, *collum glandis.* Die obere Fläche der Eichel ist länger und konvex, die untere mehr eben. Die Eichel wird von einem besonderen Schwellkörper gebildet, der von den anderen mehr oder weniger deutlich getrennt ist; sie umschließt das vordere, stark reduzierte Ende des corpus cavernosum urethrae mit der Harnröhre, welche in der Nähe ihrer unteren Fläche verläuft und auf der Spitze der Eichel mündet.

Die corpora cavernosa penis werden von einer dicken, bindegewebigen Haut, *tunica albuginea corporum cavernosorum,* überzogen, welche sich auch zwischen die vereinigten Schwellkörper als *septum penis* erstreckt; letzteres besitzt namentlich vorn und dorsal zahlreiche spaltförmige Öffnungen, durch welche die Gefäße beider Schwellkörper miteinander kommunizieren. Von der tunica albuginea gehen zahlreiche blatt- oder fadenförmige Balken, *trabeculae corporum cavernosorum,* in das Innere und bilden dort ein dichtes Netzwerk; die Maschen desselben sind in der Peripherie kleiner als nahe dem septum und umschließen bluterfüllte Hohlräume, *cavernae corporum cavernosorum.* Mitten durch dieses Balkennetz zieht jederseits nahe dem septum die a. profunda penis nach vorn. Die Arterienäste verlaufen in den Balken und öffnen sich mit vorcapillären Zweigen unmittelbar in die Hohlräume; ein Teil von ihnen erscheint, namentlich in den crura penis, bei erschlafftem Gliede an den Enden rankenförmig umgebogen, *arteriae helicinae.* Die Venen, *venae cavernosae,* durchbohren die tunica albuginea an verschiedenen Stellen, umgreifen dabei teilweise bogenförmig den penis (s. Fig. 500) und gelangen zur v. dorsalis penis; die hinteren bilden die vv. profundae penis.

Das corpus cavernosum urethrae ist von einer dünnen tunica albuginea überzogen und besitzt keine direkten Übergänge von Arterien in venöse Räume, sondern besteht nur aus besonders stark entwickelten submukösen Venengeflechten; ihre Abflüsse ergießen sich teilweise in die den penis umgreifenden Äste der v. dorsalis penis, teilweise unmittelbar in die vv. pudendae internae. Der größere Teil des Schwellkörpers liegt unter der Harnröhre.

Die Eichel wird von einer dünnen tunica albuginea überzogen, welche von der unteren Fläche ein medianes, bindegewebiges *septum glandis* bis zur Harnröhre sendet. Der Schwellkörper der Eichel ist im wesentlichen so wie derjenige der Harnröhre gebaut.

Der penis ist oben durch zwei Bänder befestigt. Das kurze, dreieckige, derbe *ligamentum suspensorium penis* (s. Figg. 652 u. 656) geht von der Vorderfläche der symphysis ossium pubis an die pars fixa penis zur tunica albuginea der vereinigten corpora cavernosa penis. Das *ligamentum fundiforme penis* (s. S. 279) befestigt sich weiter distal.

Die schlaffe, bindegewebige *fascia penis,* (s. auch Fig. 657) überzieht das Glied nebst den v., aa. und nn. dorsales penis locker von der radix bis zum collum glandis; sie hängt mit der tunica dartos, sowie mit den fasciae superficiales perinei und abdominis zusammen.

Die *Haut, integumentum commune,* des penis (s. auch Fig. 657) überzieht nur die pars mobilis, ist zart, fast haarlos, dehnbar und durch lockeres, fettloses Unterhautgewebe mit der fascia penis leicht verschieblich verbunden. An ihrer unteren Fläche läuft ein schmaler, dunkler Streifen, *raphe penis,* als Fortsetzung der raphe scroti nach vorn bis zur Vorhaut. Vom collum glandis an bildet sie eine faltige Hautduplikatur, *Vorhaut, praeputium* (s. auch Fig. 656), indem sie erst bis über die Spitze der Eichel nach vorn geht, dann sich umschlägt, wieder rückwärts bis zum collum glandis verläuft und schließlich, sehr verfeinert, die Oberfläche der Eichel unmittelbar überzieht; mit der unteren Fläche der Eichel hängt sie durch eine mediane Falte, *frenulum praeputii,* zusammen.

Die **männliche Harnröhre,** *urethra virilis,* (s. Fig. 656) ist der Ausführungsgang der Harnblase und (mit Ausnahme ihres Anfangsteiles) der Geschlechtsorgane; sie beginnt am fundus vesicae mit dem *orificium urethrae internum* und endet auf der Spitze der Eichel mit dem *orificium urethrae externum.* Bei erschlafftem Gliede verläuft sie in einer ∿-förmigen, individuell etwas wechselnden Krümmung und wird nach den von ihr durchsetzten Gebilden eingeteilt in eine *pars prostatica, pars membranacea* und *pars cavernosa.*

Die *pars prostatica* (s. Figg. 643 u. 656) durchbohrt die prostata von der basis bis zur Spitze (s. S. 591), wird allseitig von ihr umgeben, und verläuft fast vertikal. Am orificium urethrae internum und unmittelbar unter ihm wird sie vom *annulus urethralis vesicae* (s. S. 582) umschlossen. In der Mitte ihrer hinteren Wand erhebt sich eine längliche, rundliche Erhabenheit, *colliculus seminalis;* diese erscheint als Anschwellung einer längsverlaufenden Schleimhautleiste, *crista urethralis,* welche von der uvula vesicae an bis in die pars membranacea und noch etwas weiter reicht und sich distalwärts häufig gabelt. Oberhalb des colliculus und vor ihm ist die Harnröhre stark ausgebuchtet, zu seinen beiden Seiten rinnenförmig vertieft. Der colliculus enthält die Mündungen der ductus ejaculatorii, einiger ductus prostatici und in der Medianebene ein längliches, spaltförmiges Blindsäckchen, *utriculus prostaticus,* welches schräg aufwärts nach der basis prostatae zu gerichtet ist und auf der Höhe des colliculus schlitzförmig mündet. Der utriculus ist das Rudiment der verschmolzenen kaudalen Enden der Müllerschen Gänge.

Die *pars membranacea* (s. Figg. 656 u. 673) durchbohrt das trigonum urogenitale schräg von hinten oben nach vorn unten und ist in ihm fast unbeweglich befestigt. Sie wird umgeben von einem Ring cavernösen Gewebes und von einer Schicht quergestreifter Muskelfasern, *m. sphincter urethrae membranaceae* (s. S. 609), welche proximal ohne Grenze in den m. prostaticus übergeht und sich distalwärts bis zur vorderen Hälfte des penis verfolgen läßt.

Die *pars cavernosa* (s. Fig. 656, 659—661) läuft innerhalb des corpus cavernosum urethrae und der Eichel. Sie ist hinten leicht nach unten konvex gewölbt, zieht dann nach vorn und etwas aufwärts und biegt schließlich bei erschlafftem Glied nach abwärts. Im Bereich des bulbus ist sie regelmäßig etwas nach hinten ausgebuchtet. In dieser Gegend münden auch die glandulae bulbourethrales [Cowperi]. In der Eichel besitzt sie eine längliche Erweiterung, *fossa navicularis urethrae [Morgagnii];* an deren oberer Wand ist häufig eine dünne Schleimhautfalte, *valvula fossae navicularis,* (nicht gezeichnet) vorhanden, welche eine vorn offene Tasche abgrenzt.

Die Wände der leeren Harnröhre liegen unmittelbar aufeinander. Ihr *Lumen* bildet am orificium urethrae internum in der pars prostatica und pars membranacea (s. Fig. 658) einen nach vorn konvexen Spalt, dessen größte Breite und Tiefe dem colliculus seminalis entspricht; im hintersten Teil der pars cavernosa ist es ein vertikaler, im größeren vorderen Abschnitt (s. Fig. 659) ein dorsalwärts leicht konkaver Spalt; in der Basis der Eichel wird es ⊥-förmig (s. Fig. 660), in der fossa navicularis und am orificium externum ein vertikaler Spalt (s. Fig. 661).

Das *Kaliber* der Harnröhre ist am orificium externum am engsten und erweitert sich in der fossa navicularis; dann folgt die gleichmäßig etwas engere, lange Strecke der pars cavernosa bis zur zweiten Erweiterung im bulbus urethrae; auf diese wiederum eine starke Verengerung in der pars membranacea, dann ein dritter weiter Abschnitt in der pars prostatica und schließlich wieder eine Verschmälerung am annulus urethralis. Die beiden engsten Stellen (am orificium externum und in der pars membranacea) sind auch am wenigsten ausdehnbar.

Die ganze Harnröhre ist von einer dünnen, weißlichen Schleimhaut ausgekleidet. Diese besitzt mit Ausnahme des vordersten Abschnittes kleine Schleimdrüsen, *glandulae urethrales [Littrei];* sie öffnen sich teilweise in die *lacunae urethrales [Morgagnii]* (s. Fig. 642), welche als kleine, vorn offene Schleimhauttaschen namentlich in der oberen Wand der pars cavernosa vorkommen.

Verlauf des Bauchfelles im männlichen Becken (s. Figg. 598, 599, 655 u. 656).

Vorn geht das Bauchfell von der hinteren Fläche der vorderen Bauchwand unmittelbar auf die obere Fläche der Harnblase über, seitlich überzieht es die lateralen Flächen des kleinen Beckens, d. h. die dort vorhandenen Gefäße und Nerven, den Harnleiter und den Samenleiter erst eine Strecke weit, ehe es sich auf die Blasenwand umschlägt. Diese Strecke ist bei leerer Blase größer, als bei gefüllter. Außerdem bildet das Bauchfell bei leerer Blase eine größere Falte, *plica vesicalis transversa* (s. auch Fig. 667), welche quer über die obere Fläche der Blase nach der Gegend des annulus inguinalis abdominalis verläuft; zwei bis drei kleinere Falten, *plicae pubovesicales,* von der Gegend des vertex vesicae nach der plica umbilicalis lateralis zu, sind unregelmäßiger. Hinten überzieht das Bauchfell ein Stück des fundus vesicae, der Samenbläschen und Samenleiter und biegt dann in die tunica serosa des Mastdarmes um. Zwischen Blase und Mastdarm entsteht so eine meist spaltförmige Ausbuchtung, *excavatio rectovesicalis.* Sie ist in der Mitte am tiefsten und wird oben begrenzt durch zwei Falten, *plicae rectovesicales,* welche vom hinteren Teil der Blase bogenförmig nach der lateralen Fläche des Mastdarmes zu gehen; die Falten enthalten in ihrer Basis glatte Muskelfasern, *mm. rectovesicales.*

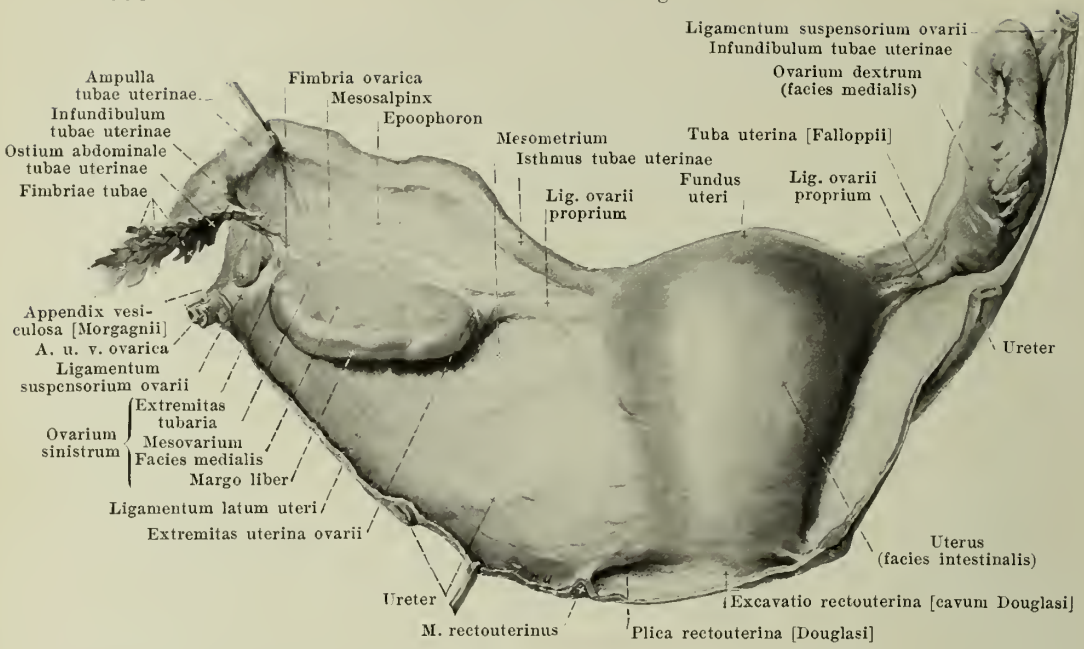

662. Gebärmutter, Eileiter und Eierstöcke, von hinten.

(Rechts sind die Teile in ihrer Lage gelassen, links ist das ligamentum latum auseinandergefaltet.)

Die **Eierstöcke,** *ovaria,* (s. auch Figg. 663—667) sind die zwei weiblichen Geschlechtsdrüsen; sie liegen im kleinen Becken und sind durch eine schmale Bauchfellfalte, *mesovarium,* an die hintere Fläche des ligamentum latum uteri geheftet.

Jedes ovarium hat die Form eines plattgedrückten Ellipsoides. Man unterscheidet an ihm eine *facies medialis* und eine *facies lateralis,* einen nach oben gerichteten Pol, *extremitas tubaria,* und einen etwas schmaleren, nach unten sehenden, *extremitas uterina;* sein hinterer, konvexer Rand, *margo liber,* steht frei; sein vorderer, gerader Rand, *margo mesovaricus,* ist am mesovarium festgeheftet. Letzterer Rand besitzt auch eine längliche Furche, *hilus ovarii,* für den Ein- und Austritt der Gefäße und Nerven. Vom unteren Pol geht das ligamentum ovarii proprium ab, und an den oberen Pol befestigt sich die fimbria ovarica.

Der Eierstock (s. auch Figg. 664—667) ist mit seiner größten Halbierungsebene fast genau sagittal, mit seinem Längsdurchmesser (bei aufrechter Körperstellung) nahezu vertikal gestellt, stark beweglich und verschiebbar. Seine laterale Fläche liegt dem Bauchfellüberzug der lateralen Wand des kleinen Beckens unmittelbar an. Das Anlagerungsfeld ist bisweilen nischenartig vertieft, liegt unter und hinter der a. und v. iliaca externa und wird vorn oben von der a. umbilicalis, hinten oben von der a. und v. hypogastrica und vom Harnleiter begrenzt, welcher an dieser Stelle an der medialen Fläche der a. hypogastrica verläuft; lateral von diesem Feld findet sich der n. obturatorius, die a. und v. obturatoria und der m. obturator internus. Selten liegen beide Eierstöcke genau symmetrisch. Wenn die Gebärmutter nach rechts verlagert ist, dann senkt sich der linke Eierstock etwas, und sein unterer Pol rückt etwas medianwärts und umgekehrt. Das ovarium ist dabei teilweise von der tuba uterina überlagert, so daß nur ein verhältnismäßig kleiner Teil seiner medialen Fläche frei in die Beckenhöhle sieht.

Die Oberfläche des Eierstockes ist graurötlich, im Kindesalter glatt, später durch buckelige Hervorragungen und narbige Einziehungen uneben. Das Innere (s. Fig. 664) besteht aus einer zentralen Markschicht und einer peripheren Rindenschicht. Letztere enthält bis erbsengrosse, kugelige Gebilde, *Eifollikel,* deren größte über die Oberfläche hervorragen. Die kleineren heißen *Primärfollikel, folliculi oophori primarii,* die größeren enthalten eine klare Flüssigkeit, *liquor folliculi,* und werden *Graafsche Follikel, folliculi oophori vesiculosi [Graafi],* genannt. Die Eifollikel enthalten je ein *Ei, ovulum,* und sind durch ein festes Bindegewebe, *stroma ovarii,* voneinander geschieden. Nach der Ausstoßung des Eies aus dem Follikel entwickelt sich aus diesem das *corpus luteum;* dieses wandelt sich später in eine feste Bindegewebsmasse, *corpus albicans,* um und verschwindet schließlich ganz.

663. Rechter Eierstock und Eileiter

in ihrer Lage, quer durchgeschnitten.

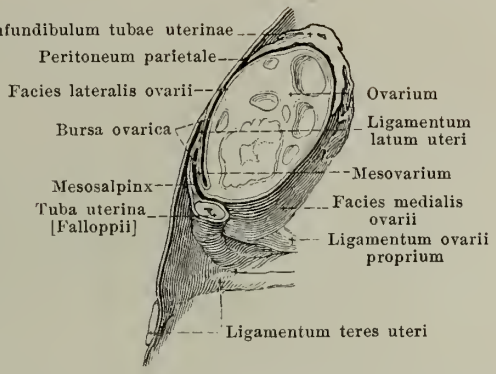

Die **Eileiter,** *tubae uterinae [Falloppii],* (s. auch Figg. 662, 664—667) sind paarige, lange, dünne, röhrenförmige Gebilde, welche vom Eierstock zur Gebärmutter verlaufen und an das ligamentum latum uteri durch eine dünne Bauchfellfalte, *mesosalpinx,* beweglich befestigt sind.

Jede tuba uterina (s. Figg. 662 u. 664) beginnt am Eierstock mit einem weiten, trichterförmigen Abschnitt, *infundibulum tubae uterinae,* dessen Rand in zahlreiche, schmale, vielfach gezackte Zipfel, *fimbriae tubae,* gespalten ist; einer von ihnen, *fimbria ovarica,* ist in der Regel länger als die anderen, setzt sich längs der freien Kante der mesosalpinx bis zu der extremitas tubaria des Eierstockes fort und bildet dabei eine dem Eierstock anliegende Rinne. Die Innenfläche der Fimbrien ist mit zahlreichen Schleimhautfalten besetzt, welche sich unmittelbar in die Längsfalten der Ampulle fortsetzen, und in deren Tiefe die enge Öffnung, *ostium abdominale tubae uterinae,* gelegen ist. Der auf das infundibulum folgende längere Abschnitt heißt *ampulla tubae uterinae;* er ist gewunden und verengert sich allmählich nach dem engsten Teil, dem *isthmus tubae uterinae* zu, welcher der Gebärmutter unmittelbar benachbart ist. Das kurze Endstück des Eileiters, *pars uterina,* liegt innerhalb der Wandung der Gebärmutter und mündet mit einer engen, trichterförmigen Öffnung, *ostium uterinum tubae,* in das cavum uteri.

Der isthmus verläuft (s. auch Figg. 662, 664—667) bei aufrechter Körperstellung nahezu horizontal in einer frontalen Ebene bis zur extremitas uterina des Eierstockes. Dort biegt der Eileiter fast rechtwinkelig um und steigt, der Beckenwand dicht anliegend, gerade oder geschlängelt vor dem margo mesovaricus oder an der medialen Fläche des Eierstockes bis zur extremitas tubaria. An dieser wendet er sich schroff wieder nach abwärts und etwas nach hinten zu, um sich mit der Innenfläche des infundibulum dem margo liber und dem hinteren Abschnitt der facies medialis unmittelbar anzulegen; die fimbria ovarica steigt rückläufig dabei zur extremitas tubaria in die Höhe. Dadurch daß der Eierstock lateral dem peritonaeum parietale der Beckenwand anliegt, und daß er vorn, oben, hinten und teilweise auch medial vom Eileiter und von der mesosalpinx unmittelbar überlagert ist, wird er von diesen Teilen in eine Tasche, *bursa ovarica,* eingehüllt, deren spaltartiges Lumen nur hinten lateral und vorn medial mit dem cavum peritonaei zusammenhängt.

Der Eileiter wird an seiner Außenfläche vom Bauchfell, *tunica serosa,* überzogen, unter welchem eine lockere bindegewebige *tunica adventicia* liegt. Dann folgt eine Lage glatter Muskelfasern, *tunica muscularis,* an welcher man eine dünnere, äußere Längsschicht, *stratum longitudinale,* und eine, starke, innere Ringschicht, *stratum circulare,* unterscheidet. Die innere Oberfläche wird von einer grau-rötlichen Schleimhaut, *tunica mucosa,* gebildet. Diese besitzt überall sehr zierliche Falten, *plicae tubariae,* (s. Fig. 664) welche in der pars uterina als einfache niedrige Längsfalten beginnen und im isthmus größer werden, *plicae isthmicae;* in der Ampulle sind sie als *plicae ampullares* am höchsten und mit Nebenfältchen besetzt. Die Schleimhaut setzt sich am freien, gezackten Rand des infundibulum unmittelbar in das Bauchfell fort.

Das ***epoophoron,*** *Nebeneierstock,* (s. Figg. 662 u. 664) ist ein kleiner, abgeplatteter Körper, welcher jederseits im lateralen Abschnitt der mesosalpinx zwischen deren Bauchfellplatten gelegen ist. Er besteht aus mehreren kurzen Kanälchen, *ductuli transversi,* welche nach dem hilus ovarii zu konvergieren und gegen den Eileiter hin in einen Hauptkanal, *ductus epoophori longitudinalis [Gartneri],* nahezu rechtwinkelig einmünden. Letzterer ist der Rest des embryonalen Wolff'schen Ganges, die ductuli transversi die Reste der Urnierenkanälchen.

Appendices vesiculosae [Morgagnii] (s. Figg. 662 u. 664). Von der Gegend des epoophoron hängen fast beständig ein oder mehrere gestielte, mit Flüssigkeit gefüllte Bläschen frei herab, welche jedenfalls auch dem Wolffschen Gange entstammen.

Paroophoron (nicht gezeichnet) ist ein beim Erwachsenen gewöhnlich fehlendes, nur mit der Lupe sichtbares Häufchen kleiner, meist pigmentierter Kanälchen, welches unterhalb des Eierstockes zwischen den letzten Verzweigungen der a. ovarica vor ihrem Eintritt in das ovarium dicht unter dem vorderen Bauchfellblatt des ligamentum latum gelegen ist und Reste der Urnierenkanälchen enthält.

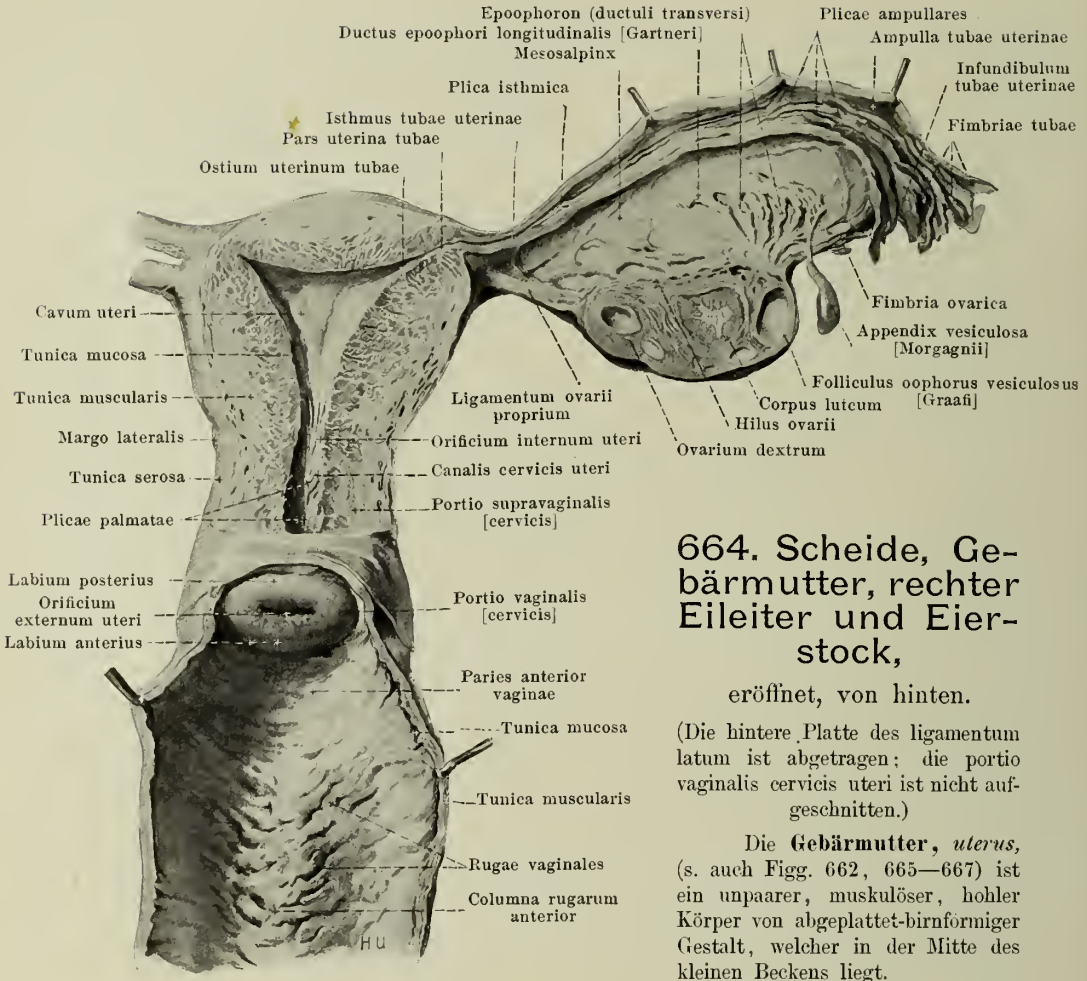

664. Scheide, Gebärmutter, rechter Eileiter und Eierstock,

eröffnet, von hinten.

(Die hintere Platte des ligamentum latum ist abgetragen; die portio vaginalis cervicis uteri ist nicht aufgeschnitten.)

Die **Gebärmutter**, *uterus*, (s. auch Figg. 662, 665—667) ist ein unpaarer, muskulöser, hohler Körper von abgeplattet-birnförmiger Gestalt, welcher in der Mitte des kleinen Beckens liegt.

Man unterscheidet an ihm den größeren und dickeren *Körper, corpus uteri*, und den *Hals, cervix [uteri]*. Der Körper besitzt eine untere, ziemlich ebene, der Harnblase aufliegende Fläche, *facies vesicalis*, und eine obere, zugleich etwas nach hinten gewendete Fläche, *facies intestinalis*, welche in frontaler und sagittaler Richtung konvex nach oben gewölbt ist. Das vordere, blinde Ende ist breiter und konvex (stärker konvex bei Frauen, welche geboren haben, als bei Jungfrauen); soweit es über die Einmündungsstellen der Eileiter hervorragt, wird es *fundus uteri* genannt. Nach hinten zu verschmälert sich das corpus, geht in die cervix über und ist von ihr meistens durch eine seichte Einschnürung abgesetzt. Lateral verläuft jederseits ein stumpfer Rand, *margo lateralis*, an welchem das ligamentum latum uteri abgeht. Der Hals hat bei Kindern und Jungfrauen eine spindelförmige, bei Frauen eine zylindrische Gestalt. Seiu hinteres, unteres Drittel wird vom oberen Ende der vagina umfaßt und ragt in deren Hohlraum hinein; es wird *portio vaginalis [cervicis]* genannt; der übrige Teil des Halses heißt *portio supravaginalis [cervicis]*. Die portio vaginalis ist querelliptisch und durch das runde oder querovale *orificium uteri externum, äußerer Muttermund*, in ein oberes *labium posterius* und ein tiefer stehendes *labium anterius* geschieden, welche beide glatt und ziemlich gleich dick sind; bei Frauen, welche geboren haben, ist das orificium eiu Querspalt mit eingekerbtem Rand.

Gebärmutter (Fortsetzung).

Der uterus gehört zu den beweglichsten Teilen des Körpers. Sowohl das Organ als Ganzes ist beweglich, als auch namentlich der Körper gegen den Hals, der an Scheide, Harnblase und Gefäße verhältnismäßig fest geheftet ist. Seine Lage kann in einer großen Breite schwanken, doch hat als typische die folgende (s. Figg. 665—667) zu gelten. Bei aufrechter Stellung, sowie bei leerer Harnblase und leerem Mastdarm liegt das orificium externum uteri in der Höhe des oberen Randes der symphysis ossium pubis und in einer durch die spinae ischiadicae gelegten Frontalebene; oben erreicht der uterus die Ebene des Beckeneinganges nicht. Die vom fundus zum äußeren Muttermund gezogene Längsachse liegt oben vor der axis pelvis (s. Fig. 167) *(anteversio* der ganzen Gebärmutter). Die Längsachse der cervix verläuft in der axis pelvis, diejenige des corpus fast horizontal; beide bilden einen zwischen 70° und 100° schwankenden Winkel miteinander *(anteflexio* des Gebärmutterkörpers). Die Gebärmutter liegt dabei meistens etwas asymmetrisch und ist namentlich mit ihrem vorderen Ende etwas nach rechts (oder auch nach links) verlagert. Bei Füllung der Blase wird die anteflexio verkleinert (ihr Winkel also vergrößert), sowie das ganze Organ nach hinten und oben verschoben. Bei Füllung des Mastdarmes wird die anteflexio vergrößert (ihr Winkel also verkleinert), sowie das ganze Organ nach vorn verlagert. Die facies vesicalis des corpus uteri liegt der oberen Fläche der Harnblase auf und verursacht an ihr, wenn sie leer ist, eine schüsselförmige Vertiefung. Die vordere Wand der cervix ist mit der hinteren Wand der Blase durch lockeres Gewebe verbunden. Der facies intestinalis des Körpers liegen Darmschlingen an; die hintere Fläche des Halses hilft die excavatio rectouterina begrenzen. Die lateralen Flächen des corpus und der cervix grenzen an das parametrium (s. S. 603).

Die Gebärmutter besitzt teilweise einen visceralen Bauchfellüberzug, *tunica serosa (perimetrium)* (s. Figg. 664—666). Dieser bedeckt die hintere Fläche der portio supravaginalis cervicis, sowie die facies intestinalis, den fundus und die facies vesicalis des Körpers und schlägt sich vorn an der Grenze zwischen corpus und cervix, in der Gegend des orificium internum uteri, auf die Harnblase um. Er ist dabei an den fundus und an den größten Teil des Körpers sehr fest, lateral lockerer, an die cervix sehr locker geheftet und geht am margo lateralis unmittelbar in das ligamentum latum uteri über. Unter der tunica serosa folgt die dicke *tunica muscularis* aus glatten Muskelfasern, die am Körper hauptsächlich aus einer vorwiegend ringförmig verlaufenden, mittleren Schicht besteht. Die entsprechende Lage der cervix, *tunica muscularis cervicis,* wird von einer mittleren, starken Schicht von Ringfasern, sowie einer äußeren und inneren dünnen Schicht von Längsfasern gebildet. Die Muskulatur hängt mit derjenigen der Scheide, der Eileiter, der ligamenta teretia und ovarii propria und mit den mm. rectouterini zusammen. Der innere Überzug wird von der *Schleimhaut, tunica mucosa,* gebildet. Diese ist von grau-rötlicher Farbe, sitzt der Muskulatur fest auf und enthält im corpus schlauchförmige Drüsen, *glandulae uterinae,* in der cervix stark ausgebuchtete *glandulae cervicales [uteri],* welche Schleim absondern. Die Schleimhaut ist im Körper glatt und umschließt einen Hohlraum (s. Figg. 664 u. 666). Dieser ist im corpus ein dreieckiger Spalt, *cavum uteri,* dessen vordere und hintere Wand einander gewöhnlich dicht anliegen; die Seiten sind bei Frauen, die nicht geboren haben, nach innen konvex vorgewölbt; die oberen beiden Ecken gehen trichterförmig in die ostia uterina der Eileiter über, das untere Ende ist durch eine kanalartige Verengerung, *orificium internum uteri,* nur unscharf von dem canalis cervicis uteri getrennt. Der im Hals gelegene Hohlraum, *canalis cervicis uteri,* hat ein rundlich-spindelförmiges, spaltartiges Lumen, ist in der Mitte am weitesten und öffnet sich durch das *orificium externum uteri* (s. S. 598) in die Scheide. Seine Schleimhaut besitzt an der vorderen und hinteren Wand je eine Faltenbildung, *plicae palmatae;* diese besteht aus einer dickeren, medianen Leiste und schräg lateralwärts von ihr abgehenden feineren Falten und verliert sich am orificium internum uteri allmählich.

Ligamentum teres uteri (s. Figg. 665—667 u. 675) ist ein rundlicher, federkieldicker, glatter Strang aus Bindegewebe und glatten Muskelfasern, welcher jederseits vor und unter dem Eileiter vom margo lateralis uteri entspringt, anfangs im ligamentum latum uteri vor dem isthmus tubae uterinae horizontal zur lateralen Wand des kleinen Beckens läuft und dann an dieser aufwärts und nach vorn bis zum annulus inguinalis abdominalis steigt. Auf dieser letzteren Strecke liegt es fast genau so, wie der ductus deferens (s. S. 586). Schließlich tritt es in den Leistenkanal, zieht mit dem n. spermaticus externus und mit quergestreiften Muskelfasern (m. cremaster) bis zum annulus inguinalis subcutaneus und geht sich ausbreitend teils zur Umgebung des letzteren, teils zum Bindegewebe und zur Haut des labium majus. Am annulus inguinalis abdominalis liegt vor und über ihm eine kleine, sackförmige Ausstülpung des Bauchfelles, *processus vaginalis peritonaei* (nicht gezeichnet), welche im fötalen Leben länger ist und zuweilen in dieser größeren Form erhalten bleibt.

Ligamentum ovarii proprium (s. Fig. 662, 664, 666 u. 667) besteht aus Bindegewebe und glatten Muskelfasern, geht jederseits als rundlicher Strang vom oberen Ende des margo lateralis uteri ab, zieht im ligamentum latum zur extremitas uterina des Eierstockes und verliert sich in dessen hilus.

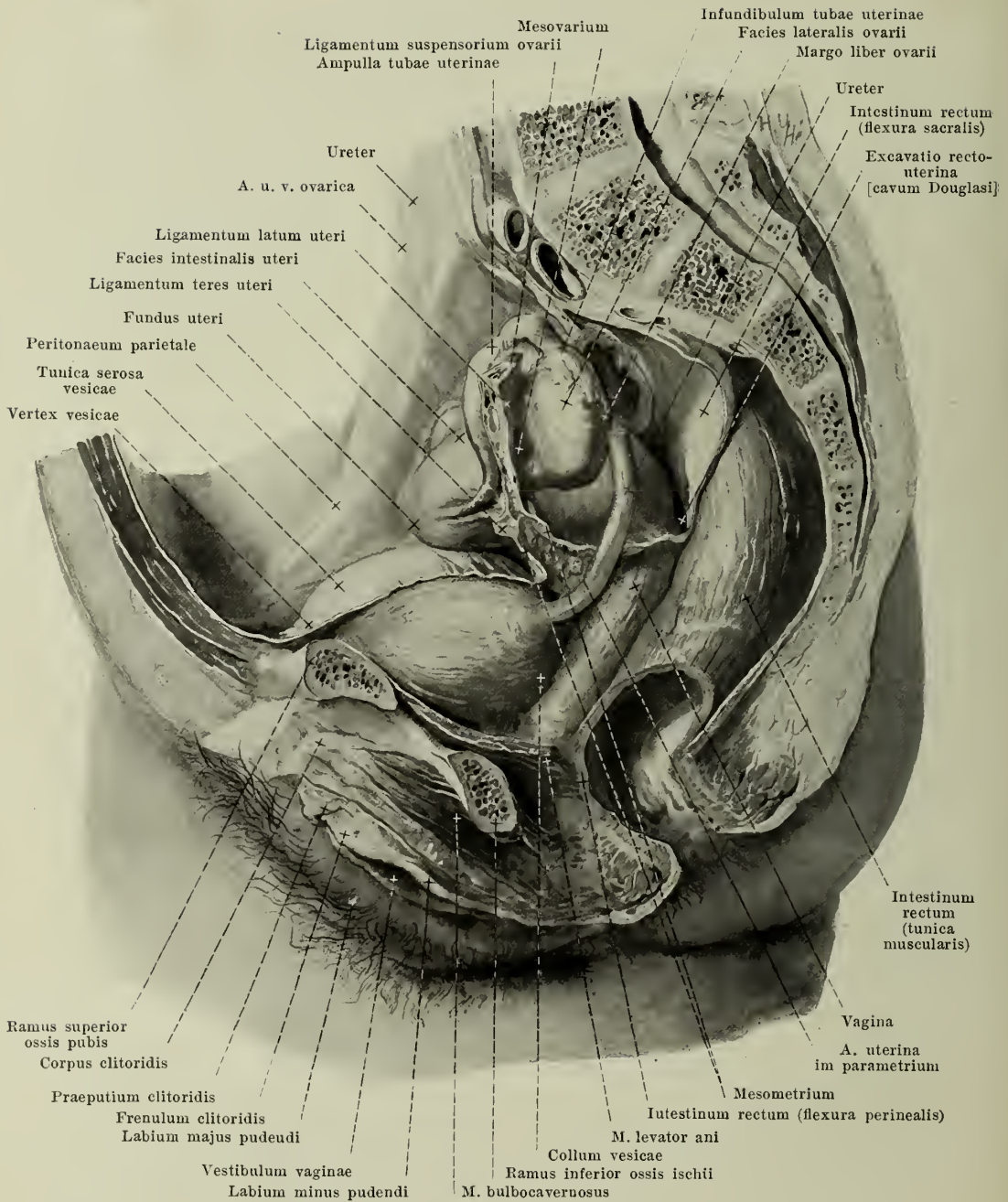

665. Weibliche Beckenorgane

nach Entfernung der linken Beckenwand, von links.

(Die Harnblase ist wenig gefüllt. Aus dem Mastdarm ist ein Stück herausgeschnitten.)

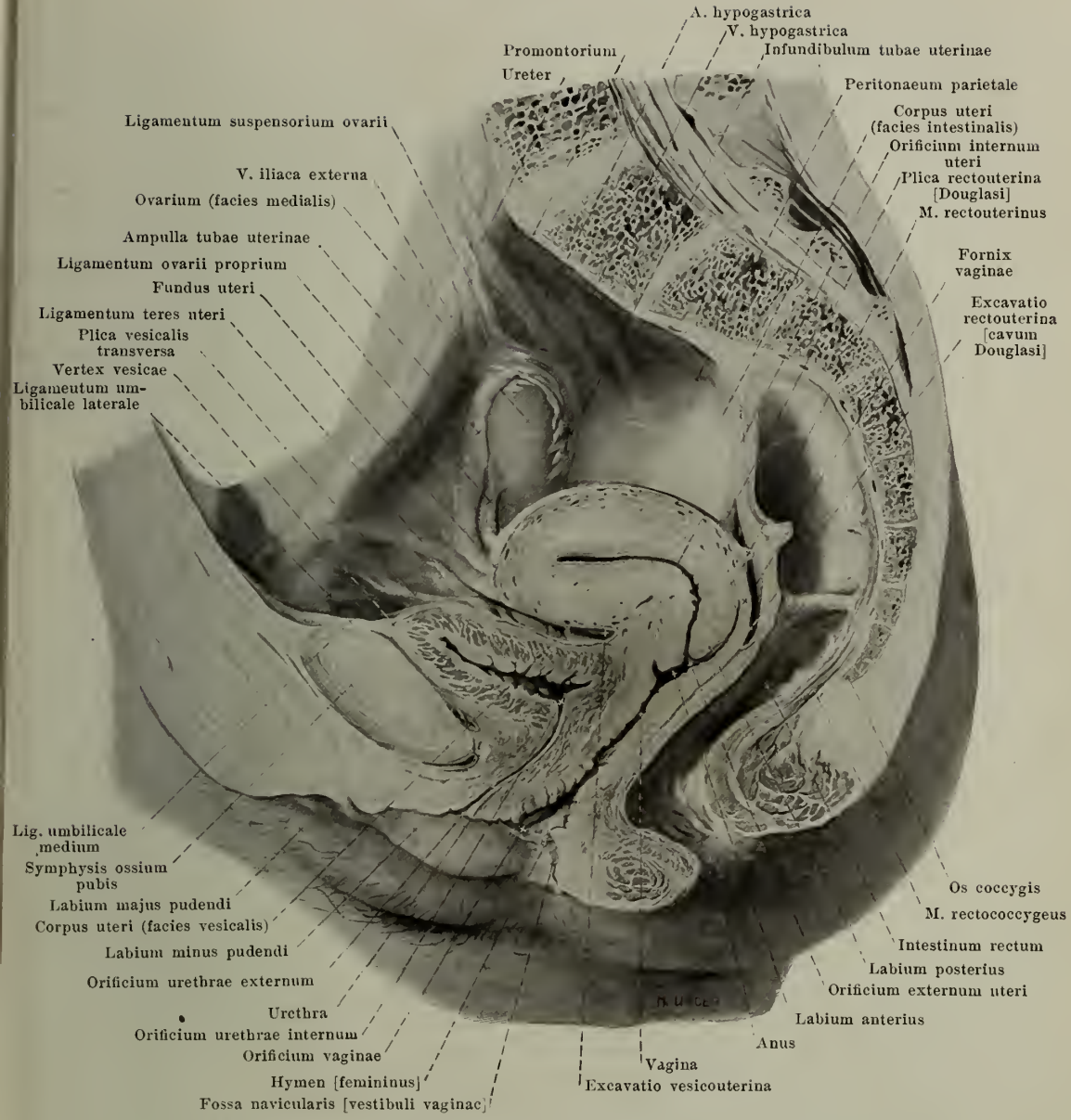

666. Medianschnitt der weiblichen Beckenorgane,

rechte Hälfte, von links (teilweise nach einem Gefrierschnitt von W. Braune).

(Die Harnblase ist leer. Die Schleimhautkanäle und Bauchfellspalten sind etwas erweitert dargestellt.)

M. rectouterinus (s. auch Fig. 662) heißen die glatten Muskelfasern, welche jederseits in der plica rectouterina [Douglasi] verlaufen. Er entspringt als plattrundlicher Strang aus der hinteren Wand des Gebärmutterhalses, strahlt neben dem Mastdarm in dessen Umgebung aus und gelangt dabei teilweise zur Muskulatur des Mastdarmes, teilweise zur vorderen Fläche des Kreuzbeines.

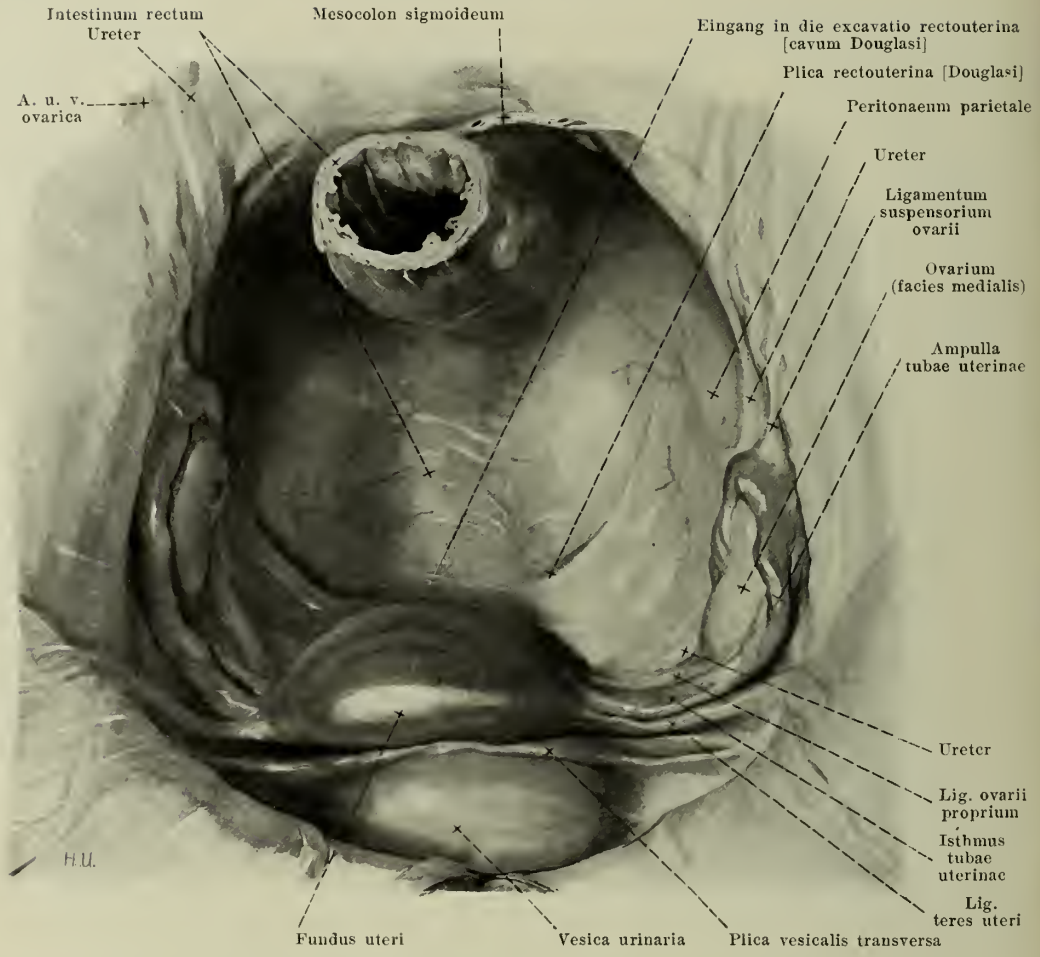

667. Weibliche Beckenorgane, von oben.

Die **Scheide,** *vagina,* (s. Figg. 664—666) ist ein abgeplattetes, muskulöses Rohr. Sie endet hinten oben blind mit einem die portio vaginalis [cervicis] ringförmig umgebenden Ende, *fornix vaginae,* und mündet unten vorn mit dem *orificium vaginae* in das vestibulum vaginae. Sie besitzt eine vordere Wand, *paries anterior,* und eine hintere, *paries posterior,* welche einander anliegen; am unteren Ende ist der Querschnitt des Lumens ein H-förmiger Spalt. Die vordere, bis zum labium anterius reichende Wand ist kürzer als die hintere.

Die Wandung der Scheide (s. Fig. 664) wird außen von der *tunica muscularis* gebildet, welche in eine äußere Längs- und eine innere Ringschicht zerfällt. Sie besteht oben aus glatten, im trigonum urogenitale aus quergestreiften Fasern. Innen liegt ihr die dicke grau-rötliche *Schleimhaut, tunica mucosa,* fest an. Diese zeigt bei Jungfrauen besonders unten zahlreiche, kräftige Querfalten, *rugae vaginales,* welche in der Mitte der vorderen und hinteren Wand einen Längswulst, *columna rugarum anterior* und *posterior,* bilden. Der vordere Wulst ist unten höher und setzt sich im vestibulum vaginae bis zum orificium urethrae externum als *carina urethralis [vaginae]* (s. Fig. 669) fort. Bei Jungfrauen geht am orificium vaginae hauptsächlich von der hinteren Wand der Scheide eine meistens sichelförmige Schleimhautfalte, *hymen [femininus],* (s. Figg. 666 u. 669) nach vorn und aufwärts und verengert die Öffnung; ihr Rand ist glatt oder leicht gezackt. Durch den geschlechtlichen Verkehr zerreißt der hymen in mehrere Läppchen, welche nach der ersten Entbindung zu kleinen lappen- oder warzenförmigen Hervorragungen, *carunculae hymenales,* (s. Fig. 668) zusammenschrumpfen.

Scheide (Fortsetzung).

Die Scheide bildet mit der Längsachse der cervix uteri einen stumpfen Winkel (s. Fig. 666) und verläuft meist vor dem unteren Abschnitte der axis pelvis (s. Fig. 167) nahezu gerade von oben hinten nach unten vorn. Sie grenzt vorn an den fundus der Harnblase und an die urethra und ist mit der Blase durch lockeres, mit der Harnröhre durch sehr festes Bindegewebe verbunden; oben liegen ihrer vorderen Wand auch die beiden Harnleiter eine Strecke weit locker an (s. Fig. 665). Hinten ist sie oben bis zur Höhe des orificium externum uteri vom Bauchfell überzogen, legt sich dann an die vordere Fläche des Mastdarmes an und entfernt sich erst unterhalb der mm. levatores ani wieder von ihr; oben ist sie dabei durch lockeres Gewebe vom Mastdarm getrennt, unten schiebt sich die Muskulatur des Dammes zwischen beide. Seitlich grenzt die Scheide jederseits oben (s. auch Figg. 471, 472, 502 u. 503) an das parametrium mit dem plexus uterovaginalis und der a. uterina, unten an den medialen Rand des m. levator ani; unmittelbar vor ihrer Mündung in das vestibulum durchbohrt sie das trigonum urogenitale.

Die **weibliche Harnröhre,** *urethra muliebris,* (s. Figg. 642 u. 666) ist der Ausführungsgang der Harnblase, beginnt am fundus vesicae mit dem *orificium urethrae internum* (s. S. 582) und endet im vestibulum vaginae auf einem kleinen, stumpf-kegelförmigen Vorsprunge mit dem *orificium urethrae externum,* welches meistens ein sagittaler Spalt ist. Sie verläuft etwas nach hinten konvex gekrümmt ähnlich wie die Scheide nach unten vorn. Vorn und lateral grenzt sie an den plexus pudendalis, an das trigonum urogenitale, welches sie durchbohrt, und an die bulbi vestibuli; hinten ist sie mit der vorderen Wand der Scheide unmittelbar unter der Blase kaum 1 cm lang durch lockeres Gewebe, sonst aber sehr fest verbunden.

Die Wand der Harnröhre besteht (s. Fig. 642) außen aus einer *tunica muscularis,* welche sich aus einer inneren Längsschicht, *stratum longitudinale,* und aus einer äußeren Ringschicht, *stratum circulare,* glatter Muskelfasern zusammensetzt; nach außen von ihr liegt eine Schicht quergestreifter, mit dem m. sphincter urethrae membranaceae zusammenhängender Muskelfasern, welche nur nahe der Blase einen geschlossenen Ring bilden. Nach innen folgt eine starke, lockere *tela submucosa;* sie enthält reich verzweigte Venennetze, welche sich zwischen die Muskelschichten fortsetzen und ihnen ein schwammiges Aussehen verleihen, *corpus spongiosum urethrae.* Die innere Oberfläche wird von der Schleimhaut, *tunica mucosa,* überzogen. An ihrer hinteren Fläche zieht vom vorderen Ende des trigonum vesicae eine stärkere Längsfalte, *crista urethralis,* bis in die Nähe des orificium externum. Das Lumen ist sternförmig, stark erweiterungsfähig. Die Schleimhaut besitzt *lacunae urethrales* wie beim Manne (s. S. 595) und kleine Schlauchdrüsen, welche als Homologa der Prostatadrüsen des Mannes betrachtet werden; eine größere Gruppe dieser Drüsen mündet auch jederseits außen neben dem orificium urethrae externum mit dem schmalen *ductus paraurethralis* (s. Fig. 669).

Verlauf des Bauchfelles im weiblichen Becken (s. Figg. 662 u. 665—667).

Die Verhältnisse des Bauchfelles zwischen der Harnblase einerseits, der vorderen Bauchwand und seitlichen Beckenwand andererseits entsprechen durchaus denen beim Manne (s. S. 595). Von der oberen Fläche der Blase schlägt sich das Bauchfell in der Gegend des orificium internum uteri auf die facies vesicalis des corpus uteri (s. S. 599), überzieht diese, den fundus und die facies intestinalis der Gebärmutter, geht dann auf den fornix der Scheide über, bekleidet deren hintere Wand bis in die Höhe des orificium externum uteri und wendet sich schließlich zur vorderen Fläche des Mastdarmes. Dabei entstehen zwei spaltförmige Räume, die *excavatio vesicouterina* zwischen der Blase und facies vesicalis uteri, welche sich auch lateralwärts unter die vordere Fläche des ligamentum latum erstreckt, und die *excavatio rectouterina [cavum Douglasi]* zwischen Gebärmutter und Mastdarm. Der letztere Raum ist vorn durch die cervix uteri und den fornix vaginae, hinten durch das Kreuzbein und den Mastdarm abgeschlossen, und endet unten blindsackförmig in der Höhe des orificium uteri externum; seine obere Grenze wird durch zwei Bauchfellfalten, *plicae rectouterinae [Douglasi]* gebildet, welche von der hinteren Fläche der cervix uteri nach der Seitenwand des Mastdarmes laufen, vorn ineinander übergehen und einen freien, konkaven Rand besitzen. Am margo lateralis uteri entsteht jederseits eine Bauchfellduplikatur, *ligamentum latum uteri,* welche ausgespannt (s. Fig. 662) rundlich-viereckig ist, und deren beide Blätter größtenteils nahe aneinander liegen. Lateralwärts und unten weichen sie auseinander und gehen in den Bauchfellüberzug der seitlichen Beckenwand, (vorn) der Blase und (hinten) des Mastdarmes über. Dadurch begrenzen sie vorn und hinten einen ungefähr vierseitigen Raum, der lateral an den m. levator ani, medial an den oberen, lateralen Teil der Scheide, sowie den Hals und Körper der Gebärmutter stößt. Dieser Raum enthält die a. uterina und den Harnleiter, umgeben von dem mächtigen plexus uterovaginalis (s. Figg. 502 u. 503), sämtlich eingehüllt in lockeres, fetthaltiges Bindegewebe, das *parametrium.* Der laterale Rand des ligamentum latum reicht oben bis zu der v. iliaca externa; dort geht von ihm eine Bauchfellfalte, *ligamentum suspensorium ovarii,* nach oben ab, welche die a. und v. ovarica enthält. Aus der hinteren Fläche hebt sich oben das kurze *mesovarium* ab (s. S. 596); der unter ihm gelegene größere, derbere Abschnitt heißt *mesometrium,* der andere, dünnere Teil *mesosalpinx* (s. S. 597). Das ligamentum latum liegt nach vorn geklappt neben der Blase dem parietalen Bauchfellblatt dicht an.

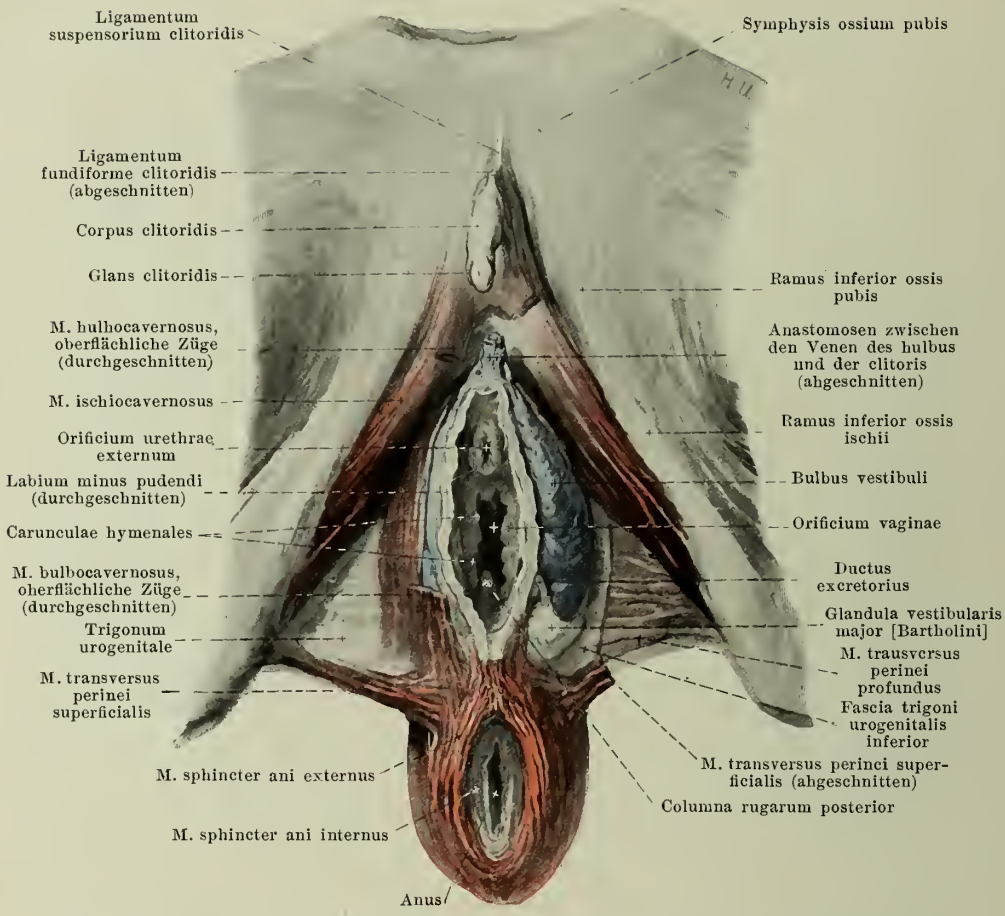

668. Bulbus vestibuli und trigonum urogenitale, von unten.

(Rechts ist die oberflächliche Schicht, links die ganze Masse des m. bulbocavernosus und der m. transversus perinei superficialis weggenommen. Links ist der m. transversus perinei profundus teilweise freigelegt.)

Das **pudendum muliebre,** *weibliche Scham,* (s. auch Figg. 665, 666 u. 669) liegt unterhalb des trigonum urogenitale und vor der symphysis ossium pubis; es besteht aus den großen Schamlippen und aus den bei klaffender Schamspalte sichtbaren Teilen (s. Fig. 669).

Die ***clitoris,*** *Kitzler,* (s. auch Figg. 503 u. 665) entspricht im wesentlichen den corpora cavernosa penis (s. SS. 593 u. 594), ist jedoch viel kleiner. Sie besitzt zwei ähnlich gebaute *corpora cavernosa clitoridis,* welche hinten als *crura clitoridis* getrennt sind und dort in Lage und Befestigung genau den crura penis gleichen; sie vereinigen sich vorn zu dem unpaaren, rundlichen *corpus clitoridis*, das durch das *septum corporum cavernosorum* in der Medianebene geteilt wird und auch bei der Erektion gebogen vor der Schambeinfuge herabhängt. Die Spitze des corpus, *glans clitoridis,* liegt frei und ist von der äußeren Haut überzogen. Die clitoris ist von der *fascia clitoridis* umhüllt und durch das *ligamentum suspensorium clitoridis* befestigt; diese Teile entsprechen ebenfalls denen des penis.

Der ***bulbus vestibuli*** ist ein länglicher, vorn zugespitzter, hinten abgerundeter Körper, welcher jederseits unter dem trigonum urogenitale medial der Wandung des vestibulum vaginae und der glandula vestibularis major anliegt, lateral und unten vom m. bulbocavernosus bedeckt wird. Er entspricht dem bulbus urethrae des Mannes (s. SS. 593 u. 594). Unter der clitoris hängen beide bulbi miteinander und mit den Venen der clitoris zusammen.

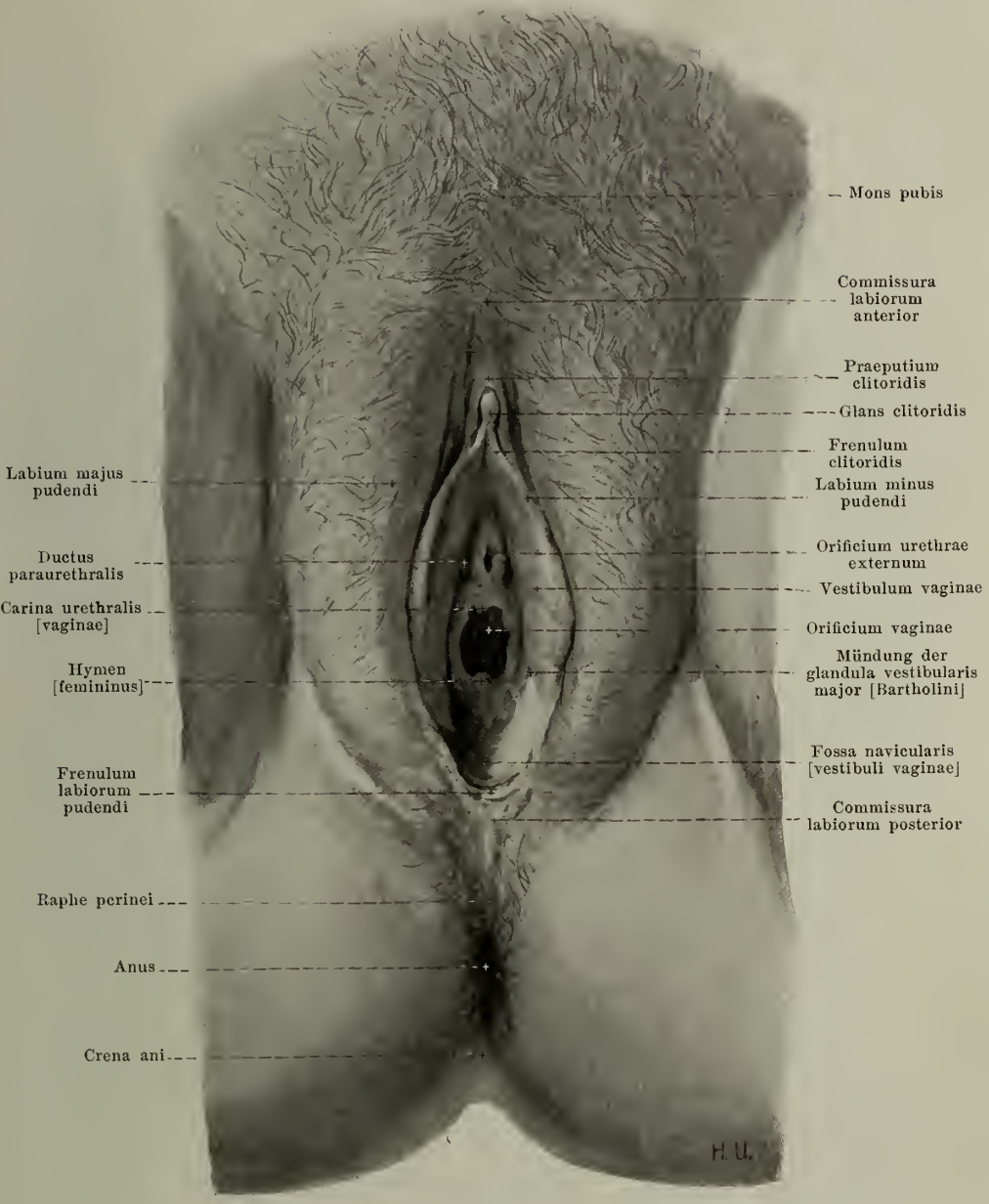

669. Äußere weibliche Geschlechtsteile.

(Die Schamlippen sind auseinander gezogen.)

Die ***glandula vestibularis major [Bartholini]*** (s. auch Fig. 668) entspricht in Bau, Form und Größe der glandula bulbourethralis [Cowperi] des Mannes (s. S. 592). Sie liegt jederseits lateral vom hinteren Abschnitt des vestibulum vaginae zum Teil im trigonum urogenitale und wird teilweise bedeckt vom hinteren Ende des bulbus vestibuli und vom m. bulbocavernosus. Der Ausführungsgang mündet dicht lateral vom hymen in der Höhe der hinteren Hälfte des orificium vaginae.

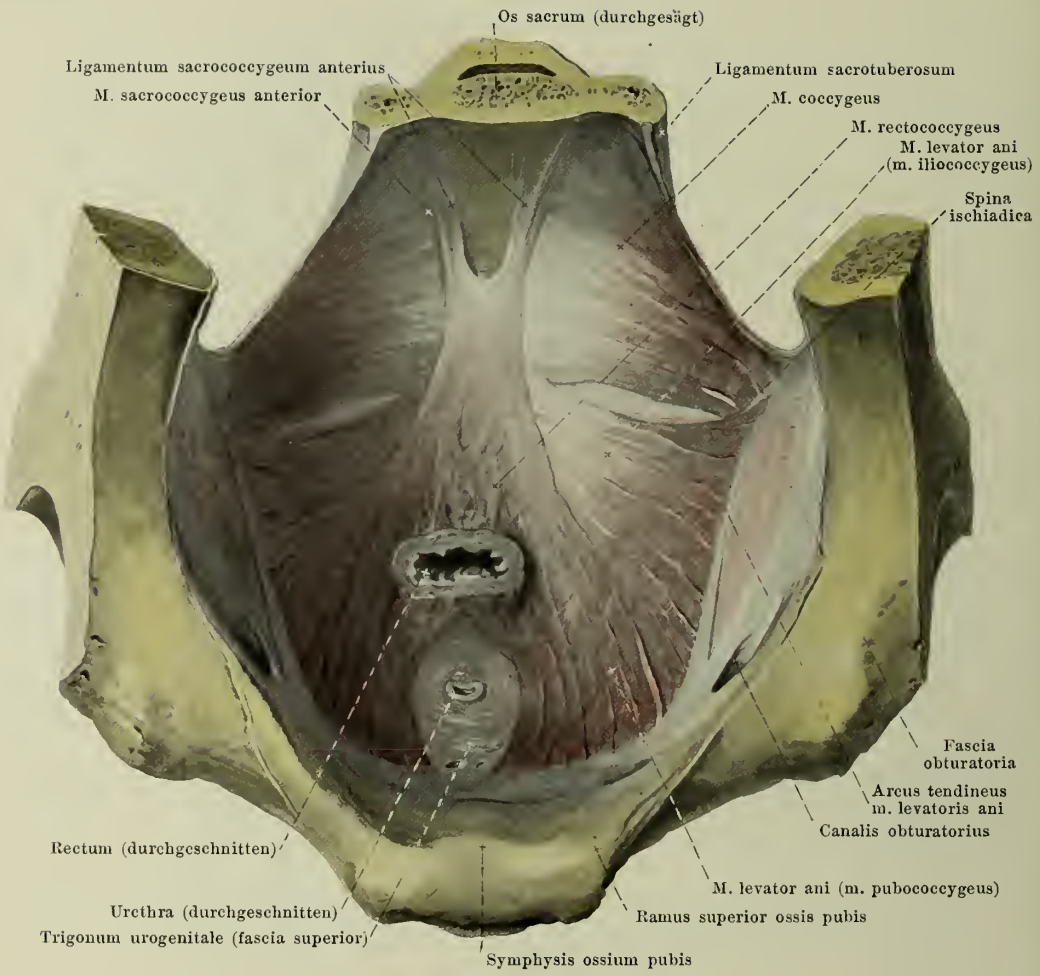

670. Mm. levatores ani des Mannes, von oben.

(Die prostata ist entfernt, der Mastdarm kurz abgeschnitten.)

Die ***großen Schamlippen***, *labia majora pudendi*, (s. Fig. 669) sind zwei große, fettreiche Hautwülste, welche sich vom oberen Rand der Schambeinfuge bis zum Damm erstrecken und die *rima pudendi, Schamspalte,* zwischen sich fassen. Vorn gehen sie meist wulstartig ineinander über, *commissura labiorum anterior;* hinten hängen sie entweder ebenfalls durch einen Wulst, *commissura labiorum posterior,* zusammen oder bleiben durch eine Rinne getrennt. Lateral sind sie durch eine Hautfurche abgegrenzt; ihre vordere Fläche ist mit Schamhaaren, *pubes,* besetzt. Ihre Haut besitzt viele Schweiß- und große Talgdrüsen.

Die ***kleinen Schamlippen***, *labia minora pudendi*, (s. Figg. 665, 666 u. 669) sind zwei dünnere, hahnenkammartige, rötliche Falten, welche das *vestibulum vaginae* einschließen und bei geschlossener Schamspalte gewöhnlich nicht sichtbar sind. Sie sind durch eine Furche von den großen Schamlippen abgesetzt. Hinten vereinigen sie sich bei Frauen, welche nicht geboren haben, meistens unter Bildung einer zarten Falte, *frenulum labiorum pudendi,* hinter welcher eine Grube, *fossa navicularis [vestibuli vaginae],* liegt. Vorn teilen sie sich in zwei Schenkel; die äußeren Schenkel vereinigen sich über der glans clitoridis zu dem dachartigen *praeputium clitoridis,* die inneren setzen sich gemeinsam an der unteren Fläche der glans clitoridis an als *frenulum clitoridis.* Im vestibulum kommen besonders zwischen Harnröhren- und Scheidenmündung kleine Schleimdrüsen, *glandulae vestibulares minores,* vor.

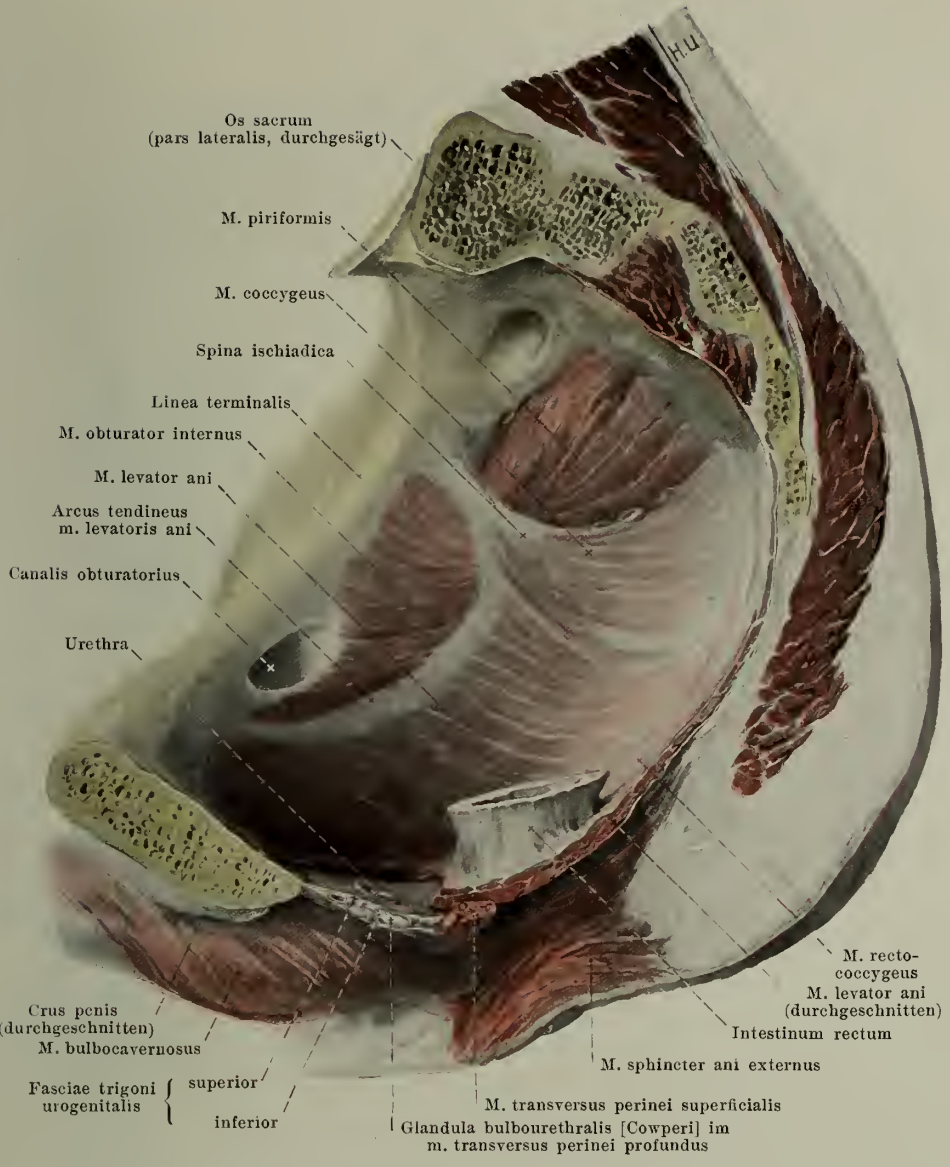

671. Rechter m. levator ani des Mannes, von links.

(Das Becken ist links neben der Medianebene durchgetrennt; sonst wie in Fig. 670.)

Der untere Abschluß des kleinen Beckens wird hauptsächlich durch das **diaphragma pelvis** gebildet; dieses setzt sich aus den beiden mm. levatores ani und coccygei zusammen und hat die Form eines Trichters, dessen tiefster Punkt unten in der pars analis recti liegt.

M. coccygeus, s. S. 328.

M. levator ani (s. auch Figg. 670, 672, 674, 675 u. 677), paarig. Form: viereckig, dünn, platt, in zwei Abschnitte, *m. pubococcygeus* und *m. iliococcygeus* gesondert. Innervation: Äste des plexus pudendus.

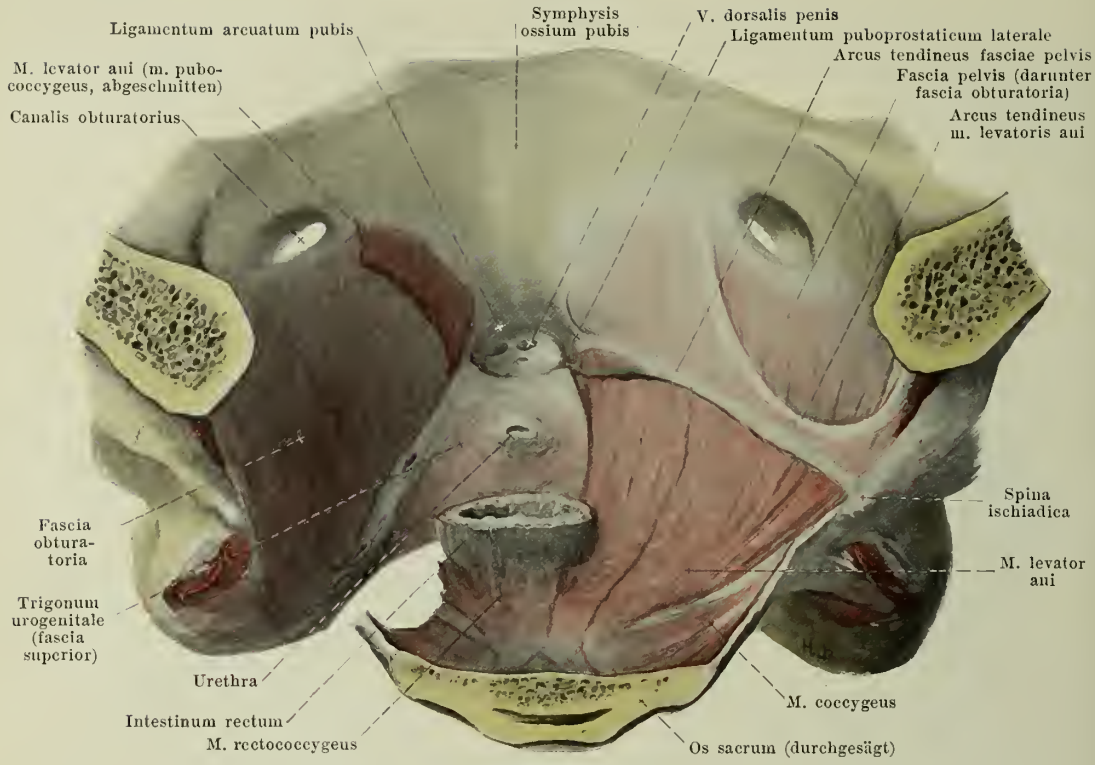

672. Rechter m. levator ani und trigonum urogenitale des Mannes, von hinten oben.

(Rechts ist der obere Teil der fascia pelvis erhalten.)

M. pubococcygeus. Ursprung: von der hinteren Fläche der rami ossis pubis in einem schmalen, gebogenen Feld, welches vorn den Ursprung des m. obturator internus umgreift, und vom vordersten Abschnitt des arcus tendineus m. levatoris ani (s. unten). Ansatz: die Fasern laufen neben der prostata (beim Manne, der Harnröhre und Scheide beim Weibe) und neben dem Mastdarme vorbei nach hinten, unten und medianwärts; sie ziehen teilweise zu einer Sehnenplatte, welche in das ligamentum sacrococcygeum anterius übergeht, teilweise verflechten sie sich zwischen Mastdarm und Steißbein mit den Fasern der anderen Seite; nur wenige Fasern gehen zur Wand des Mastdarmes und laufen in deren vorderen Abschnitt nach der Haut zu. Hinter dem Mastdarm ist dem Muskel der m. rectococcygeus oben unmittelbar aufgelagert. Wirkung der beiderseitigen Muskeln gemeinsam: verengern die pars analis recti (und beim Weibe die vagina), ziehen den Mastdarm nach vorn und oben, heben den Beckenboden.

M. iliococcygeus. Ursprung: von einem nach unten konvexen, in die fascia obturatoria eingewebten Bogen, *arcus tendineus m. levatoris ani*, dessen vorderes Ende an der Rückseite des ramus superior ossis pubis beginnt, und dessen hinteres Ende fast bis zur linea arcuata des Darmbeines hinauf verfolgbar ist; dazwischen steigt er verschieden tief herab, läßt aber stets den canalis obturatorius frei. Ansatz: die Fasern verlaufen medianwärts und abwärts, schieben sich dabei unter den hinteren Abschnitt des m. pubococcygeus und überlagern hinten vielfach den m. coccygeus von oben her; die vorderen Fasern verbinden sich zwischen anus und Steißbeinspitze sehnig mit den Fasern der anderen Seite, die hinteren Fasern gehen zum Rand des os coccygis. Wirkung der beiderseitigen Muskeln gemeinsam: heben den Beckenboden.

M. sacrococcygeus anterior (s. Fig. 670), paarig, nur zuweilen vorhanden. Form: schmal, dünn. Lage: auf der oberen Fläche des m. coccygeus. Ursprung: vordere Fläche des 3. oder 4. Kreuzbeinwirbels. Ansatz: ligamentum sacrococcygeum anterius.

M. sacrococcygeus posterior (nicht gezeichnet), paarig, seltener als der vorhergehende. Dünne Muskelbündel auf der Rückfläche des unteren Kreuz- und oberen Steißbeinwirbels.

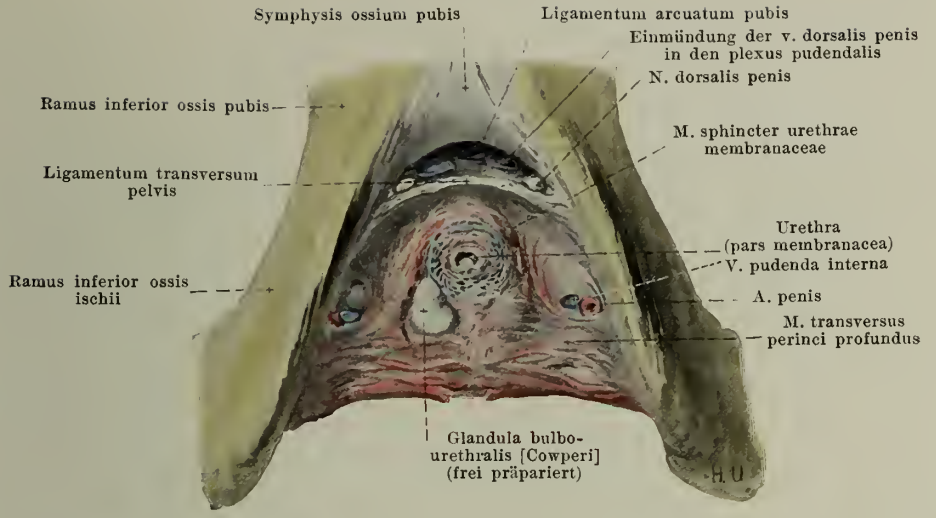

673. Muskeln des trigonum urogenitale des Mannes, von unten.

(Die fascia inferior ist weggenommen, rechts ist die glandula bulbourethralis freigelegt.)

Das **trigonum** *(diaphragma)* **urogenitale** (s. Figg. 640, 656—658, 668, 671, 672, 674, 675 u. 677) ist eine feste, trapezförmige, muskulös-sehnige Platte, welche unter den beiden mm. pubococcygei den Raum zwischen den rami inferiores der Sitz- und Schambeine ausfüllt, so daß nur vorn, unmittelbar unter dem ligamentum arcuatum pubis, eine Lücke für den Durchtritt der v. dorsalis penis (clitoridis) frei bleibt. Es endet hinten verdünnt, leicht konkav ausgebogen, vorn mit einem scharfen Rand und wird senkrecht durchbohrt von der pars membranacea der Harnröhre (beim Manne, der Harnröhre und der Scheide beim Weibe).

Das trigonum urogenitale besteht aus zwei kräftigen Fascienblättern, der *fascia trigoni urogenitalis superior* und *fascia trigoni urogenitalis inferior*. Diese sind an ihrem vorderen und hinteren Rand miteinander verwachsen und schließen einen flachen Spaltraum ein. Die Verwachsungsstelle der vorderen Ränder ist ein fester, quer von einem Schambein zum anderen ausgespannter Strang, *ligamentum transversum pelvis;* die Verwachsungsstelle der hinteren Ränder ist weniger ausgesprochen und wird an ihrer unteren Fläche vom m. transversus perinei superficialis bedeckt. Das Fach zwischen den beiden Fascien wird ausgefüllt von dem *m. transversus perinei profundus,* dem *m. sphincter urethrae membranaceae* und den glandulae bulbourethrales (des Mannes, einem Teil der glandulae vestibulares majores beim Weibe); den beiden lateralen Rinnen entlang laufen die aa. penis (clitoridis), vv. pudendae internae und nn. dorsales penis (clitoridis). Die beiden Fascien entspringen an den unteren Ästen der Sitz- und Schambeine, sind lateral am stärksten und hängen medial mit der Wand der Harnröhre (und Scheide) zusammen; die obere setzt sich außerdem in die fascia prostatae fort.

M. transversus perinei profundus. Form: platt. Lage: im hinteren Teil des trigonum urogenitale. Ursprung: rami inferiores ossis ischii. Ansatz: die Fasern laufen nach der Medianebene und verflechten sich dort sehnig. Innervation: n. dorsalis penis (clitoridis).

M. sphincter urethrae membranaceae. a) Beim *Manne.* Seine innersten Fasern umgeben als geschlossene Ringschicht die Harnröhre und hängen proximal unmittelbar mit dem m. prostaticus, distal mit Kreisfasern der pars cavernosa urethrae zusammen. Die äußeren Fasern entspringen vom Vereinigungswinkel der crura penis, vom ligamentum transversum pelvis, von den fasciae trigoni und von den rami inferiores der Schambeine; sie umgeben bogenförmig die Harnröhre und die glandulae bulbourethrales und sind hinten in der Medianebene sehnig verbunden. Wirkung: komprimiert Harnröhre und glandulae bulbourethrales. b) Beim *Weibe.* Die innersten Fasern verlaufen ähnlich wie beim Mann ringförmig um die Harnröhre. Die äußeren Fasern entspringen am ligamentum transversum pelvis, an den fasciae trigoni und an den Schambeinen und ziehen bogenförmig oder quer zur Grenze zwischen Harnröhre und Scheide oder heften sich an die Wand der Scheide an; sie durchsetzen und überdecken dabei teilweise die glandulae vestibulares majores. Innervation: n. dorsalis penis (clitoridis).

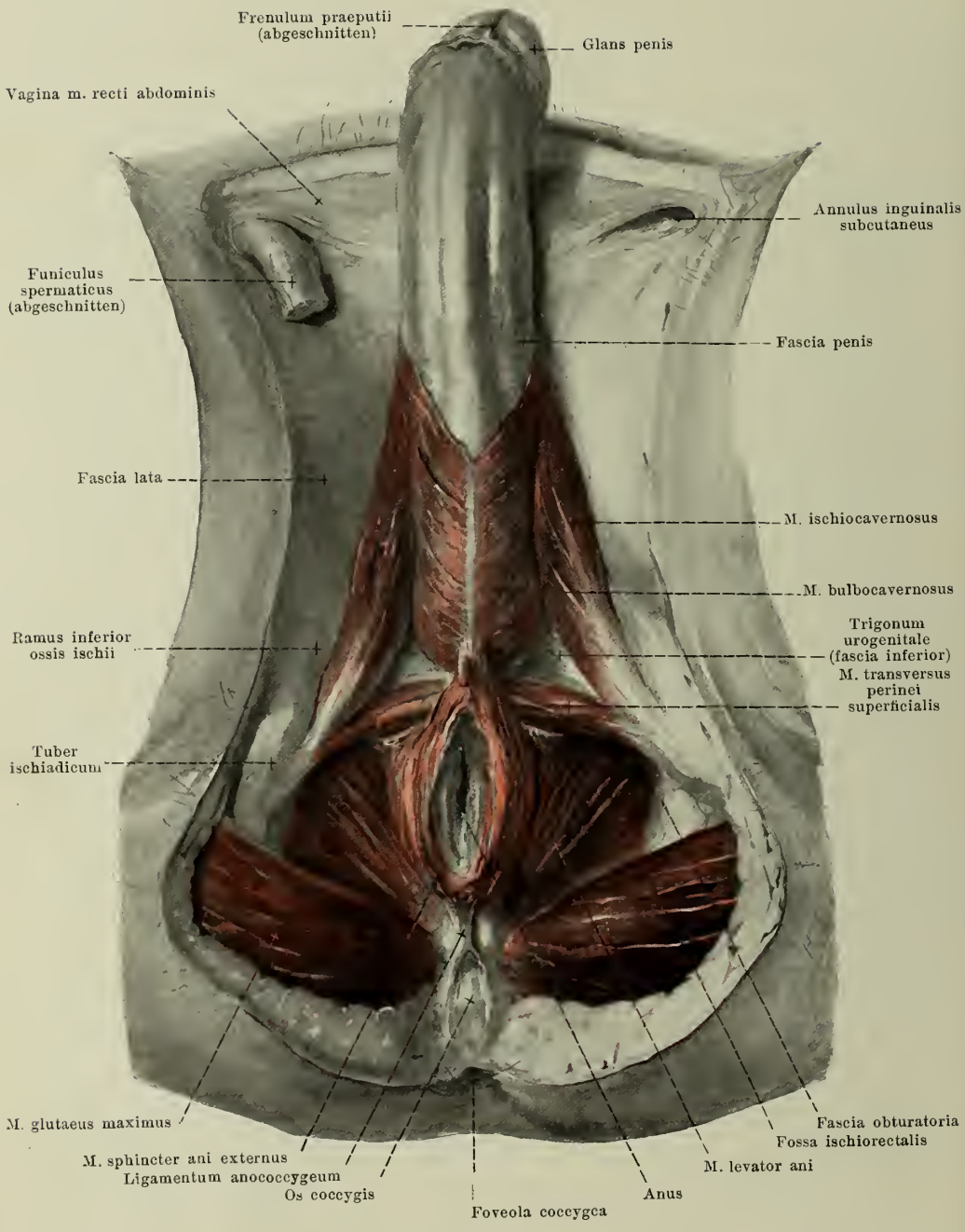

674. Muskeln des Dammes vom Mann,

von unten.

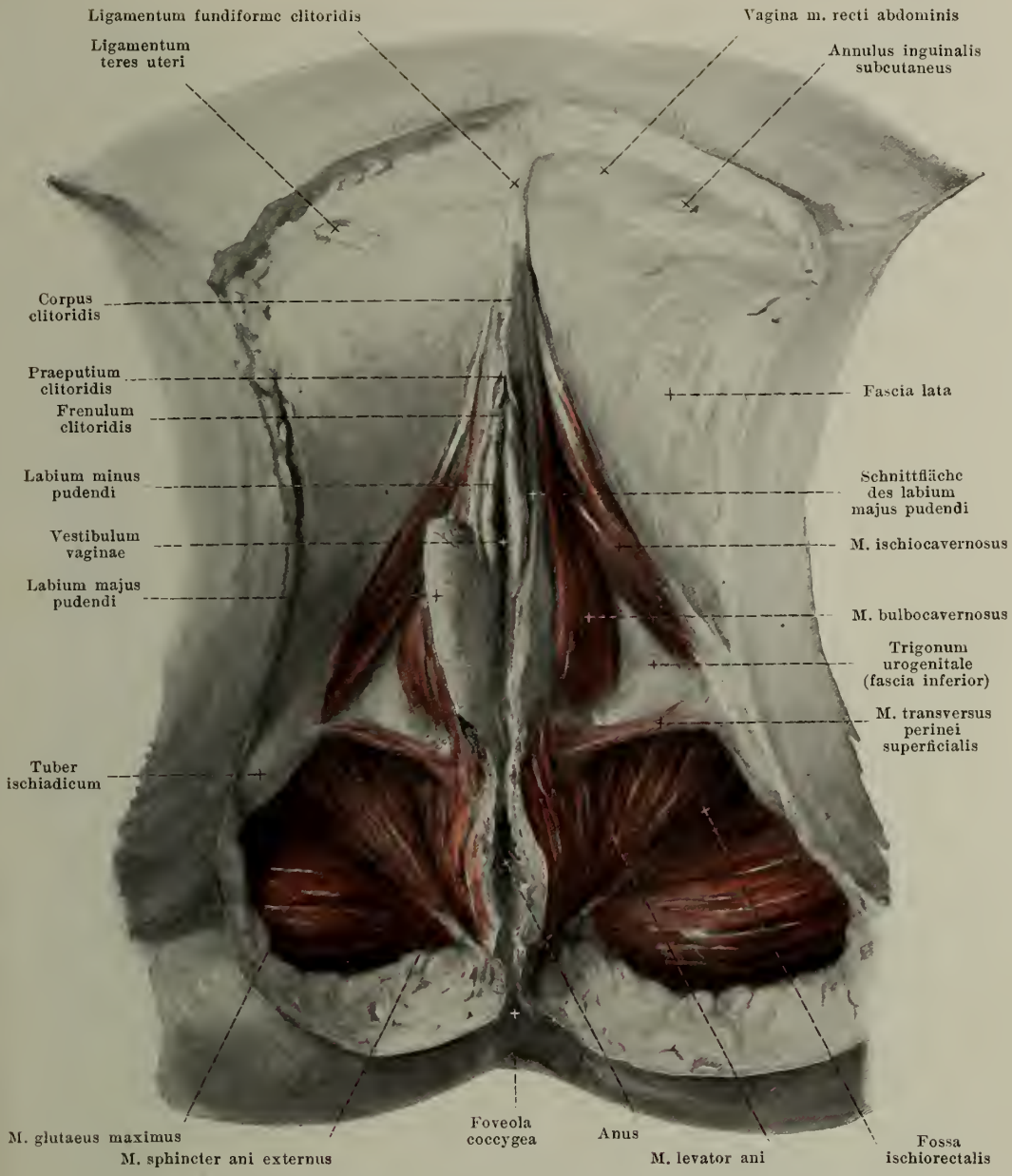

675. Muskeln des Dammes vom Weib, von unten.

(Rechts ist der hintere Teil der großen Schamlippe stehen gelassen.)

M. transversus perinei superficialis (s. auch Figg. 668 u. 674), paarig, sehr variabel. Form: schmal, rundlich oder abgeplattet. Lage: unter dem hinteren Rande des trigonum urogenitale. Ursprung: medialer Rand des ramus inferior ossis ischii über oder unter dem Ursprung des m. ischiocavernosus. Ansatz: die Fasern laufen medianwärts zur Gegend zwischen anus und Urogenitalkanal; dort gehen sie unter teilweiser Durchkreuzung zur raphe des m. bulbocavernosus, zum trigonum urogenitale und in der Tiefe sehr häufig auch zum m. sphincter ani externus der anderen Seite. Innervation: n. perinei.

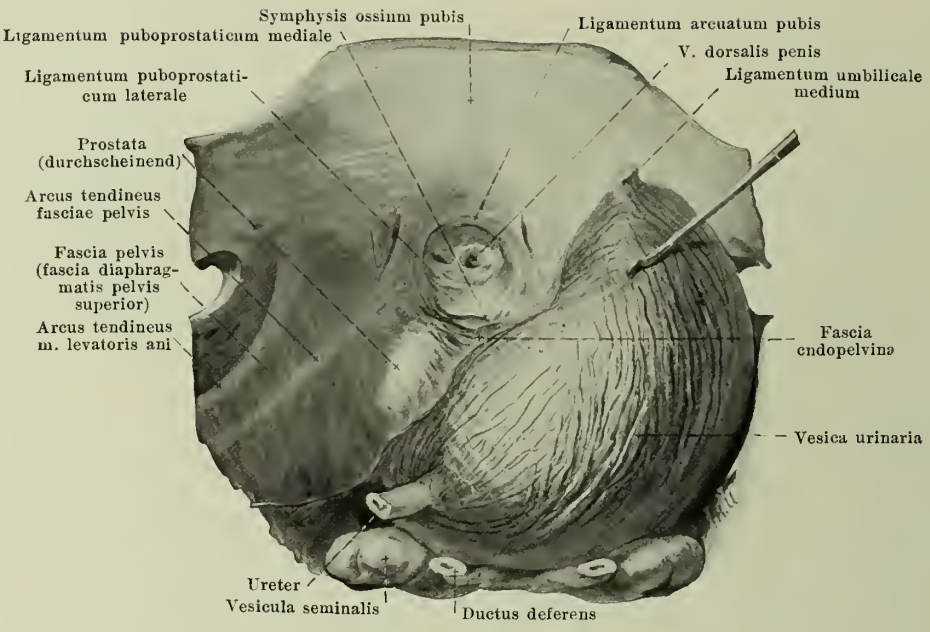

676. Ligamenta puboprostatica, von oben und hinten.

(Die Harnblase ist nach rechts gezogen; ihre Muskulatur größtenteils frei präpariert.)

M. sphincter ani externus (s. Figg. 578, 668, 671, 674 u. 675), unpaar. Form: oval, dick. Lage: nach außen vom m. sphincter ani internus, im Umkreis des anus und annulus haemorrhoidalis; oben schließt er sich unmittelbar an die mm. pubococcygei an. Ursprung und Ansatz: die oberflächlicheren Fasern entspringen hinter dem anus teilweise gekreuzt von der Haut oder unter Vermittelung eines Bindegewebsstranges, *ligamentum anococcygeum,* von der hinteren Fläche und der Spitze des Steißbeines und enden vor dem anus gekreuzt und ungekreuzt in der Haut und in der raphe des m. bulbocavernosus. Die tiefe dickere Fasermasse ist ringförmig; ihre Fasern durchkreuzen sich teilweise vorn und hinten; s. auch S. 611. Wirkung: schließt den anus. Innervation: nn. haemorrhoidales inferiores.

M. ischiocavernosus, paarig. a) Beim *Manne* (s. Figg. 655, 657, 658, 674 u. 677). Form: länglich, rinnenförmig, in der Mitte dicker, muskulös, vorn und hinten sehnig. Lage: umgibt das crus penis unten und medianwärts, grenzt oben an das trigonum urogenitale, medianwärts an den m. bulbocavernosus; hinten reicht er bis zum hinteren Rand des trigonum urogenitale. Ursprung: mediale Fläche des ramus inferior ossis ischii. Ansatz: die Fasern gehen nach vorn teilweise zur medialen und unteren Fläche des crus penis, teilweise lateralwärts zum dorsum penis und heften sich sehnig an die tunica albuginea. Wirkung: spannt die tunica albuginea, hilft bei der Erektion und Ejakulation. b) Beim *Weibe* (s. Figg. 668 u. 675) ist er schwächer, gleicht aber sonst demjenigen des Mannes. Innervation: n. perinei.

M. bulbocavernosus. a) Beim *Manne* (s. Figg. 656, 671, 674 u. 677), unpaar. Form: rinnenförmig. Lage: umhüllt die freie Oberfläche des bulbus urethrae, grenzt oben an das trigonum urogenitale, lateralwärts an die mm. ischiocavernosi. Ursprung: an medianer, sehniger Raphe auf unterer und hinterer Fläche des bulbus urethrae. Ansatz: die Fasern laufen jederseits bogenförmig nach vorn und aufwärts; die vorderen, oberflächlicheren umgreifen das corpus penis und enden auf dessen dorsum in der fascia penis; die tieferen gehen teilweise zum Vereinigungswinkel der crura penis, teilweise ringförmig um den bulbus herum (s. Fig. 658). b) Beim *Weibe* (s. Figg. 665 u. 675) hinten in zwei symmetrische Hälften geschieden. Lage: unmittelbar an lateraler Fläche des bulbus vestibuli und der glandula vestibularis major; sonst wie beim Mann. Ursprung: hinterster Abschnitt des trigonum urogenitale. Ansatz: oberflächlichere Fasern zum dorsum clitoridis, tiefere umgreifen den bulbus vestibuli und gehen zum Vereinigungswinkel der crura clitoridis (s. Fig. 668). Der Muskel hängt namentlich beim Weibe häufig mit dem m. sphincter ani externus derselben Seite zusammen. Wirkung: komprimiert bulbi (und glandulae vestibulares majores), hilft bei der Erektion und Ejakulation. Innervation: nn. perinei.

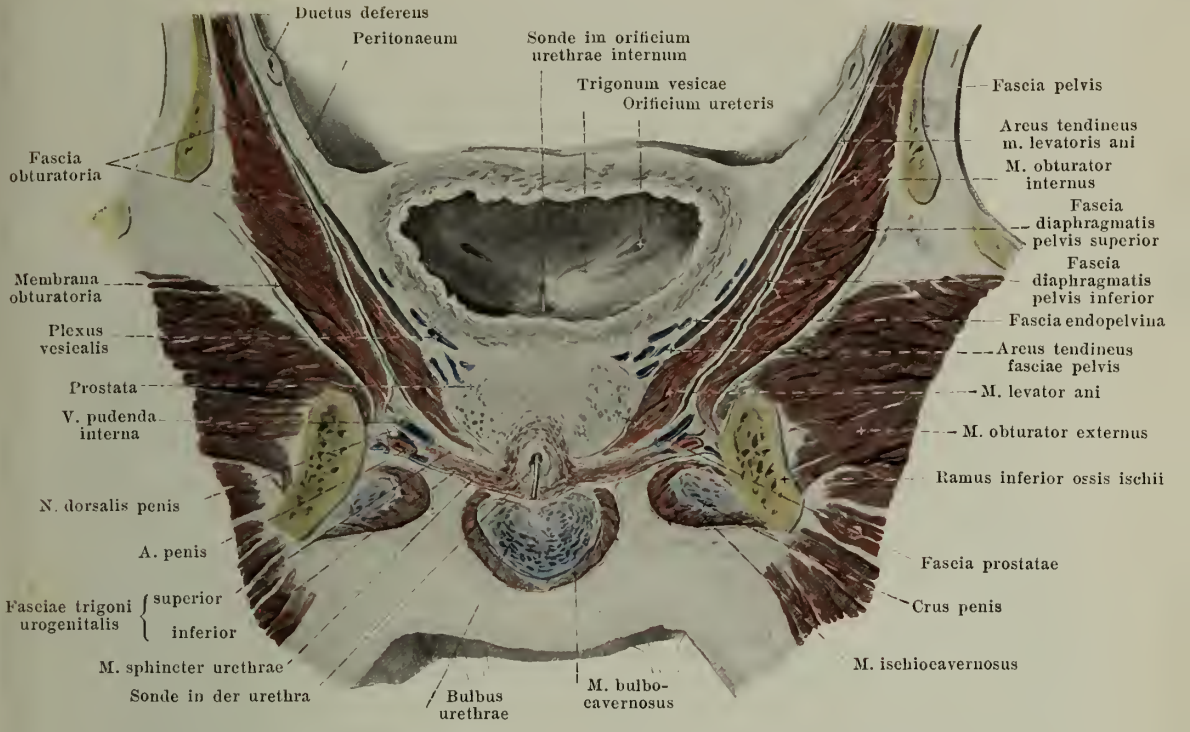

677. Frontalschnitt durch das männliche Becken.

(Nach einem Gefrierschnitt von W. Braune. Hintere Scheibe von vorn gezeichnet.)

Fascia obturatoria (s. auch Figg. 670 u. 672) ist eine sehr starke Fascie, welche die mediale Fläche des m. obturator internus überzieht und an dessen Rande überall am Knochen festgeheftet ist; sie enthält eingewebt den arcus tendineus m. levatoris ani (s. S. 608).

Fascia pelvis (s. auch Figg. 672 u. 676) hängt oben an der linea terminalis mit der fascia transversalis und den fasciae iliacae zusammen. Sie überzieht als dünnes Häutchen anfangs die Innenfläche der Knochen und der fascia obturatoria, wird dann kräftiger und bekleidet als *fascia diaphragmatis pelvis superior* die mediale, obere Fläche des diaphragma pelvis abwärts bis zu einem derben, sehnigen Bindegewebsstreifen, *arcus tendineus fasciae pelvis,* welcher in ihr jederseits vom untersten Abschnitt der symphysis ossium pubis nach hinten und lateralwärts zur spina ischiadica verläuft. An diesem Streifen geht die Hauptmasse der Fascie auf die Beckeneingeweide über, bekleidet als *fascia endopelvina* die Harnblase, die Scheide und den Mastdarm nebst deren Venengeflechten und verliert sich nach oben allmählich. Andere Fascienzüge ziehen vom arcus tendineus fasciae pelvis an der medialen Fläche des diaphragma pelvis beim Mann weiter bis zur Spitze der prostata und gehen dort in die fascia prostatae über (beim Weib gehen sie zur Scheide und Harnröhre). Zwischen den vorderen Enden der beiden arcus tendinei fasciae pelvis steigt die Fascie etwas tiefer herab und bildet dadurch eine Grube, welche lateral durch zwei vorspringende Streifen, *ligamenta puboprostatica* (beim Weib *pubovesicalia) lateralia* begrenzt wird, und in deren Tiefe das *ligamentum puboprostaticum* (beim Weib *pubovesicalc) medium* verläuft. Diese Bänder gehen von der hinteren Fläche des untersten Schambeinfugenabschnittes aus beim Manne zur Harnblase und prostata, beim Weib zur Harnblase und Harnröhre und enthalten in der Tiefe Züge glatter Muskelfasern, *mm. pubovesicales.*

Die laterale, untere Fläche des diaphragma pelvis ist von der dünnen *fascia diaphragmatis pelvis inferior* überzogen, welche oben mit der fascia obturatoria zusammenhängt. Der zwischen ihr und der fascia obturatoria gelegene, keilförmige Raum (s. Figg. 674 u. 675) heißt *fossa ischiorectalis.*

Die *fascia superficialis perinei* (nicht gezeichnet) beginnt am hinteren Rand des trigonum urogenitale, überzieht die radix penis und ihre Muskeln, hängt lateral mit dem Knochen zusammen und geht vorn in die tunica dartos und in die fascia penis über.

678. Rechte Brust eines 18jährigen Mädchens.

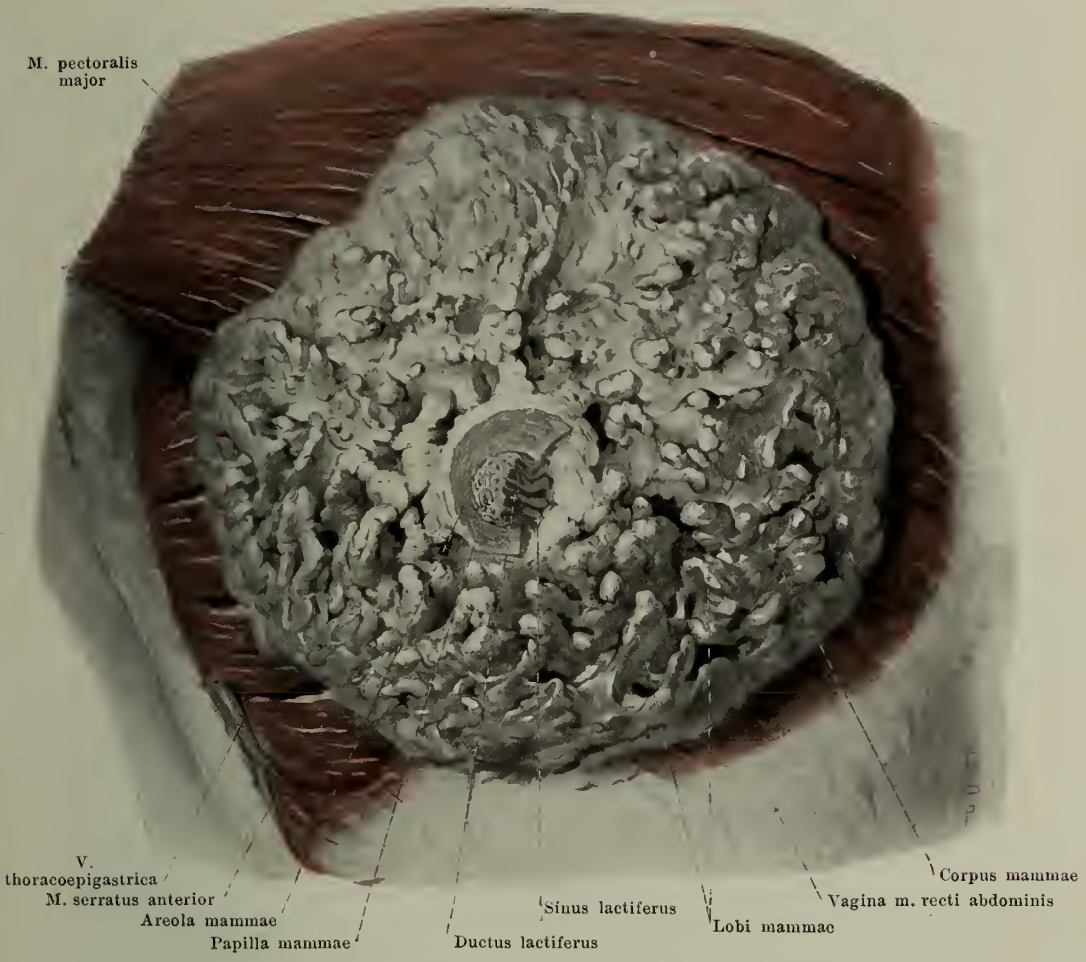

679. Rechte Brustdrüse einer hochschwangeren Frau, frei präpariert, in ihrer Lage zu den Brustmuskeln.

Die **Brüste,** *mammae,* (s. auch Figg. 678 u. 680) kommen nur beim Weibe zu ihrer vollen Entwickelung, bleiben dagegen beim Manne zeitlebens rudimentär. Sie sind paarig und nach Rasse, Individuum und dem Funktionszustand der Drüsen sehr verschieden entwickelt und geformt.

Eine wohlgeformte, pralle Brust stellt ein Kugelsegment dar, das unten ein wenig stärker gewölbt ist als oben. Ungefähr auf der Höhe der Wölbung ragt die bei Jungfrauen kegelförmige oder zylindrische, verschieden hohe *Brustwarze*, *papilla mammae,* hervor. Ihre Spitze ist rauh und zerklüftet und enthält in ihren Vertiefungen die Mündungen der Milchgänge; ihr seitlicher Umfang ist mit Runzeln bedeckt. Sie ist von einem ringförmigen, ebenfalls runzeligen Feld, dem *Warzenhof, areola mammae,* umgeben; dieses besitzt besonders während der Schwangerschaft mehrere stecknadelkopfgroße, rundliche Erhebungen, welche von den glandulae areolares herrühren. Die Brüste reichen bei guter Ausbildung mit ihrer Basis von der dritten bis zur sechsten, selten bis zur siebenten Rippe und werden in der Mitte durch eine dem Brustbein entsprechende Furche, *Busen,* voneinander getrennt; sie sind bei Jungfrauen schief angesetzt, d. h. die Brustwarzen sind etwas lateralwärts gerichtet. Lateral überragen sie den Rand des m. pectoralis major und die ihm entsprechende vordere Achselfalte, *plica axillaris anterior.* Die Brustwarze befindet sich bei festsitzender Brust in der Höhe der 5. Rippe, rechts und links häufig verschieden hoch und verschieden weit von der Medianebene.

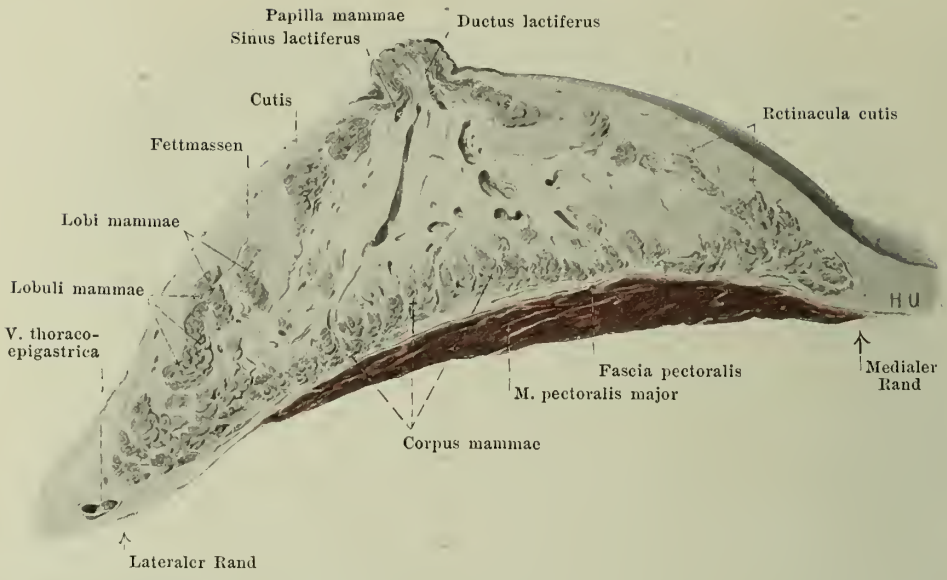

680. Horizontalschnitt der rechten Brustdrüse einer hochschwangeren Frau, obere Hälfte, von unten.

Die von der Brust umschlossene ***Brustdrüse,*** *corpus mammae,* ist eine rundlich-eckige Scheibe, deren glatte Rückfläche größtenteils dem m. pectoralis major, in einem kleineren lateralen Abschnitt auch dem m. serratus anterior aufliegt; sie wird mit diesen Muskeln durch das lockere Bindegewebe der fascia pectoralis verschiebbar verbunden. Die vordere Oberfläche ist sehr uneben und besitzt namentlich unten und lateral zahlreiche kamm- und zackenartige Fortsätze, welche tiefe Buchten zwischen sich lassen. Von der Spitze dieser Erhebungen gehen bindegewebige Stränge, *retinacula cutis,* zur cutis, und die ganzen Zwischenräume zwischen Drüsensubstanz, retinacula und cutis sind von Fettmassen ausgefüllt. Die Drüse besteht aus 15—24 und mehr unregelmäßigen, voneinander durch Bindegewebe getrennten *Lappen, lobi mammae,* welche in der Peripherie der Drüse breiter sind und ihre Spitzen nach der Brustwarze zu richten. Jeder Lappen wird durch das eindringende Bindegewebe in zahlreiche kleinere *Läppchen, lobuli mammae,* geschieden und besitzt einen Ausführungsgang, *ductus lactiferus,* welcher als weißlicher Strang in dem gelbrötlichen Drüsengewebe nach der Spitze des Lappens zu zieht, um dort in die Warze umzubiegen. Vor dem Eintritt in die Warze besitzt jeder Ausführungsgang eine bis zu $^1/_2$ cm breite, spindelförmige Erweiterung, *sinus lactiferus.* In der Warze selbst laufen die ductus lactiferi parallel und münden in den Vertiefungen der Spitze.

Im Bereiche der Warze und des Warzenhofes sind wohlentwickelte *Talgdrüsen, glandulae sebaceae,* vorhanden. In dem Warzenhofe finden sich in geringer Anzahl *Schweißdrüsen, glandulae sudoriferae,* sowie mehrere rudimentäre Milchdrüsen, *glandulae areolares [Montgomerii],* welch letztere mit je einem kleinen Milchgang auf der Höhe der von ihnen verursachten Erhabenheit münden.

Die Haut ist über der Brust weich und zart, auf der Warze und dem Warzenhofe besonders dünn. Ihre Farbe ist an letzteren beiden Stellen bei Jungfrauen hellrötlich und wird bei eintretender Schwangerschaft gewöhnlich dunkelbraun.

Die **männliche Brustdrüse,** *mamma virilis,* (nicht gezeichnet) ist ein kleines, flaches Gebilde, welches im wesentlichen aus Bindegewebe besteht und gewöhnlich nur Andeutungen von Drüsengewebe enthält. Sie besitzt eine meist bräunlich gefärbte *areola mammae* und *papilla mammae,* letztere ist aber kleiner als beim Weibe. Die Warze liegt gewöhnlich im 4. Zwischrippenraum, seltener auf der 4. oder 5. Rippe, häufig rechts und links verschieden hoch und verschieden weit von der Medianebene.

Überzählige Brustwarzen und -drüsen, *mammae accessoriae (muliebres et viriles)* kommen in sehr verschiedener Ausbildung bei beiden Geschlechtern in der Gegend zweier Linien vor, welche vom Ansatz der oberen Extremitäten über die normalen Drüsen konvergierend zu den Genitalien herablaufen.

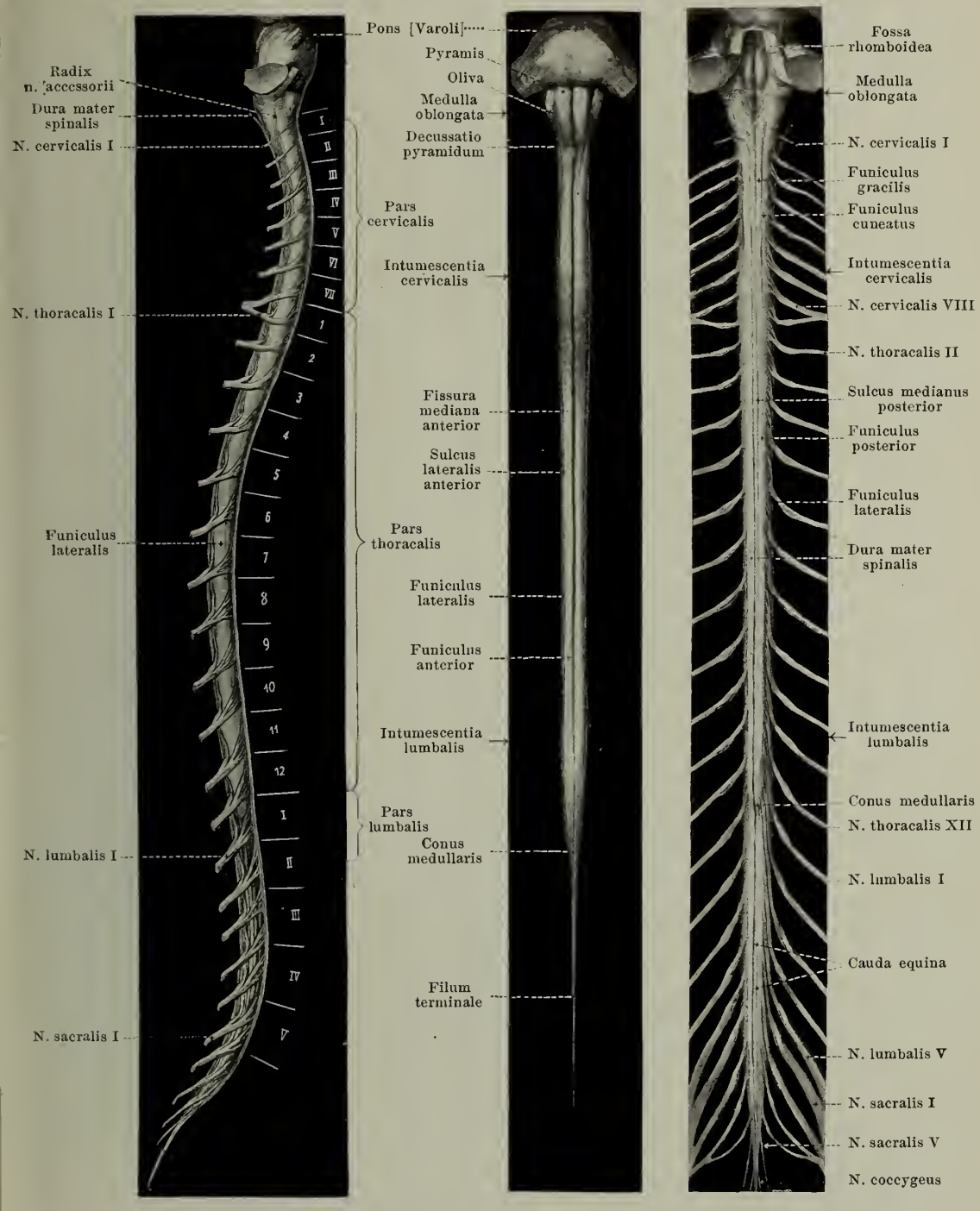

681—683. Rückenmark

von rechts — von vorn (ohne Nervenwurzeln) — von hinten.

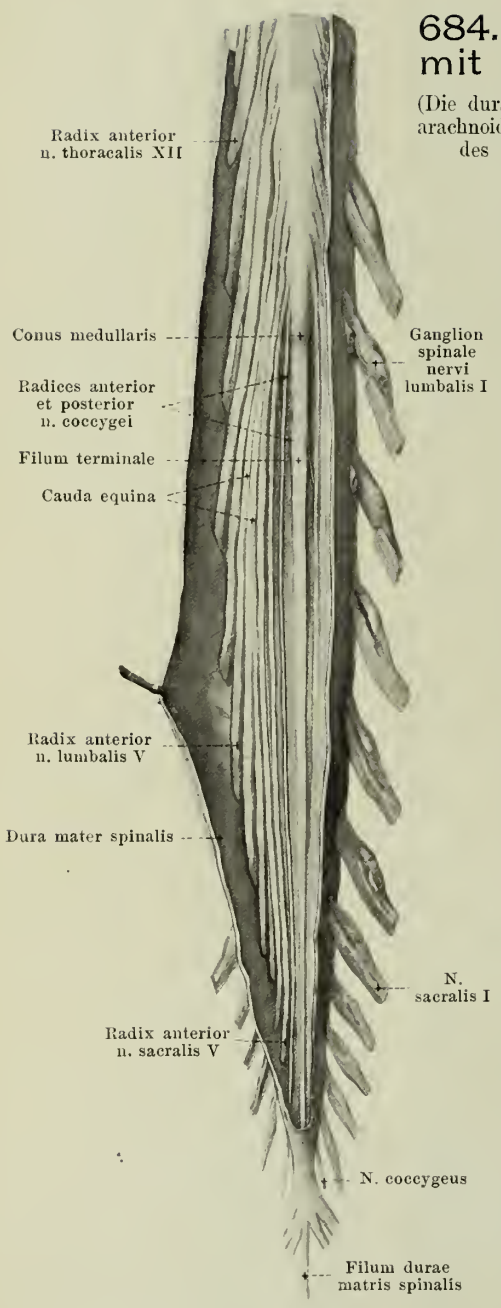

684. Unteres Rückenmarksende mit den Nervenwurzeln, von vorn.

(Die dura mater ist eröffnet und rechts zur Seite gezogen, die arachnoidea ist entfernt. Links sind aus den vorderen Wurzeln des 1. und 2. Lendennerven Stücke herausgeschnitten.)

Das **nervöse Zentralorgan** *(systema nervorum centrale)* wird eingeteilt in das *Rückenmark (medulla spinalis)* und das *Gehirn (encephalon)*.

Das **Rückenmark** *(medulla spinalis)* (s. auch Figg. 681—683 u. 689) liegt als annähernd zylindrischer, von vorn nach hinten mehr oder weniger abgeplatteter Strang innerhalb des Wirbelkanales und ist den Krümmungen des letzteren entsprechend gebogen. Oben geht es zwischen Atlas und Hinterhauptsbein ohne scharfe Grenze in das verlängerte Mark über, unten spitzt es sich zu einem kurzen, kegelförmigen Abschnitt *(conus medullaris)* zu und geht (beim Erwachsenen) am unteren Rande des ersten oder im oberen Abschnitt des zweiten Lendenwirbels in den langen, feinen *Endfaden (filum terminale)* über, welcher sich bis zur hinteren Fläche des Steißbeines verfolgen läßt.

Man unterscheidet an ihm drei Abschnitte: die *pars cervicalis* umfaßt das Austrittsgebiet der Halsnerven, die *pars thoracalis* dasjenige der Brustnerven, die *pars lumbalis* das der Lenden- und Kreuzbeinnerven. Die Durchmesser des Rückenmarkes sind nicht in allen Höhen gleich; diejenigen Abschnitte, welche die für die Extremitäten bestimmten Nerven entsenden, sind zu spindelförmigen Anschwellungen, besonders in frontaler Richtung, verdickt. Die *Halsanschwellung (intumescentia cervicalis)* reicht vom 3. Hals- bis zum 2. Brustwirbel, ihre größte Breite entspricht dem 5. oder 6. Halswirbel; die *Lendenanschwellung (intumescentia lumbalis)* beginnt am 9. oder 10. Brustwirbel, ist am stärksten am 11. oder 12. Brustwirbel und geht am 1. oder 2. Lendenwirbel in den conus medullaris über.

Die ***Oberfläche des Rückenmarkes*** (s. Figg. 681—683 u. 685—687) wird durch eine mediane vordere, breite, tief einschneidende Furche, *fissura mediana anterior,* welche eine Duplikatur der pia mater spinalis mit ansehnlichen Blutgefäßen enthält, und durch eine mediane hintere Rinne, *sulcus medianus posterior,* von welcher eine mediane bindegewebige Scheidewand als Fortsatz der pia mater in das Innere dringt, in zwei annähernd symmetrische Hälften geteilt. An jeder dieser Seitenhälften sieht man auf der Rückseite $2\,^1/_2$—$3\,^1/_2$ mm lateral vom sulcus medianus posterior eine Rinne, *sulcus lateralis posterior,* in welcher die hinteren Wurzelfäden in das Rückenmark eindringen; die vorderen Wurzelfäden verlassen das Rückenmark an seiner vorderen Seite in einer ca. 2 mm breiten Zone, welche etwas lateral von der fissura mediana anterior und ihr ungefähr parallel verläuft und als *sulcus lateralis anterior* bezeichnet wird. Im Halsteil zieht außerdem an der Rückseite noch eine feine Längsfurche, *sulcus intermedius posterior* (s. Fig. 698), etwa 1 mm lateral vom sulcus medianus posterior von der medulla oblongata aus abwärts, entsprechend der Grenze zwischen fasciculus gracilis und fasciculus cuneatus. Ein analog an der vorderen Fläche des Halsmarkes verlaufender *sulcus intermedius anterior* (nicht gezeichnet) ist nur bisweilen als laterale Abgrenzung des fasciculus cerebrospinalis anterior vorhanden.

Austrittsstelle des 5. Sacralnerven

Austrittsstelle des 3. Sacralnerven

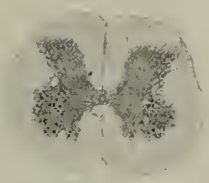

Austrittsstelle des 1. Sacralnerven

Austrittsstelle des 3. Lendennerven (größte Breite der Lendenanschwellung)

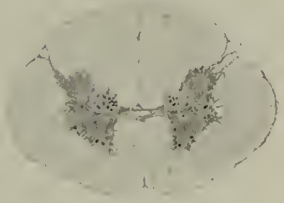

Austrittsstelle des 1. Lendennerven

Austrittsstelle des 8. Brustnerven

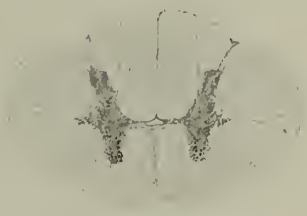

Austrittsstelle des 2. Brustnerven

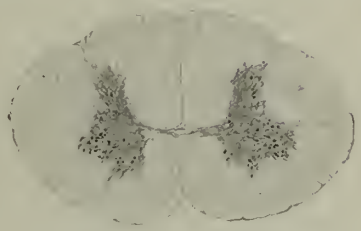

Austrittsstelle des 5. Halsnerven (größte Breite der Halsanschwellung)

685. Querschnitte durch das Rückenmark eines erwachsenen Menschen.

Vergr.: 4:1. (Held.)

(Die Schnitte stammen alle von demselben Rückenmark und sind gleichmäßig so orientiert, daß der dorsale Schnittrand nach oben sieht.)

Oberfläche des Rückenmarkes (Fortsetzung) (s. Figg. 681—683, 686, 687 u. 749[a]). Den prismatischen Strang, welcher jederseits zwischen der fissura mediana anterior und den lateralen Bündeln der vorderen Wurzelfasern zutage tritt, nennt man *Vorderstrang (funiculus anterior);* der Strang, welcher von diesem bis zum sulcus lateralis posterior reicht, heißt *Seitenstrang (funiculus lateralis),* und der zwischen sulcus lateralis posterior und sulcus medianus posterior gelegene wird *Hinterstrang (funiculus posterior)* genannt.

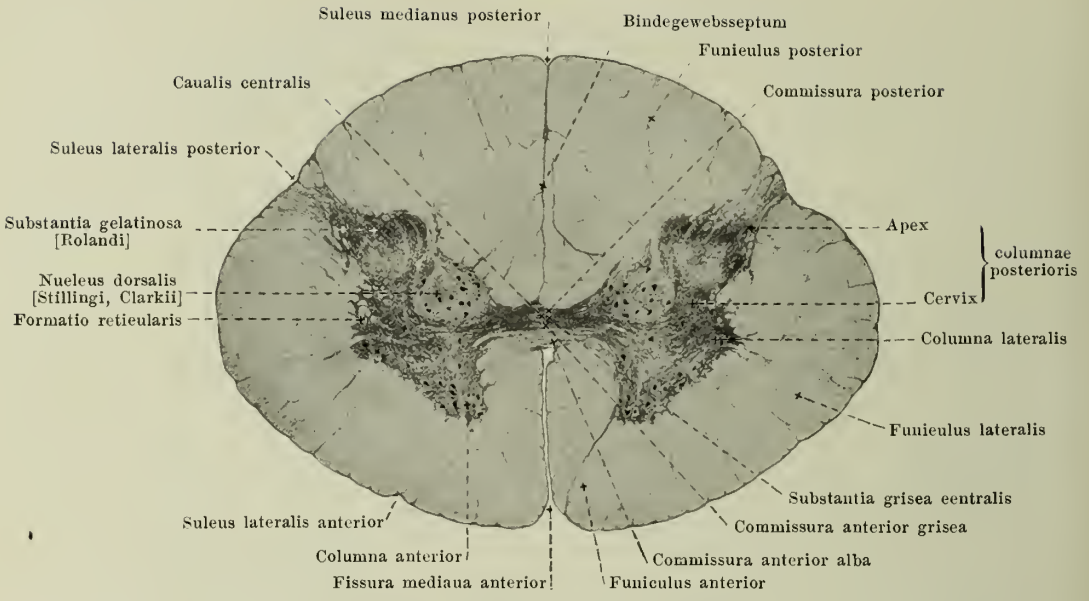

686. Querschnitt durch den obersten Teil des Lendenmarkes eines Erwachsenen. Vergr.: 10:1. (Held.)

(Der Schnitt ist derselbe wie der fünfte in Fig. 685.)

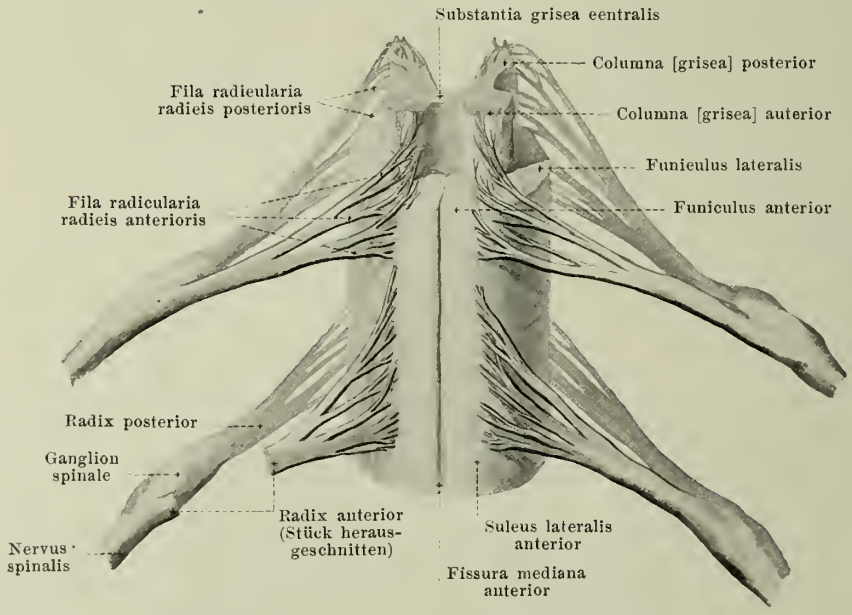

687. Stück des Rückenmarkes mit den Wurzeln von zwei Nerven, von vorn, halbschematisch. Vergr.: ca. 3:1.

(Im obersten Teil ist die weiße Substanz entfernt.)

688. Stück des Rückenmarkes mit den Häuten, von hinten.

(Die dura mater ist unten aufgeschnitten und seitlich umgelegt, die arachnoidea ist teilweise entfernt.)

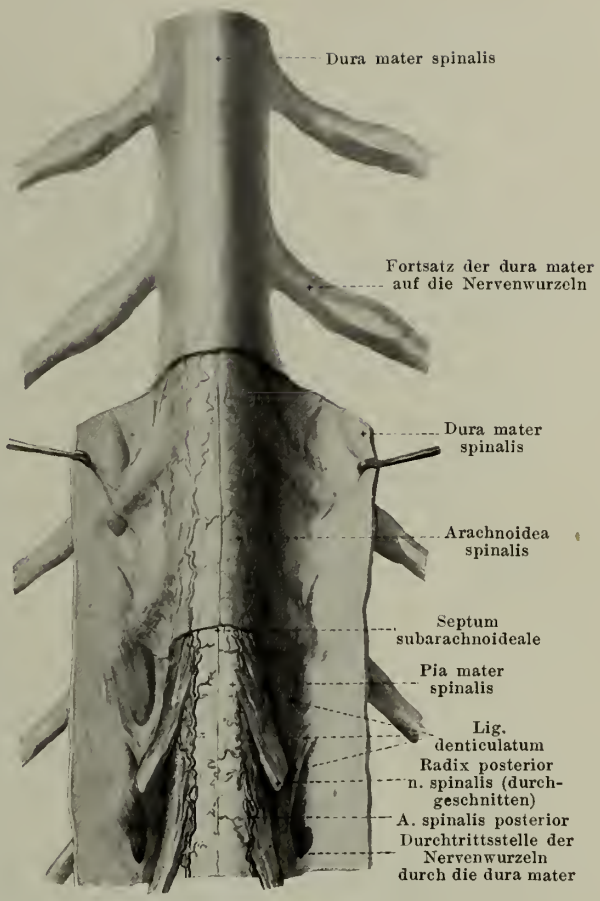

Das ***Innere des Rückenmarkes*** (s. Figg. 685—687, 749a—750) besteht aus *grauer Substanz (substantia grisea)* und aus *weißer Substanz (substantia alba)*, deren gegenseitiges Mengenverhältnis in den verschiedenen Höhen etwas wechselt (s. Fig. 685).

Die *graue Substanz* ist die Trägerin der Nervenzellen und liegt im Inneren des Rückenmarkes, so daß sie nirgends an die Oberfläche herantritt; sie besteht aus zwei stark entwickelten lateralen Teilen, welche je in einer Seitenhälfte des Markes gelegen sind, und aus einer dieselben verbindenden mittleren Brücke, so daß auf dem Querschnitt das Bild eines H entsteht. Die mittlere Brücke liegt im allgemeinen der vorderen Rückenmarksfläche etwas näher als der hinteren und umschließt den engen, rundlichen oder ovalen *Zentralkanal (canalis centralis)*. Dieser setzt sich nach oben in die medulla oblongata fort und mündet an der unteren Spitze der Rautengrube vor dem obex in den vierten Ventrikel; im unteren Ende des conus terminalis erweitert er sich zu dem länglichen, meist dreiseitigen *ventriculus terminalis* (nicht gezeichnet), verläuft dann als außerordentlich feiner Kanal noch eine verschieden lange Strecke weit im filum terminale und endigt dort blind; er enthält eine geringe Menge von Flüssigkeit und ist unmittelbar umgeben von der *substantia grisea centralis*. Den queren grauen Zug hinter ihm nennt man *commissura posterior*, den sehr schmalen vor ihm *commissura anterior grisea;* letzterem schließt sich unmittelbar die der weißen Substanz angehörende *commissura anterior alba* an. An den lateralen Abteilungen der grauen Substanz, deren Form in verschiedenen Höhen etwas wechselt, unterscheidet man jederseits zwei annähernd zylindrische *columnae griseae*. Die *columna anterior (Vordersäule, Vorderhorn)* ist nach vorn und wenig lateralwärts gerichtet und reicht nach hinten bis zur erwähnten grauen Brücke. Die *columna posterior (Hintersäule, Hinterhorn)* erstreckt sich von hier aus nach hinten und wenig lateralwärts und kommt dort stellenweise der Oberfläche sehr nahe; sie ist länger und schmaler als die columna anterior, ventralwärts etwas verschmälert *(cervix columnae posterioris)* und dorsalwärts etwas zugespitzt *(apex columnae posterioris);* das auf dem Querschnitt sichelförmige Feld im hinteren Teil des Hinterhorns heißt *substantia gelatinosa [Rolandi]*. Eine scharf abgegrenzte Gruppe von Ganglienzellen, welche sich an der medialen Seite des Hinterhorns nahe der commissura posterior findet, vom 2. Lenden- bis zum 7. Halsnerven reicht und im oberen Lenden- und unteren Brustmark am stärksten entwickelt ist, wird als *nucleus dorsalis [Stillingi, Clarkii] (Clarkesche Säule)* bezeichnet; sie ist auf dem Querschnitt rund oder oval. Im oberen Teile des Brustmarkes schiebt sich vom hinteren Abschnitt des Vorderhornes ein dreiseitiger Fortsatz, *columna lateralis (Seitensäule, Seitenhorn)*, lateralwärts in die weiße Substanz, welcher caudalwärts allmählich verschwindet und im Halsmark mit dem Vorderhorn zu einer gemeinsamen Masse verschmilzt. In dem einspringenden Winkel zwischen ihm und dem Hinterhorn entsendet die graue Substanz netzartig angeordnete Balken, *formatio reticularis*, lateralwärts, welche im Lendenmarke undeutlich sind und nach dem oberen Ende des Rückenmarkes kontinuierlich zunehmen.

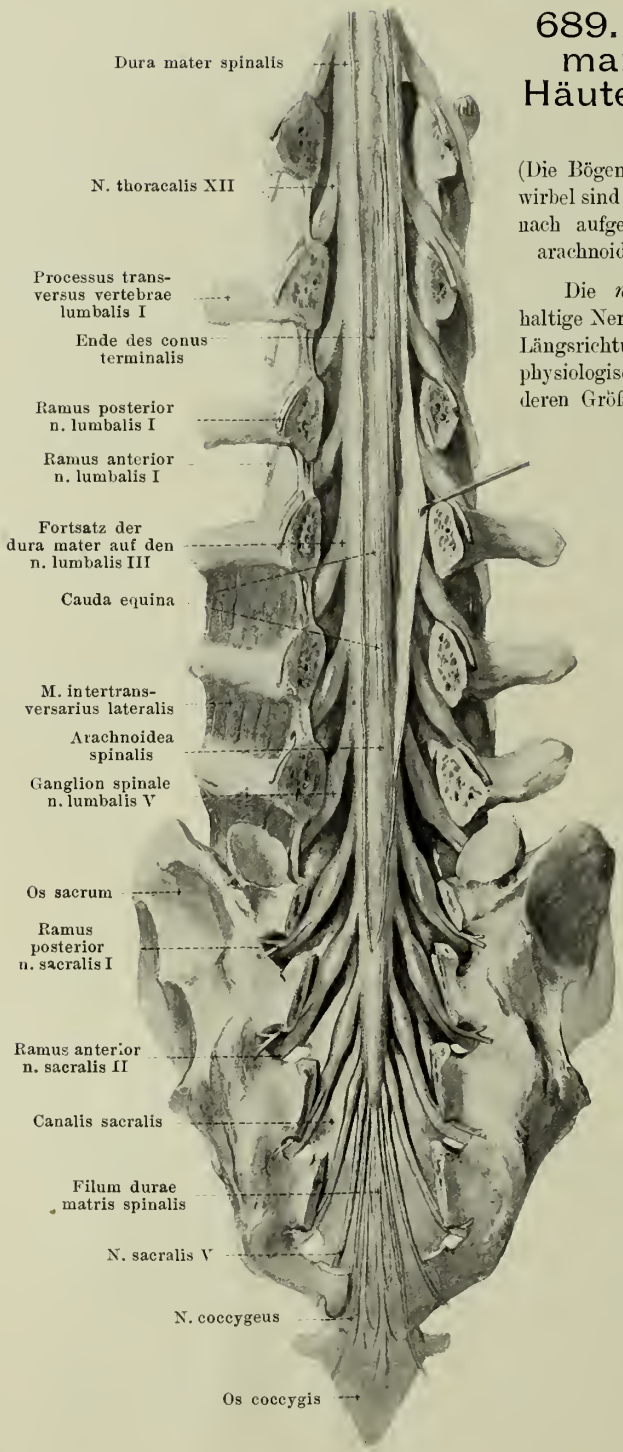

689. Unteres Rückenmarksende mit den Häuten im Wirbelkanal, von hinten.

(Die Bögen der Brust-, Lenden- und Kreuzbeinwirbel sind entfernt; die dura mater ist der Länge nach aufgeschlitzt und teilweise umgelegt, die arachnoidea ist größtenteils weggenommen.)

Die *weiße Substanz* enthält nur markhaltige Nervenfasern, welche größtenteils in der Längsrichtung verlaufen und in eine Anzahl physiologisch ungleichwertiger Bündel zerfallen, deren Größe in verschiedenen Höhen schwankt, und deren Grenzen teilweise ineinander greifen. Über diese Bündel und über die Hauptzellengruppen der grauen Substanz und ihre Verbindungen geben Figg. 749a—750 Auskunft.

Im conus terminalis tritt die weiße Substanz stark zurück gegen die graue, welche allmählich zu einer einheitlichen Masse verschmilzt, so daß eine Abgrenzung von Vorder- und Hinterhorn unmöglich ist. In das filum terminale setzen sich die graue und die weiße Substanz in gleicher Anordnung noch 6—8 cm weit fort; weiter unten besteht das filum terminale nur aus Bindegewebe, Gefäßen und den Rudimenten des 2. und 3. nervus coccygeus, welche in ihm caudalwärts ziehen.

Das Rückenmark ist von den ***Rückenmarkshäuten*** (s. auch Figg. 684, 688 u. 690) umgeben, welche oben ohne Grenze in die *Hirnhäute* übergehen und mit diesen gemeinsam als *meninges* bezeichnet werden. Die *pia mater spinalis (weiche Rückenmarkshaut)* schmiegt sich als zarte, gefäßhaltige Membran dem Rückenmarke überall dicht an, entsendet eine Duplikatur in die fissura mediana anterior und zahlreiche Blutgefäße in die Rückenmarkssubstanz; unten umhüllt sie den innerhalb des Sackes der dura mater gelegenen Abschnitt des filum terminale und verschmilzt dann mit der dura mater.

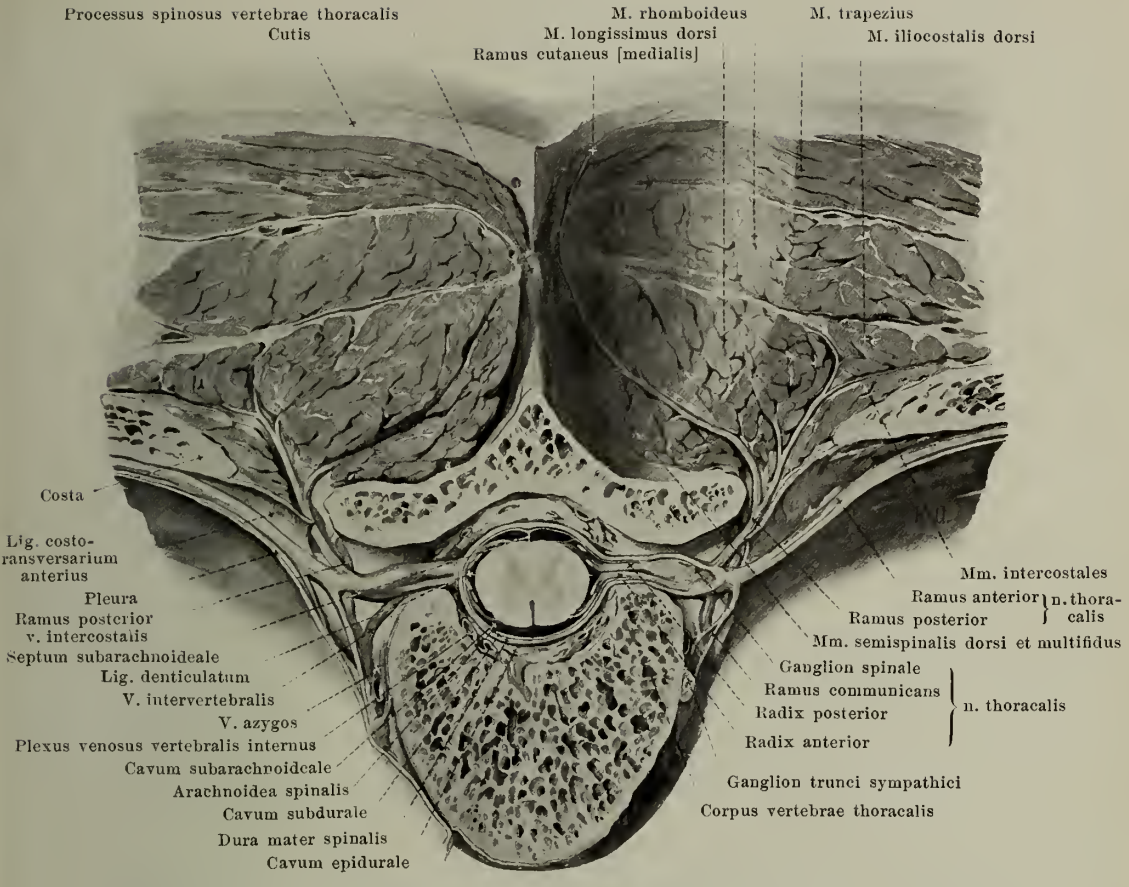

690. Querschnitt der Brustwirbelsäule nebst Rückenmuskeln.

(Links ist die pleura abgezogen und aus der Muskulatur ein Stück herausgeschnitten.)

Rückenmarkshäute (Fortsetzung) (s. auch Figg. 684, 688 u. 689). Von der lateralen Fläche der pia mater spinalis geht jederseits ein frontal gestelltes Bindegewebsblatt, *ligamentum denticulatum*, ab, welches zwischen den vorderen und hinteren Nervenwurzeln verläuft und sich lateral mit meist 21 Zacken an der Innenfläche der dura mater befestigt; die Zacken heften sich dort meist zwischen zwei Nervendurchtrittsstellen an, die oberste nahe über dem Durchtritt der a. vertebralis durch die dura mater (s. Fig. 775), die unterste zwischen dem letzten Brust- und ersten Lendennerven. Die *arachnoidea spinalis (Spinnwebehaut),* eine sehr zarte, gefäßlose Haut, bildet einen das Rückenmark nur lose umschließenden Sack, welcher von der dura mater nur durch einen capillaren Spalt, *cavum subdurale,* von der pia mater durch einen geräumigen, vom *liquor cerebrospinalis* erfüllten Raum, *cavum subarachnoideale,* getrennt ist; sie hüllt das lig. denticulatum ein und entsendet besonders den sulcus medianus posterior entlang feine Fäden zur pia, welche im unteren Halsteile und im Brustteile zu Lamellen, *septum subarachnoideale,* zusammentreten. Die *dura mater spinalis (harte Rückenmarkshaut),* ist ein derbes, gefäßarmes, bindegewebiges Rohr, welches weit unter dem conus terminalis, in der Höhe des 2. oder 3. Kreuzbeinwirbels, unter Zuspitzung blind endigt und von dort als *filum durae matris spinalis* das filum terminale unmittelbar überzieht; vom Periost des Wirbelkanales ist sie durch Fett, Bindegewebe und Venenplexus (s. S. 454) getrennt, zwischen welchen ein System von Lymphspalten, *cavum epidurale,* vorhanden ist; stärkere Bindegewebszüge gehen von ihrer vorderen Fläche besonders im canalis sacralis an das lig. longitudinale posterius.

Alle drei Häute setzen sich auf die Nervenwurzeln fort, verschmelzen nahe den Ganglien und gehen dann in das die Nerven umhüllende Bindegewebe über.

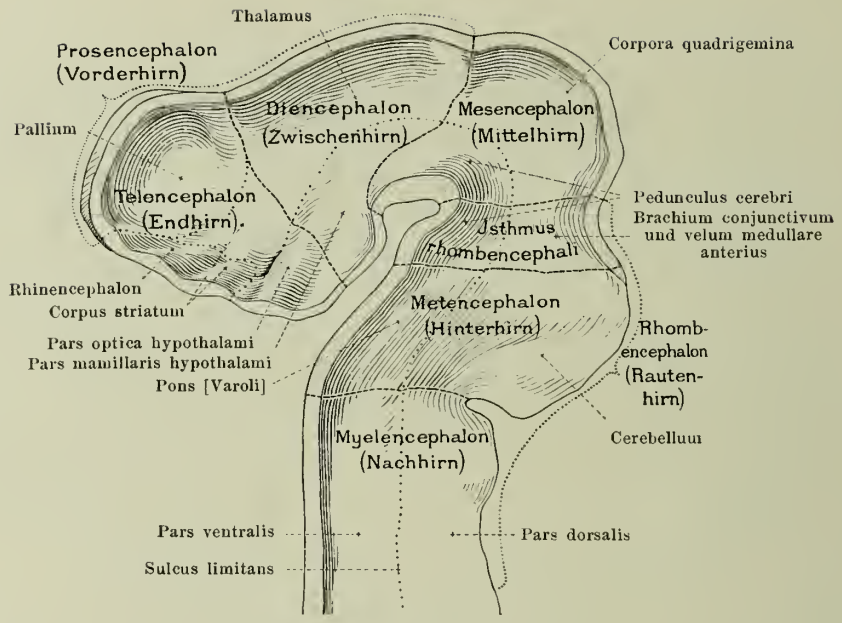

691. Gehirn eines menschlichen Embryo vom Ende des 1. Monats, rechte Hälfte, von links. (Nach einem Modell von W. His.)

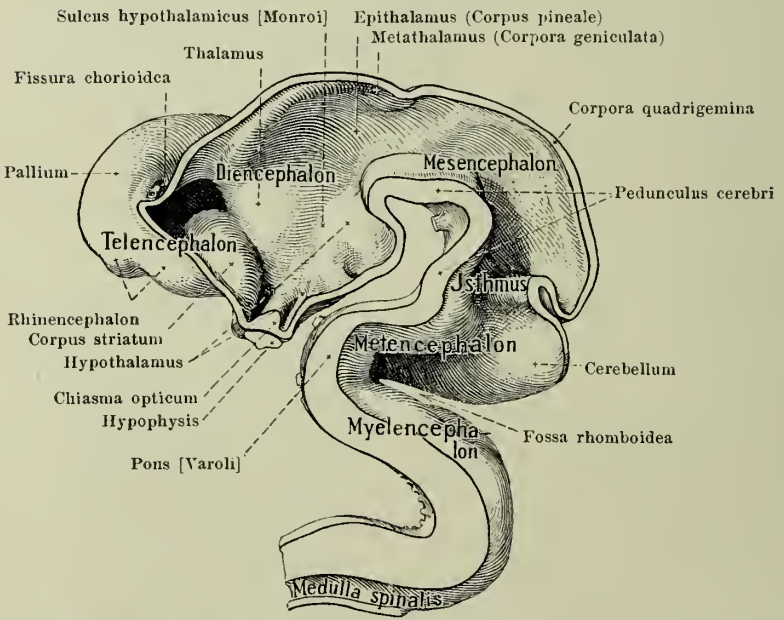

692. Gehirn eines menschlichen Embryo von 5 Wochen, rechte Hälfte, von links. (Nach einem Modell von W. His.)

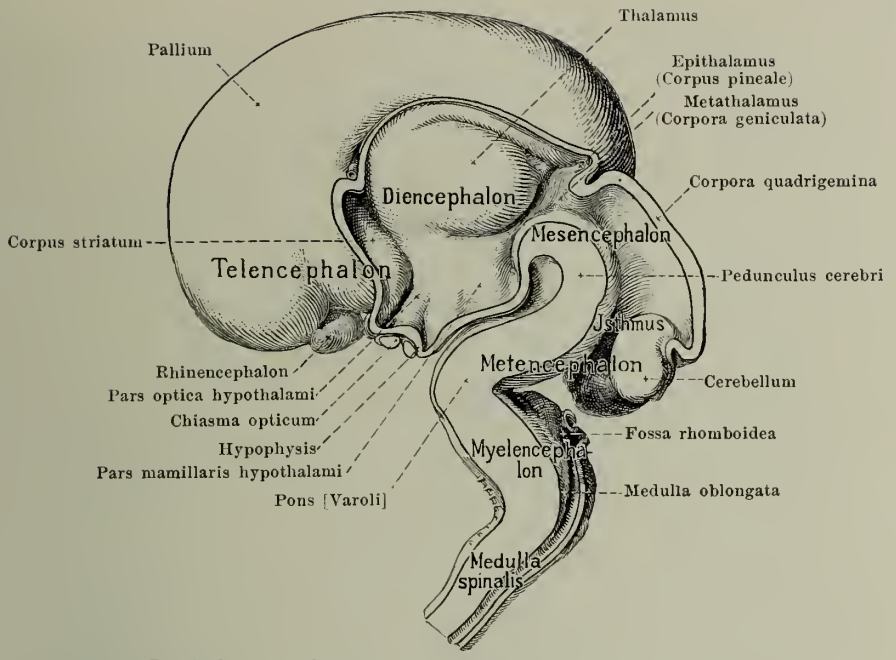

693. Gehirn eines menschlichen Embryo aus dem 3. Monat, rechte Hälfte, von links.
(Nach einem Modell von W. His; Großhirnhemisphäre nach F. Hochstetter.)

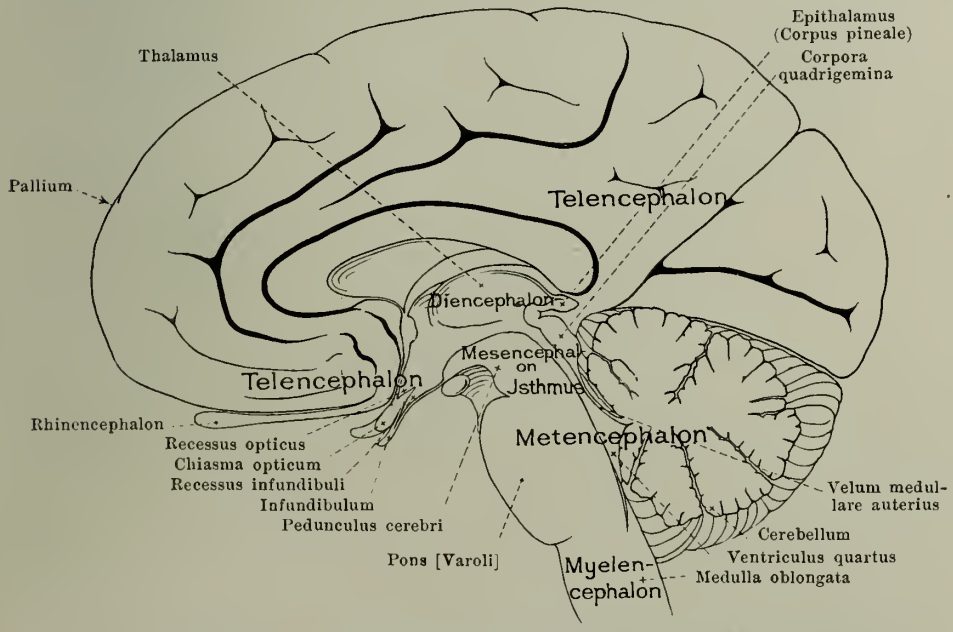

694. Gehirn eines erwachsenen Menschen,
rechte Hälfte, von links, halbschematisch.

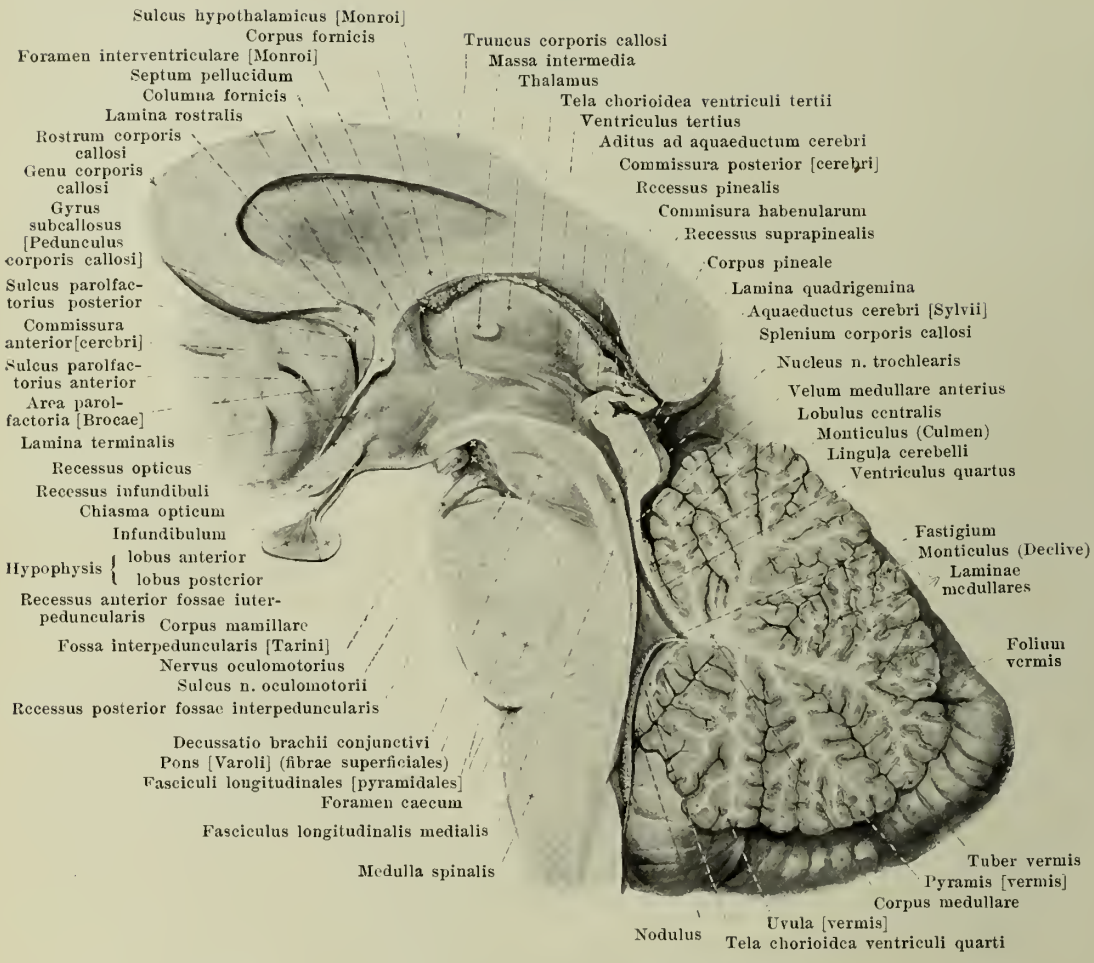

695. Medianschnitt des Hirnstammes,

rechte Hälfte, von links.

(Vom Großhirnmantel ist nur ein sehr kleiner Teil gezeichnet.)

Das **Gehirn** *(encephalon)* (s. Figg. 691—694) teilt man nach entwickelungsgeschichtlichen Gesichtspunkten ein in *rhombencephalon (Rautenhirn), mesencephalon (Mittelhirn)* und *prosencephalon (Vorderhirn);* von diesen werden die beiden letzten als *cerebrum (Großhirn)* zusammengefaßt. Am *rhombencephalon* unterscheidet man das *myelencephalon (Nachhirn)*, welches der medulla oblongata entspricht, das *metencephalon (Hinterhirn),* welches pons und cerebellum umfaßt, und den *isthmus rhombencephali*, den schmalen, das obere Ende der Rautengrube umfassenden Gehirnabschnitt, welchem Teile der pedunculi cerebri, die brachia conjunctiva und das velum medullare anterius angehören. Das *mesencephalon* umfaßt Teile der pedunculi cerebri und die corpora quadrigemina. Das *prosencephalon* zerfällt in das *diencephalon (Zwischenhirn),* welchem die *pars mamillaris hypothalami* und das *thalamencephalon* (= thalamus + metathalamus + epithalamus) zugerechnet werden, und in das *telencephalon (Endhirn),* welchem die *pars optica hypothalami* und das *hemisphaerium* (= corpus striatum + rhinencephalon + pallium) entsprechen.

Als *Hirnstamm* bezeichnet man häufig den nach Abzug des pallium verbleibenden Teil des Gehirnes.

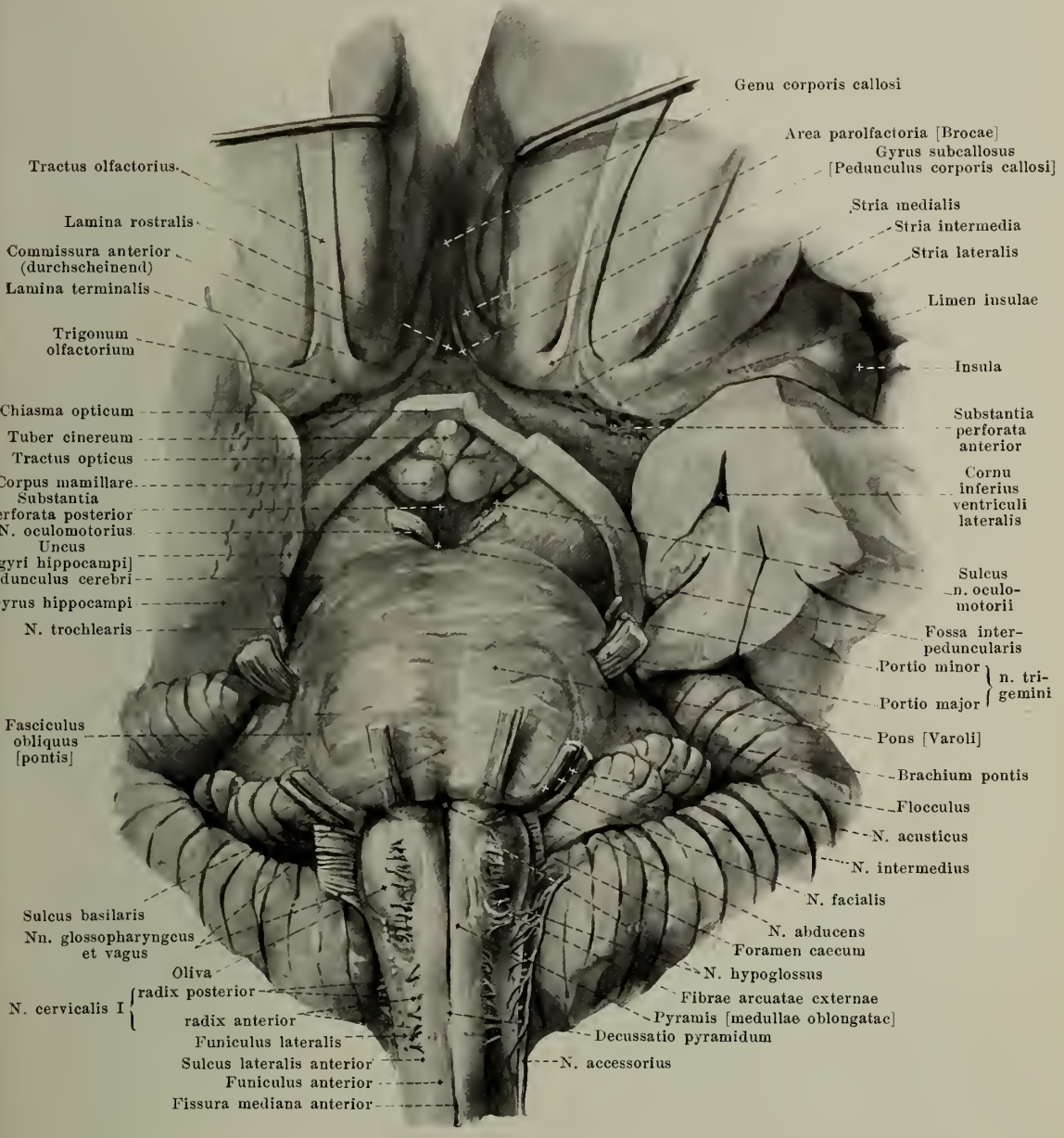

696. Hirnbasis, von unten. Vergr.: ca. 4 : 3.

(Die Kleinhirn- und Großhirnhemisphären sind nur teilweise gezeichnet. Die Stirnlappen sind auseinandergezogen. Der vordere und der mediale Teil des linken Schläfenlappens sind abgetragen, aus dem linken tractus opticus ist ein Stück herausgeschnitten. Rechts sind die Wurzelfäden des n. oculomotorius kurz abgeschnitten.)

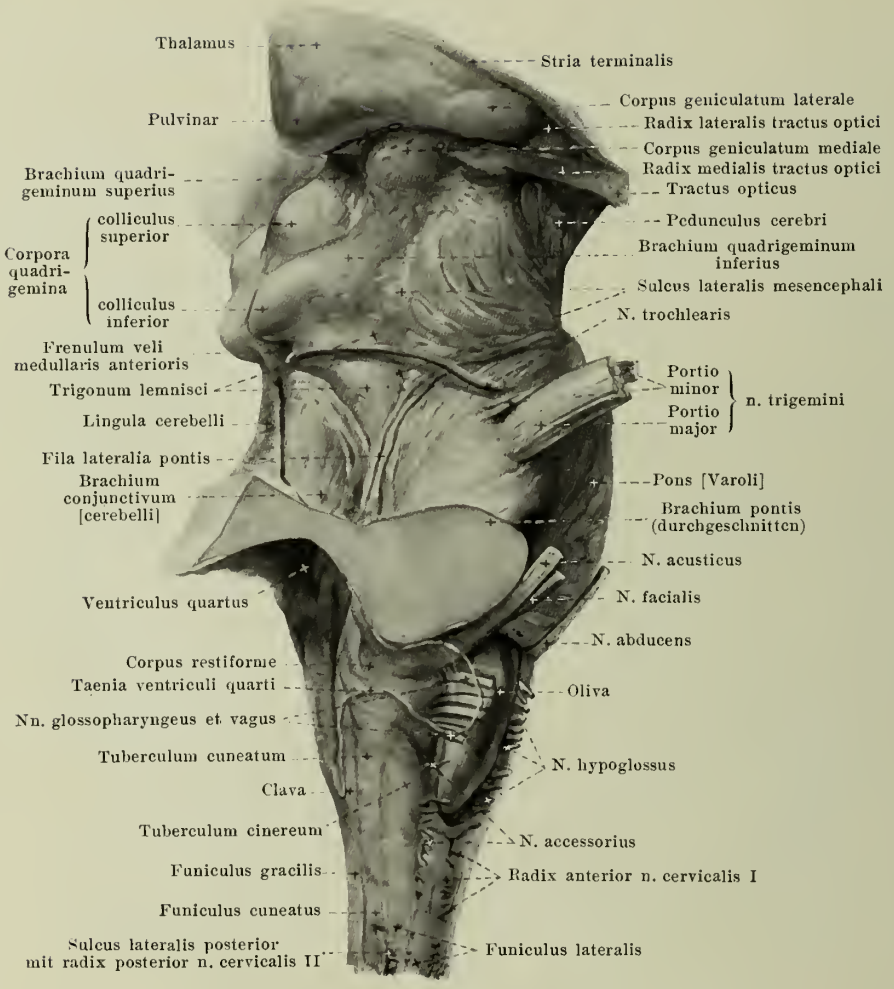

697. Hirnstamm, von rechts. Vergr.: ca. 3:2.

(Das Kleinhirn ist unter Durchtrennung der brachia pontis und der brachia conjunctiva abgetragen, die Großhirnhemisphären sind entfernt.)

Die **medulla oblongata** *(verlängertes Mark)* (s. auch Figg. 695, 696, 698, 699, 702 u. 705) entspricht dem myelencephalon (s. S. 626), schließt sich ohne scharfe Grenze an das obere Ende des Rückenmarkes an und liegt in fast vertikaler Richtung größtenteils im Schädel. Sie reicht vom Abgang der oberen Wurzelbündel des 1. Halsnerven vorn bis zum unteren Rande der Brücke, hinten bis zum unteren Rande der pars intermedia des 4. Ventrikels (s. S. 629) und verbreitert sich nach oben zu besonders in frontaler Richtung, etwas weniger in sagittaler.

An ihrer vorderen Fläche (s. Fig. 696) verläuft in der Medianebene die tiefe *fissura mediana anterior;* sie entspricht der gleichnamigen Furche des Rückenmarkes, ist aber von ihr ungefähr in der Höhe der Wurzelbündel des 1. Halsnerven durch sich kreuzende Nervenbündel, *decussatio pyramidum (Pyramidenkreuzung)*, getrennt und endet oben an der Brücke mit einer dreiseitigen Grube, *foramen caecum* (s. auch Fig. 695). Der jederseits seitlich von dieser Furche gelegene Strang, *pyramis [medullae oblongatae] (Pyramide)*, setzt sich scheinbar in den Vorderstrang des Rückenmarkes fort, entsendet aber nur den kleineren Teil seiner Faserbündel in ihn zur „Pyramidenvorderstrangbahn", während der größere Teil derselben zum Seitenstrang der anderen Seite zieht und dort die „Pyramidenseitenstrangbahn" bildet (s. SS. 666 u. 671).

Die Pyramiden werden nach aussen abgegrenzt durch den *sulcus lateralis anterior*, welcher eine Fortsetzung der gleichnamigen Rinne des Rückenmarkes ist, und ans welchem die Wurzelbündel des n. hypoglossns heraustreten. Lateral von dieser Rinne tritt im oberen Teil eine längliche, eiförmige Erhebung, *oliva (Olive)*, hervor, welche nach oben zu etwas breiter und dicker wird und sich bis an die Brücke erstreckt; ihre Oberfläche ist bald glatt, bald höckerig und wird namentlich unten häufig von bogenförmigen Fasern, *fibrae arcuatae externae*, überlagert, welche von der Oberfläche des corpus restiforme (s. unten) zur Gegend des sulcus lateralis anterior ziehen nnd die Furchen überlagern und verwischen können.

An der hinteren Fläche (s. Figg. 697 u. 698) bildet die *fissura mediana posterior* die Fortsetzung des sulcus medianus posterior bis zum unteren Ende der Rautengrube (s. unten). Der *sulcus lateralis posterior* nnd der *sulcus intermedius posterior* verlaufen als Fortsetzung der gleichnamigen Furchen des Rückenmarkes nach oben und zugleich etwas lateralwärts; der erstere ist häufig undeutlich nnd reicht nach oben bis zur Höhe der Mitte der Olive (s. Fig. 697), der letztere endet am unteren Rande des recessus lateralis fossae rhomboideae. Die beiden aus dem Rückenmark aufsteigenden *funiculi gracilcs [Golli]* verbreitern sich nahe unterhalb der Rautengrube und besitzen dort je eine flache Vorwölbung, *clava;* von diesen Anschwellungen an verlaufen die funienli graciles den unteren lateralen Rand der Rautengrube entlang divergierend nach oben und lateralwärts, spitzen sich dabei allmählich zu und gehen ohne dentliche Grenze in den medialen Teil der corpora restiformia (s. unten) über. Der *funiculus cuncatus [Burdachi]* ist die Fortsetzung des gleichnamigen Stranges des Rückenmarkes nnd ist oben durch den sulcus lateralis posterior, lateral häufig nur unscharf abgegrenzt; die beiderseitigen divergieren von den clavae an nach oben nnd lateralwärts, besitzen dort je eine verschieden entwickelte, leichte Vortreibung, *tuberculum cuneatum*, und verlieren sich oben in den corpora restiformia (s. unten), Der *funiculus lateralis* (s. Fig. 697) ist die unmittelbare Verlängerung des gleichnamigen Stranges des Rückenmarkes, verbreitert sich etwas nach oben zu und reicht vorn bis an das untere Ende der Olive, hinter ihr fast bis zu ihrem oberen Ende. Eine feine Furche, in welcher die Wurzelfäden der nn. accessorius, vagus und glossopharyngeus austreten, verläuft am Seitenstrang vom oberen Ende des Rückenmarkes aus leicht nach vorn gebogen aufwärts und zieht etwas hinter der Olive fast bis zur Brücke; sie trennt unten ein breiteres, vorderes Feld von einem schmaleren, hinteren; oben ist dagegen das hintere Feld breiter, schwillt zu einer namentlich beim Kind dentlichen, bis hinter die Olive reichenden keulenförmigen Vorwölbung, *tuberculum cinereum*, an und geht schließlich in das corpus restiforme über. Als *corpus restiforme (Strickkörper)*, bezeichnet man bei äußerlicher Betrachtung den Zug, welcher als scheinbare Fortsetzung der funiculi gracilis und cuneatus und des eben genannten dorsalen Abschnittes des funiculus lateralis unmittelbar vor dem recessus lateralis der Rautengrube nach oben zieht und zum Kleinhirn dorsalwärts umbiegt.

Die ***fossa rhomboidea*** *(Rautengrube)* (s. Figg. 698 u. 699) ist ein rhombisches, leicht vertieftes, im allgemeinen grau gefärbtes Feld, welches in einer nahezu vertikalen Ebene liegt; sie wird sichtbar als Boden des vierten Ventrikels nach Entfernung des Kleinhirns und der dünnen tela chorioidea ventriculi quarti, welche sich zwischen den Rändern ihres unteren Abschnittes ausspannt; nur ihr unterer, von den corpora restiformia eingefaßter Teil gehört der medulla oblongata (dem myelencephalon) an, der mittlere Abschnitt liegt im metencephalon, und der oberste Teil ist zum isthmus zu rechnen. Der untere Teil *(pars inferior fossae rhomboidcae)* ist ungefähr dreieckig und enthält an seiner nach unten gerichteten Spitze die Mündung des canalis centralis; er erscheint unten stark vertieft und besitzt dort mehrere nach nnten und medianwärts konvergierende Furchen; diese eigentümliche Oberflächengestaltung hat zu der weiteren Bezeichnung *calamus scriptorius* geführt. Seinen lateralen und unteren Rand entlang ist die tela chorioidea ventriculi quarti (s. Figg. 697, 698 u. 703) befestigt und hinterläßt dort nach ihrer gewaltsamen Entfernung einen feinen gezackten Sanm, einen Teil der *taenia ventriculi quarti*, welcher die unterste Spitze der Rautengrube in Gestalt einer dreieckigen dünnen Platte, *obex* genannt, von hinten her verdeckt. Oben biegt die taenia scharf lateralwärts auf das corpus restiforme um und bildet dort die nntere Grenze der *pars intermedia fossae rhomboideae*, welche jederseits mit dem *recessus lateralis fossae rhomboideae* das corpus restiforme weit lateralwärts umgreift, sich nach oben zu aber zwischen den Brückenarmen beträchtlich verschmälert nnd am oberen Ende der fovea superior (s. S. 630) in die *pars superior fossae rhomboideae* übergeht; diese wird von den Bindearmen seitlich abgegrenzt nnd vom velum medullare anterius hinten überlagert, spitzt sich nach oben stark zn und geht vor der lamina quadrigemina ohne Grenze in den aquaeductus cerebri über. Die Rautengrube wird durch den in der Medianebene verlaufenden *sulcus medianus fossae rhomboideae*, welcher unten tiefer, oben flacher ist, in zwei symmetrische Hälften geteilt. Jederseits neben dieser erstreckt sich durch die ganze Länge der Grube ein Wnlst, *eminentia medialis;* er nimmt in der pars superior die ganze Breite ein, besitzt im oberen Teil der pars intermedia eine längliche Vortreibung, *colliculus facialis*, und verschmälert sich von da an erst allmählich, in der pars inferior jedoch ziemlich plötzlich, so daß er dort ein rechtwinkelig-dreieckiges, auffallend weißes Feld, *trigonum n. hypoglossi*, bildet.

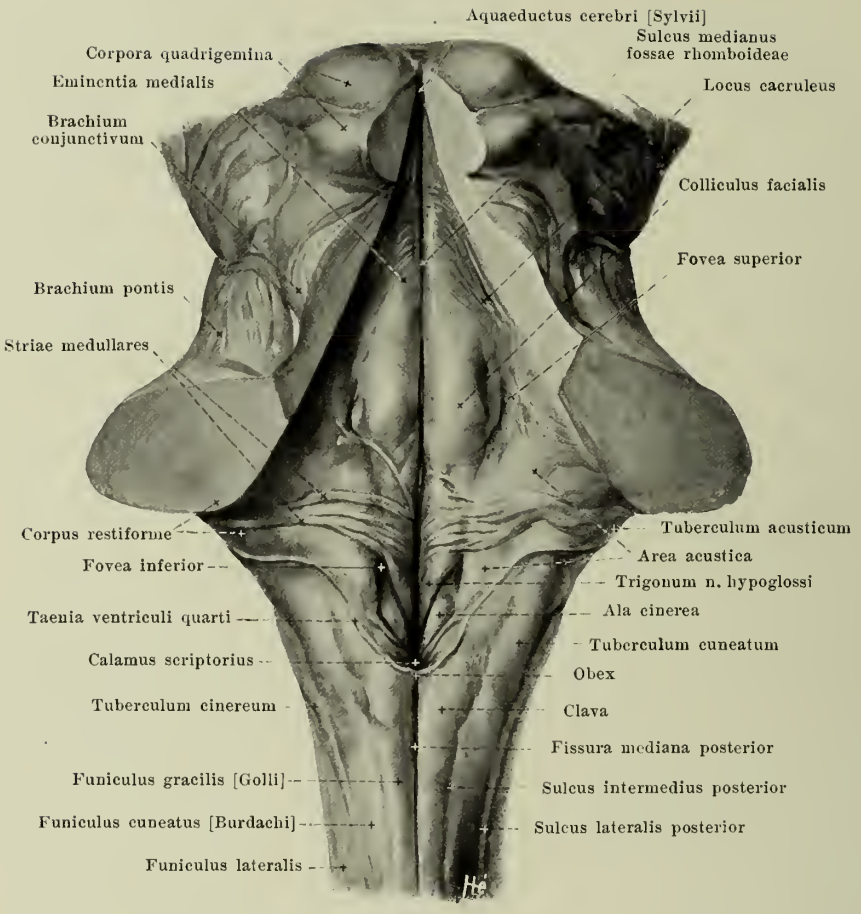

698. Rautengrube, von hinten. Vergr.: 2:1.

(Das Kleinhirn und das Adergeflecht des vierten Ventrikels sind vollständig, die Bindearme mit dem velum medullare anterius und die lamina quadrigemina sind teilweise entfernt.)

Fossa rhomboidea (Fortsetzung) (s. auch Fig. 699).

Die eminentia medialis wird lateral durch den *sulcus limitans* abgegrenzt. Dieser verläuft in der pars superior deren lateralen Rand entlang und ist dort auf eine größere Strecke von einem graublau bis dunkelblau gefärbten Feld, *locus caeruleus*, begleitet. Neben dem colliculus facialis ist der sulcus limitans zu einer flachen Grube, *fovea superior*, verbreitert, welche von einer oberflächlichen Vene meist bläulich gefärbt ist, und im obersten Teil der pars inferior endigt er in einer scharf eingedrückten Vertiefung, *fovea inferior*. Das schmale, etwas eingesunkene, dreieckige Feld unter letzterer, welches nicht ganz bis an den unteren Rand der Rautengrube reicht, besitzt eine dunkelgraue Färbung und wird *ala cinerea* genannt; vor ihm liegen sensible Kerne der nn. glossopharyngeus und vagus. Lateral vom sulcus limitans in der pars intermedia und von der ala cinerea in der pars inferior folgt eine flache Erhebung, *area acustica* (davor Kerne des n. vestibularis), welche medial mit einem flachen, konvexen Bogen endet, lateralwärts sich in den recessus lateralis hineinerstreckt und dort mit dem (beim Menschen meist wenig entwickelten) *tuberculum acusticum* (vor ihm ein Kern des n. cochlearis) endigt. Quer über die area acustica und über den benachbarten Teil der eminentia medialis verlaufen oberflächlich meistens nach Zahl und Stärke sehr wechselnde, parallele oder medianwärts divergierende weiße Faserzüge, *striae medullares* (s. auch S. 678), welche an der Oberfläche des tuberculum acusticum entstehen und im sulcus medianus oder vorher in der Tiefe verschwinden.

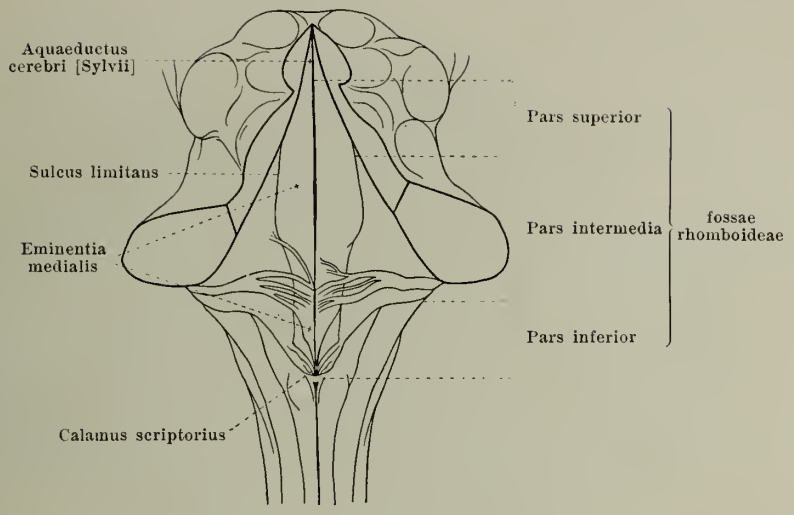

699. Rautengrube, von hinten, halbschematisch, wenig vergrößert.

Die **Brücke** *(pons [Varoli])* (s. Figg. 695—697, 702 u. 705) bildet einen breiten, weißen, in querer Richtung verlaufenden Wulst, welcher sich an seinem unteren, hinteren Rande scharf gegen die medulla oblongata, an seinem oberen, vorderen Rande ebenso deutlich gegen die aus ihm hervortretenden Großhirnschenkel abgrenzt, dem clivus anliegt und oben bis an den oberen Rand des dorsum sellae hinaufreicht (s. Fig. 757). Sie ist in sagittaler und in transversaler Richtung nach vorn konvex gewölbt, besitzt aber in der Medianebene eine flache, oben breitere Längsfurche, *sulcus basilaris,* in welcher meistens die a. basilaris verläuft. An der Oberfläche sieht man breite Faserbündel in transversaler Richtung ziehen und lateralwärts unter Verflechtung etwas konvergieren; dabei hebt sich meistens ein breiter Faserzug, *fasciculus obliquus [pontis],* medial von der Austrittsstelle des n. trigeminus aus der Masse der anderen heraus und verläuft oberflächlich in einem lateralwärts konvexen Bogen zur Gegend des Austrittes der nn. facialis und acusticus. Lateral von diesem Bündel verschmälert sich die Brücke jederseits beträchtlich, da ihr oberer, vorderer Rand stark nach unten und hinten abgebogen ist, während ihr unterer, hinterer Rand in transversaler Richtung weiter verläuft. Der lateral von einer Linie, welche die Austrittsstellen des n. trigeminus und des n. facialis verbindet, gelegene Abschnitt wird als *brachium pontis (Brückenarm, Brückenstiel)* bezeichnet und senkt sich lateralwärts und nach hinten zwischen flocculus und lobulus quadrangularis in die Substanz des Kleinhirns ein. *Fila lateralia pontis* (s. Figg. 697 u. 704) nennt man sehr variable Bündelchen von Nervenfasern, welche in der Furche zwischen Bindearm und Brückenarm entstehen, dann an der oberen Grenze des Brückenarmes und der Brücke medianwärts laufen und schließlich in der fossa interpeduncularis im Großhirnschenkel verschwinden.

Das **Kleinhirn** *(cerebellum)* (s. Figg. 695, 700—702 u. 705) hat ungefähr eine abgeplattet eiförmige Gestalt und ist mit seinem größten Durchmesser frontal gerichtet; es liegt dorsal vom oberen Teile der medulla oblongata, von der Rautengrube, von den Bindearmen und Vierhügeln und bildet mit den Brückenarmen und der Brücke einen Ring, durch welchen die im Boden der Rautengrube liegenden Gebilde durchgesteckt scheinen. Es füllt die unter dem sulcus transversus des Hinterhauptsbeines gelegenen fossae occipitales inferiores vollständig aus, reicht nach oben bis an das vom angulus superior pyramidis des Schläfenbeines entspringende tentorium cerebelli und wird durch dieses von den Hinterhauptslappen des Großhirns getrennt; unten ragt jederseits die tonsilla cerebelli und der lobulus biventer sehr häufig durch das Hinterhauptsloch etwas in den Wirbelkanal hinein. Die obere, zugleich dorsalwärts gerichtete Fläche ist in sagittaler und frontaler Richtung nach hinten und oben konvex gekrümmt, die untere, vorn zugleich ventralwärts sehende Fläche ist ebenfalls nach beiden Richtungen gewölbt, besitzt aber in der Mitte eine breite, vom nodulus, der uvula und den tonsillae gebildete Rinne, *vallecula cerebelli,* in welcher die medulla oblongata Platz findet. Der vordere Rand der oberen Fläche ist in der Mitte flach eingeschnitten, *incisura cerebelli anterior,* entsprechend den benachbarten Vierhügeln; am hinteren Rand dringt in der Medianebene ein schmaler Einschnitt, *incisura cerebelli posterior,* tief hinein.

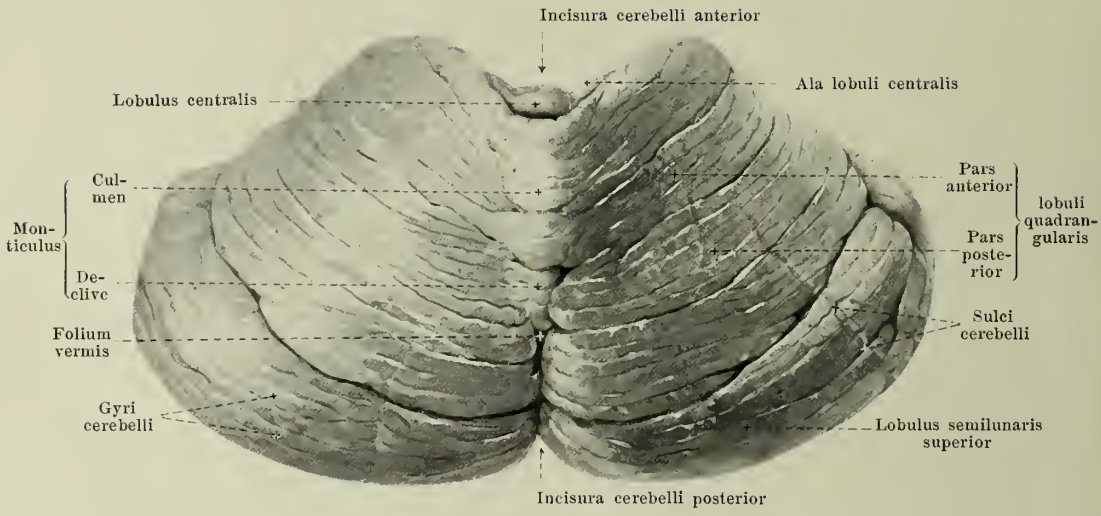

700. Kleinhirn, von oben und hinten.

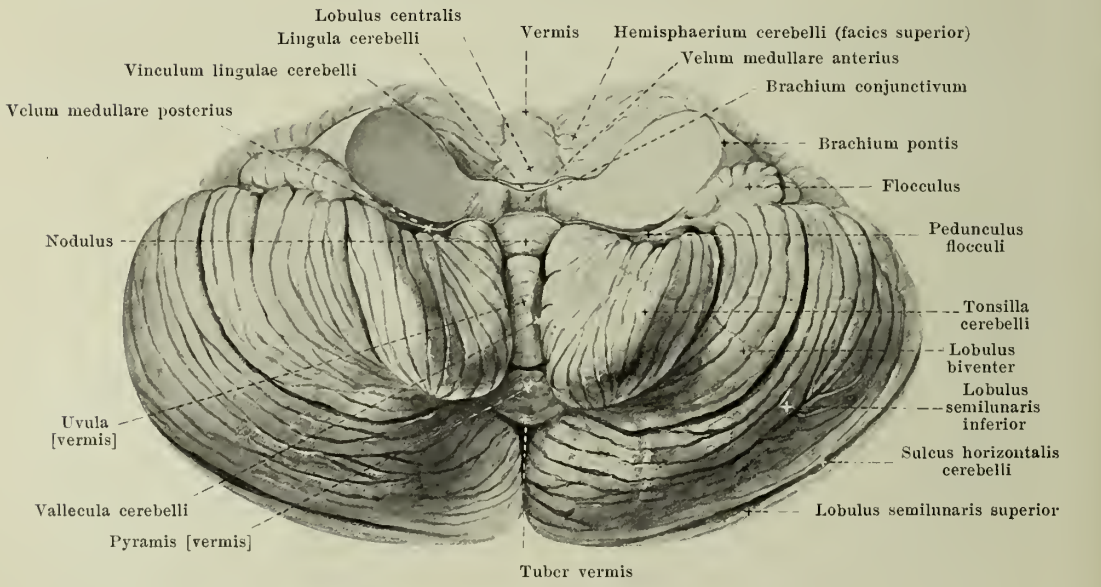

701. Kleinhirn, von unten und vorn.

(Das Kleinhirn ist für beide Figuren unter Durchtrennung der Brückenarme, der Bindearme und des velum medullare anterius abgelöst worden.)

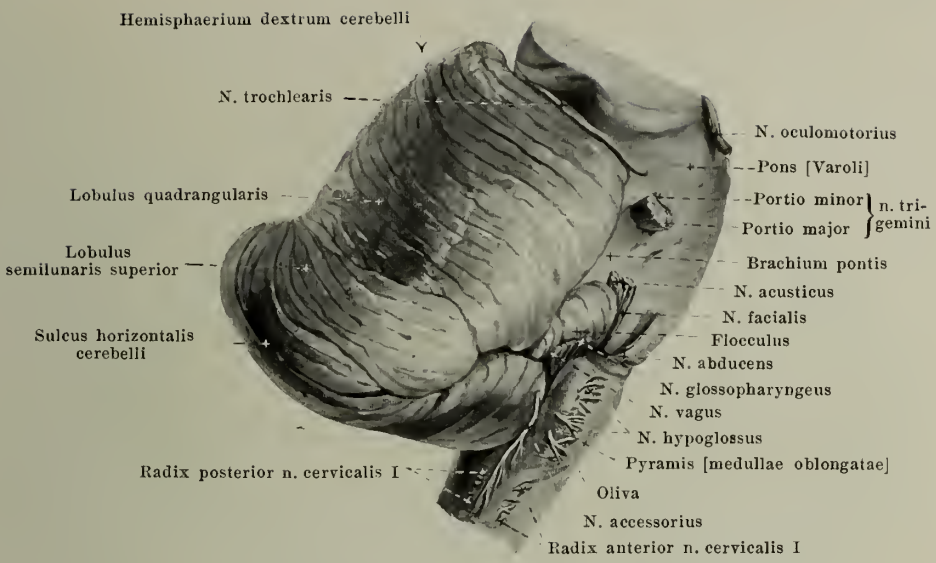

702. Rautenhirn, von rechts.

(Das Großhirn ist mit einem Schnitt durch die Großhirnschenkel und Vierhügel abgetrenut.)

Kleinhirn (Fortsetzung) (s. auch Figg. 695, 700, 701 u. 705).

Den medialen, zwischen der incisura anterior und incisura posterior gelegenen Abschnitt bezeichnet man als *Wurm (vermis)*; er ist an der unteren Fläche deutlicher, an der oberen Fläche kaum von den beiden Seitenteilen geschieden, von denen jeder *hemisphaerium cerebelli (Kleinhirnhemisphäre)* genannt wird. Durch zahlreiche schmale *Furchen, sulci cerebelli,* welche namentlich an der oberen Fläche kontinuierlich über den Wurm und die Hemisphären ziehen und dem hinteren Rande annähernd parallel laufen, werden die *Windungen, gyri cerebelli,* voneinander getrennt. Eine tiefere Furche, *sulcus horizontalis cerebelli,* zieht den hinteren Rand entlang, doch mehr auf der unteren Fläche, und scheidet an den Hemisphären eine *facies superior* von einer *facies inferior.* Andere tiefe Furchen trennen einzelne Lappen voneinander und verlaufen über die Hemisphären und den Wurm so, daß immer ein Lappen des Wurmes einem solchen der Hemisphären entspricht. An der oberen Fläche folgt von vorn nach hinten am Wurm: die *lingula cerebelli* (s. S. 635), der *lobulus centralis,* der *monticulus,* an welchem ein *culmen* und ein *declive* unterschieden wird, sowie das schmale *folium vermis,* an den Hemisphären: das zarte *vinculum lingulae cerebelli* (s. S. 635), die schmale *ala lobuli centralis,* der *lobulus quadrangularis,* welcher in eine *pars anterior* und eine *pars posterior* getrennt wird, und der *lobulus semilunaris superior.* An der unteren Fläche zählt man von hinten nach vorn am Wurm das *tuber vermis,* die *pyramis [vermis],* die *uvula vermis* und den *nodulus,* an den Hemisphären den *lobulus semilunaris inferior,* den *lobulus biventer,* die von letzterem lateral umfaßte *tonsilla cerebelli* und den *flocculus (Flocke).* Letzterer ist ein keulenförmiges Läppchen vor dem lobulus biventer und der tonsilla cerebelli und unmittelbar hinter dem brachium pontis; er schärft sich medianwärts zum *pedunculus flocculi* zu und geht dann in ein dünnes Blatt, *velum medullare posterius* über, welches sich dem nodulus unmittelbar vorn anlegt; flocculus, pedunculus flocculi und velum medullare posterius hängen unmittelbar mit der lamina epithelialis der tela chorioidea ventriculi quarti zusammen (s. S. 634).

Das Kleinhirn ist jederseits durch das corpus restiforme mit der medulla oblongata verbunden, durch das brachium pontis mit der Brücke und durch das brachium conjunctivum mit dem Großhirn. Diese Verbindungen finden sich dicht zusammengedrängt am vorderen Abschnitt des Kleinhirns.

Der **vierte Ventrikel** *(ventriculus quartus)* (s. Figg. 695 u. 703) ist ein mit wenig Flüssigkeit gefüllter Hohlraum, welcher innerhalb des rhombencephalon gelegen ist, unten mit dem Zentralkanal des Rückenmarkes zusammenhängt und oben unmittelbar in den aquaeductus cerebri übergeht. Er ist im allgemeinen ein Querspalt von der Form der Rautengrube und hat nur in der Mitte seiner Länge eine größere sagittale Tiefe.

Seine vordere Wand *(Boden des 4. Ventrikels)* wird gebildet von der Rautengrube (s. S. 629).

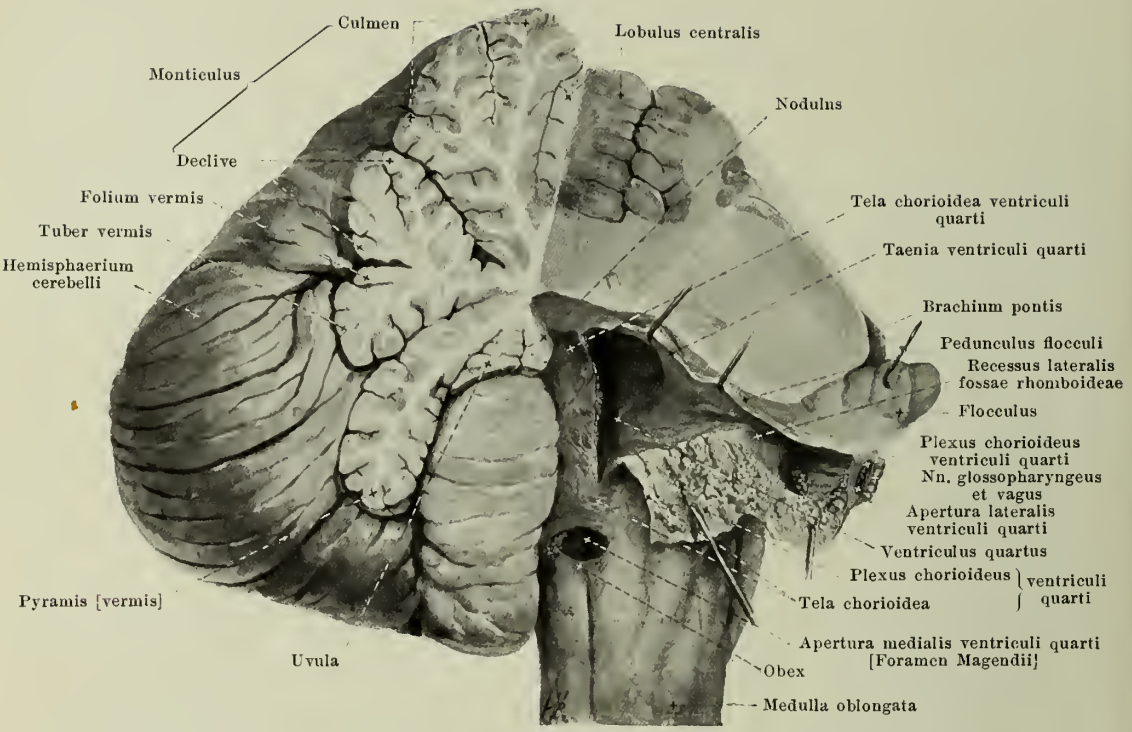

703. Vierter Ventrikel, teilweise eröffnet, von hinten und rechts.

(Die rechte Hälfte des Kleinhirns ist größtenteils abgetragen; die tela chorioidea ventriculi quarti ist rechts durchgetrennt und umgeklappt.)

Vierter Ventrikel (Fortsetzung) (s. auch Fig. 695).

Seine hintere Wand *(Dach des 4. Ventrikels)*, besteht im oberen Teile aus dem velum medullare anterius und den Bindearmen (s. S. 635); ihr unterer Teil wird gebildet von einer dünnen Platte, *tela chorioidea ventriculi quarti* (s. auch S. 654), welche sich vom velum medullare posterius, vom pedunculus flocculi und vom flocculus zum Rand des unteren und mittleren Teiles der Rautengrube ausspannt. Diese Platte besitzt einen der Ventrikelhöhle zugekehrten Epithelüberzug, *lamina chorioidea ephithelialis*, welcher sich an den Rändern kontinuierlich in die Gehirnsubstanz fortsetzt, und welcher sich entwickelungsgeschichtlich als ein sehr dünner auf embryonaler Stufe stehen gebliebener Teil der Hirnwand erweist. Bei gewaltsamer Öffnung des Ventrikels folgt diese Epithellamelle der tela und reißt an ihrem Übergang in die Gehirnmasse ab; der alsdann längs des Rißrandes sichtbare feine gezackte Saum wird als *taenia ventriculi quarti* bezeichnet; er verläuft (s. Figg. 697 u. 698) den Rand der pars inferior fossae rhomboideae entlang (s. S. 629), folgt dann dem unteren Rand des recessus lateralis bis zur hinteren Fläche des Ursprungsteiles der nn. glossopharyngeus und vagus, wendet sich weiterhin zur vorderen Fläche des flocculus und zieht schließlich den pedunculus flocculi und das velum medullare posterius entlang. Die Hauptmasse der tela chorioidea wird von einer Lamelle der pia mater encephali gebildet, welche mit dem ebenfalls von der pia mater gebildeten Überzug der unteren Fläche des Wurmes und der tonsillae cerebelli durch lockeres subarachnoideales Gewebe verbunden ist. Die tela chorioidea ist an ihrer Ventrikelfläche mit gelappten, zottenförmigen, rötlichen, gefäßhaltigen Fortsätzen versehen, welche als *plexus chorioideus ventriculi quarti* bezeichnet werden; sie verlaufen im unteren Teil des Ventrikels als zwei parallele Streifen dicht neben der Medianebene, sind oben miteinander verbunden und biegen dann rechtwinkelig in die recessus laterales um; aus den drei Öffnungen des Ventrikels (s. S. 635) ragen die freien Enden des plexus verschieden weit hervor und hängen in die Subarachnoidealräume hinein, so daß man jederseits das laterale Ende am unzerlegten Gehirn (s. Fig. 705) in dem Winkel zwischen flocculus, nn. facialis und acusticus einerseits, tonsilla cerebelli, nn. glossopharyngeus und vagus anderseits vorquellen sieht.

Die tela chorioidea ist bei jungen Embryonen vollständig geschlossen, bricht dagegen später regelmäßig an drei Stellen durch; diese Öffnungen (s. Figg. 703 u. 757) verbinden die Subarachnoidealräume mit dem vierten Ventrikel und sind von wechselnder Größe. Die eine, unpaare Öffnung, *apertura medialis ventriculi quarti [foramen Magendii]*, liegt unmittelbar über dem obex am unteren Ende der hinteren Ventrikelwand, die andere, paarige Öffnung, *apertura lateralis ventriculi quarti*, entspricht ungefähr der Spitze des recessus lateralis und liegt der hinteren Fläche der Wurzeln der nn. glossopharyngeus und vagus an.

Die auf dem Medianschnitt (s. Fig. 695) besonders deutliche Kante, unter welcher das velum medullare anterius und das velum medullare posterius zusammentreffen, wird *fastigium (Giebelkante)* genannt.

Den Querspalt, welcher zwischen der hinteren Fläche der medulla oblongata und der vorderen Fläche des Kleinhirns nach oben führt, nennt man *fissura transversa cerebelli.*

Isthmus rhombencephali und **mesencephalon.**

Aus dem vorderen Abschnitt des Kleinhirns treten zwei platte, streifige, weiße Stränge ***(brachia conjunctiva [cerebelli], Bindearme)*** heraus (s. Figg. 697, 701 u. 704), welche nach oben konvergieren und unter der Vierhügelplatte verschwinden. Lateral verschmilzt jeder von ihnen unten mit dem Brückenarm, oben mit dem Großhirnschenkel; die Grenze gegen diese Gebilde wird an der Oberfläche durch eine Rinne bezeichnet, welche sich als *sulcus lateralis mesencephali* nach oben bis zum medialen Kniehöcker fortsetzt. Zwischen den medialen Rändern der Bindearme spannt sich ein unpaares, dünnes, weißes Markblatt, *velum medullare anterius* (s. auch Figg. 695 u. 701) aus, welches unten unmittelbar mit dem Kleinhirn zusammenhängt und sich nach oben zu verschmälert; seine vordere Fläche bildet mit den angrenzenden Teilen der Bindearme den oberen Teil der hinteren Wand des vierten Ventrikels, während seine hintere Fläche (s. Figg. 695 u. 704) mit einigen grauen Querwülsten verschmolzen ist, welche als *lingula cerebelli* zum Wurm gerechnet werden, und von welchen sich unten dreiseitige Fortsätze, *vincula lingulae cerebelli*, lateralwärts über die Bindearme vorschieben. Ein weißer Strang vom unteren Ende der medianen Furche der Vierhügel zum oberen Ende des velum medullare anterius heißt *frenulum veli medullaris anterioris;* lateral von ihm tritt jederseits dicht unter dem unteren Vierhügel der n. trochlearis zutage. Der obere Teil der lateralwärts gewendeten Fläche des Bindearmes ist von einem dreieckigen, etwas vorstehenden, nicht immer gut ausgeprägten Feld, *trigonum lemnisci* (s. Fig. 697), überlagert, dessen schräg median-, dorsal- und aufwärtsgerichtete Faserzüge dem *lemniscus (Schleife)*, und zwar dem *lemniscus lateralis [acusticus]*, angehören; das Feld grenzt lateral an den sulcus lateralis mesencephali und vorn an das brachium quadrigeminum inferius und enthält in der Tiefe den *nucleus lemnisci lateralis.*

Nach oben und vorn zu schließen sich an die Bindearme unmittelbar die ***corpora quadrigemina (Vierhügel)*** (s. Figg. 695, 697 u. 704) an. Diese sind durch eine mediane flache Rinne und durch eine dieselbe etwas hinter ihrer Mitte rechtwinkelig schneidende, besonders lateral scharf ausgeprägte, quere Furche in vier halbkugelige, weißliche Erhebungen gegliedert, so daß rechts und links je ein *collieulus inferior* und ein *colliculus superior* entsteht; die oberen Hügel sind erheblich größer, als die unteren und namentlich oben flacher gewölbt. In der medianen Rinne zwischen den beiden oberen Vierhügeln liegt das corpus pineale (s. S. 646); es verdeckt sie verschieden weit nach unten zu (s. Fig. 717). Die Vierhügel sind Erhebuugen einer Platte, der *lamina quadrigemina* (s. Figg. 695 u. 734), welche jederseits seitlich und nach vorn unmittelbar in das tegmentum des pedunculus cerebri übergeht; als vordere Greuze dieser Platte wird eine der hinteren Oberfläche parallele, durch den aquaeductus cerebri gelegene Ebene angenommen (s. Fig. 734). Jeder Vierhügel geht lateral in einen nach vorn, oben und lateralwärts gerichteten *Vierhügelarm* (s. auch Fig. 697) über, welcher durch eine Furche vom benachbarteu getrennt ist; der *obere Vierhügelarm, brachium quadrigeminum superius*, geht vom colliculus superior aus und verschwindet unter dem medialen Kniehöcker und unter dem pulvinar, von welchem er teilweise überlagert wird; der *untere Vierhügelarm, brachium quadrigeminum inferius,* vom colliculus inferior, ist länger, zieht den oberen Rand des trigonum lemnisci entlang bis zum sulcus lateralis mesencephali und verschwindet dann ebenfalls unter dem medialen Kniehöcker.

An der vorderen unteren Fläche des Hirnstammes (s. Figg. 695 u. 705) sieht man zwei mächtige, streifige, weiße Stränge, ***pedunculi cerebri (Großhirnschenkel)*** nahe nebeueinander aus dem oberen Rande der Brücke hervortreten, ungefähr unter einem rechten Winkel divergierend nach oben und lateralwärts ziehen und unter den tractus optici verschwinden. Die hierbei sichtbare ventrale und die laterale, freie, bis zum sulcus lateralis mesencephali reichende Fläche (s. Fig. 697) gehört der *basis pedunculi (Hirnschenkelfuß)* an, das zwischen dieser Furche und der lamina quadrigemina gelegene, vom trigonum lemnisci und brachium quadrigeminum inferius überlagerte Feld dem *tegmentum (Hirnschenkelhaube)* (s. Fig. 734).

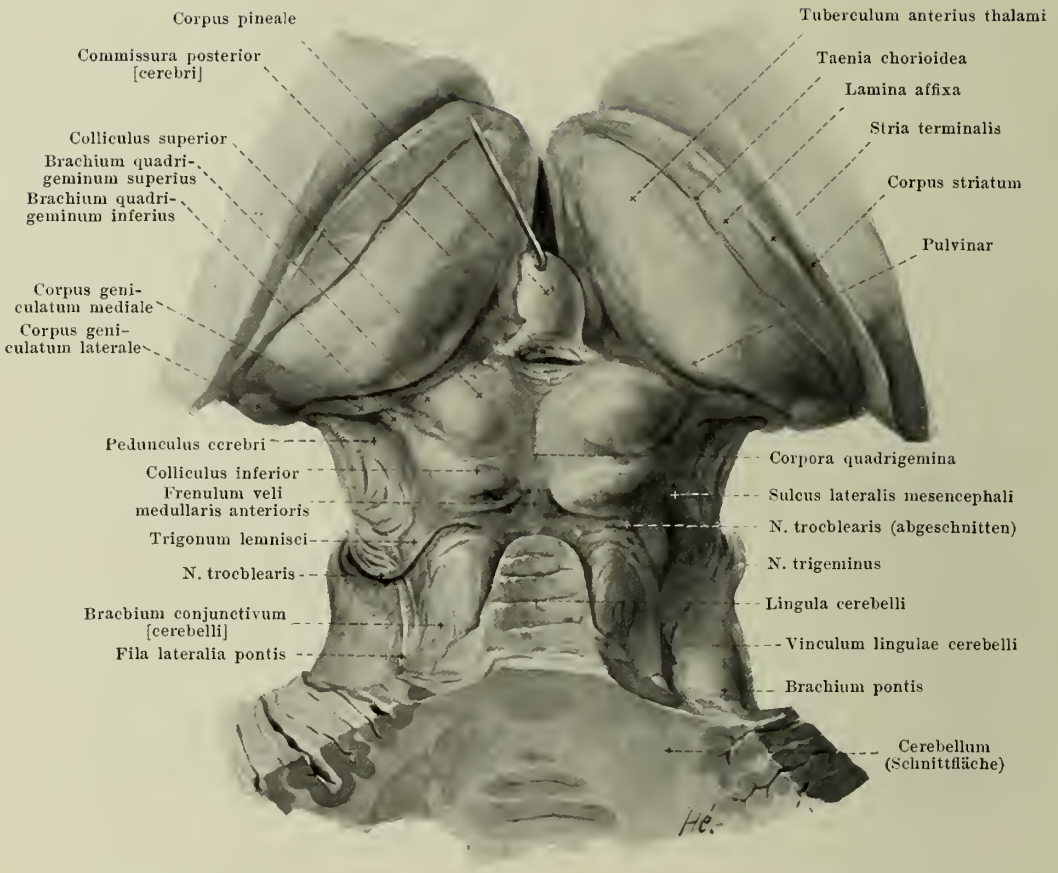

704. Vierhügel und Umgebung, von hinten und oben.

(Der obere Teil des Kleinhirns ist durch einen schräg nach hinten und unten geführten Flachschnitt abgetragen, die Großhirnhemisphären sind entfernt, das corpus pineale ist nach oben gezogen.)

Zwischen den divergierenden Großhirnschenkeln liegt eine tiefe Einsenkung, *fossa interpeduncularis [Tarini]* (s. Fig. 696), welche sich mit ihrem *recessus posterior* etwas längs der oberen Fläche der Brücke und mit ihrem *recessus anterior* zwischen den corpora mamillaria in die Tiefe vorschiebt (s. Fig. 695). Der Boden dieser nach oben bis an die corpora mamillaria reichenden, annähernd dreieckigen Grube wird von der *substantia perforata posterior,* einer mit zahlreichen Gefäßöffnungen versehenen, durch eine mediane, seichte Furche geteilten Fläche, gebildet, welche jederseits das tegmentum medial begrenzen hilft (s. Fig. 734) und sich durch eine Furche, *sulcus n. oculomotorii* (s. Fig. 696), vom Großhirnschenkel absetzt.

Der ***aquaeductus cerebri [Sylvii]*** (s. Figg. 695, 731—734, 741 u. 742) ist ein 1,5 cm langer, schmaler Kanal, welcher vom oberen Ende des vierten Ventrikels (s. S. 633) aus durch das mesencephalon zum dritten Ventrikel zieht. Er wird hinten bedeckt von der lamina quadrigemina und von der commissura posterior, vorn begrenzt vom tegmentum des pedunculus cerebri. Sein Querschnitt ist oben und unten dreiseitig oder T-förmig, in der Mitte annähernd kartenherzförmig, bisweilen auch davon abweichend gestaltet.

Das **cerebrum** *(Großhirn)* (s. S. 626) hat eine annähernd eiförmige Gestalt. Es besitzt eine in sagittaler und in frontaler Richtung stark nach oben gewölbte Fläche, *facies convexa cerebri* (s. auch Figg. 706, 707 u. 710), welche sich der Innenwand des Schädeldaches anschmiegt, und eine untere Fläche, *basis cerebri* (s. Figg. 712 u. 713); diese liegt vorn in der vorderen und mittleren Schädelgrube, hinten auf dem tentorium cerebelli und ist durch das letztere von dem Kleinhirn getrennt; sie ist diesen Flächen entsprechend gewölbt.

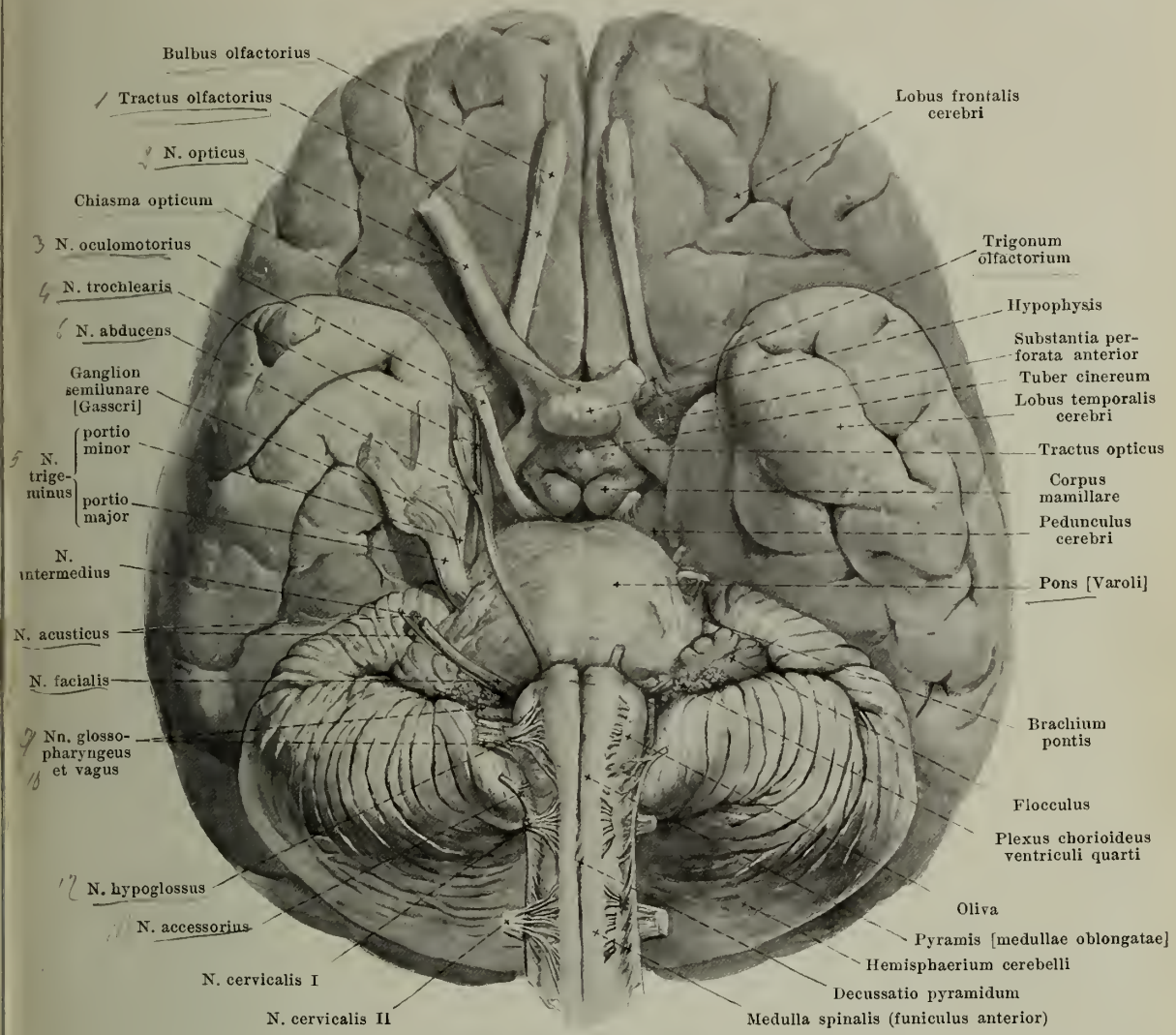

705. Gehirn, von unten und vorn.

(Auf der linken Seite sind die Nerven kurz abgeschnitten.)

Cerebrum (Fortsetzung). Es setzt sich aus zwei symmetrischen, nur teilweise in der Medianebene miteinander verbundenen Hälften zusammen. Dementsprechend besitzt jede Hälfte eine annähernd ebene *faeies medialis eerebri* (s. Figg. 695, 708 u. 709), welche teilweise dem 3. Ventrikel, teilweise der freien Oberfläche angehört.

Die größte Masse des Großhirns wird jederseits von der ***Großhirnhemisphäre*** *(hemisphaerium [eerebri])* gebildet, an welcher wiederum das *pallium,* das *rhineneephalon* und das verborgen gelegene *eorpus striatum* unterschieden werden.

Das ***pallium*** *(Hirnmantel)* ist die an der Oberfläche stark durchfurchte Hauptmasse der Hemisphäre und wird durch eine mediane, tiefe, bis auf den Balken reichende Spalte, *fissura longitudinalis eerebri* (s. Figg. 710 u. 712), von dem der anderen Seite geschieden. Die tiefe Querspalte, welche von hinten zwischen dem pallium einerseits, der oberen Fläche des Kleinhirns, den Vierhügeln und dem corpus pineale anderseits eindringt, und welche hinten vom tentorium cerebelli, vorn von einer Duplikatur der pia mater ausgefüllt ist, bezeichnet man als *fissura transversa eerebri* (s. Fig. 694, nicht bezeichnet).

706. Gehirn, von rechts.

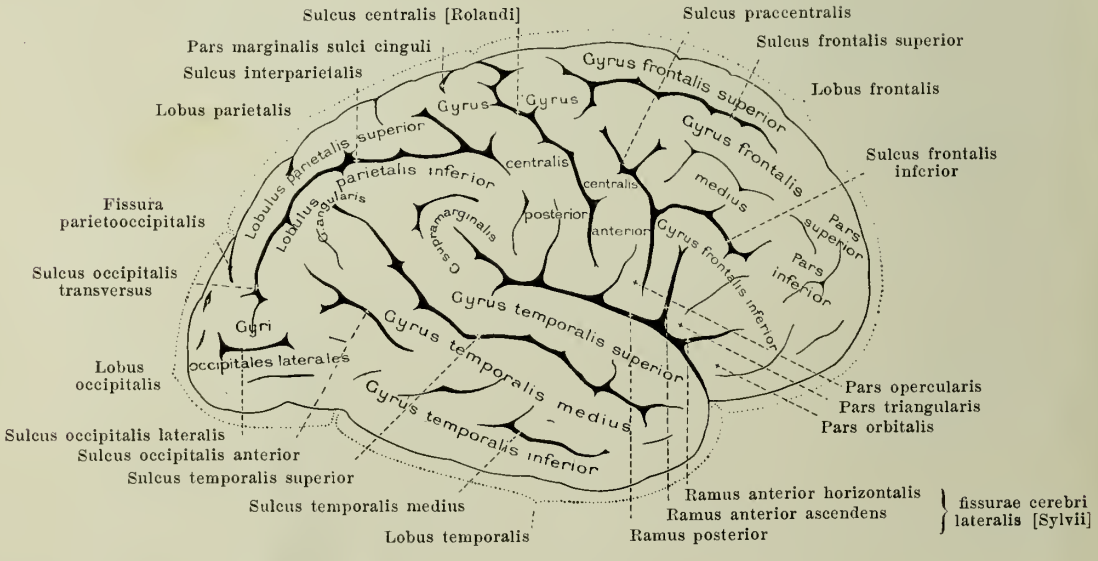

707. Großhirnhemisphäre, von rechts, halbschematisch.

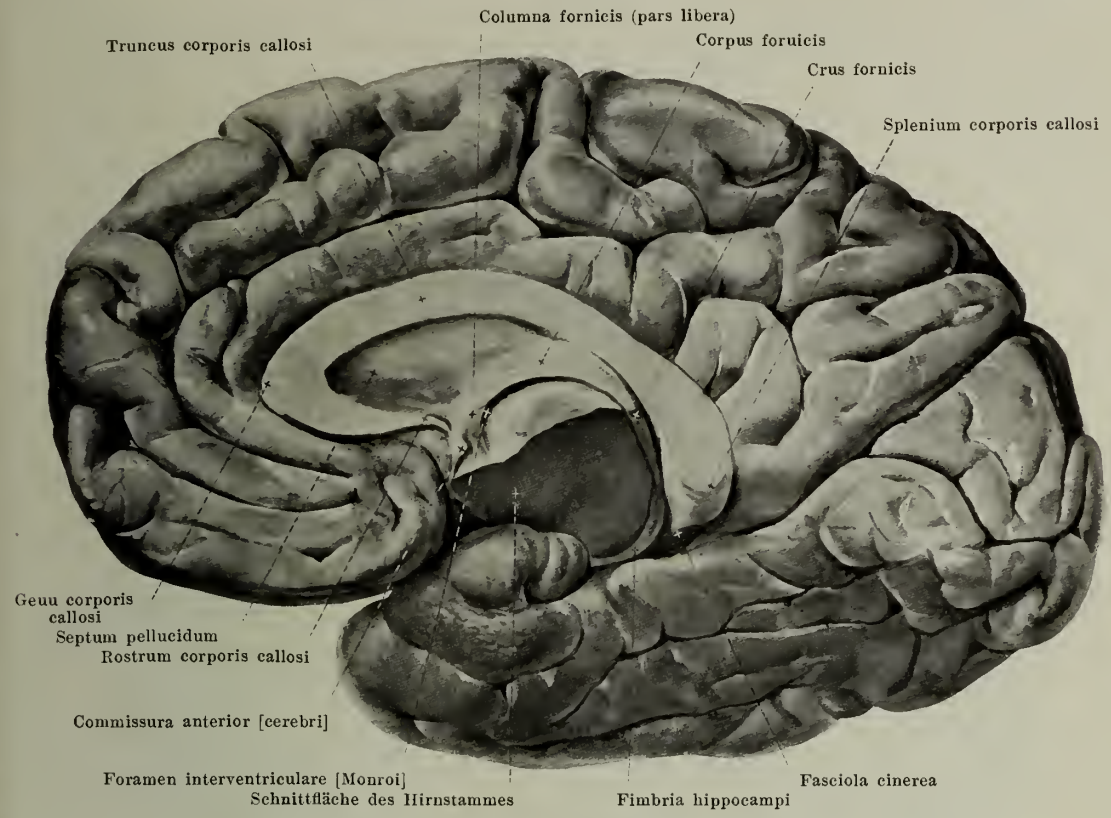

708. Rechte Großhirnhemisphäre, von links.

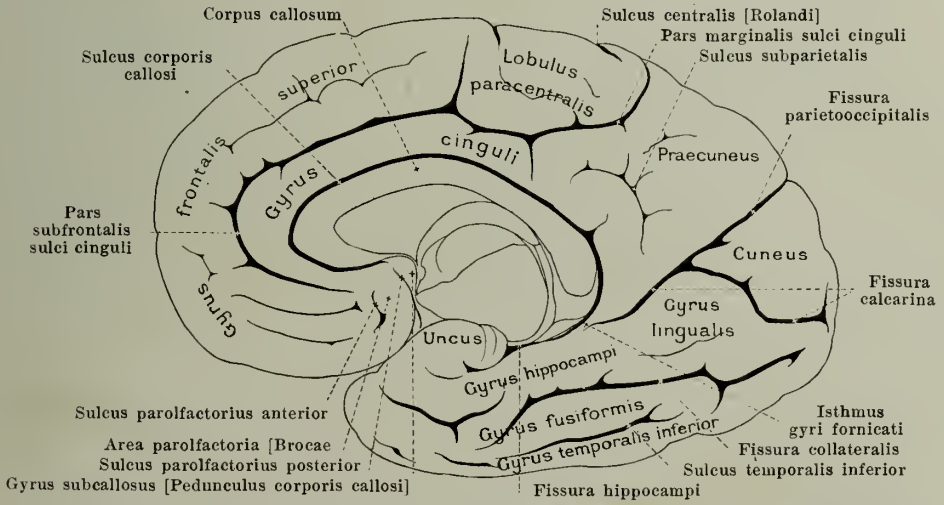

709. Rechte Großhirnhemisphäre, von links, halbschemat.

(Das Gehirn ist in der Medianebene halbiert; der untere Teil des Hirnstammes ist durch einen Schrägschnitt entfernt.)

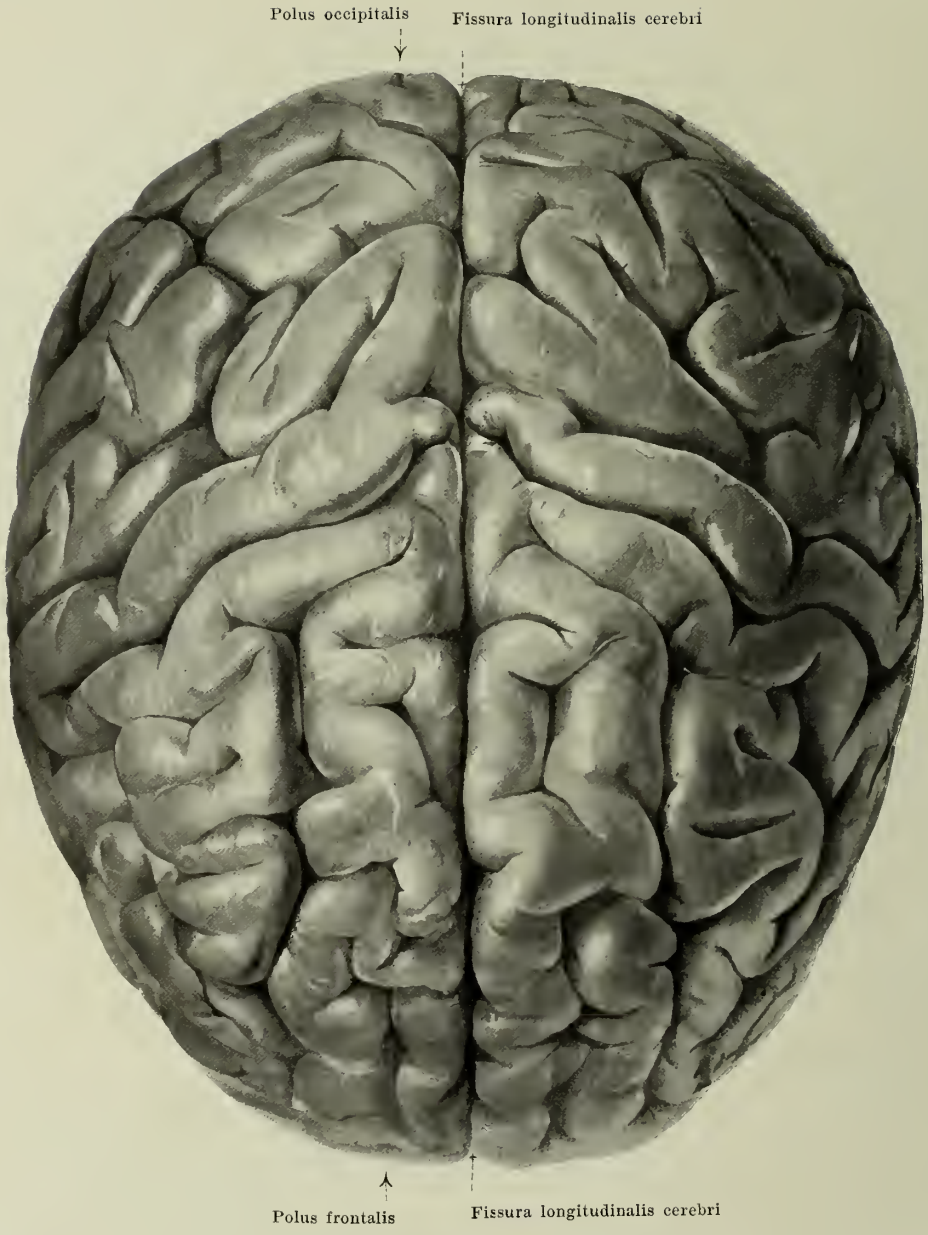

710. Großhirnhemisphären, von oben.

Pallium (Fortsetzung). Für die Form des pallium gilt das oben beim Großhirn Gesagte; an der unteren, basalen Fläche verursacht die obere Kante der Schläfenbeinpyramide eine schräg lateral- und dorsalwärts verlaufende seichte Vertiefung, *impressio petrosa* (s. Fig. 712).

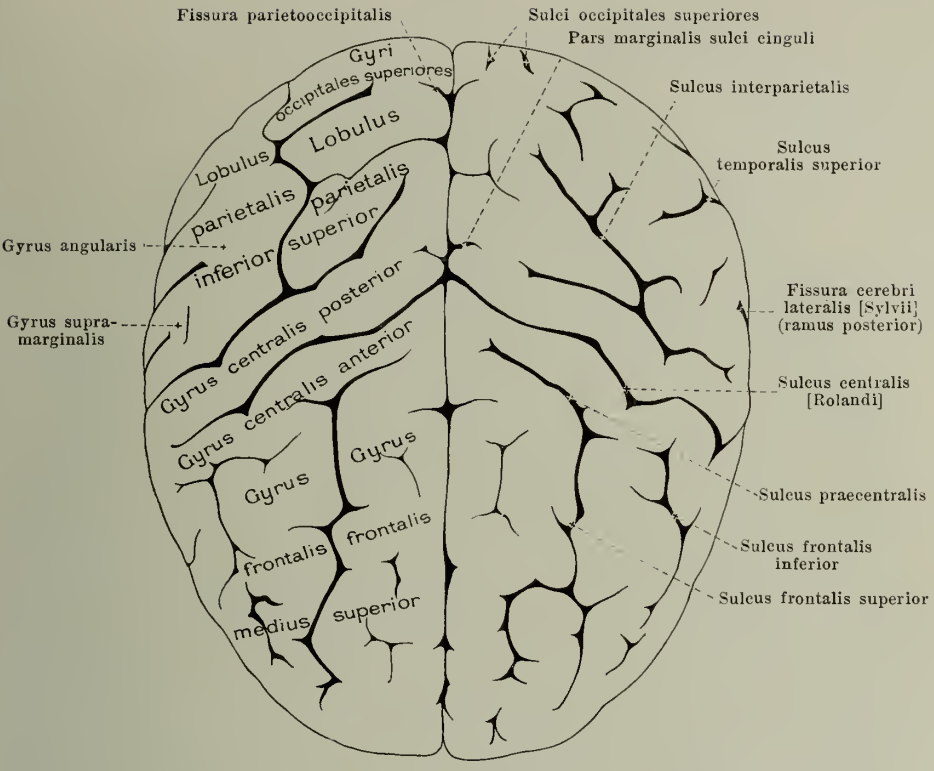

711. Großhirnhemisphären, von oben, halbschematisch.

Pallium (Fortsetzung). Die Oberfläche ist von zahlreichen, teilweise individuell variablen *Großhirnwindungen, gyri cerebri,* besetzt, welche als kürzere oder längere, gerade oder gekrümmte Erhebungen durch rinnen- oder spaltförmige Vertiefungen, *Großhirnfurchen, sulci cerebri*, voneinander geschieden sind. Diese oberflächlichen Windungen werden vielfach durch in der Tiefe der Furchen verborgene *Tiefenwindungen, gyri profundi,* verbunden. Kurze Windungen, welche, oberflächlich oder versteckt liegend, eine Verbindung zweier längerer Windungen vermitteln, nennt man *Übergangswindungen, gyri transitivi.* Diejenigen Furchen, welche als „Primärfurchen" beim Embryo durch eine totale Einstülpung der zu dieser Zeit noch dünnen Hemisphärenwand in den Ventrikelraum entstehen, nennt man *fissurae;* jeder derselben entspricht also eine (meist gleichbenannte) Vorwölbung der Ventrikelwand.

An der lateralen, konvexen Fläche des pallium (s. Figg. 706 u. 707) verläuft bogenförmig die tiefe *fissura cerebri lateralis [Sylvii]* (s. auch S. 644); sie teilt sich in einen *ramus anterior horizontalis,* einen *ramus anterior ascendens* und einen *ramus posterior.* Der über ihrem vorderen Teil bis zum sulcus centralis reichende Abschnitt wird *lobus frontalis, Stirnlappen,* genannt, der über ihrem hinteren Teil vom sulcus centralis bis ungefähr zur fissura parietooccipitalis sich ausdehnende *lobus parietalis, Scheitellappen;* der unter ihr gelegene Teil heißt *lobus temporalis, Schläfenlappen,* und ist gegen den hintersten Abschnitt, den *lobus occipitalis, Hinterhauptslappen,* nur ganz unscharf abgegrenzt. Der vorderste Punkt des Stirnlappens heißt *polus frontalis,* der des Schläfenlappens *polus temporalis,* der hinterste Punkt des Hinterhauptslappens *polus occipitalis* (s. auch Fig. 713).

Am *Stirnlappen* (s. auch Figg. 706, 707 u. 710) verläuft auf der konvexen Fläche oben der *sulcus frontalis superior,* unten der *sulcus frontalis inferior,* welcher hinten in den *sulcus praecentralis* übergeht; dadurch werden gebildet der *gyrus frontalis superior,* der *gyrus frontalis medius,* welcher vorn wieder in eine *pars superior* und eine *pars inferior* zerfällt, der *gyrus frontalis inferior,* welcher durch die beiden vorderen Äste der fissura cerebri lateralis in eine *pars orbitalis,* eine *pars triangularis* und eine *pars opercularis* geteilt wird, und der *gyrus centralis anterior.*

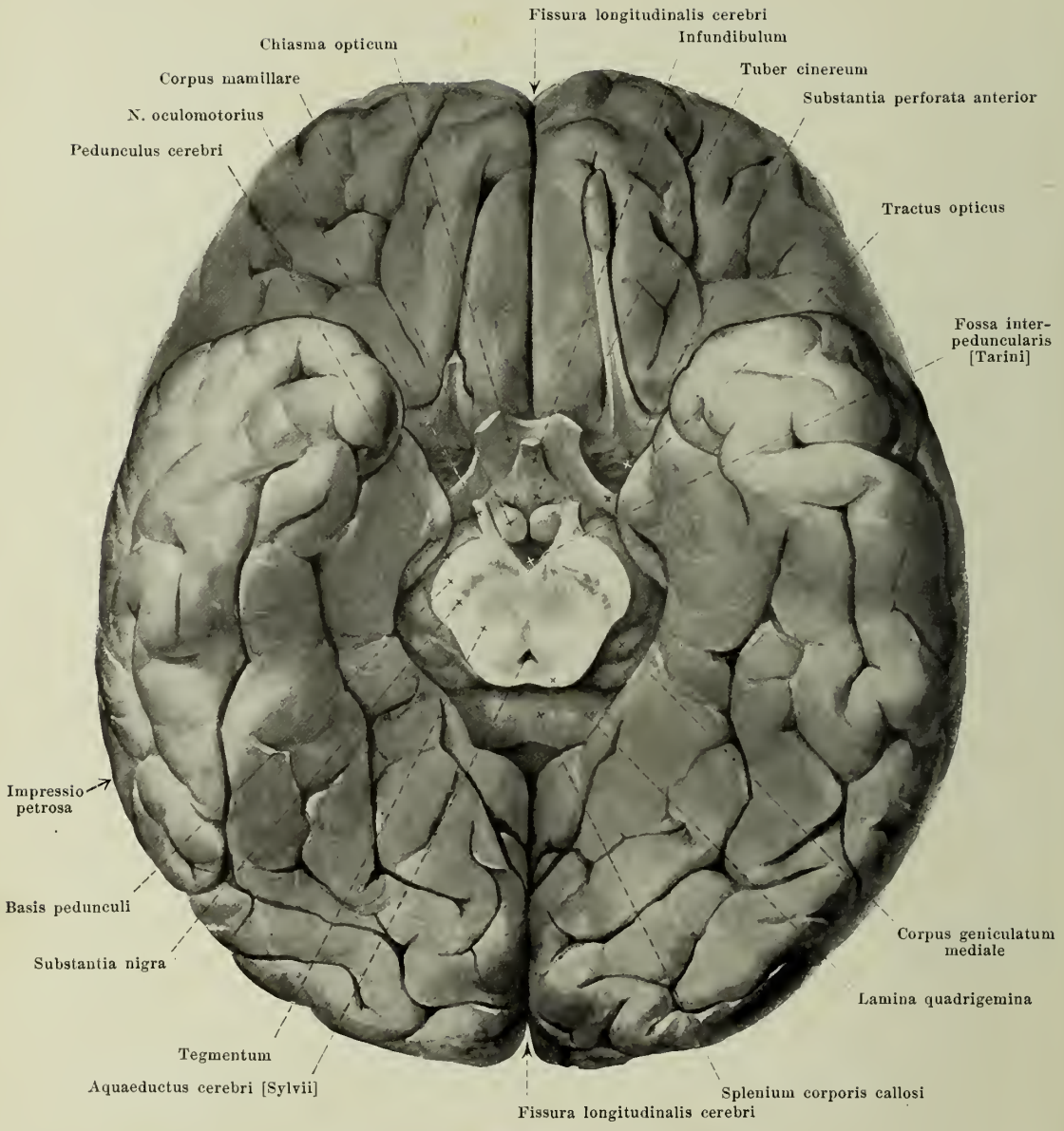

712. Großhirnbasis *(basis cerebri)*, von unten.

(Das rhombencephalon ist unmittelbar über der Brücke durch einen Querschnitt abgetrennt. Die Hypophyse und der rechte tractus olfactorius sind entfernt.)

Pallium (Fortsetzung).

Hinter dem gyrus centralis anterior steigt der *sulcus centralis [Rolandi]* (s. Figg. 706 bis 711) schräg nach hinten meistens bis zur medialen Fläche. An der unteren, basalen Fläche sieht man die *sulci orbitales* und den *sulcus olfactorius;* sie scheiden die *gyri orbitales* und den *gyrus rectus* voneinander.

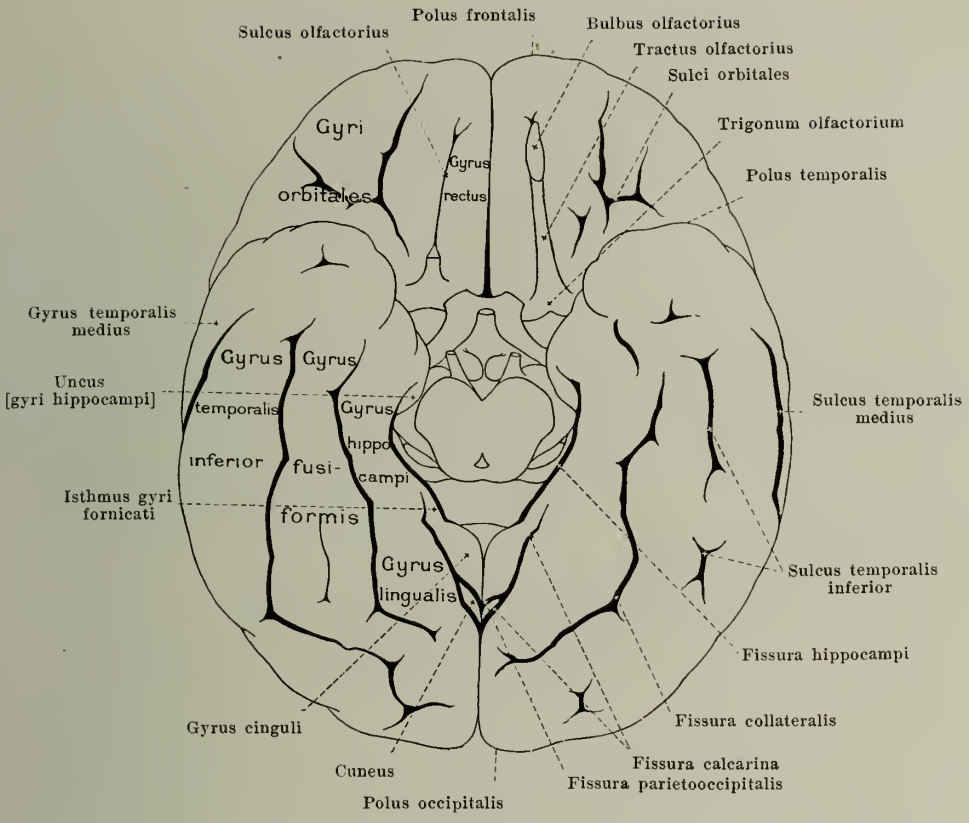

713. Großhirnbasis *(basis cerebri)*, von unten, halbschematisch

(siehe Erklärung zu Fig. 712).

Pallium (Fortsetzung) (s. auch Figg. 706—712). Am *Scheitellappen* grenzt auf der konvexen Fläche der *sulcus interparietalis* von hinten den *gyrus centralis posterior* ab und trennt den *lobulus parietalis superior* vom *lobulus parietalis inferior;* an letzterem bezeichnet man die das Ende der fissura cerebri lateralis umgebende gebogene Windung als *gyrus supramarginalis* und die entsprechende Windung am Ende des sulcus temporalis superior als *gyrus angularis.* Der *Hinterhauptslappen* wird auf seiner konvexen Fläche durch den *sulcus occipitalis transversus,* sowie die *sulci occipitales anterior, laterales, superiores* in die *gyri occipitales laterales et superiores* geschieden. Am *Schläfenlappen* trennen auf der teilweise der Insel zugewandten Fläche *sulci temporales transversi* (s. Fig. 715) die *gyri temporales transversi;* auf der konvexen und basalen Fläche sieht man die *sulci temporales superior, medius, inferior* unter oder medial von den *gyri temporales superior, medius, inferior;* auf letzteren folgt an der basalen Fläche der *gyrus fusiformis,* dann die *fissura collateralis* und auf diese hinten der *gyrus lingualis.* An der *facies medialis hemisphaerii* (s. Figg. 708 u. 709), verläuft der *sulcus corporis callosi* unmittelbar über dem corpus callosum und geht hinten in die *fissura hippocampi* über, welche zwischen dem gyrus hippocampi und der fascia dentata gelegen ist. Diese beiden Furchen entlang zieht der *gyrus fornicatus,* welcher in einen oberen Teil, *gyrus cinguli,* einen unteren Teil, *gyrus hippocampi* mit dem *uncus [gyri hippocampi]* (s. auch Figg. 721 u. 722 und S. 654), und ein Zwischenstück, *isthmus gyri fornicati,* zerfällt. Durch das rhinencephalon, welches mit der area parolfactoria an den gyrus cinguli (s. auch Fig. 696) und mit der substantia perforata anterior an den gyrus hippocampi anstößt, werden die beiden Enden des gyrus fornicatus zu einem geschlossenen Ringe verbunden. Der gyrus cinguli wird umsäumt vom *sulcus cinguli,* der mit seiner *pars subfrontalis* dem vorderen unteren Teil des Stirnlappens angehört und mit seiner *pars marginalis* hinter dem medialen Ende des sulcus centralis bis zur konvexen Hemisphärenfläche hinaufbiegt.

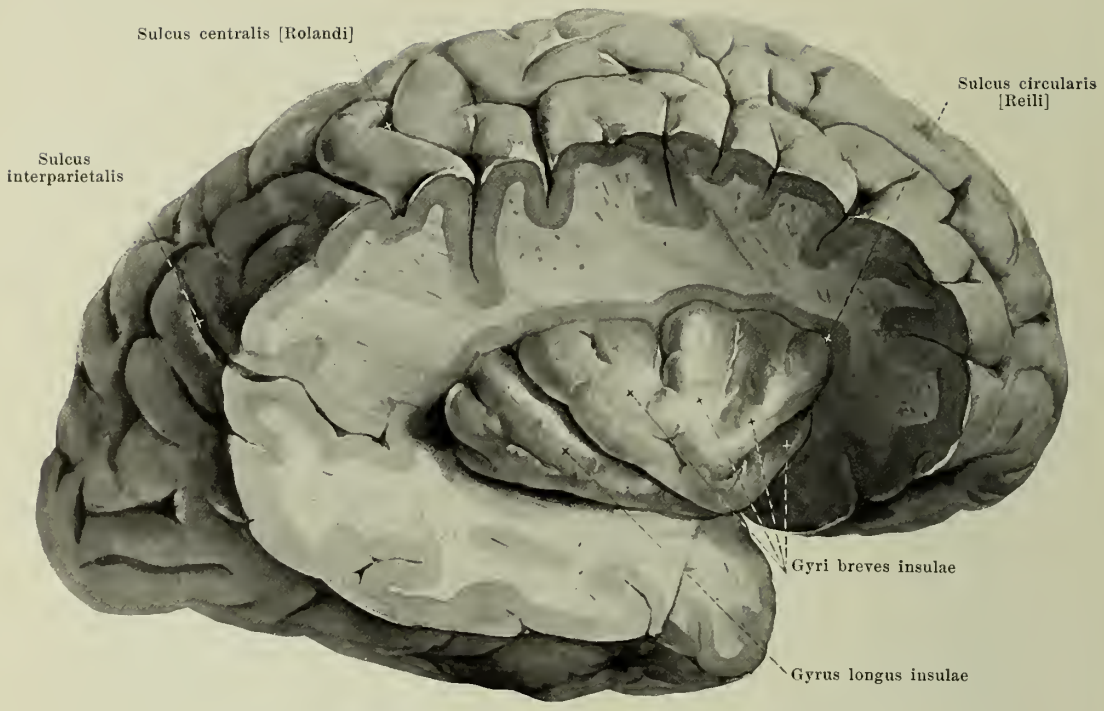

714. Rechte Insel, freigelegt, von rechts.

(Die die Insel bedeckenden Teile des Stirn-, Scheitel- und Schläfenlappens, das operculum, sind durch einen kegelmantel-ähnlichen Schnitt entfernt. Man vergleiche auch Fig. 706.)

Pallium (Fortsetzung). Auf den sulcus cinguli folgt (s. Figg. 708 u. 709) vorn der gyrus frontalis superior und hinter diesem bis zur pars marginalis des sulcus cinguli der *lobulus paracentralis;* hinter diesem liegt der *praecuneus,* unten vom *sulcus subparietalis* und hinten von der *fissura parietooccipitalis* begrenzt, und von letztgenannter Furche bis zur *fissura calcarina* reicht der *cuneus.*

Wenn man die Ränder der fissura cerebri lateralis [Sylvii] (s. S. 641), auseinanderzieht, so sieht man in eine tiefe Grube, *fossa cerebri lateralis [Sylvii],* deren Boden von einem besonderen Lappen der Großhirnhemisphäre, von der *Insel (insula)* (s. auch Figg. 715 u. 716), gebildet wird. Diese liegt in embryonaler Zeit frei zutage, wird aber später von vorn und oben durch einen Teil des Stirnlappens, von hinten und oben durch einen Teil des Scheitellappens und von unten durch einen Teil des Schläfenlappens überlagert. Diese Abschnitte der Hemisphäre, welche die Insel vollständig verdecken, nennt man *operculum (Klappdeckel)* und trennt sie in eine *pars frontalis, pars parietalis* und *pars temporalis.* Die Insel besitzt eine lateralwärts vorgewölbte Oberfläche, welche durch einen von hinten nach vorn allmählich sich erhebenden Kamm in eine obere laterale, eine untere laterale und eine vordere Fläche geschieden wird; eine schmale untere Fläche (s. Fig. 696) liegt annähernd horizontal und geht medial in das limen insulae (s. S. 645) über. Da wo die Oberfläche der Insel an diejenige des Klappdeckels grenzt, verläuft zwischen beiden eine spaltförmige Furche, *sulcus circularis [Reili];* sie fehlt nur am limen insulae. Auf der Oberfläche finden sich eine Anzahl *Inselwindungen, gyri insulae.* Durch eine tiefe, von vorn unten nach hinten oben verlaufende Furche wird ein größerer, vorderer Abschnitt von einem kleineren, hinteren geschieden; am vorderen sieht man mehrere *gyri breves insulae* von der Spitze des Kammes aus divergieren, am hinteren eine einfache lange Windung, *gyrus longus insulae,* bogenförmig verlaufen.

Das ***rhinencephalon (Riechhirn)*** (s. Figg. 691—696, 708 u. 709) ist beim Menschen verhältnismäßig schwach entwickelt. Es gehört größtenteils der Gehirnbasis an; teilweise hilft es aber auch die mediale Fläche des Großhirns bilden und wird dort durch eine kurze gebogene Furche, *sulcus parolfactorius anterior* (s. Figg. 695, 708 u. 709) vom gyrus frontalis superior und gyrus cinguli geschieden. Der Entwickelung nach unterscheidet man eine *pars anterior [rhinencephali]* und eine *pars posterior [rhinencephali].*

Die pars anterior rhinencephali (s. Figg. 696, 705, 712 u. 713) wird an der Gehirnbasis gebildet vom *lobus olfactorius (Riechlappen)*, welcher jederseits an der unteren Fläche des Stirnlappens nach hinten und etwas lateralwärts zum Hirnstamm zieht und in seinem größten, vorderen Teile dem sulcus olfactorius dicht angelagert ist. Er besitzt vorn eine ovale, graue Anschwellung, *bulbus olfactorius*, welche der lamina cribrosa des Siebbeines aufliegt, und in welche sich die nn. olfactorii einsenken; daran schließt sich ein weißlicher, dreiseitig-prismatischer Strang, *tractus olfactorius*, welcher sich nach hinten etwas verbreitert und in einen transversal und rechtwinkelig zu ihm verlaufenden grauen Wulst, *trigonum olfactorium* (s. Fig. 696), übergeht. Dieser ist hinten scharf gegen die substantia perforata anterior abgegrenzt und läßt an seiner unteren Fläche drei weißliche Faserzüge erkennen, welche am tractus beginnen und an der vorderen Grenze der substantia perforata anterior verschwinden: die *stria lateralis*, die längste, zieht bogenförmig nach hinten und lateral, die *stria medialis* geht nach hinten und etwas medial, während die nur bisweilen vorhandene *stria intermedia* zwischen diesen beiden ziemlich gerade nach hinten verläuft. Vom trigonum aus geht längs der substantia perforata anterior ein Windungszug lateralwärts und etwas nach hinten zum gyrus hippocampi; er hängt lateral unmittelbar mit der Insel zusammen (s. S. 644) und wird deshalb dort *limen insulae (Inselschwelle)* genannt. Medial geht das trigonum in einen Windungszug, die *area parolfactoria [Brocae]* (s. Figg. 695, 696, 708 u. 709), über, welcher der medialen Großhirnfläche angehört, vorn durch den sulcus parolfactorius anterior (s. S. 644) begrenzt und hinten durch den tiefen *sulcus parolfactorius posterior* vom gyrus subcallosus abgetrennt wird.

Der pars posterior rhinencephali gehört an der Hirnbasis die *substantia perforata anterior* (s. Fig. 696) an, welche als graues, besonders vorn von zahlreichen Löchern für Blutgefäße durchbohrtes, ungefähr viereckiges Feld unmittelbar hinter dem trigonum olfactorium liegt; sie grenzt lateral an den uncus und medial hinten an den tractus opticus; medial vorn geht sie in einen weißlichen Wulst, *gyrus subcallosus [pedunculus corporis callosi]*, über, welcher oberhalb des chiasma opticum zur medialen Großhirnfläche zieht, vor der commissura anterior und der lamina rostralis nach oben zu verläuft (s. Figg. 695, 696, 708 u. 709) und sich zugespitzt dem rostrum corporis callosi anschmiegt (s. auch S. 648).

Die übrigen an der Hirnbasis vor der substantia perforata posterior gelegenen Teile (s. Figg. 691—695, 696, 705 u. 712) gehören dem ***hypothalamus*** an. Wir unterscheiden an ihm zwei Teile; sein hinterer Abschnitt, *pars mamillaris*, welcher vom corpus mamillare gebildet wird, gehört dem diencephalon an, sein vorderer Abschnitt, *pars optica*, welcher die übrigen Teile umfaßt, dem telencephalon. Unmittelbar vor der substantia perforata posterior (s. S. 636) ragen die *corpora mamillaria* als zwei weiße, birnförmige Erhebungen hervor, welche mit ihren dicken, medialen Enden dicht aneinander gedrängt sind. Vor ihnen erhebt sich ein unpaarer, grauer, etwas unregelmäßiger Hügel, *tuber cinereum*, welcher sich vorn konisch zum *infundibulum (Trichter)* (s. Figg. 695 u. 712) zuspitzt. An letzterem hängt wie an einem Stiel ein etwa bohnengroßer, eiförmiger, grauer Körper, die *hypophysis (Hirnanhang)* (s. Figg. 695 u. 705), dessen größter Durchmesser frontal gerichtet ist; er ist in die fossa hypophyseos der sella turcica eingelagert und läßt auf dem Schnitt zwei Abteilungen erkennen, eine größere, vordere, *lobus anterior*, welche entwickelungsgeschichtlich nicht zum Gehirn gehört (sie entsteht aus der Rathkeschen Tasche der primären Mundbucht), sondern ihm nur angelagert ist, und eine kleinere, hintere, *lobus posterior*, welche allein unmittelbar mit dem infundibulum zusammenhängt. An das tuber cinereum ist vorn und lateral unmittelbar der hintere Rand des unpaaren *chiasma opticum* geheftet, welches als weiße, viereckige, dicke Platte mit konkaven Rändern etwas hinter dem sulcus chiasmatis des Keilbeins gelegen ist; an seinen beiden vorderen Ecken senken sich die nn. optici ein, von seinen beiden hinteren Ecken gehen die beiden *tractus optici* ab. Von der oberen vorderen Fläche des chiasma zieht eine dünne Lamelle, *lamina terminalis* (s. Figg. 695 u. 696), aufwärts, legt sich oben der vorderen Fläche der commissura anterior [cerebri] an und geht dann in die lamina rostralis über; sie bildet einen Teil der vorderen Wand des dritten Ventrikels.

Der *tractus opticus* (s. Figg. 696, 697, 705 u. 712) verläuft als abgeplatteter, mit der Unterlage verwachsener Strang an der hinteren Grenze der lamina perforata anterior anfangs längs des tuber cinereum, dann ungefähr rechtwinkelig zur Richtung des pedunculus cerebri lateralwärts und nach hinten, umgreift den letzteren, lateral und unten an den gyrus hippocampi grenzend, bogenförmig und teilt sich schließlich in zwei Schenkel, welche den Übergang zum ***metathalamus*** (s. S. 626) bilden. Der schmalere, mediale Schenkel, *radix medialis*, geht in das graue *corpus geniculatum mediale (medialen Kniehöcker)* (s. Figg. 697 u. 704) über, welches als längliche, ovale Anschwellung am vorderen Ende des sulcus lateralis mesencephali und des brachium quadrigeminum inferius (s. S. 635) gelegen ist, medial an das brachium quadrigeminum superius grenzt, sowie von dem überhängenden pulvinar und vom corpus geniculatum laterale durch eine tiefe Furche getrennt ist. Der dickere und kürzere, laterale Schenkel, *radix lateralis*, zieht zum grau-weißen *corpus geniculatum laterale (late-*

ralen Kniehöcker), welches aus der hinteren unteren Oberfläche des Sehhügels, lateral vom pulvinar, als länglicher Körper nur wenig hervorragt.

Unmittelbar vor den Kniehöckern und Vierhügeln liegt jederseits der ***thalamus*** *(Sehhügel)* (s. Figg. 695, 697, 704, 717, 720, 745 u. 748), welcher erst nach Entfernung des Balkens, des fornix und der Aderhäute sichtbar wird. Er ist eine mächtige Ganglienmasse, hat eine ungefähr eiförmige Gestalt und verbreitert sich nach hinten zu. Nur seine obere und seine mediale Fläche sind frei, seine laterale und seine schmale untere Fläche sind mit den Nachbarteilen verwachsen. Die obere, ungefähr dreieckige, von einer weißen Markschicht *(stratum zonale)* überzogene Fläche steht annähernd horizontal und ist in frontaler Richtung leicht, in sagittaler Richtung stärker konvex gewölbt; vorn besitzt sie eine ovale Anschwellung, *tuberculum anterius thalami,* hinten geht sie in einen dorsalwärts ausladenden Wulst über, dessen medialer Abschnitt, *pulvinar,* den oberen Vierhügelarm und den medialen Kniehöcker mehr oder weniger weit überwölbt, und dessen lateraler Abschnitt den lateralen Kniehöcker enthält (s. oben). Die mediale, graue Fläche bildet annähernd einen rechten Winkel mit der oberen Fläche, ist sagittal gestellt und von derjenigen der anderen Seite nur durch den dritten Ventrikel getrennt; unten ist sie durch eine seichte Furche, *sulcus hypothalamicus [Monroi]* (s. Fig. 695), welche leicht S-förmig vom foramen interventriculare zum aditus ad aquaeductum cerebri verläuft, von der Ventrikelfläche des hypothalamus geschieden. Etwas vor der Mitte der medialen Fläche spannt sich eine sehr verschieden dicke und verschieden geformte graue Brücke, *massa intermedia,* zwischen beiden Sehhügeln aus. An der Grenze zwischen medialer und oberer Fläche, hinten etwas tiefer, verläuft ein weißer Markstreifen, *stria medullaris,* der unter allmählicher Verbreiterung hinten in ein nahezu horizontal gestelltes, dreieckiges Feld, *trigonum habenulae,* übergeht. Diese stria setzt sich an ihrem zugeschärften Rand unmittelbar fort in die Epithellamelle, *lamina chorioidea ephithelialis,* welche die *tela chorioidea ventriculi tertii* unten bedeckt, und welche bei ihrer Entfernung an ihrer Abgangsstelle einen feinen gezackten Saum, *taenia thalami,* zurückläßt; hinten wendet sich die taenia entsprechend der Abgangsstelle der Epithellamelle (s. unten) zur oberen Fläche der habenula und des corpus pineale und geht an letzterer Stelle in diejenige der anderen Seite über. Vom trigonum habenulae aus verläuft ein weißer Faserzug, *habenula* (s. Fig. 717), medianwärts, welcher in seinem vorderen Teil mit demjenigen der anderen Seite zusammenhängt und dabei die *commissura habenularum* bildet, hinten dagegen in die *Zirbel, corpus pineale,* übergeht. Letztere (s. Figg. 695, 704 u. 717) bildet einen graurötlichen, plattgedrückt eiförmigen Körper von meist höckeriger Oberfläche und verschiedener Größe, welcher vorn etwas verschmälert ist, und welcher sich in die Rinne zwischen den beiden oberen Vierhügeln hineinlegt. Die Zirbel, die habenula und das trigonum habenulae gehören dem ***epithalamus*** (s. S. 626) an.

Der ***dritte Ventrikel*** *(ventriculus tertius)* (s. Figg. 695, 717, 720, 745 u. 748) ist ein unpaarer, medianer spaltförmiger Raum, welcher jederseits von der medialen Oberfläche des thalamus und des hypothalamus begrenzt wird (s. oben); dort findet sich die massa intermedia und der sulcus hypothalamicus. Die hintere Wand wird oben vom corpus pineale gebildet, in welches von vorn her ein kurzer Spalt, *recessus pinealis,* eindringt; unmittelbar darunter verläuft die *commissura posterior [cerebri],* als umgebogene Platte weißer Faserstränge in querer Richtung zwischen den beiden Großhirnhemisphären und buchtet sich in den Hohlraum vor. Sie begrenzt von oben her den *aditus ad aquaeductum cerebri,* der als dreiseitig trichterförmige Öffnung die Verbindung mit dem vierten Ventrikel vermittelt. Die schmale untere Wand wird hinten von den auseinanderweichenden Hirnschenkeln begrenzt und enthält zwei kleine, von den corpora mamillaria verursachte Erhebungen; davor wird sie von der dünnen Wand des tuber cinereum gebildet, verengt sich hinter dem chiasma opticum trichterförmig zum *recessus infundibuli* und sendet von dort aus einen feinen Spalt in das infundibulum. Vor dem in das Innere vorspringenden chiasma opticum ist der *recessus opticus* gelegen, welcher vorn von der dünnen *lamina terminalis* begrenzt wird. Diese bildet die vordere Wand; oben legt sich ihr von hinten her die *commissura anterior [cerebri]* an, welche als dicker Zug weißer Fasern die beiden Großhirnhemisphären miteinander verbindet, und welche hier auf eine kurze Strecke an der Oberfläche sichtbar ist, sonst aber in der Hirnmasse versteckt liegt. Seitlich bilden hinter dieser Commissur die columnae fornicis (s. S. 650) einen Teil der lateralen Ventrikelwand und verlaufen konvergierend nach oben; sie umgrenzen dadurch mit der Commissur den *recessus triangularis* (s. Fig. 717). Oben wird der Ventrikel abgeschlossen durch die *lamina chorioidea epithelialis* (s. oben), die als ein sehr dünner, auf embryonaler Stufe stehen gebliebener Teil der Hirnwand aufzufassen ist; diese setzt sich in ihrer größten Ausdehnung beiderseits durch die taenia thalami in die stria medullaris fort, heftet sich aber hinten an die obere Fläche der habenula und des corpus pineale und begrenzt so von oben her eine oberhalb des corpus pineale gelegene, blindsackförmige Ausbuchtung, den *recessus suprapinealis;* vorn geht sie in die hintere Fläche der columna fornicis über (s. Fig. 695) und bildet die obere Begrenzung des *foramen interventriculare [Monroi],* welches vorn durch die columna fornicis, hinten durch den thalamus begrenzt wird und jederseits den dritten Ventrikel mit dem Seitenventrikel verbindet.

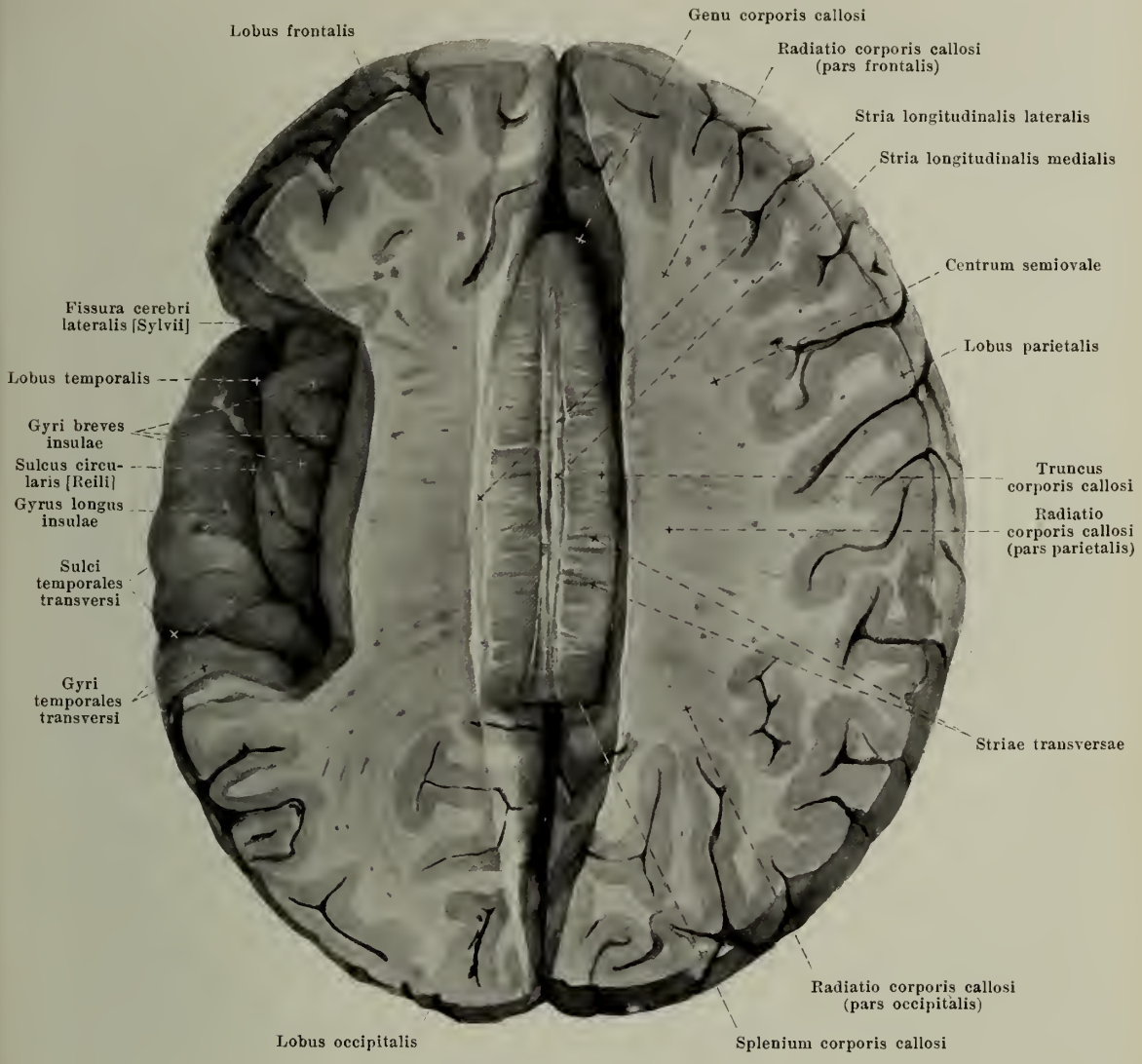

715. Balken, von oben, freigelegt.

(Der obere Teil der Großhirnhemisphären ist durch einen Horizontalschnitt, kleinere Teile vorn und hinten sind durch keilförmige Schnitte entfernt. Links ist dann noch ein Abschnitt der Hemisphäre bis auf die Insel abgetragen.)

Der ***Balken*** *(corpus callosum)* (s. auch Fig. 695, 708, 716—720, 745 u. 748) ist eine mächtige Masse weißer Fasern, welche die beiden Großhirnhemisphären miteinander verbindet. Er liegt nur mit einem kleineren, medialen Abschnitt in der Tiefe der fissura longitudinalis cerebri frei und ist zum größeren Teil in der Hemisphärenmasse, in welche er einstrahlt, verborgen. Er beginnt vor und über der commissura anterior (s. Figg. 695 u. 696) in unmittelbarem Anschluß an die lamina terminalis mit einer kurzen, dünnen Platte, *lamina rostralis*, welche gebogen nach oben und vorn verläuft, und verdickt sich dann plötzlich zum *rostrum corporis callosi;* von da zieht er zunächst nach vorn, biegt dann scharf nach hinten um, *genu corporis callosi,* erstreckt sich als *truncus corporis callosi* gebogen bis über die Vierhügel und endigt dort mit einem gewulsteten Rand, *splenium corporis callosi* (s. auch Fig. 712).

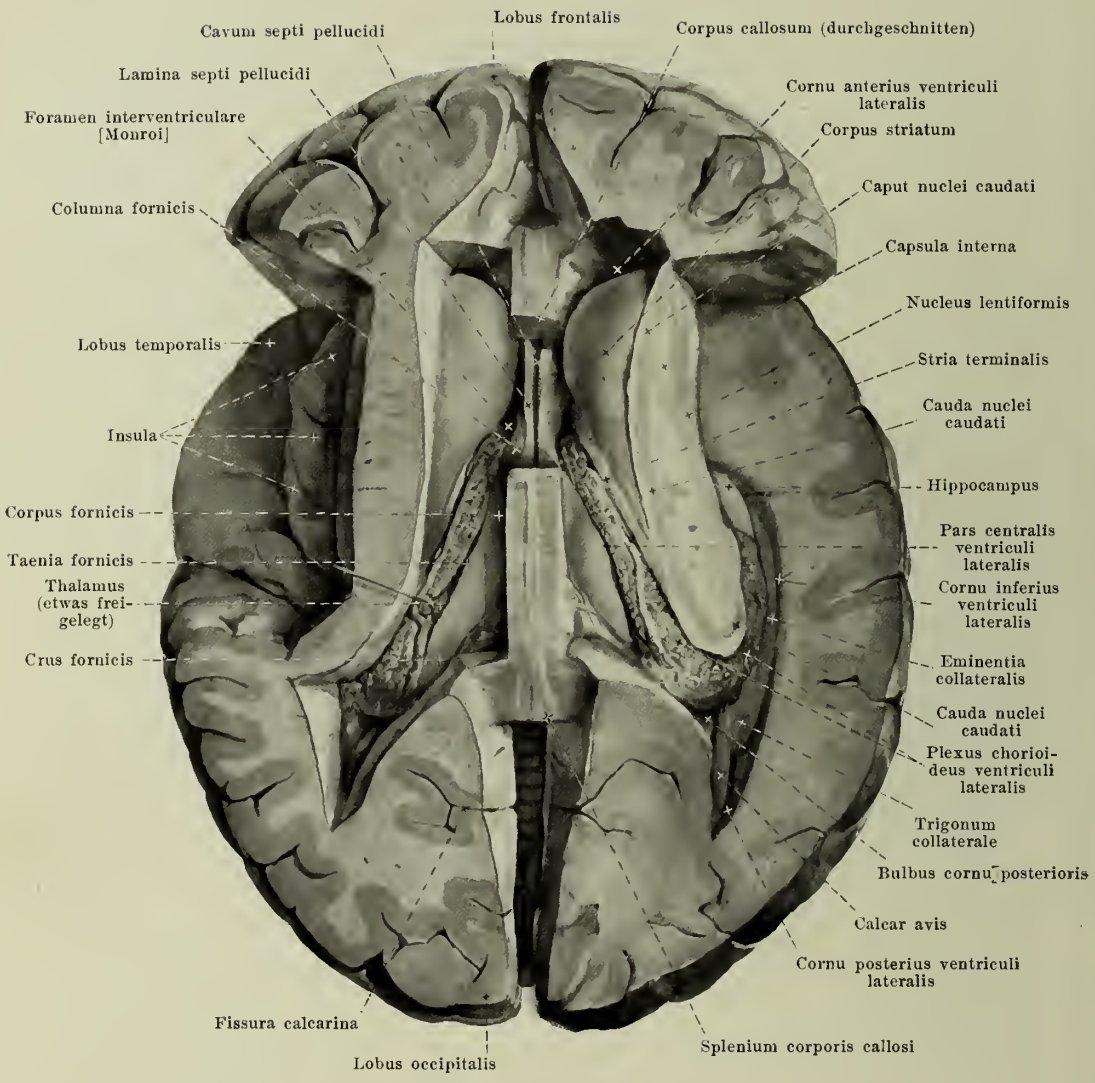

716. Seitenventrikel, von oben, eröffnet.

(Wie für Fig. 715. Dann ist der Balken bis auf schmale Reste entfernt; außerdem ist beiderseits das Hinterhorn eröffnet und rechts durch Abtragen der Insel und der oberen Masse des Schläfenlappens das Unterhorn bloßgelegt.)

Balken (Fortsetzung) (s. auch Figg. 715 u. 720). An der Oberfläche verursachen die Faserbündel quere Züge, *striae transversae*. Außerdem verläuft auf ihr jederseits dicht neben der Medianebene ein feiner, variabler Längszug, *stria longitudinalis medialis*. Dieser biegt vorn auf das rostrum um und hängt mit dem gyrus subcallosus zusammen; hinten geht er in die *fasciola cinerea* (s. Fig. 708) über, einen Streifen grauer Substanz, welcher dem splenium corporis callosi unten und lateral unmittelbar anliegt und sich nach vorn und unten in die fascia dentata hippocampi fortsetzt. Ein zweiter, noch feinerer und unregelmäßigerer Längszug, *stria longitudinalis lateralis*, liegt lateral auf der Oberfläche des Balkens in der Tiefe des sulcus corporis callosi.

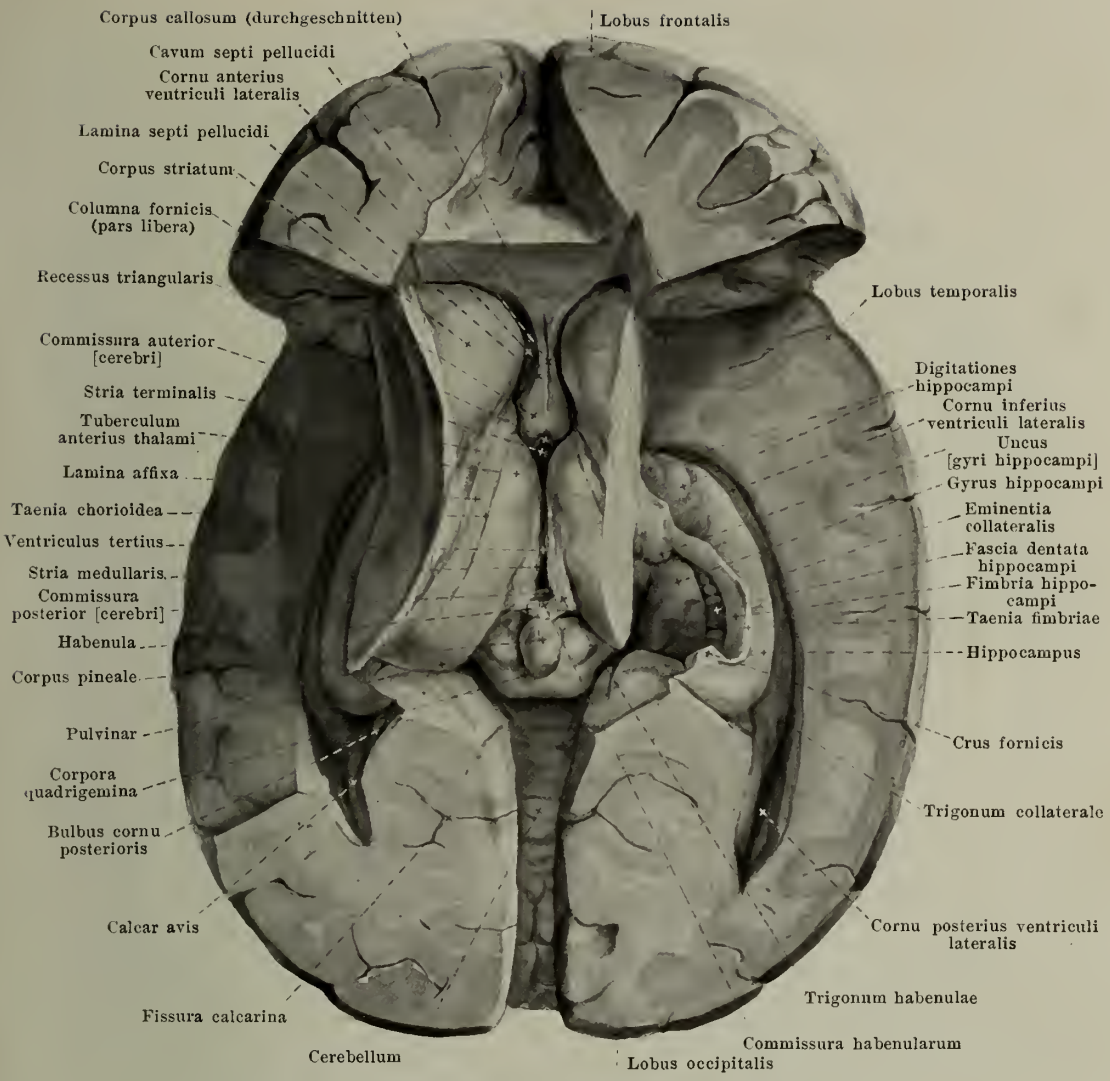

717. Dritter Ventrikel, von oben, eröffnet.

(Wie für Fig. 716. Dann ist der Balken mit einem großen Teil des fornix weggenommen. Links ist das Unterhorn eröffnet, rechts durch weiteres Abtragen der Großhirnganglien das Ammonshorn und seine Umgebung vollständig freigelegt.)

Unter dem Balken liegt der ***fornix*** *(Gewölbe)* (s. auch Figg. 695, 708, 716, 720, 745, 746 u. 748). Er besteht aus einem rechten und einem linken, häufig nicht ganz symmetrischen, weißen Streifen, welche ungefähr spiralig gekrümmt sind. Diese verlaufen in ihrem vordersten Abschnitt *(columnae fornicis)* teilweise getrennt, legen sich in ihrem mittleren Teil aneinander und bilden dort das unpaare *corpus fornicis,* welches oben an die untere Fläche des Balkens geheftet ist; hinten trennen sie sich wieder *(crura fornicis)*, divergieren zum Unterhorn des Seitenventrikels und setzen sich dort größtenteils in die *fimbria hippocampi* fort. In dem dreieckigen Raume, welcher durch lamina rostralis, rostrum, genu und truncus corporis callosi einerseits, durch den obersten Abschnitt der columnae und das corpus fornicis andererseits begrenzt ist (s. Figg. 695 u. 708), spannt sich das *septum pellucidum* als Scheidewand zwischen den Vorderhörnern der Seitenventrikel aus; es besteht (s. auch Figg. 716, 746 u. 747) aus zwei dünnen Platten, *laminae septi pellucidi,* welche einen schmalen, allseitig geschlossenen, medianen Spalt, *cavum septi pellucidi,* zwischen sich fassen.

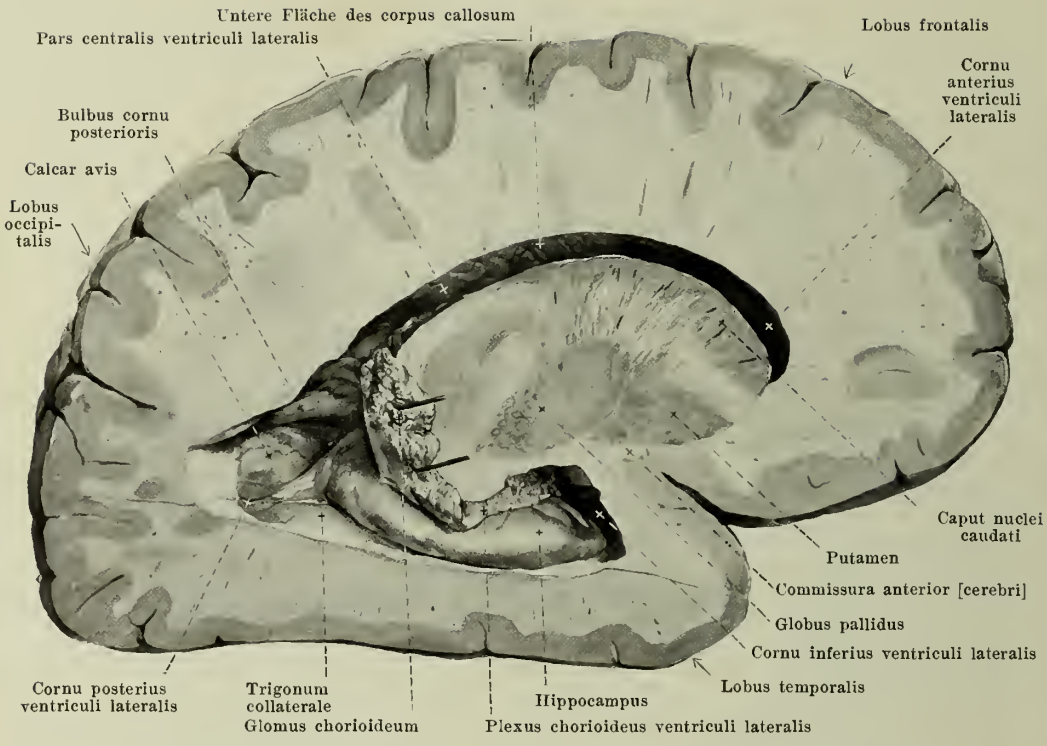

718. Rechter Seitenventrikel, von rechts, eröffnet.

(Der größte Teil der rechten Hemisphäre ist durch zwei annähernd sagittal geführte Schnitte entfernt.)

Fornix (Fortsetzung) (s. Figg. 695, 708, 716, 717, 720, 745, 746 u. 748). Die *columna fornicis* ist ein zylindrischer Strang markhaltiger Fasern, welcher jederseits im hypothalamus verborgen als *pars tecta columnae fornicis* vom corpus mamillare aus nach vorn und oben zieht; sie hebt sich unmittelbar hinter der commissura anterior teilweise aus der lateralen Wand des 3. Ventrikels heraus, verläuft als *pars libera columnae fornicis* nach oben und etwas medianwärts und verschmilzt bald vollständig mit derjenigen der anderen Seite; die pars libera begrenzt von vorn das foramen interventriculare [Monroi] (s. S. 646). Das *corpus fornicis* reicht von der Gegend des foramen interventriculare nach hinten und etwas nach oben nicht ganz bis zur Gegend des trigonum habenulae; es wird dabei durch die tela chorioidea ventriculi tertii vom Dach des 3. Ventrikels und von den oberen Flächen der thalami geschieden, Hinten ist es mit der unteren Fläche des Balkens verwachsen, vorn durch das septum pellucidum mit ihr verbunden. Die untere Fläche ist in der Mitte rinnenförmig vertieft. Jede Hälfte ist auf dem Querschnitt vorn mehr rundlich, hinten mehr dreieckig und ist lateral in eine feine Kante, *taenia fornicis,* ausgezogen, von welcher die lamina epithelialis des plexus chorioideus ventriculi lateralis abgeht; beide taeniae fornicis gehen vorn über dem foramen interventriculare ineinander über. Das *crus fornicis* ist stark abgeplattet und der unteren Balkenfläche unmittelbar angeheftet, es verläuft jederseits über das pulvinar schräg nach hinten, lateralwärts und unten zum Unterhorn (s. S. 649). Die beiden crura fornicis begrenzen ein dreieckiges, hinten durch das splenium corporis callosi abgeschlossenes Feld, dessen Boden durch die untere Fläche des Balkens gebildet wird (s. Fig. 719); die in diesem Feld sichtbaren quer verlaufendon Fasern bilden die *commissura hippocampi.*

Der ***ventriculus lateralis*** *(Seitenventrikel)* (s. auch Figg. 716, 719—721) ist der paarige Hohlraum, welcher symmetrisch innerhalb jeder Großhirnhemisphäre gelegen ist; er hängt durch das foramen interventriculare [Monroi] mit dem 3. Ventrikel und dadurch indirekt auch mit demjenigen der anderen Seite zusammen, ist sonst aber abgeschlossen und enthält eine geringe Menge liquor cerebrospinalis.

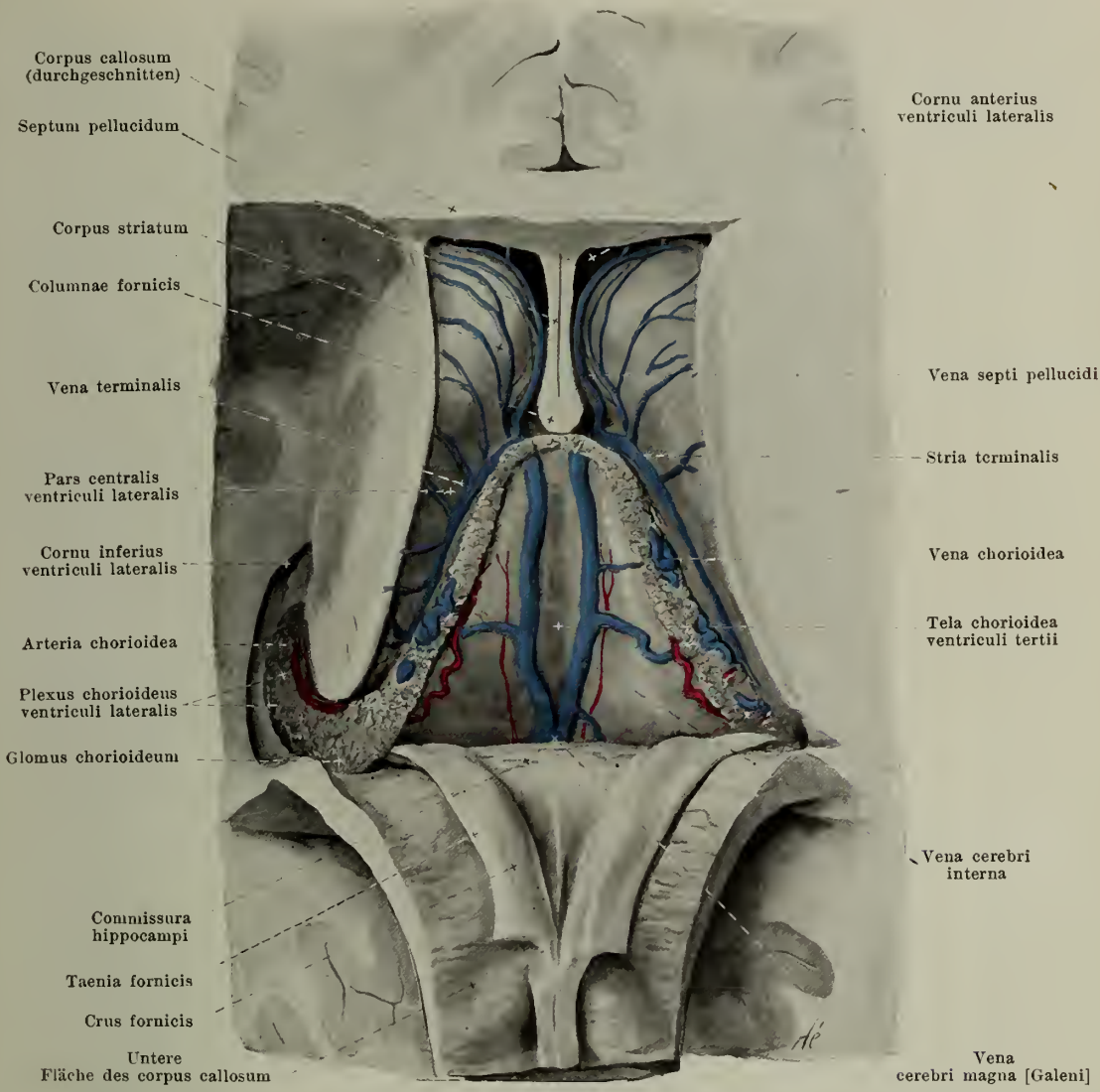

719. Tela chorioidea ventriculi tertii, von oben bloßgelegt.

(Das Präparat ist ähnlich wie für Fig. 716 vorbereitet; nur ist der Balken gemeinsam mit dem fornix durchgetrennt und nach hinten umgelegt.)

Ventriculus lateralis (Fortsetzung) (s. auch Figg. 716, 718, 720 u. 721). Er gleicht jederseits in der Hauptsache einem vorn offenen Hufeisen (s. Fig. 718), dessen oberes Ende, *cornu anterius,* im Stirnlappen und dessen unteres Ende, *cornu inferius,* im Schläfenlappen liegt; von der hinteren Konvexität aus ragt als kurze Verlängerung das *cornu posterius* in den Hinterhauptslappen; der zwischen dem foramen interventriculare und dem cornu posterius gelegene Abschnitt wird als *pars centralis* bezeichnet. Der Seitenventrikel ist teilweise von der freiliegenden Oberfläche des grauen *corpus striatum (Streifenhügel)* begrenzt, deren vorderer, kolbig verdickter Teil die laterale, untere Wand des cornu anterius bildet, und die sich mit ihrem schmalen, langen, hinteren Abschnitt durch die pars centralis und, von da stark gekrümmt, in das Dach des cornu inferius erstreckt. Diese freiliegende Fläche gehört dem Abschnitt des corpus striatum an, der als *nucleus caudatus (Schwanzkern)* bezeichnet wird und von entsprechender Form ist; sein vorderer Teil heißt *caput nuclei caudati,* sein hinterer und unterer Teil *cauda nuclei caudati.*

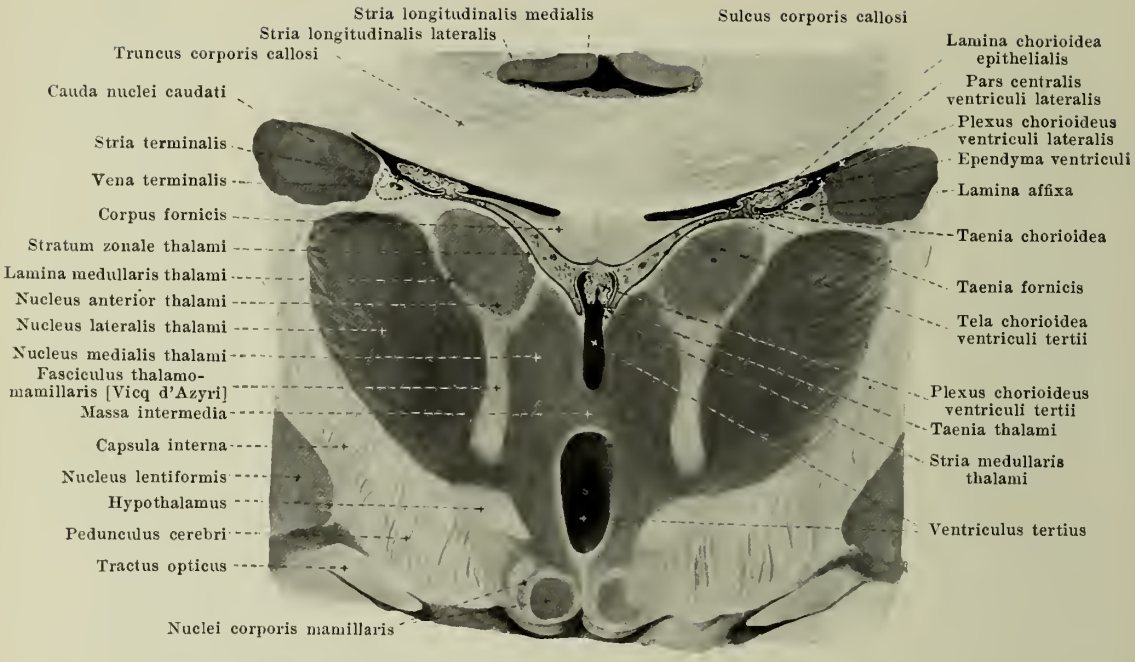

720. Frontalschnitt durch den dritten Ventrikel etwas vor seiner Mitte. Vergr.: 2 : 1. (Die Verhältnisse der Adergeflechte sind etwas schematisiert; die Entstehung der lamina affixa ist durch Punktierung angedeutet.)

Ventriculus lateralis (Fortsetzung) (s. auch Figg. 716, 718, 719 u. 721). Der vordere Teil des nucleus caudatus überragt den thalamus vorn, der mittlere Teil läuft dessen lateralem Rande parallel. Auf der letzteren Strecke zieht zwischen beiden an der Oberfläche die *stria terminalis* von der Gegend des foramen interventriculare bis in das Unterhorn; sie enthält einen Streifen markhaltiger Fasern und ist durch die teilweise von ihr bedeckte v. terminalis bläulich gefärbt. Die Substanzschicht, welche die v. terminalis zudeckt, und welche sich als dünnes Blatt, *lamina affixa* (s. auch Figg. 704 u. 717), auf den benachbarten Teil des Sehhügels fortsetzt, liegt ursprünglich frei, so daß die v. terminalis extraventriculär verläuft; die Schicht verwächst aber schon beim Embryo mit dem Sehhügel; sie nimmt von vorn nach rückwärts an Breite erst zu und dann wieder ab und fehlt im Unterhorn. Sie geht unmittelbar in das Epithel des plexus chorioideus ventriculi lateralis, die *lamina chorioidea epithelialis*, über und endigt nach Entfernung des Adergeflechtes mit einem feinen Rißrand, *taenia chorioidea;* letzterer verläuft im Unterhorn unmittelbar medial von der cauda nuclei caudati, hängt an deren vorderem Ende mit der taenia fimbriae, am foramen interventriculare mit der taenia thalami zusammen.

Das *cornu anterius (Vorderhorn)* gleicht einem nach vorn, oben und medianwärts konvexen Stück einer Kugelschale, deren Wölbung vom vordersten Teil des Streifenhügels gebildet wird. Oben, vorn und unten wird es von den Ausstrahlungen des Balkenknies, medial vom septum pellucidum, lateral vom caput nuclei caudati begrenzt. Die *pars centralis* ist eine annähernd horizontale Spalte, deren Dach von der unteren Fläche des truncus corporis callosi gebildet wird; ihre untere Fläche (s. namentlich auch Fig. 716) setzt sich zusammen aus dem mittleren, schmalen Teil des nucleus caudatus, aus der stria terminalis, der lamina affixa, der lamina chorioidea epithelialis des plexus chorioideus ventriculi lateralis, sowie aus der oberen Fläche des corpus und der crura fornicis. Das *cornu posterius (Hinterhorn)* ist ein in horizontaler Richtung lateralwärts konvex gekrümmter Spalt von wechselnder Länge, dessen hintere Spitze etwas medianwärts gebogen ist. Seine laterale, obere Begrenzungsfläche wird von dem als *tapetum* bezeichneten Teile der Balkenausstrahlung gebildet. An seiner medialen Fläche (s. Figg. 716—718 u. 748) ziehen zwei variable Längswülste vom Ende der pars centralis aus nach hinten. Der untere Wulst, *calcar avis,* ist dicker und entspricht dem vorderen Teil der fissura calcarina, welche die hier dünne Hemisphärenwand in den Ventrikel vorbuchtet. Der obere unregelmäßige Wulst, *bulbus cornu posterioris,* ist eine Verdickung der Hemisphärenwand und von Balkenfasern gebildet, welche sich um die tiefeinschneidende fissura parieto-occipitalis hakenförmig in den Hinterhauptslappen herumbiegen.

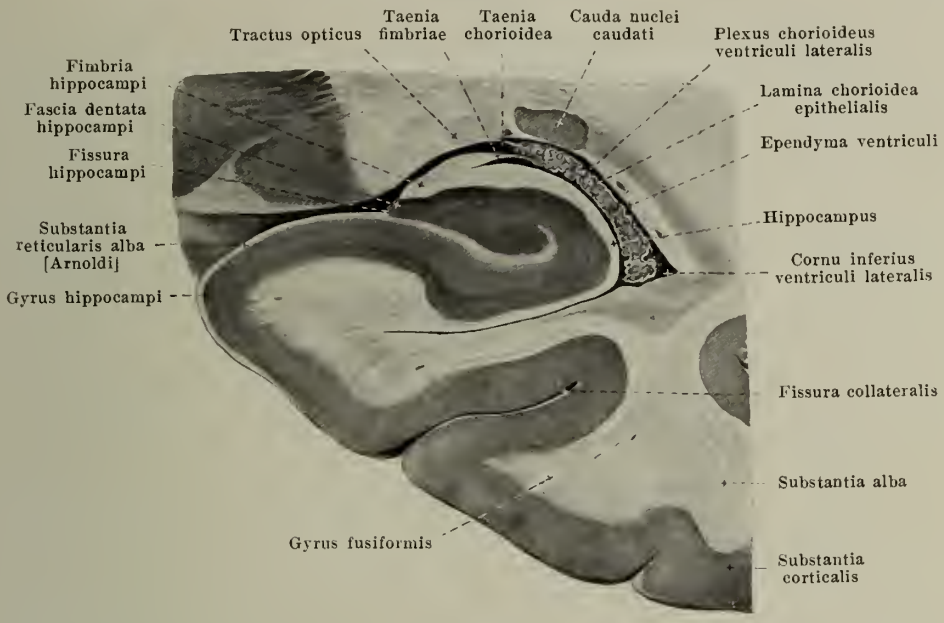

721. Frontalschnitt durch das Unterhorn des rechten Seitenventrikels, von hinten. Vergr.: 2:1.

(Das Adergeflecht ist ein wenig schematisiert.)

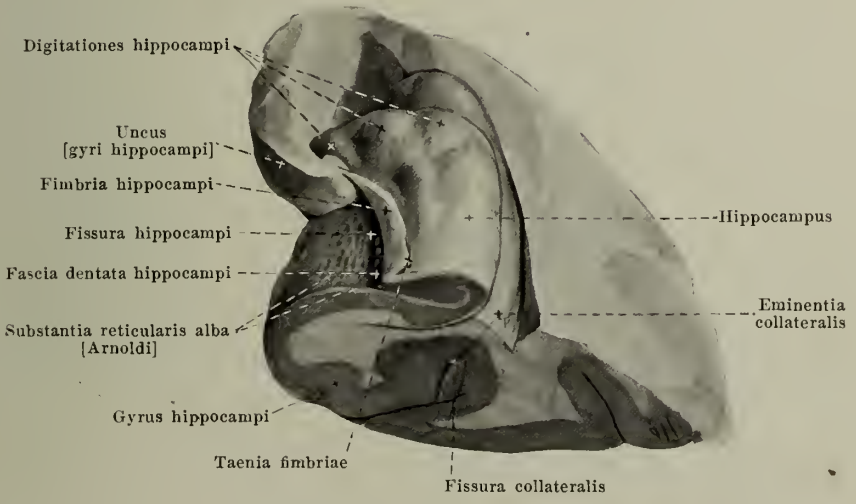

722. Unterhorn des rechten Seitenventrikels, vordere Hälfte, von oben und hinten.

(Der Schläfenlappen wurde durch einen Frontalschnitt abgetrennt und das Dach des Unterhornes alsdann abgetragen. Siehe auch Figg. 717, 718 u. 721.)

Ventriculus lateralis (Fortsetzung) (s. Figg. 716—722). Das *cornu inferius (Unterhorn)* zieht als gebogener Spalt den medialen Rand des Schläfenlappens entlang nach vorn, erreicht aber dessen Spitze nicht. Seine untere, schmale Wand entwickelt sich hinten aus einem schwach gewölbten dreieckigen Feld, *trigonum collaterale,* welches zwischen calcar avis und hippocampus gelegen ist und sich in den Anfang des Hinterhorns hineinschiebt; sie ist zuweilen zu einem Längswulst, *eminentia collateralis,* erhoben, welcher auf der Vorbuchtung der Hemisphärenwand durch die fissura collateralis beruht. Die laterale und obere Wand ist die unmittelbare Fortsetzung der gleichen Fläche des Hinterhornes und ebenso gebildet (s. S. 652), enthält aber außerdem noch medial das Ende der cauda nuclei caudati. Die mediale Wand wird von einem dicken, sichelförmig gebogenen, weißen Längswulst, *hippocampus,* gebildet, welcher hinten am Ende der pars centralis allmählich beginnt und vorn verbreitert im uncus [gyri hippocampi] endigt; seine Oberfläche ist vorn durch 2—4 flache, radiäre Furchen in eine Anzahl flacher Erhebungen, *digitationes hippocampi,* gegliedert. Der Wulst entspricht der fissura hippocampi und ist von ihr verursacht. Der weiße Überzug des hippocampus hängt an seinem medialen Rande mit der *fimbria hippocampi* zusammen, welche als dreiseitiger, weißer Streifen vorn bis in den uncus zieht und die unmittelbare Fortsetzung des crus fornicis bildet (s. auch Fig. 708). Sie geht mit einer lateralen, zugeschärften Kante in das Epithel des plexus chorioideus ventriculi lateralis über und endigt nach Entfernung des Adergeflechtes mit einem feinen Rißrand, *taenia fimbriae.* Der größte Teil der fimbria ist außerhalb des Ventrikels gelegen und wird von der fissura hippocampi durch einen schmalen, eigentümlich gekerbten Streifen von grauer Substanz, *fascia dentata hippocampi,* geschieden, welcher vorn im uncus endigt und hinten in die fasciola cinerea (s. S. 648) übergeht. Der diesem benachbarte Teil des gyrus hippocampi ist von einer zarten netzförmigen Lage weißer Substanz, der *substantia reticularis alba [Arnoldi],* überzogen, über deren Beziehungen Figg. 721 u. 722 Auskunft geben.

Die ***pia mater encephali*** *(weiche Hirnhaut)* (s. S. 622) liegt der äußeren Oberfläche des Gehirns überall dicht an, dringt somit auch in die Tiefe der Gehirnfurchen hinein. Außerdem schiebt sie sich in die fissura cerebelli transversa, um dort die *tela chorioidea ventriculi quarti* (s. S. 634) zu bilden, und stülpt sich in die fissura cerebri transversa als *tela chorioidea ventriculi tertii* vor (s. Figg. 695, 719 u. 720). Letztere ist eine dreieckige Duplikatur, welche vorn am foramen interventriculare blind endigt. Sie besteht 1. aus einer oberen Lamelle, welche der unteren Fläche des corpus callosum und des fornix angelagert ist, 2. aus einer unteren Lamelle, welche den größten Teil der oberen Fläche beider Sehhügel bekleidet, sowie, von der lamina chorioidea epithelialis (s. S. 646) überzogen, zwischen beiden das Dach des dritten Ventrikels bildet, und 3. aus lockerem Bindegewebe, einer Fortsetzung des subarachnoidealen Bindegewebes der cisterna venae cerebri magnae (s. S. 682). Innerhalb des letzteren verlaufen dicht nebeneinander von vorn nach hinten die beiden *venae cerebri internae* (s. Fig. 719), welche sich in der Gegend des corpus pineale zu der weiten, unpaaren *v. cerebri magna [Galeni]* vereinigen. In jede v. cerebri interna münden vorn die *v. septi pellucidi,* welche vom septum pellucidum kommt, und die *v. terminalis,* welche in der stria terminalis nach vorn zieht; eine von diesen beiden nimmt die stark geschlängelte *v. chorioidea* auf, welche im plexus chorioideus ventriculi lateralis verläuft. Von der unteren Lamelle hängt jederseits unmittelbar neben der Medianebene ein schmaler Streifen gelappter, zottenförmiger, rötlicher Fortsätze, welche gemeinsam als *plexus chorioideus ventriculi tertii (Adergeflecht des dritten Ventrikels)* (s. Fig. 720) bezeichnet werden und von der lamina chorioidea epithelialis überzogen sind, in den Raum des dritten Ventrikels hinab. Ein gleichgebauter, aber dickerer Streifen, *plexus chorioideus ventriculi lateralis (Adergeflecht des Seitenventrikels),* (s. Figg. 716, 718—721) buchtet sich zwischen fornix und fimbria einerseits, stria terminalis andererseits, in die pars centralis und das cornu inferius des Seitenventrikels hinein und ist an der Grenze zwischen pars centralis und Unterhorn besonders stark entwickelt als *glomus chorioideum;* die lamina chorioidea epithelialis, welche ihn überzieht, geht dabei von der taenia fornicis und taenia fimbriae zur taenia chorioidea. Die beiden Streifen des plexus chorioideus ventriculi tertii und die plexus chorioidei der beiden Seitenventrikel hängen am foramen interventriculare miteinander zusammen.

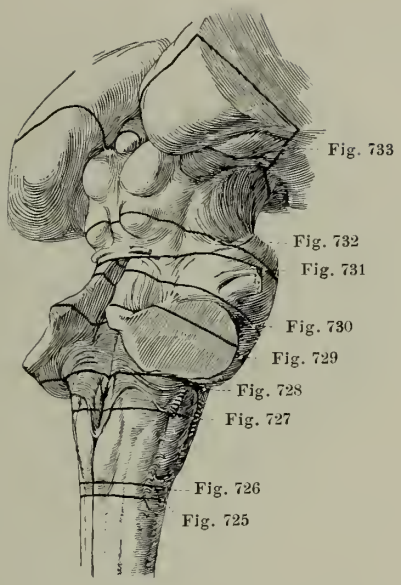

723. Hirnstamm eines Erwachsenen, von hinten und rechts mit Angabe der Richtungen der in Figg. 725—733 abgebildeten Schnitte.

Vergr.: 6 : 7.

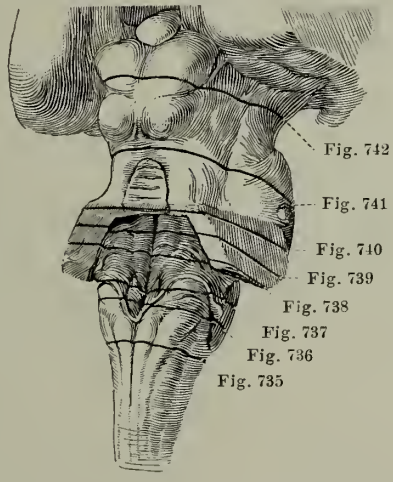

724. Hirnstamm eines 8—9monatlichen menschlichen Fötus, von hinten und etwas von rechts mit Angabe der Richtungen der in Figg. 735—742 abgebildeten Schnitte.

Vergr.: 4 : 3.

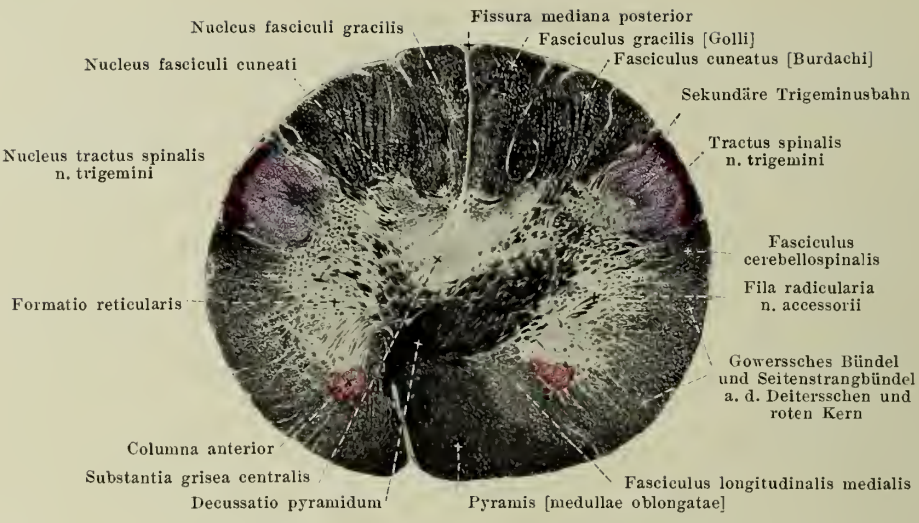

725. Durch die Pyramidenkreuzung. Vergr.: 6 : 1.

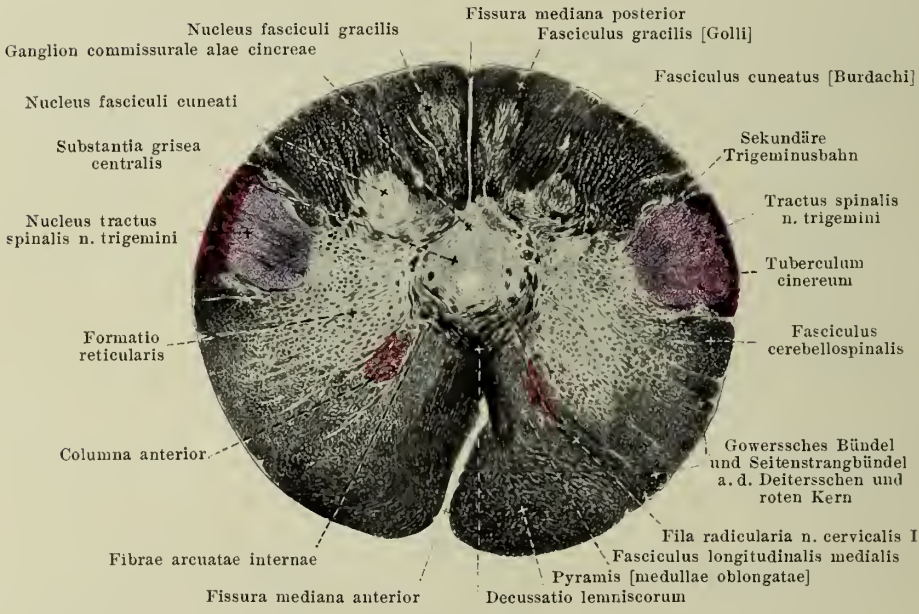

726. Zwischen der Pyramidenkreuzung und den Oliven. Vergr.: 6 : 1.

725—733. Querschnitte durch den Hirnstamm eines Erwachsenen.

Weiße Substanz schwarz, graue Substanz hell. Motorische Kerne rot, sensible Endkerne (mit Ausnahme der gelb gefärbten Kerne des n. cochlearis) violett getönt. (Held.)

Über Höhe und Richtung der Schnitte siehe Fig. 723.

(Die Schnitte Figg. 725—743 sind gleichmäßig so angeordnet, daß ihr dorsaler Rand nach oben sieht.)

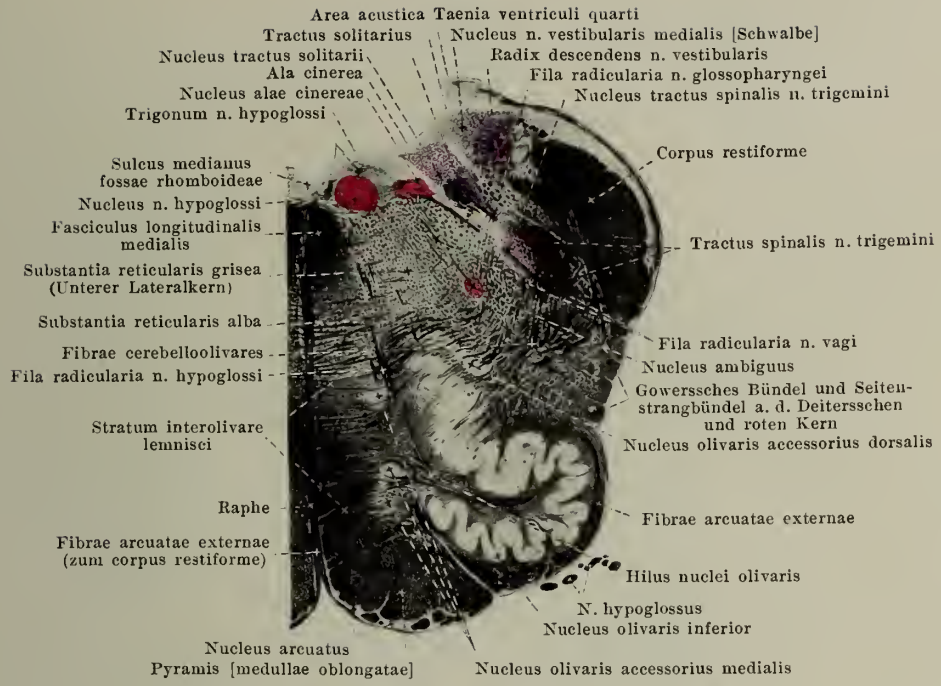

727. Durch die Mitte der Oliven. Vergr.: 4,5 : 1.

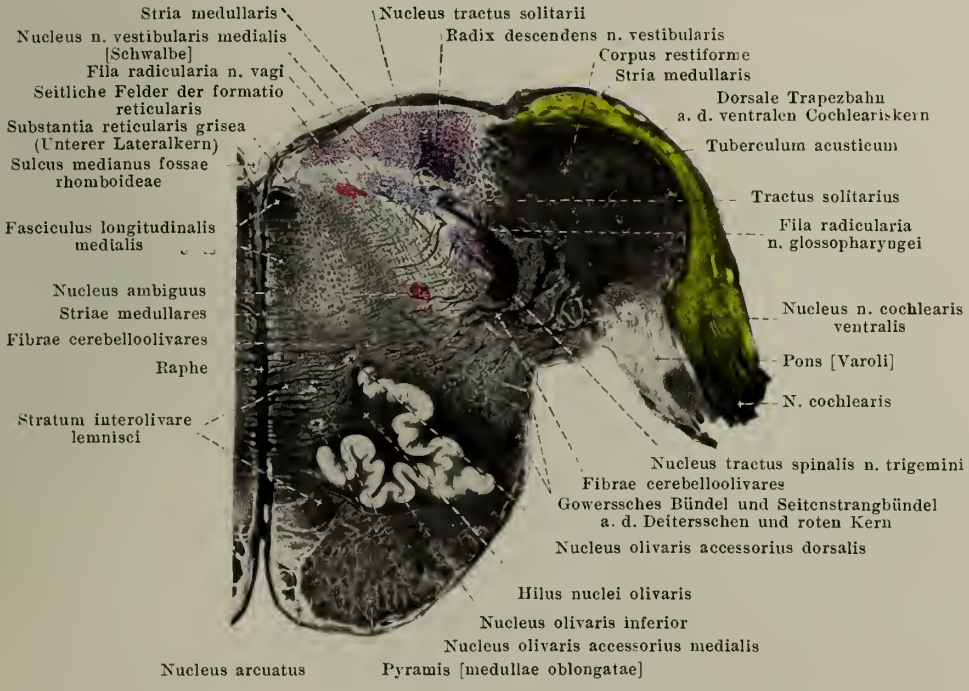

728. Durch den Eintritt des n. acusticus. Vergr.: 4,5 : 1.

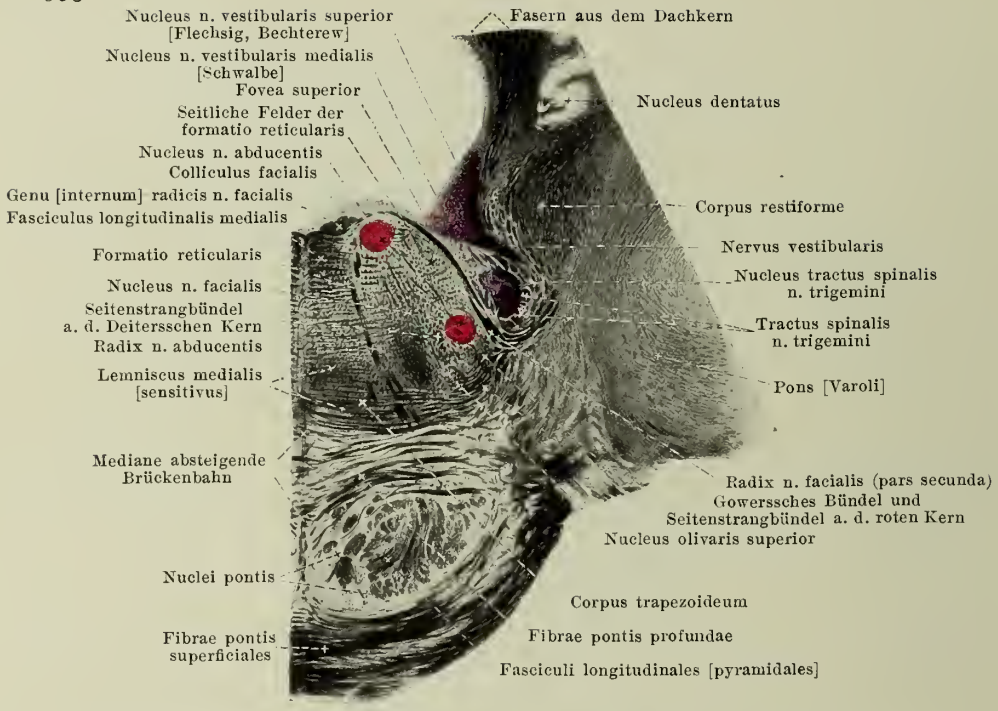

729. Höhe der Wurzeln des n. facialis und n. abducens. Vergr.: 3 : 1.

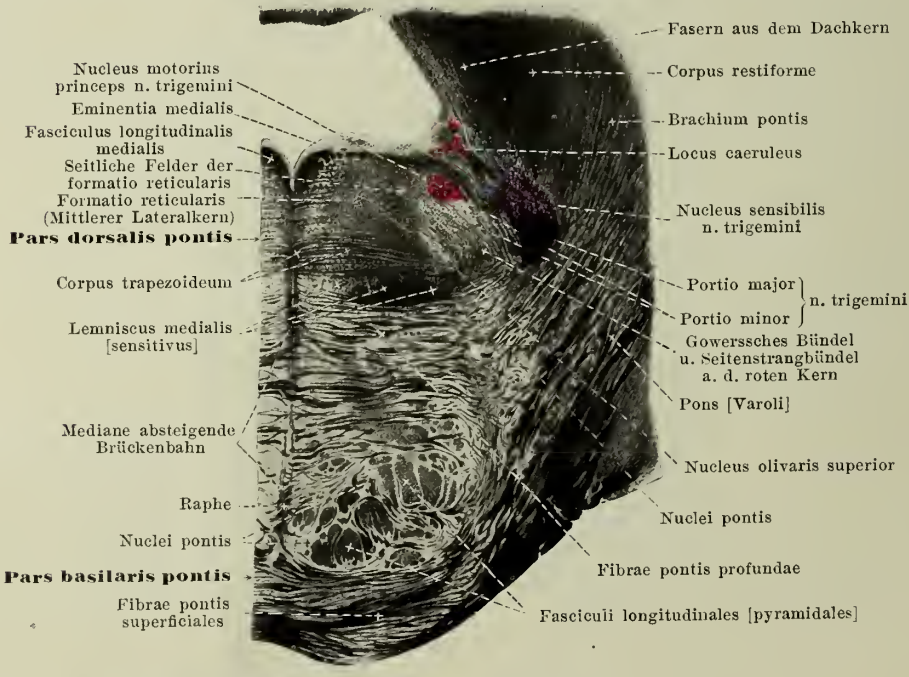

730. Höhe der Wurzeln des n. trigeminus. Vergr.: 3 : 1.

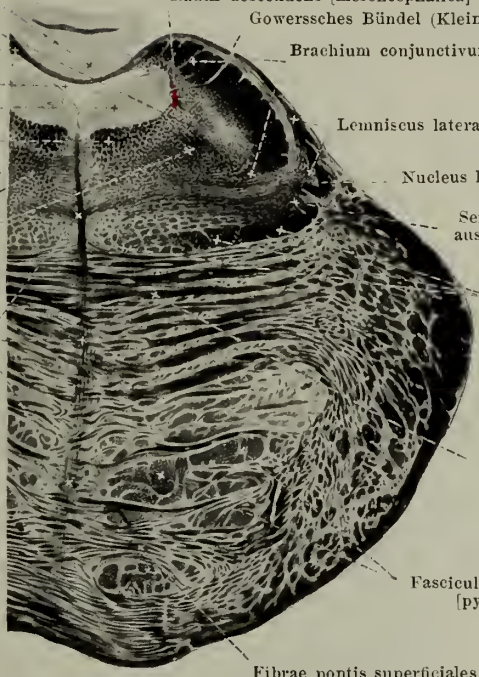

731. Durch das velum medullare anterius und die Mitte der Brücke.
Vergr.: 3 : 1.

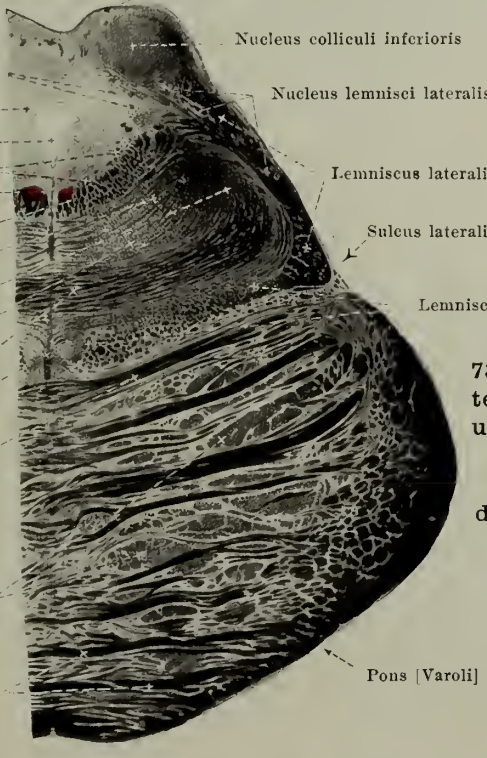

732. Höhe des unteren Vierhügels und des nucleus n. trochlearis (Einstrahlung der akustischen [lateralen] Schleife).
Vergr.: 3 : 1.

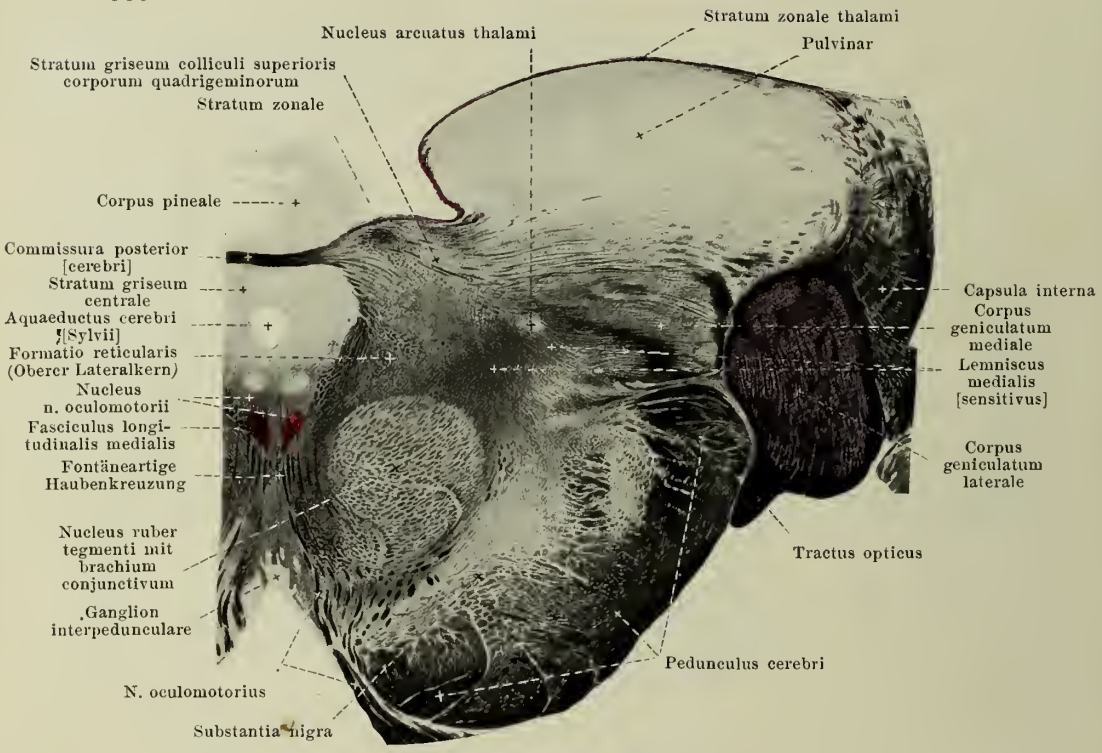

733. Höhe der Wurzel des n. oculomotorius. Vergr.: 3 : 1.

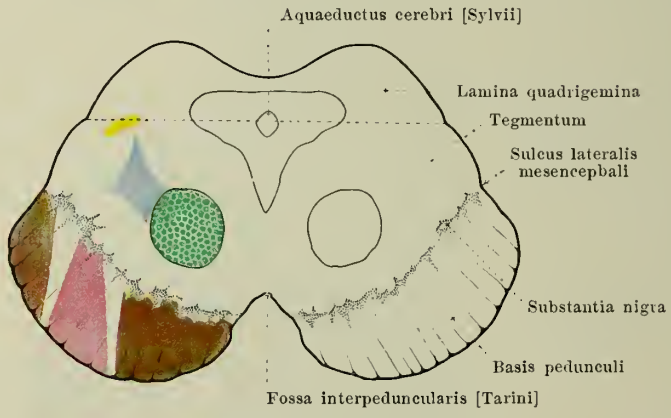

734. Querschnitt durch die Vierhügel und Hirnschenkel, etwas schematisiert.

Pyramidenbahn rot, mediale Schleife zum [ventro]lateralen Thalamuskern blau, Bindearm grün, Gehörleitung gelb, temporale Brückenbahn (Türksche Bündel) hellbraun, frontale Brückenbahn (Arnoldsche Bündel) dunkelbraun. (Held.)

(Die Schnitte Figg. 725—743 sind gleichmäßig so angeordnet, daß ihr dorsaler Rand nach oben sieht.)

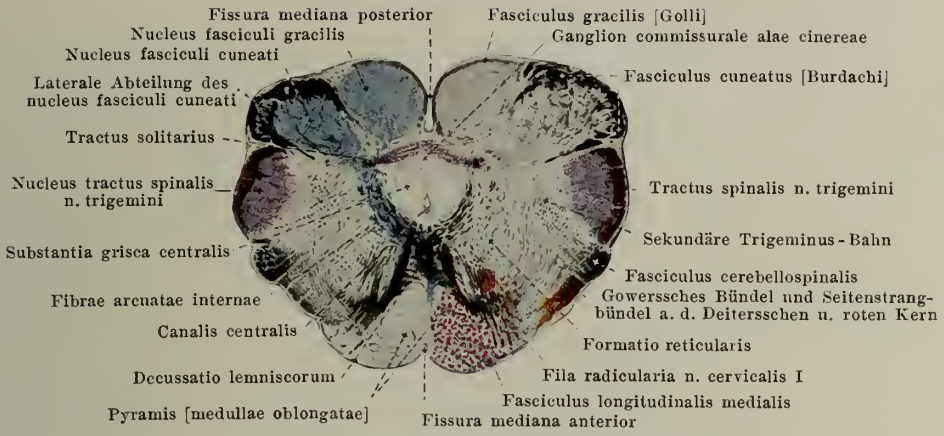

735. Höhe der sensiblen (Schleifen-)Kreuzung.

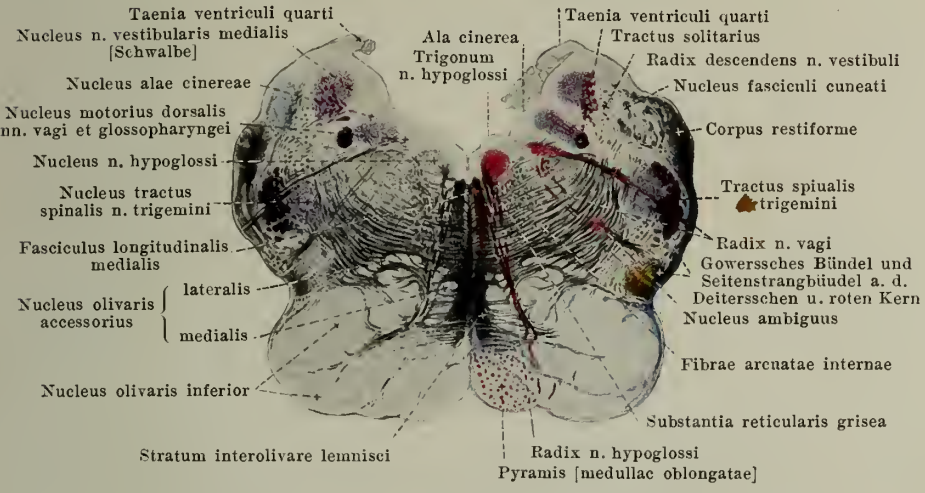

736. Höhe der radix n. hypoglossi und radix n. vagi.

735—742. Querschnitte durch den noch nicht vollständig markreifen Hirnstamm eines 8—9monatlichen Fötus.

Vergr.: 6:1. Weiße Substanz schwarz, graue Substanz hell. Motorische Wurzeln und Kerne, sowie die Pyramidenbahn rot, Wurzeln und primäre Endkerne der sensiblen Hirnnerven (mit Ausnahme der gelb gefärbten des n. cochlearis und seiner indirekten Fortsetzung) violett, sekundäre (aufsteigende) Bahnen aus den Hinterstrangkernen blau, Bindearme grün getönt. (Held.)

Über Höhe und Richtung der Schnitte siehe Fig. 724.

(Die Schnitte Figg. 725—743 sind gleichmäßig so angeordnet, daß ihr dorsaler Rand nach oben sieht.)

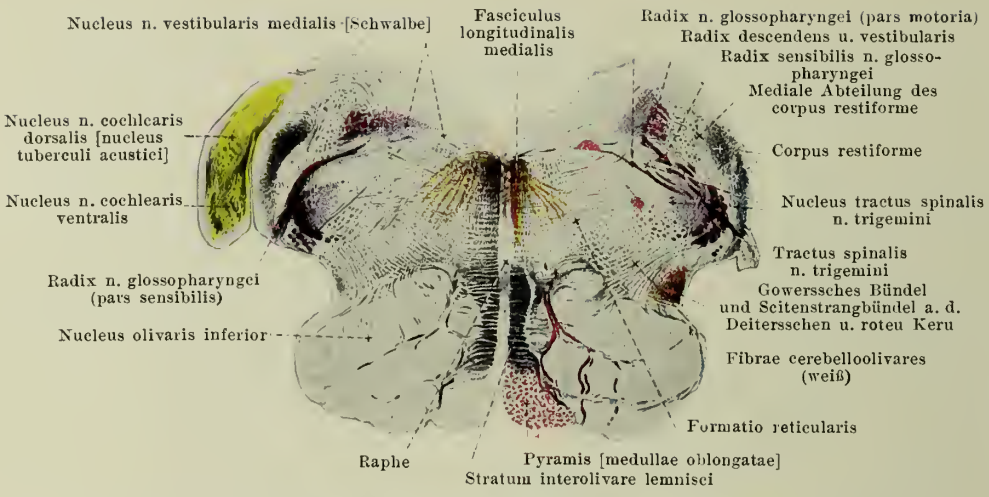

737. Höhe des tuberculum acusticum (links) und der radix n. glossopharyngei.

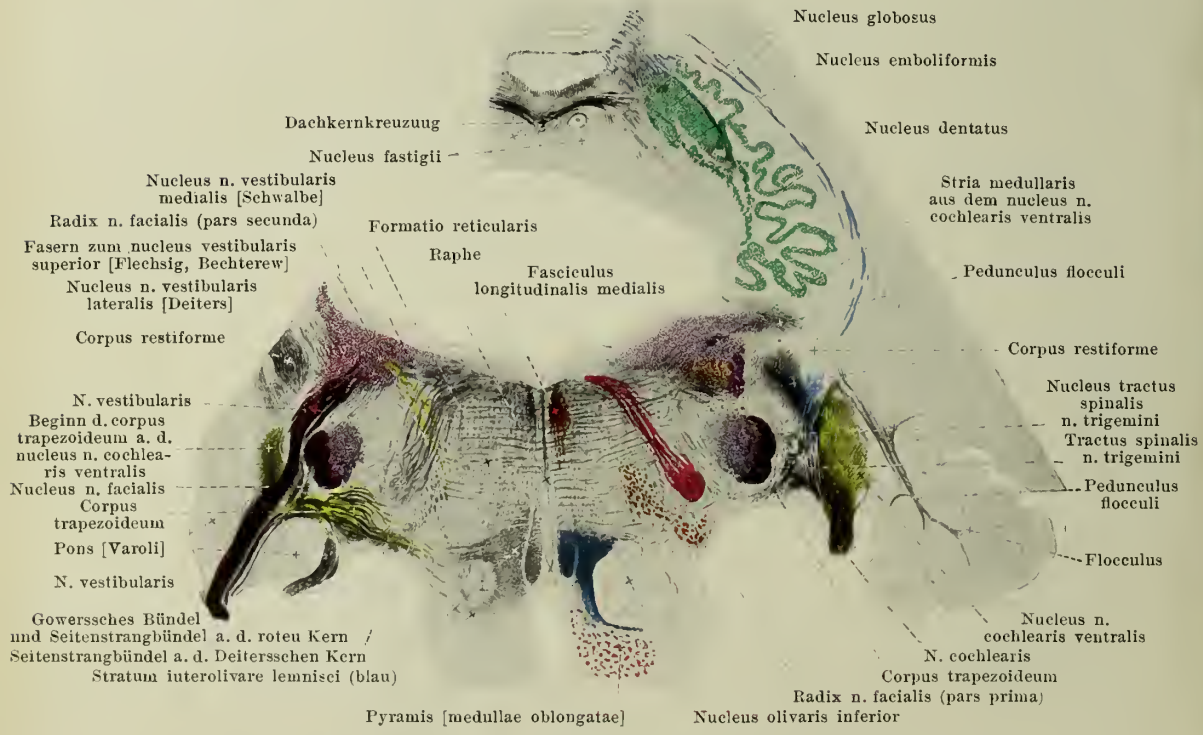

738. Höhe des Austrittes des n. acusticus (links: n. vestibularis, rechts: n. cochlearis) und (links) des n. facialis.

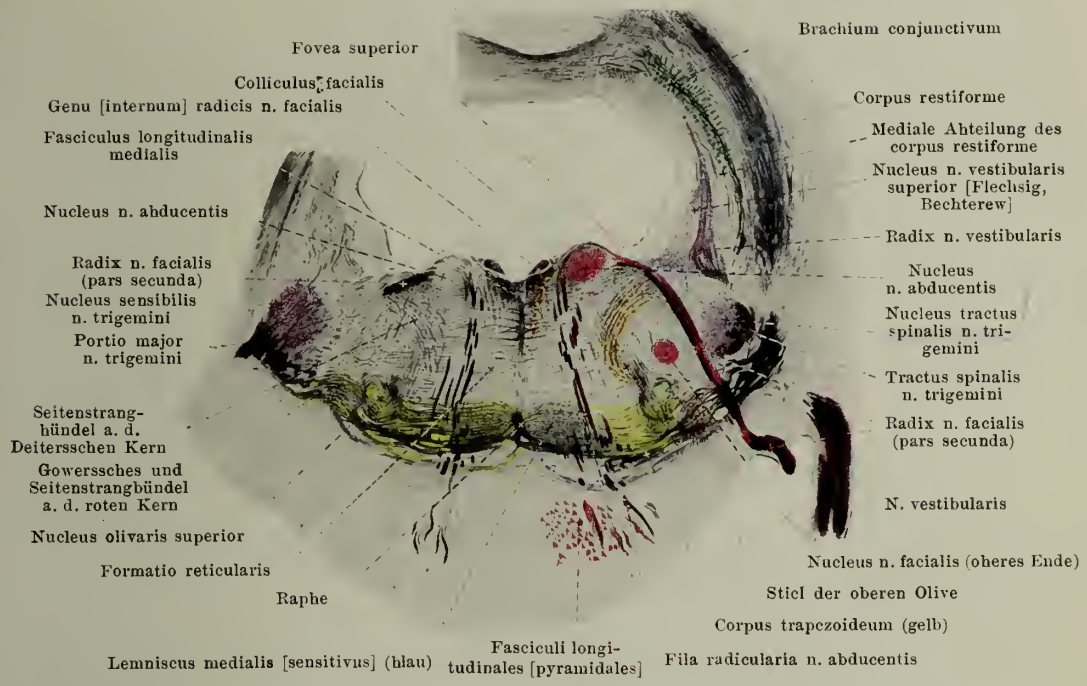

739. Höhe des Austrittes des n. facialis und des nucleus n. abducentis.

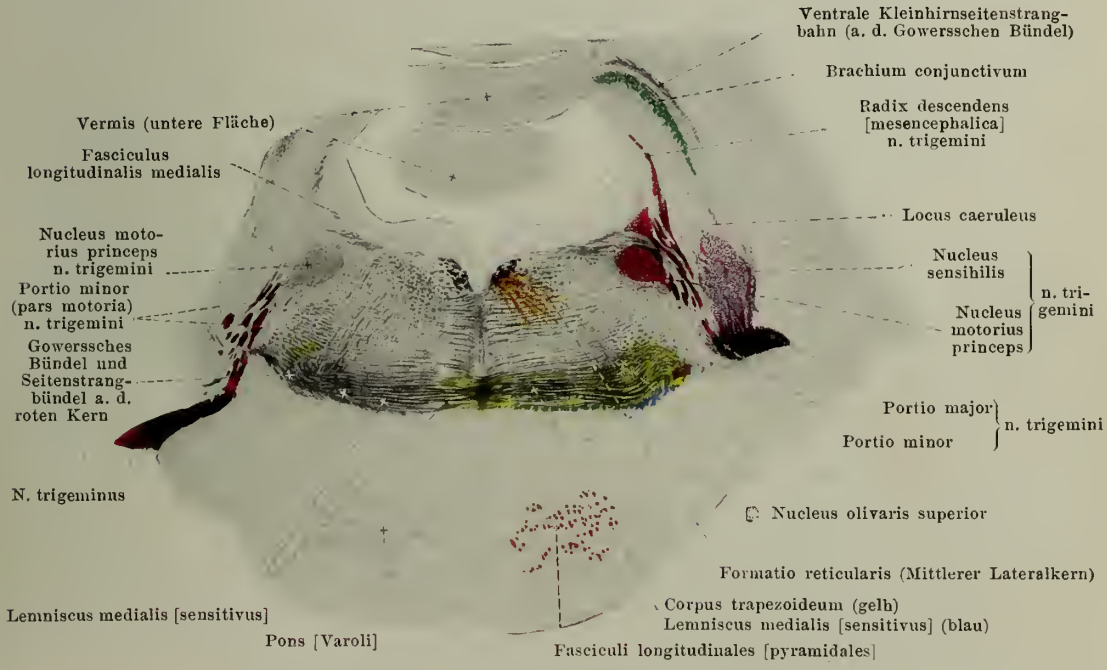

740. Höhe des Austrittes des n. trigeminus.

739 u. 740. Höhe des corpus trapezoideum.

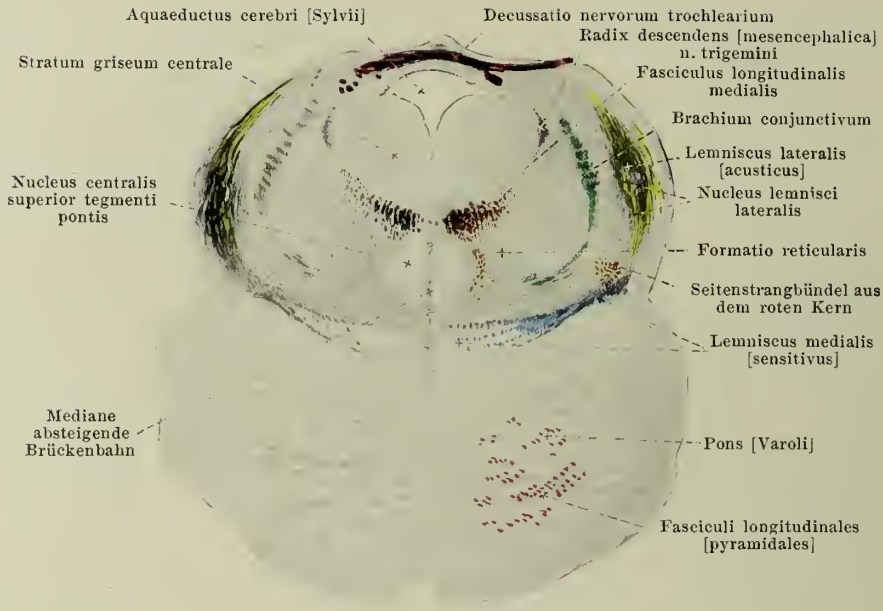

741. Höhe der decussatio nervorum trochlearium (radix n. trochlearis s. Fig. 732).

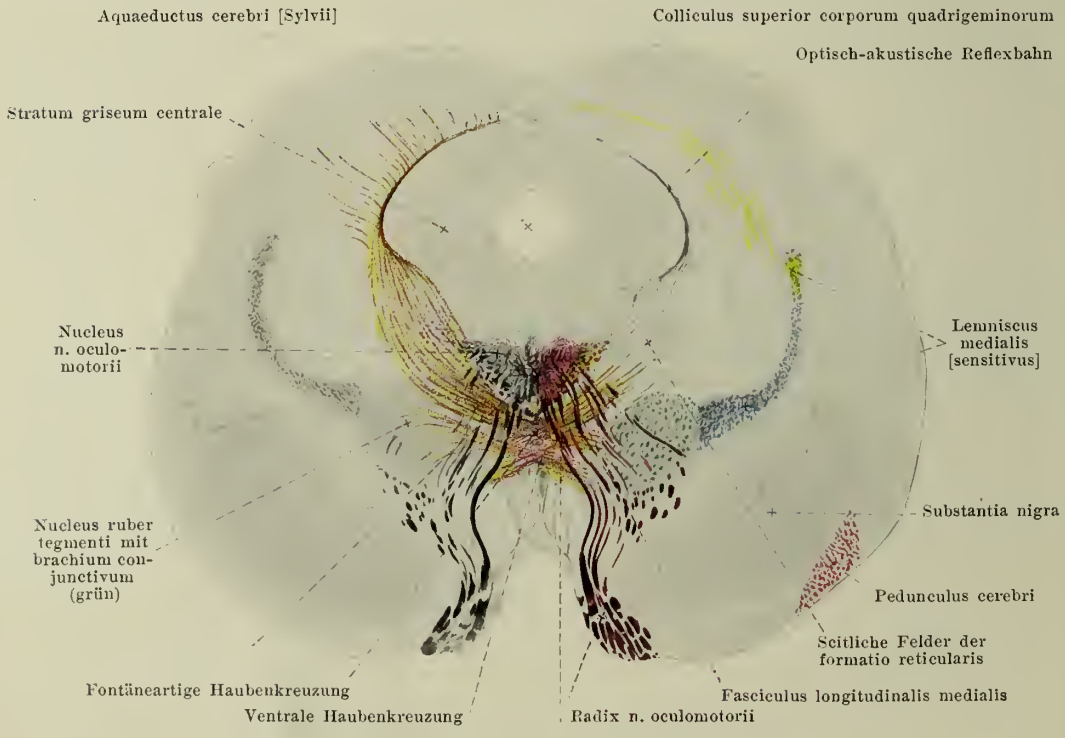

742. Höhe des Austrittes des n. oculomotorius.

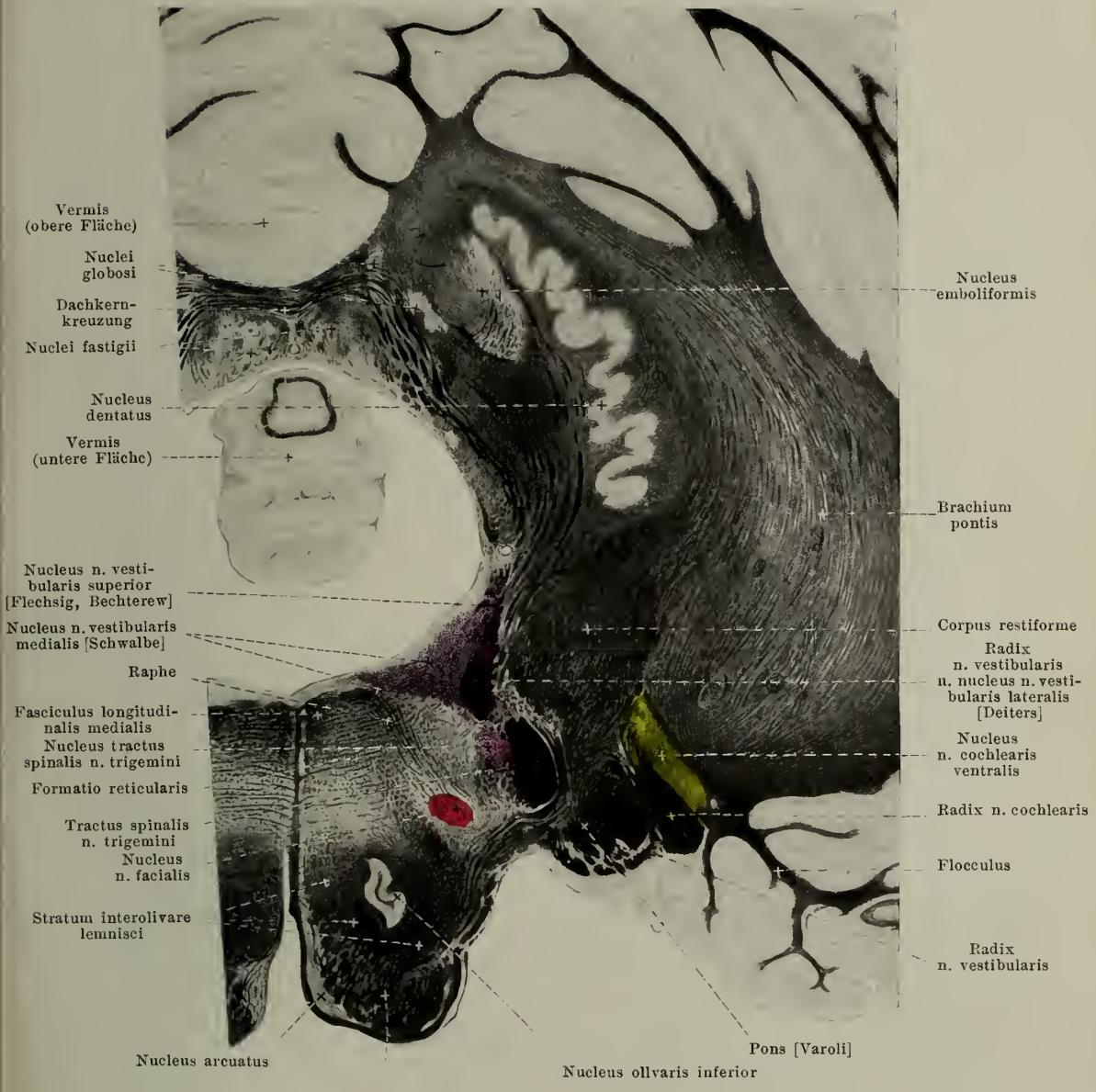

743. Schnitt durch die Mitte des Kleinhirns und durch das verlängerte Mark in ungefährer Richtung der Einstrahlung der corpora restiformia (nach einem Präparat von P. Flechsig). Vergr.: 4 : 1. (Held.) Weiße Substanz schwarz, graue Substanz hell. Motorische Kerne rot, sensible blau, akustische gelb getönt.

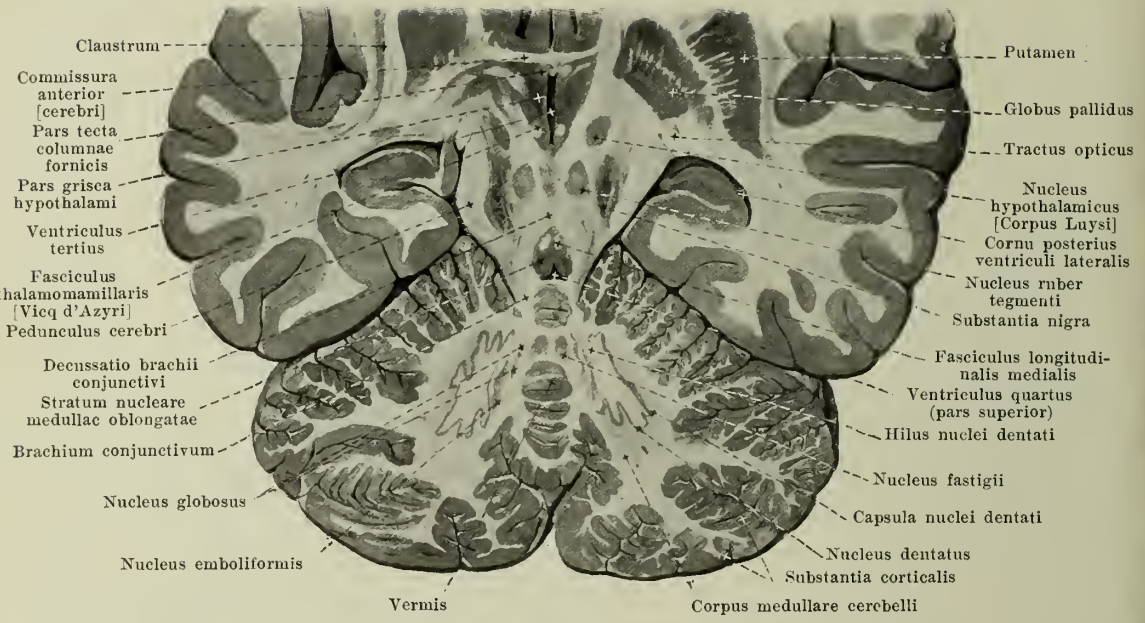

744. Schnitt durch das Gehirn in der Richtung der Bindearme.

Verteilung der hauptsächlichsten grauen und weißen Massen im Gehirn.

Beim Übergang des Rückenmarkes in die medulla oblongata erleiden die weißen und grauen Massen geringere oder größere Veränderungen und Umlagerungen; außerdem treten neue graue Massen und diesen entsprechend auch neue weiße Faserzüge auf; eine besonders große Verschiebung der einzelnen Bestandteile wird aber dadurch herbeigeführt, daß durch das Auseinanderweichen der dorsal vom Zentralkanal gelegenen Teile das Rückenmark gewissermaßen auseinander gefaltet wird, daß damit die dorsalen Massen des Rückenmarkes lateralwärts rücken und der Zentralkanal sich zu einem quergestellten Spalt erweitert. Infolgedessen ist Form und Zeichnung der Querschnittsbilder in verschiedenen Höhen sehr verschieden.

Schon das Halsmark weist insofern Besonderheiten auf, als in ihm im Bereich der obersten 5—7 Cervicalsegmente die aus dem Vorderhorn (s. S. 678) stammenden Wurzelfasern des n. accessorius durch den Seitenstrang nach außen ziehen.

Ungefähr in der Höhe der Wurzelfäden des 1. Halsnerven (s. Fig. 725) durchsetzen die Faserbündel des im Seitenstrang gelegenen *fasciculus cerebrospinalis lateralis [pyramidalis lateralis] (Pyramidenseitenstrangbahn)* das Vorderhorn schräg median-, ventral- und cerebralwärts, überschreiten die Medianebene *(decussatio pyramidum, Pyramidenkreuzung*, s. auch S. 628), legen sich dann dem *fasciculus cerebrospinalis anterior [pyramidalis anterior] (Pyramidenvorderstrangbahn)* des Vorderstranges der anderen Seite an und bilden mit diesem gemeinsam die auf dem Querschnitt annähernd dreieckige *pyramis [medullae oblongatae]* (s. Figg. 725—728, 735—738, 743), die sich an der ventralen Oberfläche der medulla oblongata unmittelbar neben der fissura mediana anterior als Wulst etwas vorbuchtet (s. S. 628), und die als geschlossene Masse bis zum unteren Rande der Brücke reicht; die die pyramis zusammensetzenden *fasciculi pyramidales* setzen sich cerebralwärts unmittelbar in die fasciculi longitudinales [pyramidales] der Brücke (s. S. 667[a]) fort, welche durch die queren Fasern der letzteren in Bündel verschiedener Dicke zerlegt sind.

In der Gegend der Pyramidenkreuzung (s. Figg. 725, 726 u. 735) tritt im fasciculus gracilis eine langgestreckte, keulenförmige graue Masse, *nucleus fasciculi gracilis*, auf, welche an der Oberfläche die clava (s. S. 629) verursacht, und etwas weiter cerebralwärts erscheint im fasciculus cuneatus der ähnlich geformte *nucleus fasciculi cuneati*, welchem an der Oberfläche das tuberculum cuneatum (s. S. 629) entspricht; beide hängen mit der zentralen grauen Masse zusammen. Dem Auseinanderweichen der beiderseitigen Hinterstränge (s. S. 629) entsprechend rücken auch die in ihnen enthaltenen, ebengenannten *Hinterstrangkerne* immer weiter lateral-

wärts (s. Fig. 736); sie erstrecken sich kleiner werdend hirnwärts ungefähr bis zum unteren Ende der area acustica (s. S. 629). Das Hinterhorn wird allmählich ventralwärts gedrängt (s. Figg. 725, 726, 735 u. 736) und verschwindet bald größtenteils; nur seine substantia gelatinosa [Rolandi] bleibt erhalten, verdickt sich und setzt sich in eine dicke graue Masse fort, *nucleus tractus spinalis n. trigemini*, welche lateral bis nahe an die Oberfläche reicht, dort vom *tractus spinalis n. trigemini* (s. auch S. 676) überlagert ist und, beim Kind deutlicher als beim Erwachsenen, das tuberculum cinereum (s. S. 629) vorwölbt.

Aus den Zellen der Hinterstrangkerne, an denen sämtliche Fasern der Hinterstränge endigen, entspringen Fasern, welche in konzentrischen Bögen den Zentralkanal median-, ventral- und cerebralwärts umziehen *(fibrae arcuatae internae)* (s. Figg. 725, 726, 735 u. 736); sie durchkreuzen sich ventral vom Zentralkanal mit den Fasern der anderen Seite *(decussatio lemniscorum, Schleifenkreuzung)* und biegen nach Überschreitung der Mittellinie auf der anderen Seite in ein Feld um, welches dicht neben der in der Medianebene verlaufenden *raphe*, zwischen ihr und dem nucleus olivaris inferior, unmittelbar dorsal von der Pyramide, gelegen ist und als *stratum interolivare lemnisci, Olivenzwischenschicht*, bezeichnet wird (s. Figg. 727, 728, 736—738 u. 743). Die Schleifenkreuzung schließt sich unten direkt an das cerebrale Ende der Pyramidenkreuzung an und reicht oben ungefähr bis in die Gegend des Hypoglossuskernes. Die Olivenzwischenschicht setzt sich dorsalwärts unmittelbar in die substantia reticularis alba (s. unten) fort; ihre Fasern verlaufen in vertikaler Richtung cerebralwärts und gehen oberhalb der Olivenkerne in den lemniscus medialis [sensitivus] (s. S. 667[a]) über.

In der unmittelbaren Verlängerung der mit ihrem oberen Ende lateralwärts gerückten Hinterstränge und Hinterstrangkerne sieht man auf dem Querschnitt ein Feld markhaltiger Fasern, *corpus restiforme* (s. Figg. 727—730, 736—739 u. 743), auftreten, welches bis an die Oberfläche reicht und sich dort markiert (s. S. 629). (Weiteres s. S. 678).

Mit dem Auseinanderweichen der dorsal vom Zentralkanal gelegenen Teile des Rückenmarkes und mit der Erweiterung des Zentralkanals zum 4. Ventrikel kommen die ventral von ihm gelegenen grauen Massen *(stratum nucleare medullae oblongatae)* unmittelbar an die Oberfläche des Ventrikels, und es liegen unter dem Boden der Rautengrube, teilweise auch noch weiter caudalwärts reichend, die meisten Kerne der motorischen und die primären Endkerne der sensiblen Gehirnnerven (s. Figg. 727—730, 736—740, 743 u. 751) mit den sich an sie anschließenden und den aus dem Rückenmark aufsteigenden Bahnen. Als besondere Bildung tritt hier die *formatio reticularis* (s. Figg. 725—732, 735—743) auf. Diese besteht aus teils längs, teils quer verlaufenden, vielfach durchflochtenen markhaltigen Fasern, zwischen denen zahlreiche einzelne Ganglienzellen oder kleine graue Massen eingelagert sind. Sie beginnt im untersten Teile der medulla oblongata im unmittelbaren Zusammenhang mit der formatio reticularis des Rückenmarkes (s. S. 621) aus den oberhalb der Pyramidenkreuzung übrig bleibenden Resten der Vorder- und Seitenstränge und den Resten der Vorderhörner. Sie liegt unten zwischen den Pyramiden und Oliven einerseits und den Hinterstrangkernen (s. oben) anderseits, tritt dann näher an den Boden der Rautengrube heran und setzt sich durch die dorsale Abteilung der Brücke (s. S. 667[a]) bis gegen die unteren Vierhügel hin fort. Das mediale Gebiet, welches lateral von den Wurzelfäden des n. hypoglossus begrenzt wird (s. Figg. 727 u. 736), ist verhältnismäßig arm an Ganglienzellen und heißt *substantia reticularis alba* im Gegensatz zu dem lateral von ihm gelegenen Feld, der *substantia reticularis grisea*.

An der ventralen Seite tritt lateral und dorsal von der Pyramide (s. Figg. 727—729, 736—738, 743 u. 745) in der Olive der *nucleus olivaris inferior* als eine schalenförmige, vielfach gefaltete, graue Masse auf, die medial, im *hilus nuclei olivaris*, offen ist; kleine, von ihr abgesprengte Teile grauer Substanz heißen *nucleus olivaris accessorius medialis* und *dorsalis (mediale* und *dorsale Nebenolive)*. In der gleichen Höhe liegen in den die Oberfläche der Olive und Pyramide überziehenden *fibrae arcuatae externae* (s. S. 629 u. 678) an der ventralen und medialen Fläche der Pyramiden flache Anhäufungen von grauer Substanz, *nuclei arcuati* (s. Figg. 727 u. 728).

Ungefähr in der Höhe des unteren Randes der Brücke liegt cranial vom nucleus olivaris inferior eine undeutlich begrenzte, kleine graue Masse, *nucleus olivaris superior, obere Olive* (s. Figg. 729, 730, 739 u. 740), welche von der Brückenfaserung durch einen starken, querverlaufenden Faserzug, *corpus trapezoideum, Trapezkörper* (s. Figg. 729, 730, 739 u. 740), getrennt wird. Dieser Faserzug ist bei Tieren, bei denen die Brücke nicht so weit caudalwärts reicht, caudal von der Brücke, oberhalb der Olive und lateral von der Pyramide als trapezförmiges Feld frei an der ventralen Fläche der medulla oblongata sichtbar. Er entsteht aus den Zellen des nucleus n. cochlearis ventralis, durchsetzt bündelweise die mediale Schleife und endet in der oberen Olive, und zwar sowohl auf der gleichen Seite, als auch nach Überschreitung der Mittellinie in derjenigen der anderen Seite (s. auch S. 678). Der Trapezkörper setzt sich von hier aus unmittelbar fort in den *lemniscus lateralis [acusticus], laterale Schleife* (s. Figg. 731, 732, 734 u. 741), welcher allmählich lateral- und dorsalwärts rückt, am isthmus rhombencephali unmittelbar an die Oberfläche zu liegen kommt und dort das trigonum lemnisci (s. S. 635) vorwulstet; er endigt in den Vierhügeln (s. S. 678).

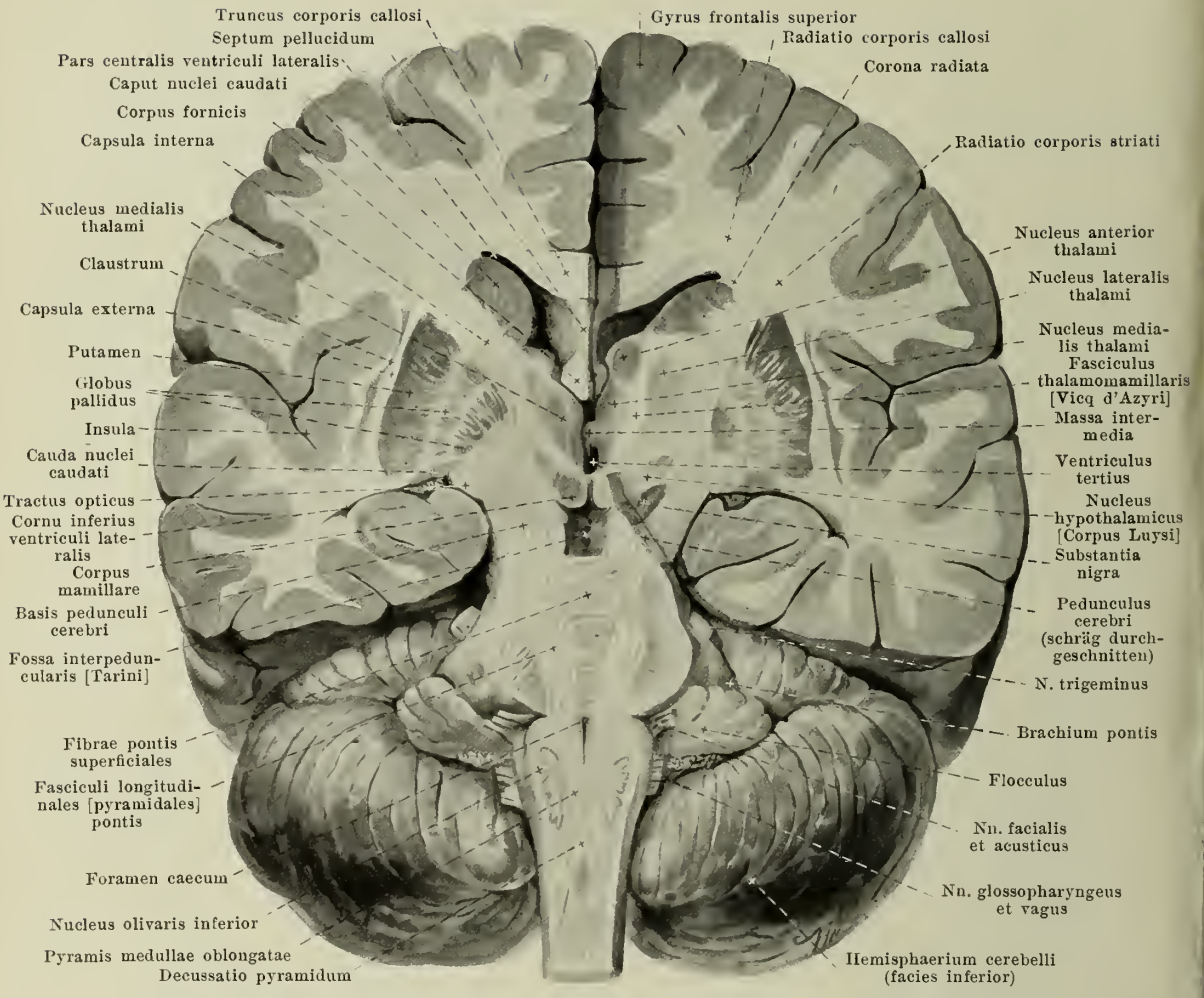

745. Schnitt durch das Gehirn in der Richtung der Großhirnschenkel, von vorn.

(An der linken Großhirnhälfte ist durch einen zweiten, dem ersten parallelen, Schnitt eine etwas weiter dorsalwärts gelegene Schnittebene dargestellt.)

Als *lemniscus medialis [sensitivus], mediale Schleife* (s. Figg. 729—734, 739—742) bezeichnet man das querovale Feld vertikal verlaufender Fasern, welches der dorsalen Fläche der Brückenfaserung dicht anliegt, und in welches sich die Fasern der Olivenzwischenschicht (s. 667) unmittelbar fortsetzen. Das Feld der medialen Schleife verbreitert sich zunächst allmählich, rückt lateral- und dorsalwärts dicht neben die laterale Schleife bis nahe an die Oberfläche des isthmus rhombencephali und ist dann lateral und dorsal vom roten Kern der Haube (s. S. 667b) als unscharf begrenzter Querschnitt (s. Figg. 733 u. 734) bis in den [ventro]lateralen Thalamuskern zu verfolgen (s. auch S. 673).

Die Gegend der *Brücke* (s. Figg. 729—732, 740 u. 741) läßt zwei Abschnitte erkennen. Der größere, ventrale Abschnitt, *pars basilaris pontis*, besteht besonders aus queren Zügen, welche lateralwärts zu den Brückenarmen ziehen; diese Züge enthalten unregelmäßige Gruppen grauer Substanz, *nuclei pontis*, werden von den aus den Pyramiden beiderseits zum Hirnschenkelfuß ziehenden *fasciculi longitudinales [pyramidales]* durchsetzt und so in *fibrae pontis superficiales* und *profundae* geschieden. Die dorsale Abteilung, *pars dorsalis pontis*, reicht bis an die Rautengrube.

Das *Kleinhirn* (s. Figg. 695, 743 u. 744) besteht ebenfalls aus weißer und aus grauer Substanz. Letztere überzieht die gesamte Oberfläche als *Kleinhirnrinde (substantia corticalis)* und läßt am frischen oder geeignet gehärteten Präparate schon mit unbewaffnetem Auge zwei Schichten unterscheiden, eine innere, gelbliche oder rotbraune Schicht, *stratum granulosum (Körnerschicht)*, und eine äußere, *graue Schicht, stratum cinereum;* zwischen diesen beiden liegt das schmale *stratum gangliosum (Purkinjesche Zellen).* Die weiße Substanz bildet im Innern eine zusammenhängende Masse, *corpus medullare (Markkörper)*, welche im Wurm nur dünn, in den Hemisphären dagegen besonders stark entwickelt ist. Von ihr gehen im Innern der einzelnen Lappen *laminae medullares (Markleisten)* aus, welche sekundäre und tertiäre Markblätter in die Läppchen und Windungen entsenden, so daß auf dem Medianschnitte des Wurmes (s. Fig. 695) eine baumförmig verästelte Figur, *arbor vitae,* entsteht. Im Markkörper liegen mehrere graue Massen (s. Figg. 743 u. 744), und zwar neben dem Wurm jederseits der gezackte und stark gewundene *nucleus dentatus*, dessen *hilus nuclei dentati* medianwärts zieht, medial von ihm der keulenförmige *nucleus emboliformis (Pfropf)* und medial von diesem ein oder mehrere *nuclei globosi (Kugelkerne)*; im Wurm findet sich jederseits, der Ventrikelhöhle unmittelbar benachbart, der *nucleus fastigii (Dachkern),* welcher vorn dicker ist und hinten in mehrere Zipfel ausläuft. Die Schicht weißer Fasern, welche der lateralen Fläche des nucleus dentatus entlang zieht, nennt man *capsula nuclei dentati.*

Ein hauptsächlich aus dem hilus nuclei dentati des Kleinhirns (s. Figg. 744 u. 752 u. S. 680) austretender Faserzug, *brachium conjunctivum, Bindearm,* liegt zunächst an der medialen Seite der in das Kleinhirn einstrahlenden Faserung des corpus restiforme (s. Figg. 729, 730, 739 u. 740) und zieht dann (s. Figg. 731, 732 u. 741) als auf dem Querschnitt gebogenes Bündel innerhalb des an der Oberfläche sichtbaren Bindearmes (s. S. 635) (dort teilweise bedeckt von der lateralen Schleife), mit dem der anderen Seite konvergierend nach den Vierhügeln zu. Die beiden Bindearme rücken dabei mit ihren medialen und ventralen Abschnitten immer näher aneinander und durchkreuzen sich *(decussatio brachii conjunctivi, Bindearmkreuzung.* s. Figg. 732, 744 u. 752) ventral von den Vierhügeln. Von da an ziehen sie als kreisrunde Stränge (s. Figg. 733, 734, 742 u. 754) jederseits innerhalb des tegmentum [pedunculi] (s. S. 635), ventral von dessen zentralem Höhlengrau hirnwärts, schwellen aber bald durch Einlagerung grauer Massen zu einem kugeligen Körper, *nucleus ruber [tegmenti] (roter Kern der Haube)* (s. Figg. 733, 742, 744 u. 748) an, aus dessen oberem Ende sie zum großen Teil zum [ventro]-lateralen Thalamuskern gelangen (s. auch S. 680).

Im *Mittelhirn* (s. Figg. 732, 733, 741 u. 742) ist der aquaeductus cerebri vollständig von einer grauen Masse, *stratum griseum centrale (zentrales Höhlengrau)* umgeben, welche die unmittelbare Fortsetzung des grauen Bodenbelages der Rautengrube ist; in ihr finden sich auch die Ursprungskerne der nn. trochlearis und oculomotorius und ein Ursprungskern der motorischen Wurzel des n. trigeminus (s. auch Fig. 751). Im Innern des tegmentum [pedunculi] (s. S. 635) liegen lateral und ventral vom zentralen Höhlengrau unter anderem die laterale und mediale Schleife und die Bindearme mit der Bindearmkreuzung und dem roten Kern der Haube (s. oben) und ventral von diesem, zwischen ihm und medialer Schleife einerseits und Hirnschenkelfuß anderseits, ein größeres, durch stark pigmentierte Ganglienzellen schon makroskopisch dunkel gefärbtes Feld, *substantia nigra* (s. Figg. 733, 744 u. 745), welches bis in den hypothalamus hinaufragt. Dorsal vom aquaeductus cerebri findet sich im Zentrum des unteren Vierhügels eine linsenförmige graue Masse, *nucleus colliculi inferioris* (s. Fig. 732), und im oberen, von einer Markschicht, *stratum zonale*, überzogenen Vierhügel eine mehrfach geschichtete graue Masse, *stratum griseum colliculi superioris* (s. Fig. 733).

Im *Zwischenhirn* (s. S. 626) liegen im Bereich des *hypothalamus* innerhalb des von einer weißen Markschicht überzogenen corpus mamillare (s. Figg. 720 u. 745) zwei graue Massen, *nuclei corporis mamillaris.* In ihnen endigt zum Teil die columna fornicis, und aus ihnen entspringt der *fasciculus thalamo-mamillaris [Vicq d'Azyri]* (s. Figg. 720 u. 745), der zum nucleus anterior thalami zieht. Als unmittelbare Fortsetzung des stratum griseum centrale des Mittelhirns kleidet eine Schicht grauer Masse, *pars grisea hypothalami,* den Boden des dritten Ventrikels bis vorn zum infundibulum aus und überzieht die mediale Fläche des hypothalamus und thalamus; von ihr wird auch die *massa intermedia* (s. S. 646) gebildet. In der Tiefe liegt als besondere linsenförmige graue Masse der *nucleus hypothalamicus [corpus Luysi]* (s. Figg. 744, 745 u. 748) der dorsal und medial gewendeten Fläche des Hirnschenkelfußes unmittelbar an; er beginnt ungefähr in der Mitte des nucleus ruber und reicht weiter rostralwärts als dieser. Der *thalamus* (s. S. 646 u. Figg. 720 u. 745) enthält mehrere graue Kerne, welche teilweise durch scharfbegrenzte weiße Markplatten, *laminae medullares thalami,* voneinander abgegrenzt sind; man unterscheidet als größten den *nucleus lateralis thalami,* der sich dorsalwärts bis in das pulvinar erstreckt, den *nucleus medialis thalami* und unter dem tuberculum anterius den *nucleus anterior thalami;* außerdem fällt meist im hinteren Abschnitt des Sehhügels noch eine zentral gelegene Masse, *centre médian,* besonders auf. Das *corpus geniculatum laterale* (s. Fig. 733) und *mediale* (s. Figg. 733 u. 748) enthält je einen großen Kern, den *nucleus corporis geniculati lateralis* und *medialis*, das *trigonum habenulae* (s. Fig. 748) eine kleine graue Masse, *nucleus habenulae.*

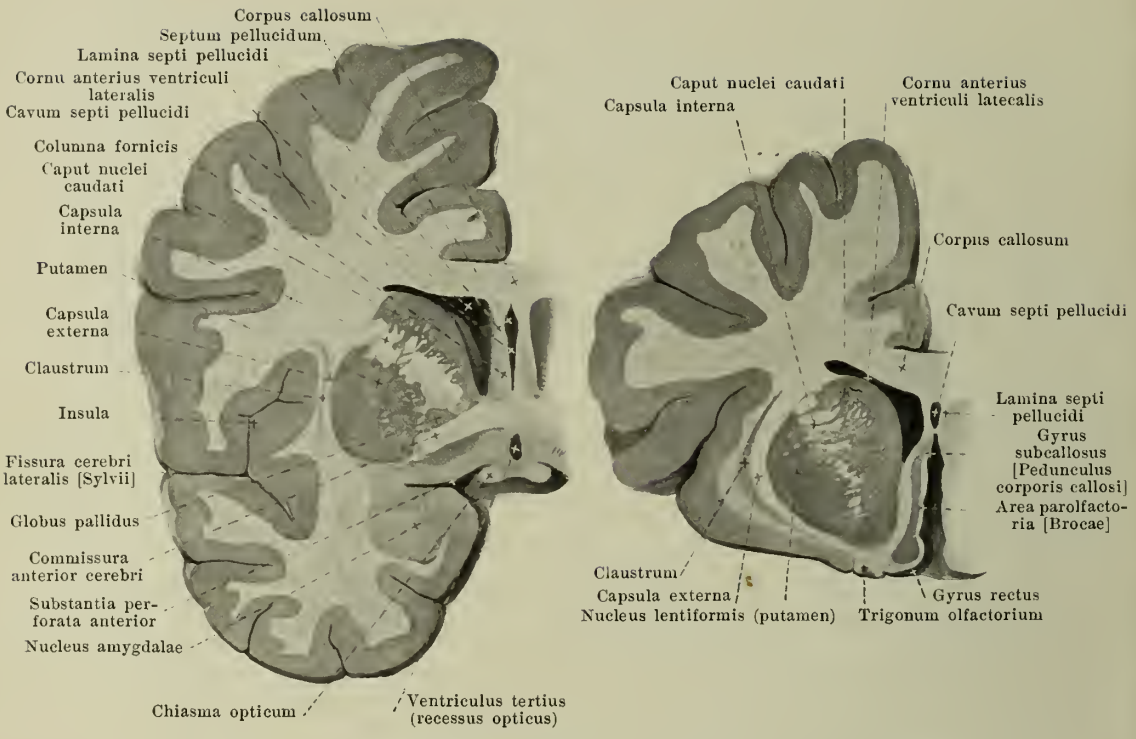

746 u. 747. Frontalschnitte des Gehirnes,

linke Hälfte, von hinten gesehen,

durch die vordere Commissur vor der vorderen Commissur.

Die *Großhirnhemisphäre* ist an ihrer ganzen Oberfläche von einer Schicht grauer Substanz, der *Großhirnrinde (substantia corticalis)* (s. Figg. 744—748) überzogen. In der Tiefe findet sich in der Nachbarschaft der Kerne des Sehhügels das graue *corpus striatum,* welches von diesen und von der Rinde durch verschieden dicke weiße Markschichten getrennt ist, und selbst von durchziehenden weißen Fasermassen *(capsula interna*, s. unten) in einen medialen, an das Lumen des Seitenventrikels grenzenden Teil, den *nucleus caudatus* (s. S. 651 u. Figg. 716, 718, 720, 745—748), und einen lateralen, vollständig im Innern verborgenen Abschnitt, den *nucleus lentiformis (Linsenkern)* (s. Figg. 716, 718, 720, 744—748), geteilt wird. Letzterer liegt zugleich lateral vom thalamus, ist keilförmig, reicht vorn nicht so weit, wie der nucleus caudatus, hinten nicht so weit, wie der thalamus und ist durch zwei dünne, der konvexen, lateralen Oberfläche konzentrische Markblätter in drei Abteilungen, *Glieder,* geschieden. Von den Gliedern des Linsenkernes sind das mediale und das mittlere Glied, zusammen als *globus pallidus* bezeichnet, blaß und dem benachbarten thalamus ähnlich, während das laterale, größte Glied, *putamen,* dunkelgrau wie der nucleus caudatus gefärbt ist; putamen und nucleus caudatus hängen auch an ihren frontalen Abschnitten teilweise miteinander zusammen (s. Figg. 718, 744—748). Die mediale Abgrenzung des Linsenkernes (s. Figg. 716, 745—748) wird durch eine breite Markmasse, *capsula interna*, gebildet. Diese erweist sich auf dem Horizontalschnitt (s. Figg. 748) als winkelig abgeknickt und wird eingeteilt in eine *pars frontalis capsulae internae* zwischen nucleus caudatus und Linsenkern, ein *genu capsulae internae,* sowie eine *pars occipitalis capsulae internae* zwischen thalamus und Linsenkern. Die laterale Fläche des Linsenkernes entspricht in ihrer Lage der Insel. Sie wird durch eine dünne Marklamelle, *capsula externa,* von einer schmalen Schicht grauer Substanz, *claustrum (Vormauer),* geschieden, deren mediale Fläche glatt ist und deren laterale Fläche entsprechend den Windungen der Insel kleine Hervorragungen besitzt. Von der Rinde der Insel ist das claustrum durch eine weitere Schicht weißer Substanz geschieden.

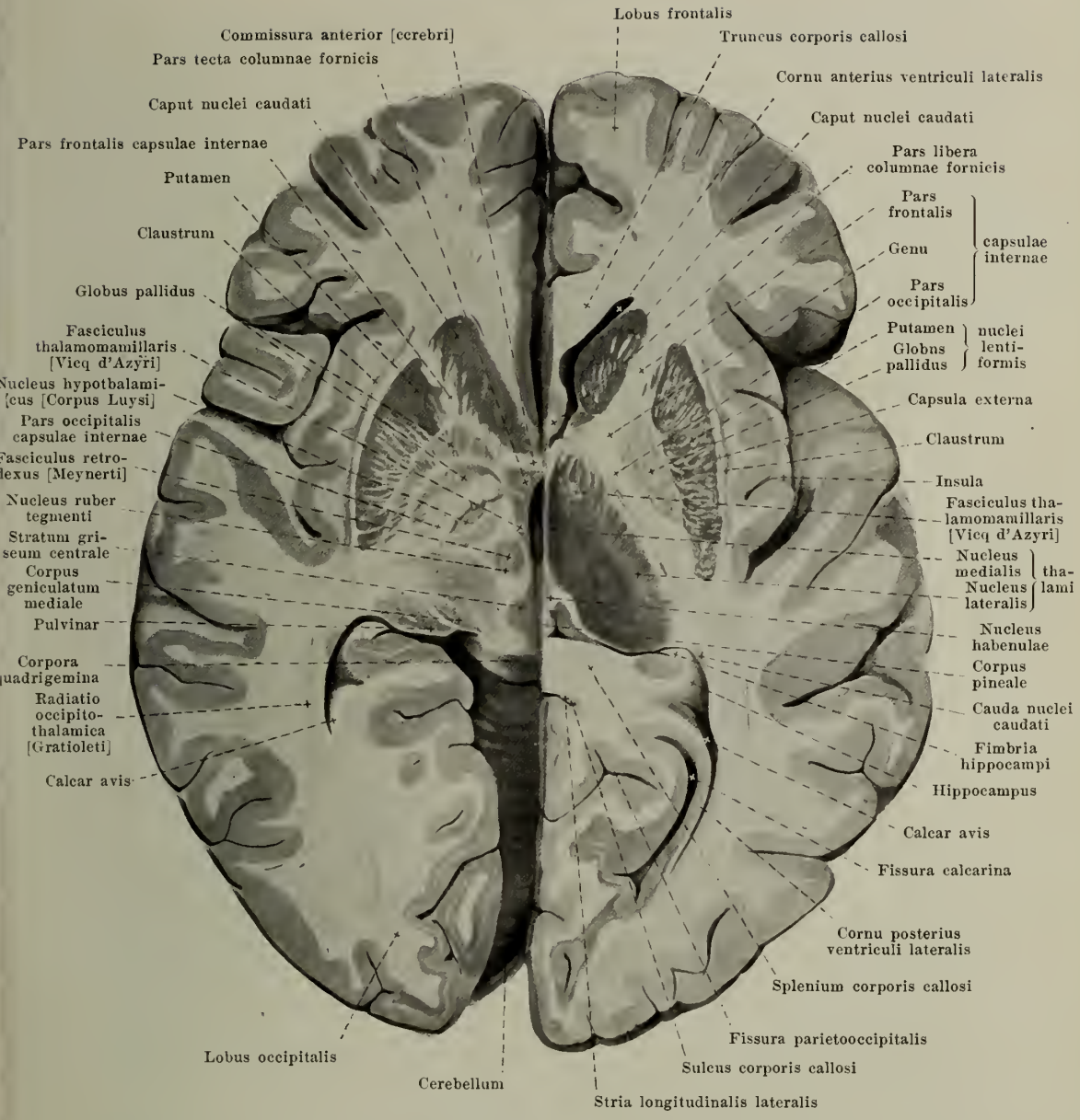

748. Horizontalschnitt durch das Gehirn, von oben.

(An der linken Hälfte wurde der Schnitt ungefähr 1 cm tiefer geführt, als an der rechten.)

Im vordersten Abschnitt des Schläfenlappens liegt eine größere graue Masse, *nucleus amygdalae, Mandelkern* (s. Fig. 746), welche medial mit der Rinde des gyrus hippocampi und dorsal mit dem Linsenkern zusammenhängt.

Die grauen Massen, welche den im Innern des Gehirns und des verlängerten Markes gelegenen Hohlräumen unmittelbar benachbart sind, werden auch als *zentrales Höhlengrau* zusammengefaßt.

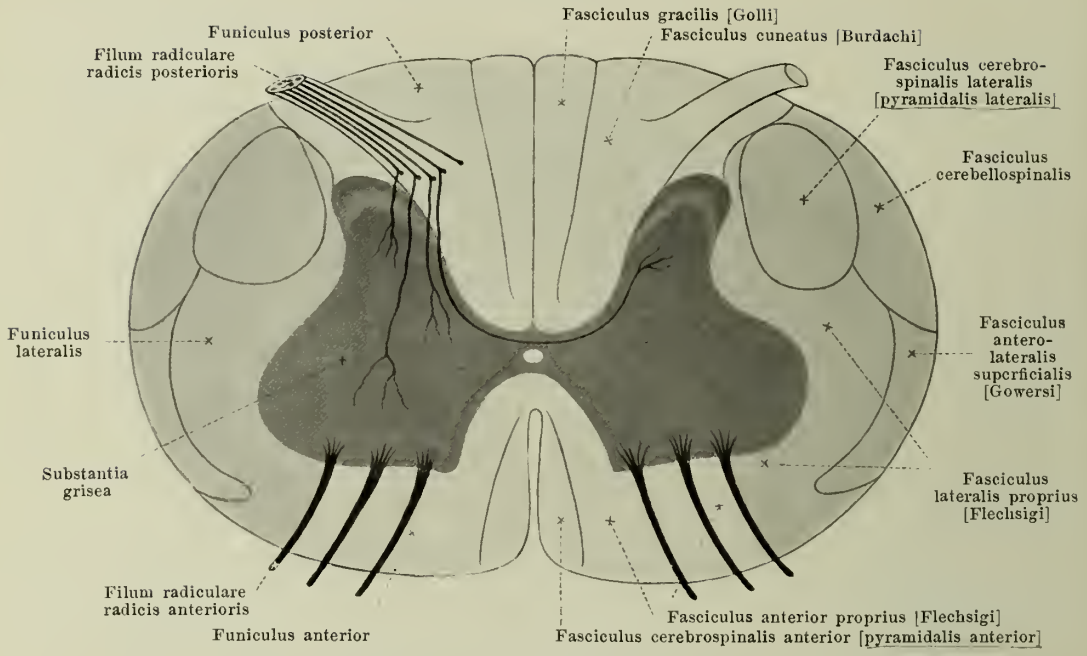

749ª. Schematischer Querschnitt des Rückenmarkes mit den Hauptleitungsbahnen. Vergr.: ca. 12,5 : 1.

(Der Seitenstrang ist etwas dunkler gezeichnet als der Vorder- und Hinterstrang.)

Die Gesamtheit der Fasern, welche von der Rinde des Vorderhirns entspringen (oder dort endigen) und fächerförmig nach dem Zwischenhirn zu konvergieren, bildet den *Stabkranz, corona radiata* (Fig. 745); sie ziehen zu den grauen Massen des Zwischenhirns oder weiter caudalwärts zum Mittelhirn, Hinterhirn, Nachhirn und Rückenmark (näheres s. S. 680). Je nach seinen Beziehungen zu den verschiedenen Abschnitten der Hirnrinde unterscheidet man am Stabkranz eine *pars frontalis, pars parietalis, pars temporalis* und *pars occipitalis.* Die Züge der capsula interna und capsula externa, welche am oberen Rande des Linsenkernes in die corona radiata übergehen, werden als *radiatio corporis striati* (s. Fig. 745) bezeichnet.

Die Marksubstanz des Großhirns erreicht in jeder Hemisphäre ihre größte Ausdehnung oberhalb des corpus striatum; sie erscheint an Horizontalschnitten in der Höhe der oberen Balkenfläche als ein großes weißes Feld, *centrum semiovale* (s. Fig. 715), welches allseitig von der grauen Hirnrinde umsäumt ist. In ihm sind außer den Fasern des Stabkranzes und Assoziationsfasern (s. S. 680) die Ausstrahlungen des Balkens *(radiatio corporis callosi, Balkenstrahlung)* (s. Figg. 715 u. 745) enthalten. Dabei strahlen die Balkenfasern zunächst horizontal in die Hemisphäre ein, biegen dann aber teilweise aufwärts oder abwärts, um zu den oberen oder unteren Teilen des Gehirns zu kommen. Die Faserzüge, welche von der Gegend des Balkenknies nach vorn und oben in einem lateralwärts konvexen Bogen zum Stirnhirn abbiegen, werden als *pars frontalis* der *radiatio corporis callosi* bezeichnet, diejenigen, welche direkt lateralwärts zum Scheitellappen verlaufen, als *pars parietalis.* Vom Balkenwulst aus ziehen starke Stränge von Fasern in einem lateralwärts konvexen Bogen nach hinten zum Hinterhauptslappen als *pars occipitalis,* während andere Faserzüge, *pars temporalis,* scharf nach unten vorn in den Schläfenlappen umbiegen; diese Fasern breiten sich teilweise in der die Wand des Hinter- und Unterhornes überziehenden weißen Schicht, dem *tapetum,* aus. Der Balken ist der mächtigste der Faserzüge, welche die Rindenbezirke der beiden Großhirnhemisphären miteinander verbinden, der *Kommissuren.* Die *commissura anterior [cerebri]* (s. S. 646 u. Figg. 695, 708, 718, 744, 746 u. 748) verläuft als kräftiges Faserbündel hinter der lamina terminalis vor den Fornixschenkeln über der substantia perforata anterior in querer Richtung; ihre Hauptmasse *(pars posterior)* krümmt sich nach unten und hinten und zieht an der Basis des Linsenkernes zum kaudalsten Teil des Schläfenlappens; ein kleiner Teil *(pars anterior)* zieht zum lobus olfactorius. Die *commissura hippocampi* (s. S. 650) besteht hauptsächlich aus Fasern, welche aus einem hippocampus in den anderen ziehen.

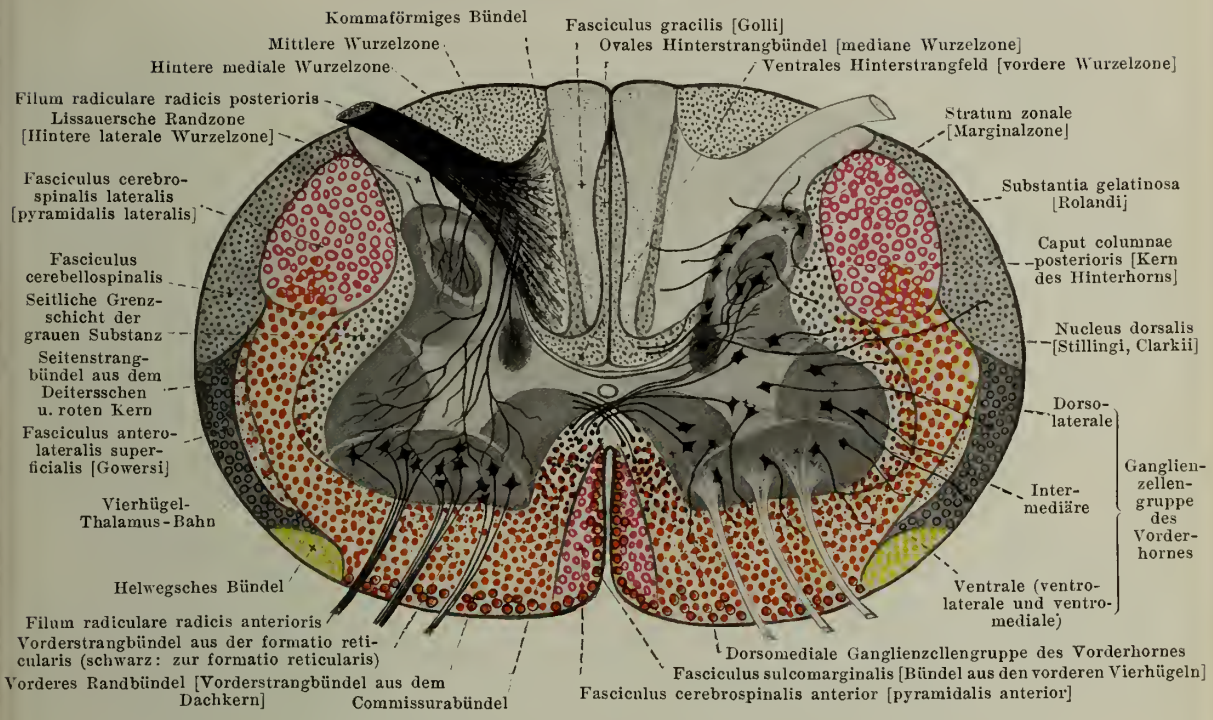

749. Schematischer Querschnitt des Rückenmarkes mit den Leitungsbahnen und Ganglienzellengruppen. Vergr.: ca. 12,5:1. (Held.)

(Alle vom Gehirn zum Rückenmark herunterziehenden Bahnen sind farbig, alle anderen im Rückenmark teils auf-, teils absteigenden Bahnen sind schwarz angegeben.)

Kurze Übersicht über die Leitungsbahnen des Rückenmarkes mit Synonymen. (Held.)

Hinterstrang.

Ovales Hinterstrangbündel = mediane Wurzelzone.
Fasciculus gracilis [Golli] = Gollscher Strang.
Ventrales Hinterstrangfeld = vordere Wurzelzone
Kommaförmiges Bündel
Mittlere Wurzelzone
Hintere mediale Wurzelzone
} Fasciculus cuneatus [Burdachi] = Burdachscher Strang.
Lissauersche Randzone = Hintere laterale Wurzelzone.

Seitenstrang.

Fasciculus cerebrospinalis lateralis [pyramidalis lateralis] = Pyramidenseitenstrangbahn.
Fasciculus cerebellospinalis = Kleinhirnseitenstrangbahn.
Fasciculus anterolateralis superficialis [Gowersi] = Gowerssches Bündel = Kleinhirnvorderstrangbahn.
Seitliche Grenzschicht der grauen Substanz
Seitenstrangbündel aus dem Deitersschen Kern und aus dem roten Kern
Vierhügel-Thalamus-Bahn
Helwegsches Bündel
} Fasciculus lateralis proprius [Flechsigi] = Seitenstranggrundbündel.

Vorderstrang.

Vorderstrangbündel aus der formatio reticularis (teilweise auch zur formatio reticularis)
Vorderes Randbündel = Vorderstrangbündel aus dem Dachkern
Kommissurenbündel
} Fasciculus anterior proprius [Flechsigi] = Vorderstranggrundbündel.
Fasciculus cerebrospinalis anterior [pyramidalis anterior] = Pyramidenvorderstrangbahn.
Fasciculus sulcomarginalis = Vierhügel-Vorderstrangbahn.

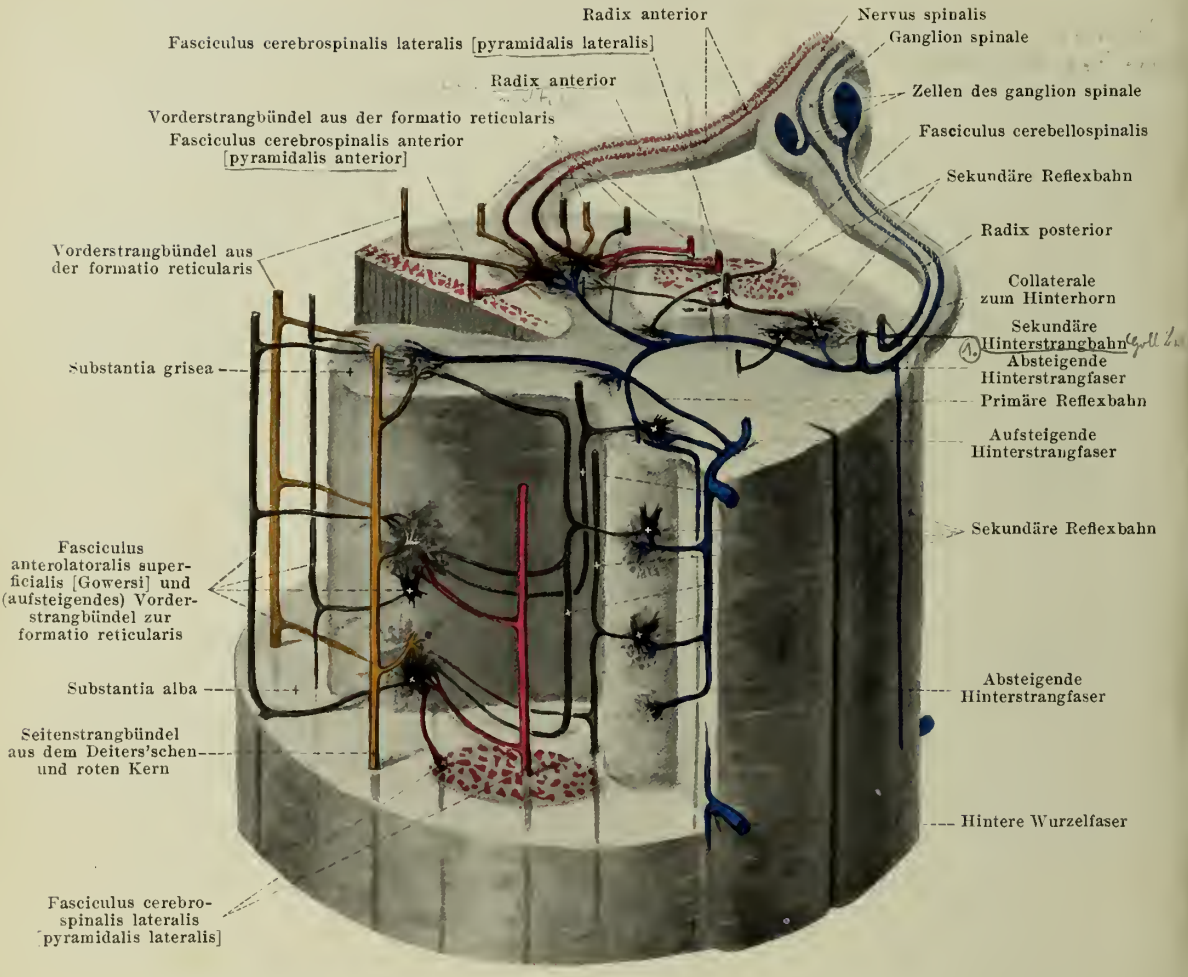

750. Wichtigste Beziehungen der nervösen Elemente des Rückenmarkes im Quer- und Längsschnitt, schematisch. Vergr.: ca. 10 : 1. (Held.)

(An einem Stück des Rückenmarkes ist links ein Teil der grauen Substanz bloßgelegt. Die Nervenfasern sind als starre Röhren eingezeichnet und die Zellen in die durchsichtig gedachte graue Substanz eingetragen. Das Rückenmark ist von links und hinten gesehen.)

Motorische, vordere Wurzelfasern rot, hintere Wurzelfasern aus dem Spinalganglion blau; sonst gleiche Farben wie in Fig. 749.

Leitungsbahnen des Rückenmarkes (s. auch Fig. 749). (Held.) ***Querschnittsbeziehungen der hinteren Wurzeln:*** zum gleichen und gekreuzten Hinterhorn, zur Clarkeschen Säule und zum Vorderhorn *(Reflexbündel der sensiblen Rückenmarkswurzeln).*

Die ***Stränge des Rückenmarkes*** gehen, abgesehen von den Hinterstrangfeldern, welche aus den umbiegenden Teilfasern der hinteren Wurzeln selber entstehen, aus den verschiedenen *Strangzellen der grauen Substanz* hervor (s. deren Gliederung auch aus Fig. 749), oder sie sind die *Fortsetzungen von Leitungsbahnen, deren Ursprünge* oberhalb des Rückenmarkes *im Hirnstamm, Kleinhirn oder Grosshirn* gelegen sind.

Alle Stränge des Rückenmarkes haben durch ihre Collateralen Querschnittsbeziehungen zur grauen Rückenmarkssubstanz und ihren Zellgruppen.

Der **Ursprung der zum Rückenmark absteigenden** (Fig. 749 farbig angegebenen) **Leitungsbahnen** ist für die ***Pyramidenbahn*** (rot) die Rinde der vorderen und hinteren Zentralwindung (gleichseitig und gekreuzt, Pyramidenkreuzung s. Figg. 725 u. 753), für das ***vordere Randbündel*** der Dachkern (nucleus fastigii) (s. Fig. 743), vielleicht auch noch andere graue Massen des Kleinhirns (gleichseitig und gekreuzt). Der ***fasciculus sulcomarginalis*** entspringt als *optisch-akustische Reflexbahn* im mittleren Grau des vorderen Vierhügels (s. Fig. 742), kreuzt sich zum größten Teil in der *fontäneartigen Haubenkreuzung* (s. Figg. 733 u. 742) und zieht dann im Hirnstamm im *fasciculus longitudinalis medialis (hinteren Längsbündel)* (s. Figg. 725—732, 735—741) zum Rückenmark hinunter; gleiche Herkunft haben einzelne Fasern in den mehr seitlichen Feldern des Vorder- und Seitenstranges (nicht bezeichnet). Der Ursprung des orangefarbenen Feldes liegt an drei Stellen: 1. Im gleichseitigen Deitersschen Kern (nucleus n. vestibularis lateralis) (s. Figg. 738 u. 751); dieses System zieht als *Seitenstrangbündel aus dem Deitersschen Kern* schräg durch die formatio reticularis (s. Figg. 729, 738 u. 739) und läuft durch das verlängerte Mark im Feld des Gowersschen Bündels (s. Figg. 725—728 u. 735—737). 2. Im gekreuzten roten Kern der Haube (nucleus ruber tegmenti); dieses Bündel tritt durch die *ventrale Haubenkreuzung* (s. Fig. 742) in die laterale Schleife der anderen Seite (s. Figg. 731 u. 741) ein, durchbohrt dann den Trapezkörper (corpus trapezoideum) (s. Figg. 729, 730, 739 u. 740) und schließt sich als *Seitenstrangbündel aus dem roten Kern* demjenigen aus dem Deitersschen Kern an (s. Figg. 728—730 u. 737—740). 3. In den drei Lateralkernen der formatio reticularis (unterer Lateralkern s. Figg. 727 u. 728, mittlerer s. Fig. 730, oberer s. Fig. 733); ihre Züge liegen zum großen Teil im *fasciculus longitudinalis medialis* (hinteren Längsbündel), zum Teil auch in den Längssträngen der formatio reticularis (substantia reticularis alba) (s. Figg. 725—733, 735—742).

Die *sonst noch im Rückenmark absteigenden Leitungsbahnen* stammen aus drei Quellen: 1. Aus den hinteren Wurzeln (Ursprung: Spinalganglien); diese liegen teils in der *Lissauerschen Randzone*, teils in der *mittleren Wurzelzone*. 2. Aus den Zellen des Hinterhornes (stratum zonale s. Fig. 749); diese verlaufen teils im *kommaförmigen Bündel*, im *ventralen Hinterstrangfeld* und in der *seitlichen Grenzschicht der grauen Substanz*, teils auch in der *Lissauerschen Randzone*. 3. Aus den Zellen des Vorderhornes; diese liegen teils in den Vorder-, teils in den Seitensträngen.

Die **im Rückenmark aufsteigenden Systeme** (s. Figg. 749 u. 750) sind folgende drei:

1. ***Direkte Fortsetzung der hinteren Wurzeln;*** diese ziehen im Hinterstrang bis zu dem nucleus fasciculi gracilis und nucleus fasciculi cuneati. Ihre *sekundäre*, hier entspringende *Bahn* kreuzt sich in der *sensiblen (Schleifen-) Kreuzung, decussatio lemniscorum*, (s. Figg. 726 u. 735) und geht als *Olivenzwischenschicht (stratum interolivare lemnisci)* und *mediale Schleife (lemniscus medialis [sensitivus])* zum [ventro]lateralen Thalamuskern, resp. zur Körperfühlsphäre (s. Figg. 726—733, 736—742, 755 u. 756), sowie teils auf dem Weg der fibrae arcuatae externae und in der Bahn des corpus restiforme zum nucleus dentatus und Wurm des Kleinhirns (s. Figg. 736—739).

2. Die ***sich dieser primären sensiblen Bahn des Hinterstranges anschließenden Leitungen*** aus den Zellen des Hinterhornes, der Clarkeschen Säule und auch teilweise des Vorderhornes, um welche sich Collaterale der hinteren Wurzeln aufzweigen. Die aus dem Hinterhorn entspringenden Leitungen gehen teilweise in den gleichseitigen Hinterstrang, den gleichseitigen Seitenstrang *[seitliche Grenzschicht der grauen Substanz)*, teilweise auch in den gekreuzten Vorderstrang (Weg der *vorderen weißen Kommissur*) über. Die Zellen der Clarkeschen Säule schicken ihre Nervenfortsätze als gleichseitige *direkte Kleinhirnseitenstrangbahn, fasciculus cerebellospinalis* (oben im corpus restiforme enthalten) (s. Figg. 725—730, 735—739) bis in die Rinde der oberen Fläche des Wurmes. Die betreffenden Vorderhornzellen senden ihre Achsenzylinderfortsätze wahrscheinlich in dem Feld des gleichseitigen *Gowersschen Bündels (fasciculus anterolateralis superficialis [Gowersi], Kleinhirnvorderstrangbahn)* (s. Figg. 725—731, 735—740) zur unteren Fläche des Wurmes und in das *Kommissurenbündel*, dessen Ende unbekannt ist.

3. Die ***aus den Vorderhornzellen entspringenden Leitungen*** sind teilweise kurze, welche in den Vorder- und Seitenstrang-Grundbündeln verlaufen und in die graue Substanz zurückbiegen, teilweise lange, welche bis zur formatio reticularis emporreichen und in unbekannter Weise endigen.

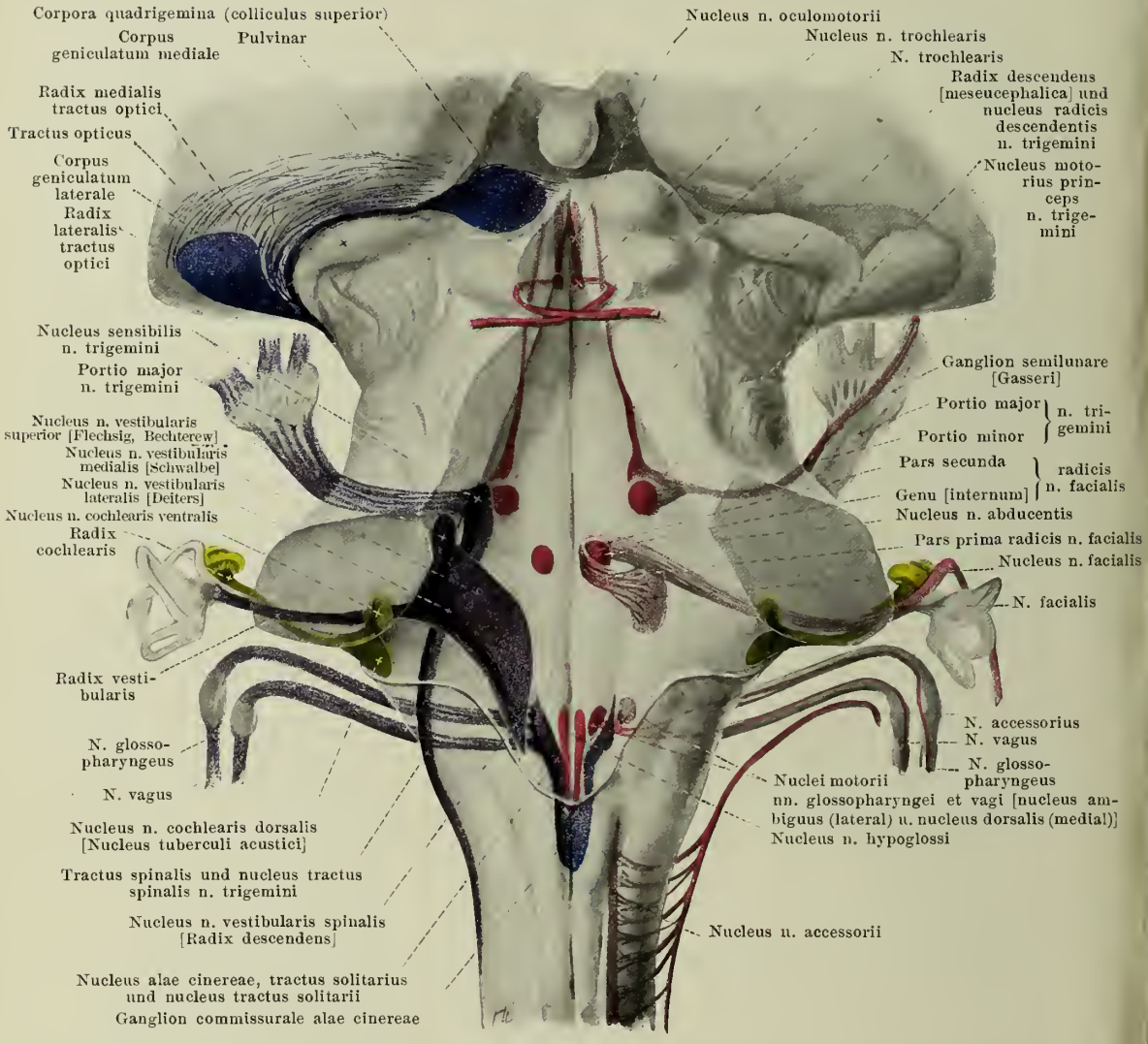

751. Ursprungskerne der motorischen und primäre Endkerne der sensiblen Hirnnerven,

in den durchsichtig gedachten Hirnstamm schematisch eingetragen, von hinten (s. auch Figg. 698 u. 704). Vergr.: 2:1. (Held.)

Kerne und Wurzeln der motorischen Nerven rot, der sensiblen rotviolett, des n. cochlearis gelb und des n. opticus blauviolett.

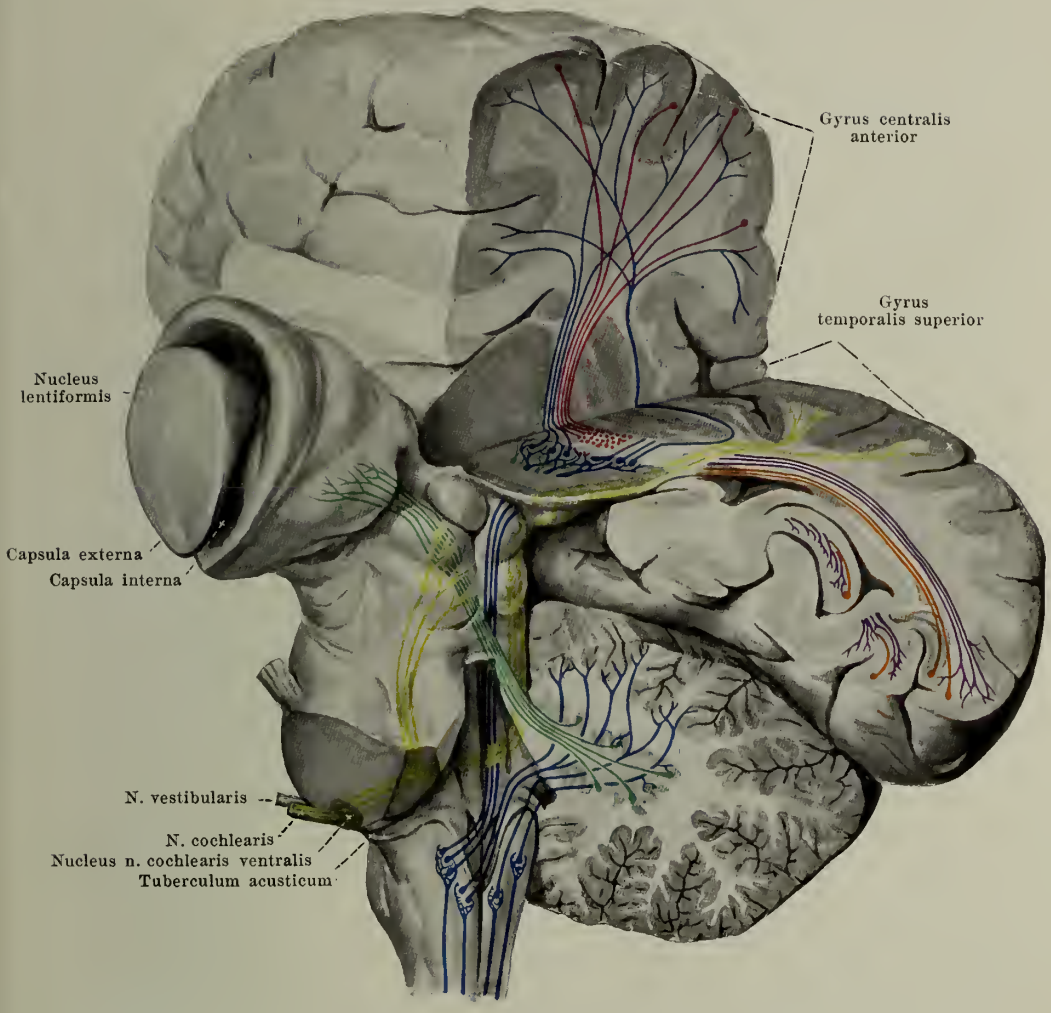

752. Verlauf einiger großer Leitungsbahnen im Gehirn (s. auch Figg. 753 u. 754). (Held.)

Links ist das Kleinhirn vollständig, das Großhirn bis auf die großen Ganglien entfernt, rechts ist der hintere obere Teil der Großhirnhemisphäre durch einen vertikalen (nicht genau frontalen) und einen horizontalen Schnitt abgetragen. Das Gehirn ist von links und hinten gezeichnet.

Pyramidenbahn rot; **Bahn aus dem [ventro]lateralen Thalamuskern zur Körperfühlsphäre** blau; **Hinterstränge, Hinterstrangkerne** und ihre weiteren Leitungen, nämlich 1. als **mediale Schleife** (gekreuzt) zum [ventro]lateralen Thalamuskern, 2. als Teil des **corpus restiforme** (gleichseitig und gekreuzt) zum nucleus dentatus und zur Rinde des Wurmes blau; **Gehörnerv** und **Gehörleitung** gelb; **primäre** (corticopetale) **Sehstrahlung** violett, **sekundäre** (corticofugale) orange; **Bindearm** grün.

Ursprung und zentrale Leitungsbahnen der Gehirnnerven. (Held.)

Die **motorischen Gehirnnerven** entspringen in bestimmten grauen Massen des Hirnstammes, ihren sogenannten „Kernen", *Ursprungskernen*. Bei den **sensiblen Gehirnnerven** dagegen sind die grauen Massen, in welche dieselben zuerst eintreten und sich verzweigen (Kerne der sensiblen Nerven), ihre *Endkerne* oder ihr primärer Endigungsbezirk, während ihr Ursprung in ihren außerhalb des Gehirns gelegenen Ganglien stattfindet. Aus den primären Endkernen gehen erst die betreffenden *sekundären Bahnen* hervor.

1. Der **nervus olfactorius** entspringt in den bipolaren Riechzellen der regio olfactoria der Nasenschleimhaut, sein primärer Endigungsbezirk liegt in den Riechknäueln des bulbus olfactorius. Hier geht dann seine sekundäre Bahn aus den Mitralzellen hervor und bildet die Nervenfasern des *tractus olfactorius* (s. S. 645). Ein Teil derselben endet schon in der Rinde des trigonum olfactorium; ein zweiter geht als *laterale Riechwurzel (stria olfactoria lateralis)* zum uncus, von dem aus weitere Verbindungen zu dem hippocampus, dem gyrus hippocampi und der dem Balken benachbarten Hälfte des gyrus fornicatus reichen. Die *intermediäre Riechwurzel (stria olfactoria intermedia)* dringt in die substantia perforata anterior ein, die *mediale Riechwurzel (stria olfactoria medialis)* zieht bis zum gyrus subcallosus. Diese Endigungsbezirke in der Rinde bilden zusammen die *Riechsphäre* (s. Fig. 756).

2. Die Sinneszellen der Netzhaut sind durch die bipolaren Nervenzellen der inneren Körnerschicht mit den großen Ganglienzellen der retina verbunden; aus diesen entspringt der **nervus opticus,** der im *chiasma opticum* mit dem anderen Sehnerven eine partielle Kreuzung eingeht, wobei der größte Anteil (aus der nasalen Netzhautseite) in den gekreuzten tractus opticus, ein kleinerer Teil (aus der temporalen Netzhautseite) in den gleichseitigen tractus zieht. Der tractus opticus, der also Nervenfasern aus beiden Netzhäuten vereinigt, endigt im corpus geniculatum laterale, dem pulvinar thalami sowie dem oberflächlichen und mittleren Grau der oberen Vierhügel (s. Figg. 733 u. 751). Vom Kniehöcker und Sehhügel läuft die corticopetale *primäre Sehstrahlung* in der *radiatio occipitothalamica [Gratioleti]* occipitalwärts längs des Hinterhorns des Seitenventrikels (außen durch das tapetum abgedrängt) zur Rinde des Occipitallappens, die um die fissura calcarina herum liegt und durch die linea Gennari ausgezeichnet ist *(Sehsphäre)* (s. Figg. 748, 752, 754—756). Aus dem mittleren Grau des vorderen Vierhügels entsteht die *optisch-akustische Reflexbahn*, welche zum größten Teil durch die fontäneartige Haubenkreuzung in das hintere Längsbündel der anderen Seite übergeht und, die Kerne der nn. oculomotorius, trochlearis und abducens innervierend, bis zum Rückenmark hinabsteigt (s. Figg. 725—733, 735—742).

3. Der **nervus oculomotorius** entspringt im *nucleus n. oculomotorii,* welcher in der Höhe der vorderen Vierhügel am Boden des zentralen Höhlengraues liegt (s. Figg. 733, 742 u. 751). Die in der dorsalen Mulde des hinteren Längsbündels gelegenen Ganglienzellgruppen bilden den Lateralkern, welcher speziell die äußere Augenmuskulatur innerviert. Ein kleiner Teil des n. oculomotorius entspringt auch, die Mittellinie zwischen beiden Kernen überkreuzend, aus dem distalen Kerngebiet der anderen Seite. Von der Rinde der Zentralwindungen (s. Fig. 755) aus wird wahrscheinlich der Oculomotoriuskern ebenso wie derjenige des n. trochlearis willkürlich innerviert; die Leitung geht durch den Hirnschenkelfuß. Außerdem wirkt die corticale Sehsphäre durch die corticofugale *„sekundäre Sehstrahlung"* auf den vorderen Vierhügel (s. Figg. 752 u. 754).

4. **Nervus trochlearis.** Er entspringt aus dem unmittelbar abwärts vom vorigen Kern gelegenen *nucleus n. trochlearis* (s. Fig. 732), zieht am Rand des zentralen Höhlengraues dorsalwärts und kreuzt sich total im velum medullare anterius *(decussatio nervorum trochlearium)* (s. Figg. 741 u. 751).

5. **N. trigeminus** (s. Fig. 751). Die motorische *portio minor* entspringt aus dem *nucleus motorius princeps n. trigemini,* dem *locus caeruleus* und der die *radix descendens [mesencephalica] n. trigemini* begleitenden Zellsäule *(nucleus radicis descendentis),* die am Rand des zentralen Höhlengraues fast bis zur Höhe der commissura posterior emporreicht (s. Figg. 730—732, 740 u. 741). Die sensible *portio major* geht aus dem *ganglion semilunare [Gasseri]* hervor, durchsetzt die Brücke und endigt, sich teilend, teils im *nucleus sensibilis n. trigemini,* teils absteigend als *tractus spinalis n. trigemini* in der ihm angelagerten grauen Masse *(nucleus tractus spinalis)* (s. Figg. 725—730, 735—739 u. 743). Aus dem sensiblen Trigeminuskern zieht eine Reflexbahn zum gleichseitigen und gekreuzten motorischen Trigeminuskern, auf die auch Collateralen der radix descendens einwirken. Ebenso gelangt eine solche aus dem nucleus tractus spinalis n. trigemini auf dem Wege der fibrae arcuatae internae in der Höhe des Facialiskernes zu diesem motorischen Ursprungsgebiet. Sekundäre corticale Bahnen ziehen außerdem aus dem Endkern des tractus spinalis teils in die gekreuzte Olivenzwischenschicht, teils in die gleichseitigen und gekreuzten Felder der formatio reticularis, die schließlich durch Einfügung des [ventro]lateralen Thalamuskernes mit der Rinde der Körperfühlsphäre verbunden sind. Die willkürliche Rindenbahn für den motorischen Trigeminuskern verläuft zum Teil in der Pyramidenbahn; sie entspringt im unteren Drittel der vorderen Zentralwindung resp. der vorgelagerten Stirnwindungen (s. Fig. 755).

6. **N. abducens.** Er entspringt aus dem *nucleus n. abducentis,* der unmittelbar vor dem [inneren] Facialisknie am Boden der Rautengrube liegt (s. Figg. 729, 739 u. 751). Die ihn willkürlich innervierende Rindenbahn ist wahrscheinlich die Pyramidenbahn.

753. Verlauf der Pyramidenbahn (rot) **und der Grosshirnbrückenbahnen** (temporale: hellbraun, frontale: dunkelbraun); **Ende der Gehörleitung** (gelb) **und indirekte Fortsetzung von medialer Schleife und Bindearm aus dem [ventro-] lateralen Thalamuskern** (blau), eingetragen in Fig. 745. (Held.)

7. **N. facialis.** Sein Ursprungskern, *nucleus n. facialis,* liegt im ventralen Abschnitt der formatio reticularis in der mittleren Höhe der medulla oblongata (s. Figg. 729, 738, 739 u. 751). Er wird von der vorderen Zentralwindung (s. Fig. 755) in ihrem unteren Drittel aus innerviert, und zwar auf dem Wege der Pyramidenbahn, die teils gleichseitige, teils gekreuzte Bogenfasern von der raphe der medulla oblongata her zu ihm abgibt.

Zentrale Verbindungen des *n. intermedius* sind für den Menschen ungenügend bekannt.

8. **N. acusticus.** Er besteht aus dem *n. vestibularis* und dem *n. cochlearis* (s. Fig. 751).

a) Der *n. vestibularis* entspringt im *ganglion vestibulare,* seine zentrale Wurzel endet im Bereich des Bodens der Rautengrube, und zwar im *nucleus nervi vestibularis lateralis [Deiters], nucleus medialis [Schwalbe]* und *nucleus superior [Flechsig, Bechterew]* (s. Figg. 727—729, 738, 739 u. 743). Ein anderer Teil steigt als *radix descendens* abwärts und endet in der sie begleitenden grauen Masse *(nucleus n. vestibularis spinalis)* (s. Figg. 727, 728, 736 u. 737). Reflektorische Bahnen ziehen aus dem Deitersschen Kern zum Seitenstrang des Rückenmarkes, aus dem nucleus medialis und superior zum gleichseitigen und gekreuzten hinteren Längsbündel, indem ein Teil nach Innervation des gleichseitigen Abducenskerns zum gekreuzten Trochlearis-

und Oculomotoriuskern gelangt. Fibrae arcuatae internae gehen ferner aus dem Endgebiet des n. vestibularis zu den gleichseitigen und gekreuzten seitlichen Feldern der formatio reticularis, von denen ein Teil auf den mortorischen Trigeminuskern und weiter oben auf den Oculomotoriuskern einwirkt, um schließlich bis zum [ventro]lateralen Thalamuskern zu gelangen. Von hier Verbindung zur Körperfühlsphäre. Mit dem Dachkern des Kleinhirns, dem nucleus dentatus, und der Rinde des Wurms bestehen besondere Verbindungen vom nucleus lateralis und superior aus.

b) Der *nervus cochlearis* entspringt aus dem *ganglion spirale,* seine zentrale Wurzel durchsetzt den hinteren und seitlichen Brückenrand und endet im *nucleus n. cochlearis ventralis* und *nucleus n. cochlearis dorsalis [nucleus tuberculi acustici]* (s. Figg. 728, 737, 738 u. 743). Aus letzterem gehen die beim Menschen inkonstanten striae medullares hervor; aus dem ventralen Kern entspringt das corpus trapezoideum, dessen Nervenfasern durch solche aus dem ihm eingelagerten Grau der oberen Olive und des Trapezkerns vervollständigt werden. Vierhügelwärts geht jederseits die laterale Schleife (lemniscus lateralis [acusticus]) als Fortsetzung des Trapezkörpers aus ihm hervor; sie führt gleichseitige und gekreuzte Trapezfasern und endet, noch durch Fasern aus dem *nucleus lemnisci lateralis* verstärkt, im Kern des gleichseitigen und gekreuzten unteren Vierhügels und im mittleren Grau der oberen Vierhügel. Ein anderer Teil geht, verstärkt von Bahnen aus den unteren Vierhügeln, zum corpus geniculatum mediale, resp. direkt in die, aus diesem Kniehöcker zu der Rinde der ersten Schläfenwindung *(Hörsphäre)* sich fortsetzenden Leitung (s. Figg. 751—755).

9. 10. **N. glossopharyngeus** und **n. vagus** (s. Fig. 751). Ihre motorischen Fasern entspringen teils im *nucleus dorsalis nn. glossopharyngei et vagi* (medial von der ala cinerea), teils im *nucleus ventralis [nucleus ambiguus]*, der dorsal von der dorsalen Nebenolive im Bereich der formatio reticularis liegt (s. Figg. 727, 728 u. 736). Ihre sensiblen Fasern entspringen im *ganglion superius* und *ganglion petrosum n. glossopharyngei,* sowie im *ganglion jugulare* und *nodosum n. vagi* und dringen in schräger Richtung vom Seitenrand der medulla oblongata her zur ala cinerea empor. Durch Bifurkation ihrer Nervenfasern entsteht der *tractus solitarius.* Ihr primärer Endigungsbezirk ist der *nucleus alae cinereae,* der *nucleus tractus solitarii* und das *ganglion commissurale alae cinereae* (s. Figg. 726—728, 735 u. 736). Reflexfasern gehen zum dorsalen Vago-glossopharyngeuskern und zum Hypoglossuskern. Die sekundären Bahnen liegen in den gleichseitigen und gekreuzten seitlichen Feldern der formatio reticularis sowie in der gekreuzten Olivenzwischenschicht. Zu den motorischen Kernen gelangen Fasern der Pyramidenbahn.

11. **N. accessorius.** Seine oberen Bündel entspringen mit dem motorischen Vagus zusammen, die unteren, spinalen dagegen aus der dorso-lateralen Vorderhornzellgruppe bis zum 5.—7. Cervicalsegment (s. S. 666 u. Fig. 751).

12. **N. hypoglossus.** Ursprung im *nucleus n. hypoglossi* am Boden der Rautengrube resp. des zentralen Höhlengraues am Ende des Zentralkanals (s. Figg. 727, 736 u. 751). Willkürliche Innervation durch eine aus dem operculum hervorgehende und unten in der Pyramidenbahn laufende Leitung, die beide Kerne durch in der Raphe emporsteigende Fasern beherrscht.

Verbindungen des Kleinhirns. (Held).

Die Leitungsbahnen, die ins Kleinhirn einmünden und also in seiner grauen Rinde resp. seinen subcorticalen Ganglien enden oder auch aus ihm entspringen, liegen jederseits hauptsächlich auf drei Schenkel verteilt, die makroskopisch als *Strickkörper, Brückenarm* und *Bindearm* unterschieden werden. Vom Strickkörper ist makroskopisch nicht zu trennen ein vierter Schenkel, welcher als *mediale Abteilung des corpus restiforme* bezeichnet wird.

1. Das ***corpus restiforme*** vereinigt die *Bahnen aus dem Rückenmark und verlängerten Mark.* Diese entspringen

a) aus der gleichseitigen Clarkeschen Säule *(direkte Kleinhirnseitenstrangbahn)* (s. S. 673) [eine Parallelbahn zur Kleinhirnseitenstrangbahn ist die *Kleinhirnvorderstrangbahn (Gowerssches Bündel)* (s. auch S. 673), welche an der mehr ventralen Fläche der medulla oblongata verläuft, später von der Brücke bedeckt wird, dann die laterale Schleife resp. den Bindearm umschlingt und vom velum medullare anterius aus im Wurm endigt (s. Figg. 725—731, 735—740 u. 749)];

b) aus den gekreuzten und gleichseitigen Hinterstrangkernen (sensible Kreuzung, *fibrae arcuatae internae* und *externae)* (s. Figg. 726 u. 735);

c) aus den gekreuzten und gleichseitigen unteren Oliven *(fibrae cerebelloolivares)* (in dieser *Oliven-Wurm-Bahn* verlaufen auch absteigende Leitungen, s. Figg. 727, 728, 736 u. 737);

d) aus dem Seitenstrangkern.

Das corpus restiforme endigt im nucleus dentatus, Pfropf und Kugelkern (hauptsächlich durch Collateralen), im Dachkern und in der Rinde des Wurms (s. Figg. 738, 739, 743 u. 752).

2. Die ***mediale Abteilung des corpus restiforme*** (s. Fig. 739) besteht zum großen Teil aus der *direkten sensorischen Kleinhirnbahn,* welche aus den Endkernen der nn. glossopharyngeus, vagus, vestibularis und trigeminus zum Dachkern und der Wurmrinde zieht. Außerdem sind von hier aus absteigende Bahnen vorhanden, welche teils direkt auf dem Wege der formatio reticularis bis in den Vorderseitenstrang des Rückenmarkes reichen sollen, zum großen Teil aber auch schon im Deitersschen Kern enden, aus dem das betreffende Seitenstrangbündel zum Rückenmark absteigt.

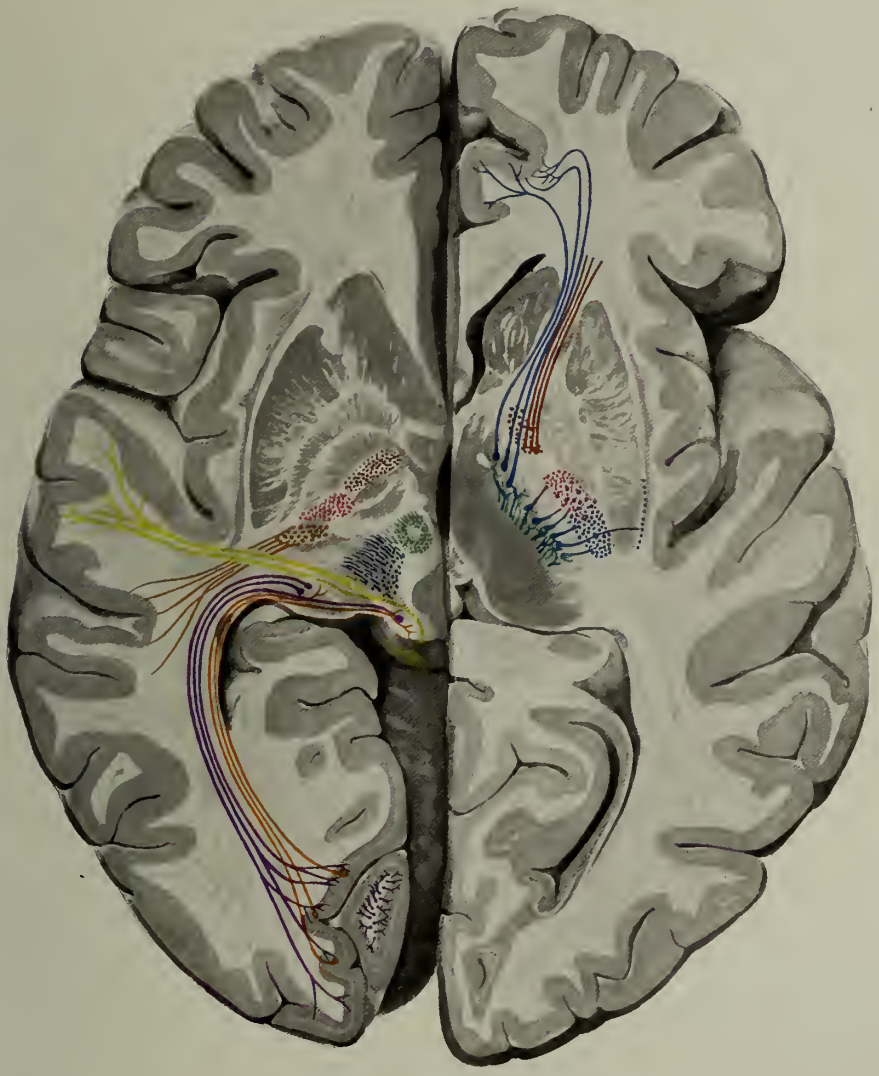

754. Lage von Pyramidenbahn (rot), **sekundärer Sehstrahlung** (orange), **frontaler Brückenbahn** (dunkelbraun), **temporaler Brückenbahn** (hellbraun), **Gehörleitung** (gelb), **primärer Sehstrahlung** (violett), **medialer Schleife** (blau), **Bindearm** (grün), **Rindenbahn aus dem [ventro]lateralen Thalamuskern** (blau), eingetragen in Figur 748. (Held.)

3. Die ***Brückenarme,*** *brachia pontis,* entspringen in der Rinde der Kleinhirnhemisphären und enden in den gleichseitigen und gekreuzten Brückenkernen; doch kommen auch umgekehrte Leitungen vor. Weitere Fortsetzungen sind die *mediane absteigende Brückenbahn* (s. Figg. 729—732), welche in die Haube der Brücke eindringt und hier teils zum Rückenmark hinunter absteigt, teils vierhügelwärts aufsteigt, sowie die *corticopetalen Fasern der Großhirnbrückenbahnen* (hauptsächlich der temporalen).

4. Die ***Bindearme,*** *brachia conjunctiva,* gehen hauptsächlich aus dem nucleus dentatus hervor (verstärkt durch Leitungen aus dem Dachkern und der Wurmrinde), kreuzen sich in der Raphe der Haube, verbinden sich dann durch Collateralen mit dem roten Kern, welcher durch sein Seitenstrangbündel die gekreuzte Rückenmarkshälfte innerviert, und enden zusammen mit der medialen Schleife zum großen Teil im [ventro]lateralen Thalamuskern, von dem aus die Rindenbahn zur Körperfühlsphäre gelangt (s. Figg. 744, 752 u. 754).

Verbindungen des Großhirns. (Held.) Die weiße Substanz des Großhirns enthält 1. eigene, endogene Leitungen, welche als *Assoziationsfasern* die räumlich getrennten und auch funktionell ungleichwertigen Windungen der Rinde miteinander verknüpfen, 2. solche, welche die Großhirnrinde (resp. die ihr homologen Teile: den nucleus caudatus, das putamen) mit dem thalamus in Beziehung bringen, den sogenannten *Stabkranz des thalamus,* 3. Leitungen, welche die Großhirnrinde mit noch tieferen Abschnitten unter ihr (Hirnstamm, medulla oblongata, Rückenmark) verbinden, und welche in der Stammfaserung enthalten sind. Diese letzteren beiden bilden das System der *Projektionsfasern* und umfassen somit sowohl die sensorischen Sinnesleitungen als auch die motorischen Bahnen, welche die willkürlichen Impulse der Großhirnrinde auf die niederen Ursprungskerne der einzelnen Muskelnerven übertragen.

I. Die ***Assoziationsfasern*** sind intercorticale Leitungen und verbinden als solche entweder verschiedene Windungsgebiete derselben oder der gekreuzten Hemisphäre. Letztere sind im Balken, der vorderen Kommissur und der commissura hippocampi enthalten.

II. Während die Assoziationsfasern unter der Rinde mehr flächenhaft und ihrer Oberfläche folgend verlaufen, zeigt der ***Stabkranz des thalamus*** eine nach der Tiefe zu fächerartige Anordnung. Er ist in der groben Form der sogenannten *Thalamusstiele* angeordnet, welche als vorderer, oberer, hinterer und unterer Stiel aus Stirn-, Scheitel-, Hinterhaupts- und Schläfenlappen nach dem thalamus zu konvergieren und hier an seiner Außenfläche und derjenigen des nucleus caudatus die capsula interna bilden helfen. Auf- und absteigende Leitungsbahnen sind im Stabkranz zu unterscheiden.

1. Die *aufsteigenden Leitungen* des Stabkranzes führen die verschiedenen Sinnesleitungen zu den Sinneszentren der Großhirnrinde (s. Figg. 752, 754—756):

a) Aus dem [ventro]lateralen Thalamuskern zur Rinde der *Körperfühlsphäre* (s. Figg. 755 u. 756); sie sind die Fortsetzungen der medialen Schleife, der seitlichen Felder der formatio reticularis und der Bindearme (s. Fig. 753). (Zum kleinen Teil geht die erstere auch direkt durch den thalamus hindurch ohne Unterbrechung.) Sie liegen zum größten Teil in dem hinteren Drittel der capsula interna (s. Fig. 754), zum kleineren Teil auch, nach Durchsetzung oder Umkreisung des Linsenkerns von unten her, in der capsula externa (s. Fig. 752).

b) Nach hinten von ihr tritt aus der inneren Kapsel die *Hörleitung* heraus; sie quert in geringer Entfernung den freien hinteren Rand des Linsenkerns und zieht rein seitlich zur Rinde des gyrus temporalis superior und der gyri temporales transversi *(Hörsphäre).*

c) Rein occipitalwärts läuft, seitlich unten aus dem pulvinar heraustretend, die *Sehstrahlung (primäre Sehstrahlung)* zur Rinde in der Umgebung der fissura calcarina *(Sehsphäre).*

2. *Absteigende Leitungen.* Sie entspringen allgemein aus den Pyramidenzellen der Großhirnrinde und enden zu einem Teil in den subcorticalen Ganglien des Großhirns resp. im Mittelhirn. Hierher gehört unter anderem

A) der Teil des fornix, welcher als fimbria aus der Rinde des hippocampus hervorgeht und als columna fornicis im gleichseitigen und gekreuzten corpus mamillare endigt, aus dem dann eine Fortsetzung teils als *fasciculus thalamomamillaris [Vicq d'Azyri]* zum vorderen Thalamuskern (s. Figg. 720 u. 745), teils als *fasciculus tegmentomamillaris* zur Haube des Hirnschenkelfußes gelangt. Ebenso gehört hierher die *sekundäre Sehstrahlung* (s. Figg. 752 u. 754), welche auf den oberen Vierhügel einwirkt.

B) Von den absteigenden Leitungen der Rinde gelangt ein großer Teil durch die capsula interna direkt in den Hirnschenkelfuß und endet teils in der Brücke, teils erst im Rückenmark (s. Figg. 734, 753 u. 754).

a) *Frontale [Großhirn-] Brückenbahn (Arnoldsche Bündel).* Sie entspringt aus den frontalen Schichten der Körperfühlsphäre und endigt im Brückengrau. Auf ihrem Weg liegt sie in den vorderen (frontalen) Feldern der inneren Kapsel und weiter unten in der medialen Abteilung des Hirnschenkels. Nach der Pyramidenbahn zu liegen besondere motorische Leitungen für die Kerne der motorischen Hirnnerven (corticobulbäre Bahn).

b) *Temporale [Großhirn-] Brückenbahn (Türksche Bündel).* Sie verbindet den Schläfenlappen mit der Brücke. In der Kapsel liegt sie in ihrem hintersten Abschnitt, den sie zusammen mit der Hörleitung begrenzt; weiter unten im Hirnschenkelfuß liegt sie lateral von der Pyramidenbahn.

c) *Pyramidenbahn.* Sie entspringt in den Zentralwindungen der Körperfühlsphäre. Sie führt außer den motorischen Fasern für die Hirnnervenkerne hauptsächlich solche für das motorische Vorderhorn des Rückenmarks. In der inneren Kapsel liegen die Leitungen für die motorischen Nerven der oberen Extremität mehr frontalwärts und sind noch von denjenigen für die untere Extremität getrennt.

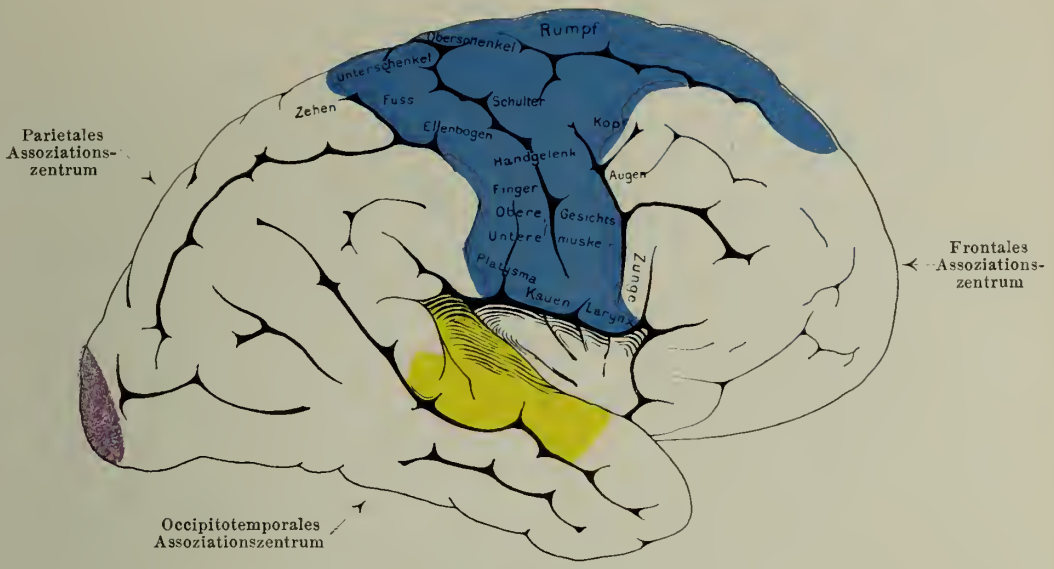

755. Konvexe Oberfläche.
(Der Schläfenlappen ist etwas von der Insel abgezogen, um seine oberen Querwindungen freizulegen.)

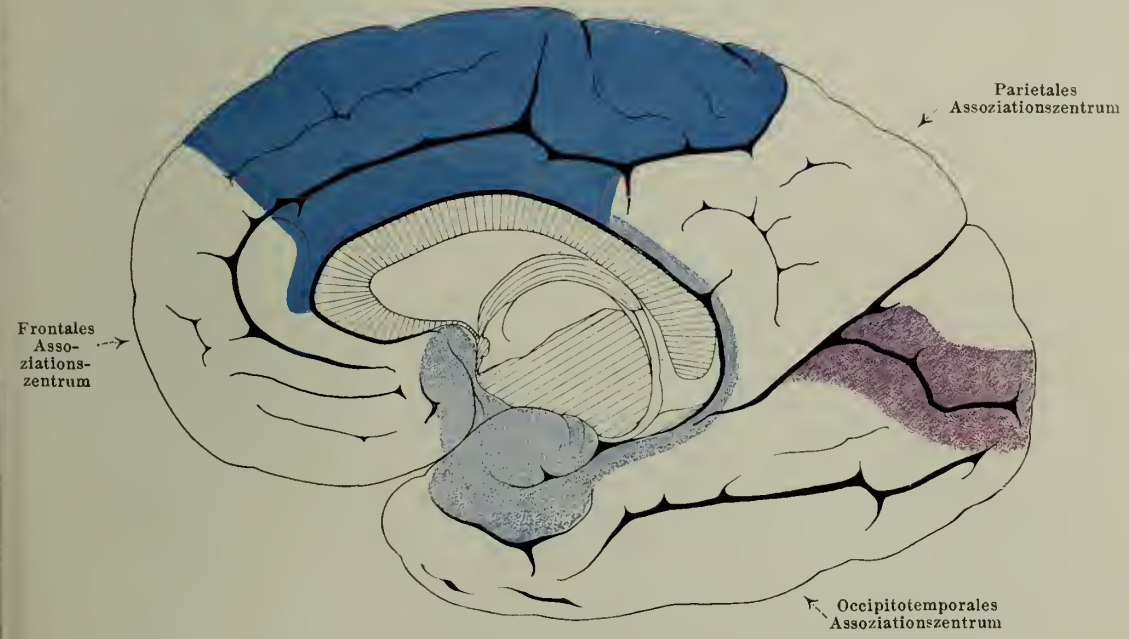

756. Mediale Oberfläche.

755 u. 756. Motorische und sensorische Rindenfelder einer rechten Großhirnhemisphäre.

(Sinnes- und Assoziationszentren nach P. Flechsig.) (Namen der Windungen, Furchen usw. siehe Figg. 706—709.) Körperfühlsphäre dunkelblau, Riechsphäre hellblau, Sehsphäre violett, Hörsphäre gelb, Assoziationszentren weiß.

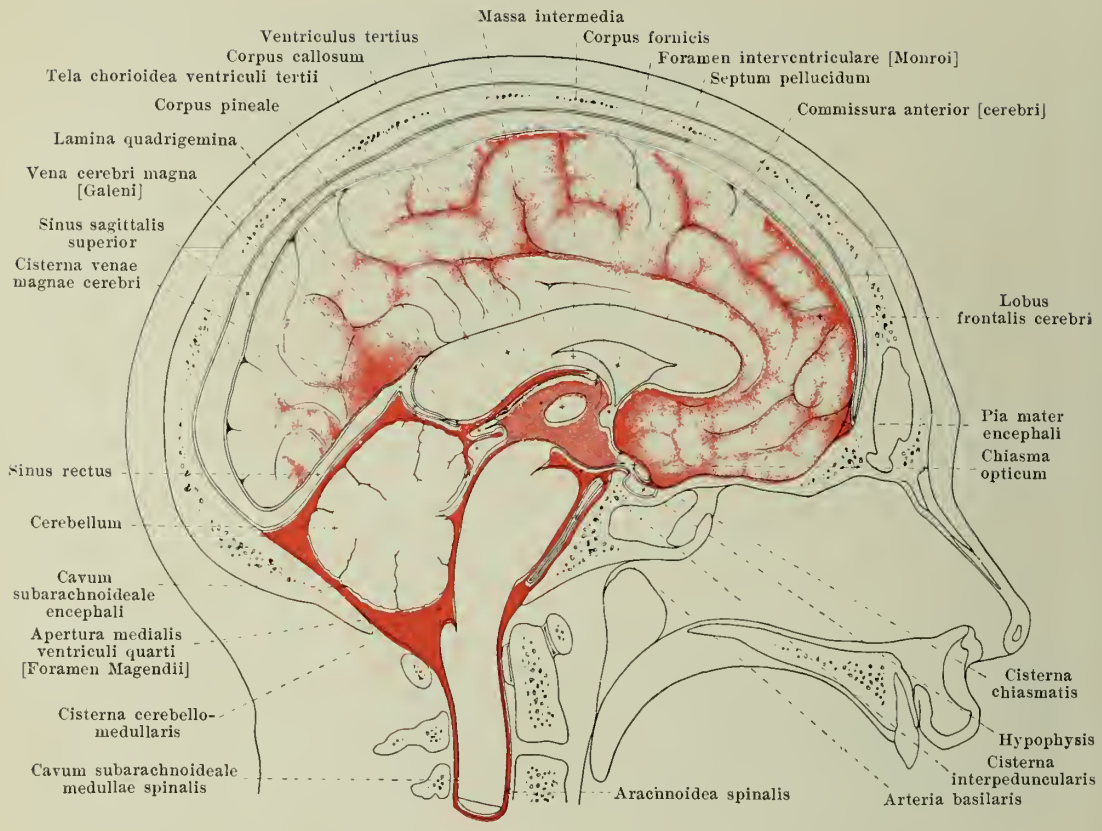

757. Die subarachnoidealen Räume auf einem Medianschnitt des Kopfes, linke Hälfte von rechts. (Mit Benutzung von Abbildungen von W. Braune, sowie von Key und Retzius.)

(Die subarachnoidealen Räume und die mit ihnen zusammenhängenden Hirnventrikel sind mit einer rot gefärbten Masse injiciert. Die falx cerebri ist entfernt.)

Die ***arachnoidea encephali*** *(Spinnwebehaut)* (s. auch Fig. 758) ist eine sehr zarte, gefäßlose Haut und an die pia mater encephali (s. S. 654) lose angeheftet durch zahlreiche Bälkchen und Häutchen, welche das zwischen pia mater und arachnoidea befindliche, vom serösen *liquor cerebrospinalis* erfüllte *cavum subarachnoideale* in ein System kleinerer und größerer miteinander zusammenhängender Räume umwandelt. An der konvexen Oberfläche des Großhirns ist die arachnoidea durch kurze Bälkchen an die Höhe der Windungen befestigt, dringt aber mit Ausnahme der fissura longitudinalis cerebri nicht in die Furchen ein, sondern spannt sich über dieselben von einer Windung zur nächsten Windung hinüber. Dadurch entsteht über jeder Furche ein größerer Raum. Noch größere Räume, *cisternae subarachnoideales*, finden sich besonders an der Basis des Gehirns. Der größte von ihnen, *cisterna cerebellomedullaris*, entsteht dadurch, daß die arachnoidea encephali als Fortsetzung der arachnoidea spinalis von der dorsalen Fläche der medulla oblongata über die fissura transversa cerebelli (s. S. 635) unmittelbar zur unteren Fläche des Kleinhirns hinüberzieht. Auch in die fissura transversa cerebri (s. S. 637) dringt die arachnoidea nicht ein; dadurch entsteht in der Umgebung der vena cerebri magna [Galeni] die *cisterna venae cerebri magnae*, welche sich zwischen die Blätter der tela chorioidea ventriculi tertii (s. S. 654) weit nach vorn erstreckt. Von der vorderen Fläche der medulla oblongata spannt sich die arachnoidea vor der Brücke und den Brückenarmen lateral bis zur Oberfläche des Kleinhirns, überbrückt dann vom oberen Rande der Brücke aus die corpora mamillaria und ihre Umgebung (s. Fig. 705), um sich lateral an die Schläfenlappen, vorn vor dem chiasma opticum an die Stirnlappen anzulagern.

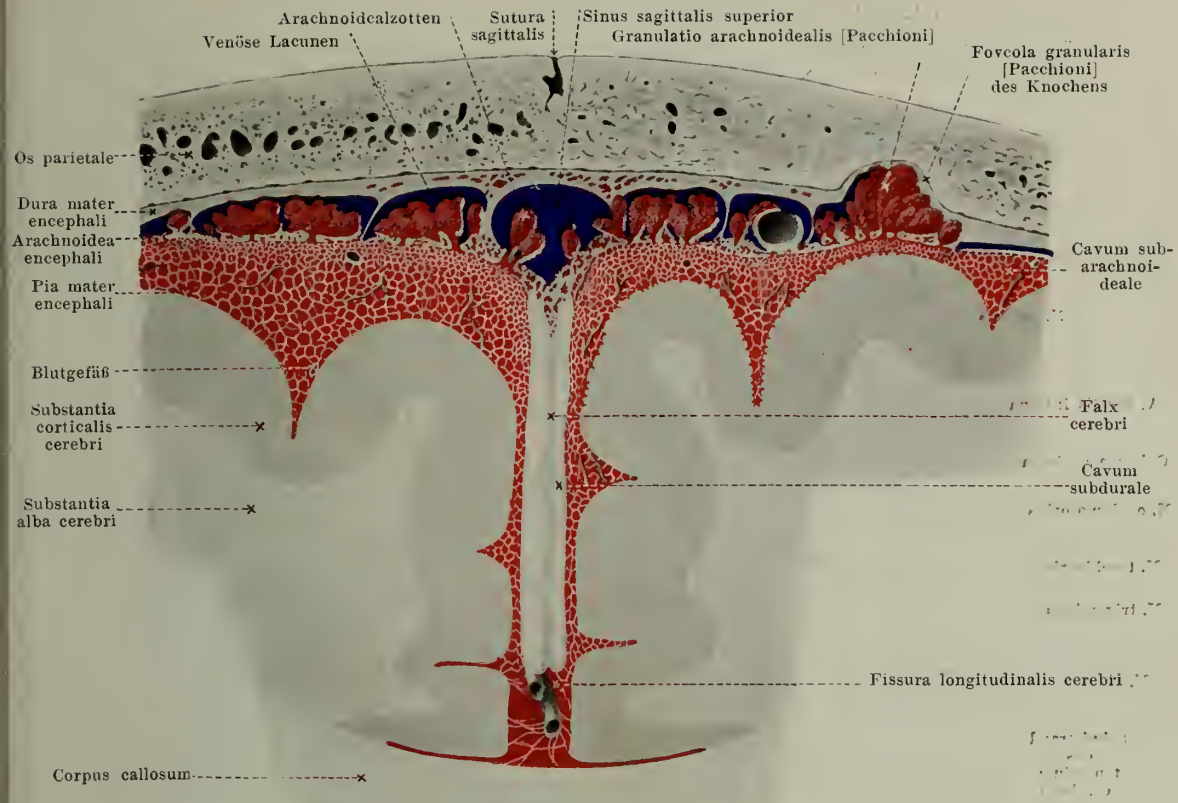

758. Frontalschnitt durch Schädel, Hirnhäute und Gehirn (nach Key und Retzius).

(Die subarachnoidealen Räume sind mit rot gefärbter Masse injiciert.) Vergr.: $2^1/_2$:1.

Arachnoidea encephali (Fortsetzung) (s. auch Fig. 757). Dadurch entsteht ein großer subarachnoidealer Raum, welcher von der a. basilaris, den tractus optici und den Anfängen der Gehirnnerven durchzogen wird; der hinter dem infundibulum gelegene Abschnitt wird *cisterna interpeduncularis*, der untere und vor dem chiasma opticum befindliche wird *cisterna chiasmatis* genannt (s. Fig. 757). Lateral schließt sich vorn jederseits die *cisterna fossae cerebri lateralis [Sylvii]* (nicht gezeichnet) an, welche dadurch entsteht, daß die arachnoidea nicht in die Tiefe der fissura cerebri lateralis eindringt, sondern sich von der Oberfläche des Schläfenlappens unmittelbar zu derjenigen des Stirnlappens ausspannt.

Von der Oberfläche der arachnoidea encephali erheben sich graurötliche, zottenförmige Anhänge *(Arachnoidealzotten)* von Hirse- bis Getreide-Korn-Größe, welche meist gruppenweise als *granulationes arachnoideales [Pacchioni]* zusammenstehen. Sie sind außerordentlich variabel, fehlen in frühester Kindheit, treten gewöhnlich ungefähr im 10. Lebensjahre auf, sind regelmäßig beim Erwachsenen und besonders reichlich im Alter; beim Weib sind sie weniger entwickelt als beim Mann. Sie sitzen der arachnoidea mit dünnerem Stil als kolbenartige Auswüchse auf und enthalten in ihrem Innern ein Netzwerk von Bindegewebsbalken, sowie subarachnoideale Räume; sie bohren sich in die dura mater und ragen dort in die sinus hinein oder in venöse Lacunen, welche mit diesen zusammenhängen. Sie können so groß werden, daß der Knochen an der betreffenden Stelle resorbiert und zu einer *fovcola granularis [Pacchioni]* vertieft wird. Am zahlreichsten und größten kommen sie vor am sinus sagittalis superior und in seiner Umgebung, besonders im mittleren Abschnitt; kleiner und weniger zahlreich findet man sie am Pol des Schläfenlappens, sowie von der Kleinhirnoberfläche her am sinus rectus, sinus transversus und sinus petrosus superior.

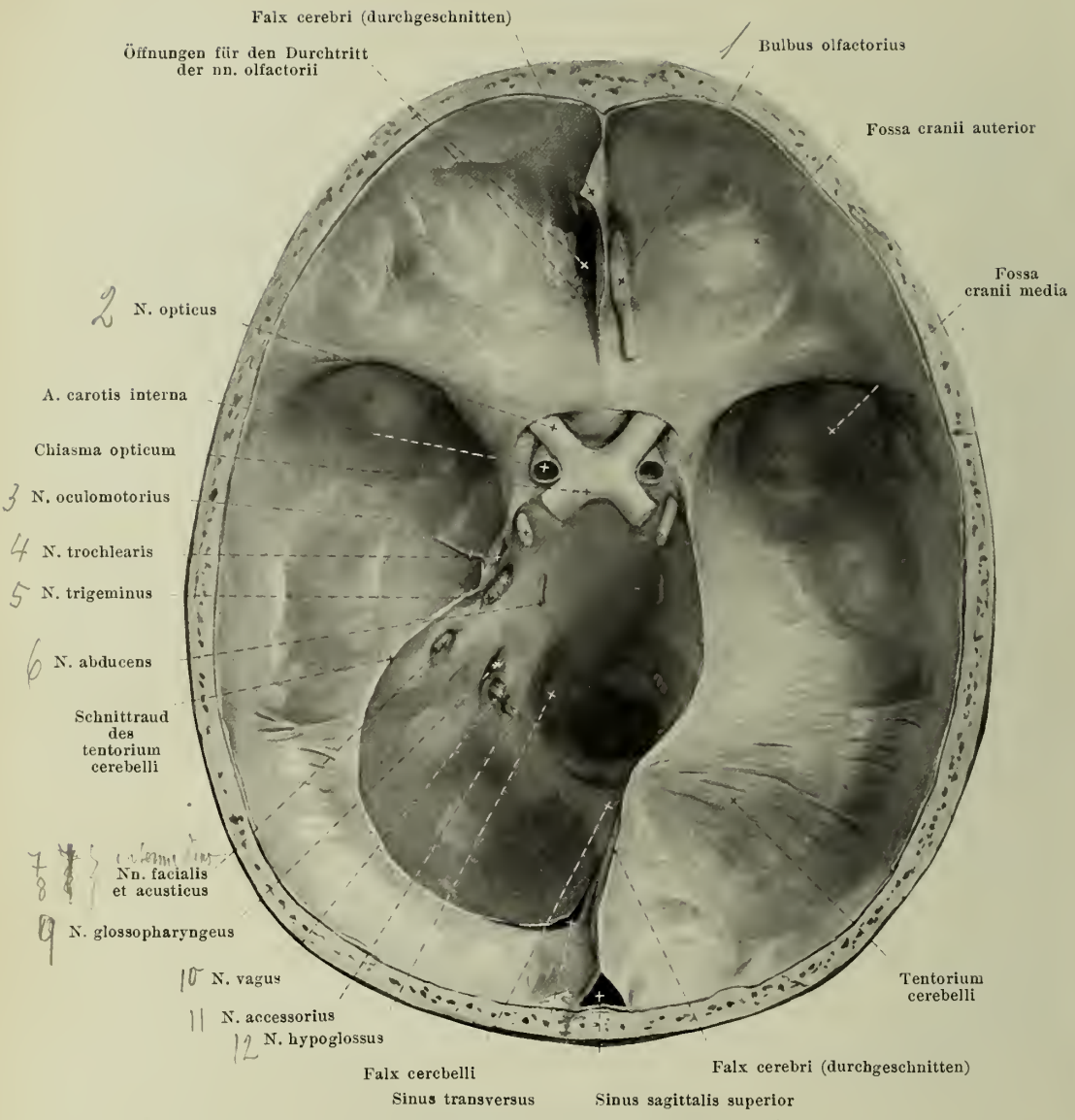

759. Harte Hirnhaut, von oben.

(Die falx cerebri ist fast vollständig, das tentorium cerebelli ist links entfernt.)

Die ***dura mater encephali*** *(harte Hirnhaut)* (s. auch Figg. 760 u. 761) kleidet als weißliche, derbe, bindegewebige, sehnig-glänzende Membran die Schädelhöhle nach Art eines Periostes aus. Sie haftet bei Kindern dem Knochen überall fest an, ist aber beim Erwachsenen nur im Bereich der Schädelbasis und an den Schädelnähten inniger mit der Unterlage verbunden, hängt sonst aber nur durch zahlreiche Bindegewebsfäden lockerer mit ihr zusammen; an letzteren Stellen finden sich zwischen ihr und dem Knochen capilläre Lymphräume, *cavum epidurale*. Die innere Oberfläche der dura mater ist glatt und von der äußeren, ebenfalls glatten Oberfläche der arachnoidea encephali durch einen capillären, allseitig von Endothel ausgekleideten Spaltraum, *cavum subdurale*, (s. Fig. 758) geschieden, welcher nur eine sehr geringe Menge Flüssigkeit enthält.

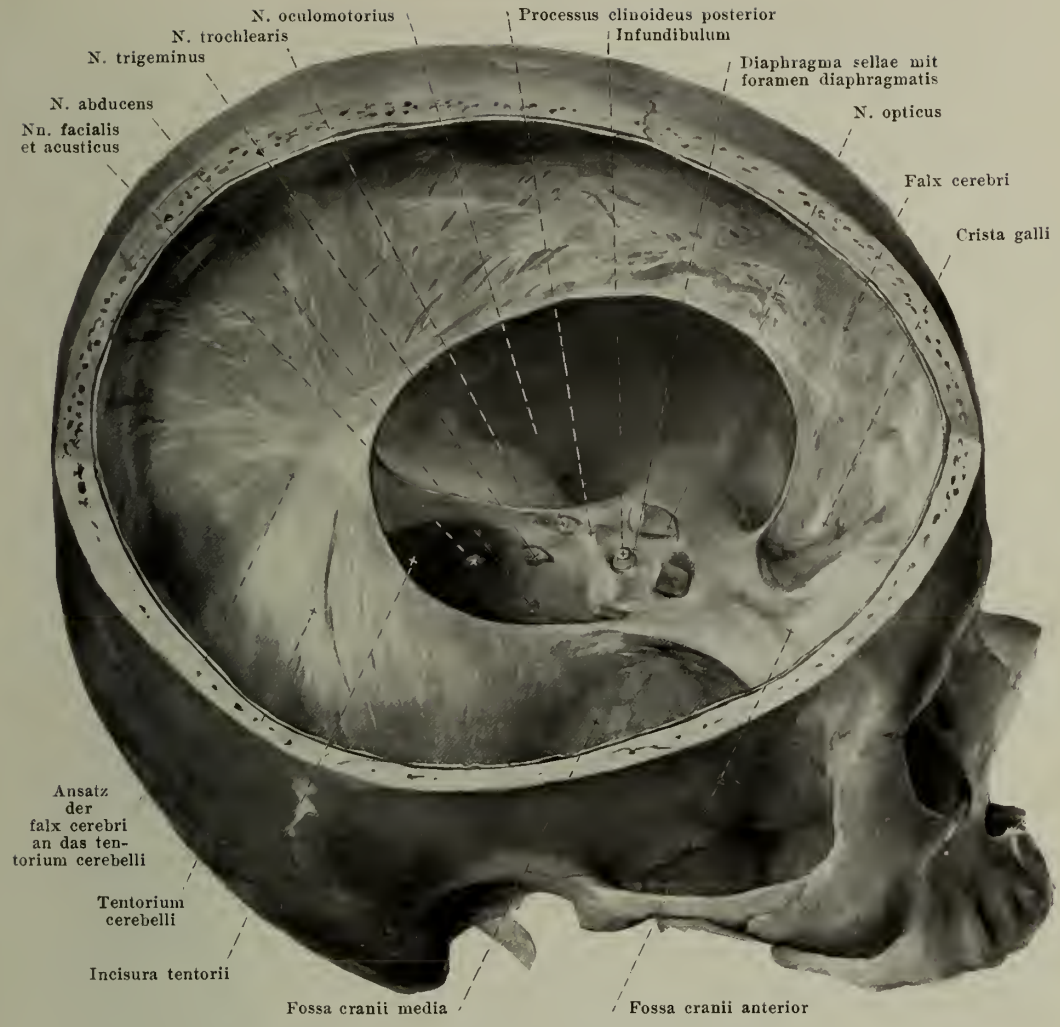

760. Harte Hirnhaut, von rechts und oben.

(Durch einen horizontalen und einen sagittalen Sägeschnitt ist rechts ein Sektor des Schädels entfernt.)

Dura mater encephali (Fortsetzung) (s. auch Figg. 759 u. 761). Die harte Hirnhaut kleidet die Tiefe der fossa hypophyseos vollständig aus, breitet sich oberhalb derselben zwischen dem tuberculum sellae und dem oberen Rande des dorsum sellae als *diaphragma sellae* aus und besitzt dort nur eine kleine Öffnung, *foramen diaphragmatis [sellae]*, zum Durchtritt des infundibulum. Dann verläuft sie jederseits lateralwärts und spannt sich vom processus clinoideus anterior und vom processus clinoideus posterior zum angulus superior pyramidis (lateral von der impressio trigemini) aus; von dort aus zieht sie hinten nach abwärts zum clivus und zur facies posterior pyramidis, lateral aber schräg abwärts zur mittleren Schädelgrube (lateral vom foramen rotundum und foramen ovale) und hilft so einen großen Raum (s. Figg. 482 u. 761) umschließen, in welchem die a. carotis interna, der sinus cavernosus, der n. oculomotorius, n. trochlearis, n. trigeminus nebst ganglion semilunare und seinen Ästen, sowie der n. abducens gelegen sind. Die dura mater besitzt drei derbe Fortsätze:

1. Das *tentorium cerebelli (Kleinhirnzelt)* (s. auch Figg. 484 u. 759) geht jederseits vom angulus superior pyramidis und vom horizontalen Abschnitte des sulcus transversus in transversaler Richtung ab, ist von sichelförmiger Gestalt und in der Mitte nach Art eines Dachfirstes erhoben; durch seinen vorderen tief ausgeschnittenen Rand begrenzt es die *incisura tentorii*. Auf seiner oberen Fläche ruhen die Hinterhauptslappen des Großhirns.

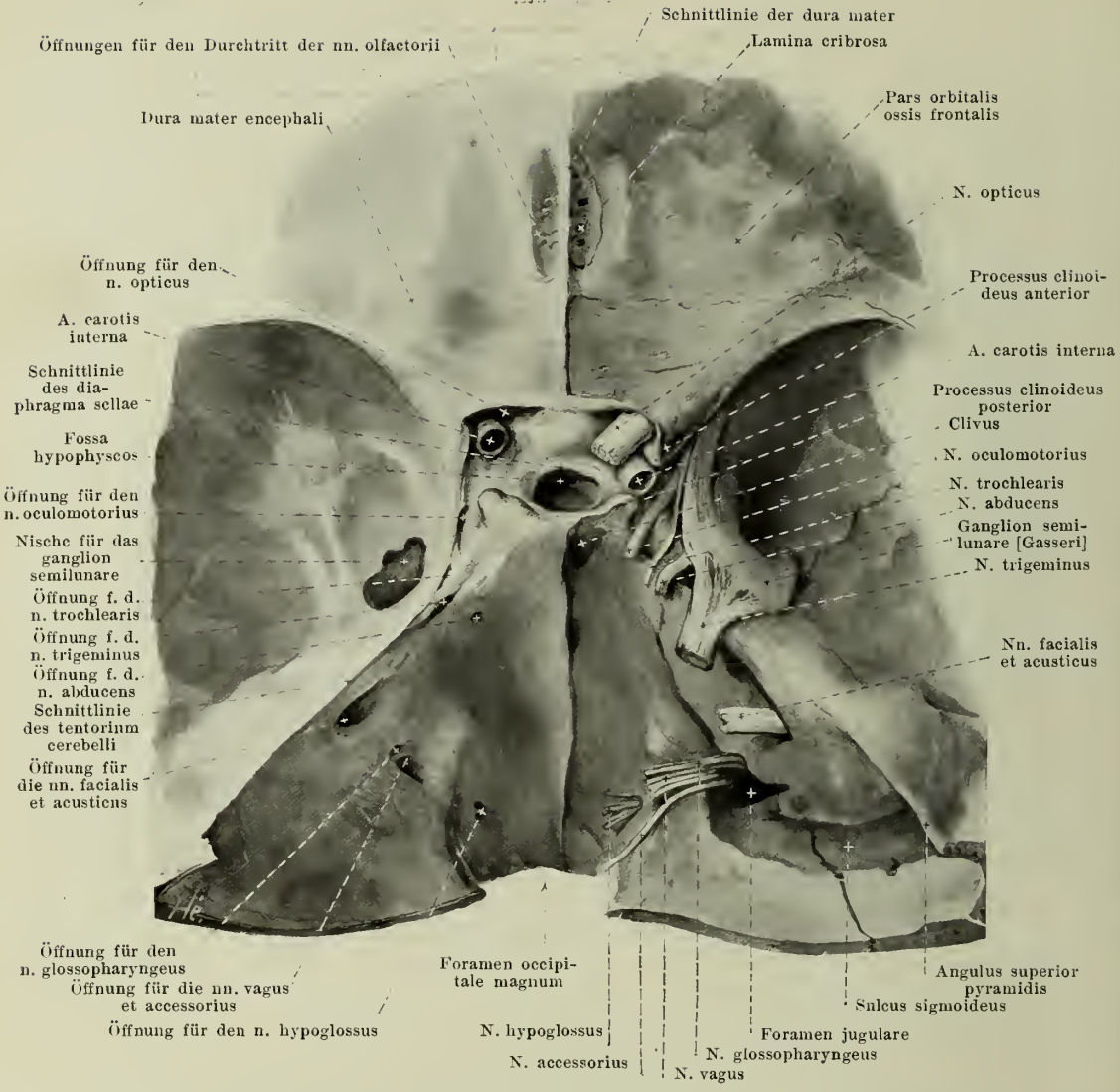

761. Nervendurchtritte durch die harte Hirnhaut und den Schädel.

(Rechts ist die harte Hirnhaut vollständig entfernt, links ist das tentorium cerebelli am Schläfenbein abgetragen und die Nische für das ganglion semilunare eröffnet.)

Dura mater encephali (Fortsetzung). 2. Die *falx cerebri (Großhirnsichel)* (s. Figg. 484, 759 u. 760) ragt als eine von vorn nach hinten an Höhe zunehmende Scheidewand in der Medianebene von oben zwischen die beiden Großhirnhemisphären hinein. Sie ist an der crista galli, an der crista frontalis und am sulcus sagittalis bis zur protuberantia occipitalis interna am Knochen befestigt, verschmilzt hinten mit der dachfirstartigen Kante des tentorium cerebelli und besitzt unten einen konkaven Rand, welcher nicht bis zum corpus callosum des Gehirns hinabreicht (s. Fig. 758). 3. Die *falx cerebelli (Kleinhirnsichel)* (s. Fig. 759) entspringt hinten an der Knochenleiste, welche von der protuberantia occipitalis interna zum foramen occipitale magnum zieht, schiebt sich als niedrige Platte von hinten in die incisura cerebelli posterior hinein und endet vorn mit einem konkaven Rand; oben verbindet sie sich mit der unteren Fläche des tentorium cerebelli, unten läuft sie in zwei divergierende niedrige Falten aus, welche von hinten das foramen occipitale magnum umgreifen.

762. Rechtes ganglion semilunare [Gasseri],

von der medialen Seite.

Vergr.: 2:1.

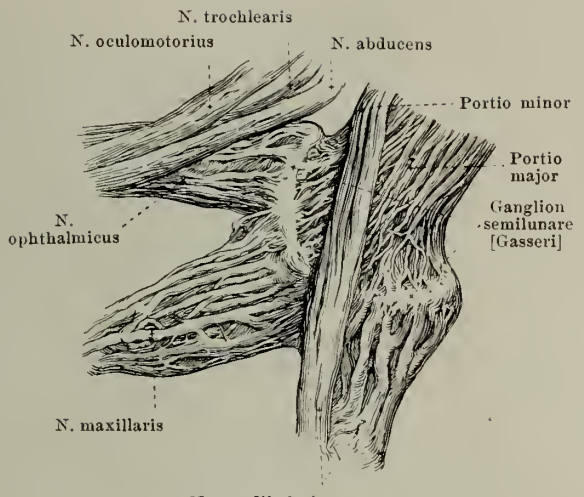

Vom Gehirn gehen 12 Paare von **nervi cerebrales, Gehirnnerven,** ab. Von diesen sind drei (nn. olfactorii, optici, acustici) reine Sinnesnerven, sechs (nn. oculomotorii, trochleares, abducentes, faciales, accessorii, hypoglossi) rein motorisch, drei (nn. trigemini, glossopharyngei, vagi) gemischter Natur.

I. **Nervi olfactorii,** *Riechnerven,* (s. Figg. 767 u. 768) sind Sinnesnerven, welche jederseits als ungefähr 20 verschieden starke Bündel markloser Fasern die untere Fläche des bulbus olfactorius verlassen und durch die Löcher der lamina cribrosa des Siebbeines zur Nasenhöhle gelangen. Sie umhüllen sich dabei mit scheidenförmigen Fortsätzen der Hirnhäute und der Subarachnoidealräume, teilen sich in eine laterale Reihe, welche zur regio olfactoria der lateralen Nasenwand, und in eine mediale Reihe, welche zu derjenigen der Nasenscheidewand zieht; sie anastomosieren im allgemeinen nicht miteinander. Ihr Ausbreitungsgebiet umfaßt lateral einen großen Teil der oberen Muschel und ist medial von gleicher Ausdehnung (s. Fig. 925).

II. **N. opticus,** *Sehnerv,* (s. Figg. 705, 759, 761, 764, 861 u. 866) ist ein Sinnesnerv, aber den anderen Gehirnnerven nicht vergleichbar, da er nach Entwickelung und Bau dem Gehirn angehört und als zentraler, intracerebraler Strang aufgefaßt werden muß. Er geht jederseits aus der vorderen Ecke des chiasma opticum (s. S. 645) hervor, verläuft schräg lateral- und vorwärts etwas abgeplattet zum foramen opticum, passiert dieses als drehrunder Strang mit der a. ophthalmica (s. S. 397) und zieht dann schräg zur hinteren Fläche des Augapfels (s. S. 771). Er ist dabei in horizontaler Richtung leicht S-förmig (hinten lateralwärts, vorn medianwärts konvex), in vertikaler Richtung leicht bajonettförmig gebogen und von scheidenförmigen Fortsätzen der Hirnhäute sowie des Subdural- und Subarachnoidealraumes umgeben.

III. **N. oculomotorius** (s. Figg. 695, 696, 705, 712, 759—761, 763—765, 857, 858, 862—864), motorisch, tritt mit einer medialen Gruppe von durchschnittlich 8 platten Bündeln aus dem sulcus n. oculomotorii (s. S. 636) und mit einer sehr wechselnden, ungefähr ebenso großen hinteren, lateralen Gruppe aus der ventralen Fläche des Großhirnschenkels heraus (s. Figg. 695 u. 696). Die Wurzelbündel konvergieren und bilden einen drehrunden Strang, welcher zwischen a. cerebelli superior und a. cerebri posterior (s. Figg. 444) vor- und lateralwärts zieht und lateral vom processus clinoideus posterior die harte Hirnhaut durchbohrt (s. Figg. 759—761). Dann läuft er in der lateralen Wand des sinus cavernosus (s. Fig. 482) lateral von der a. carotis interna nach vorn und wenig nach abwärts; er liegt dabei anfangs über dem n. trochlearis und dem n. ophthalmicus und wird dann an seiner lateralen Seite von diesen beiden gekreuzt, so daß er schließlich unter ihnen die fissura orbitalis superior erreicht und innerhalb des annulus tendineus communis [Zinni] passiert (s. Figg. 761, 763—765, 857 u. 858). Dort teilt er sich sofort in zwei Äste, einen schwächeren, *ramus superior,* und einen stärkeren, *ramus inferior.*

a) *Ramus superior* (s. Figg. 763 u. 765) zieht lateral von der a. ophthalmica und vom n. opticus nach vorn und oben zu den mm. rectus superior und levator palpebrae superioris.

b) *Ramus inferior* (s. Figg. 764 u. 765) teilt sich in einen Zweig, der unter dem n. opticus zum m. rectus medialis läuft, in einen kurzen Ast zum m. rectus inferior und einen langen Ast, welcher den lateralen Rand des m. rectus inferior entlang zum m. obliquus inferior gelangt. Von letzterem geht ein kurzer, dicker Faden als *radix brevis ganglii ciliaris* zum hinteren unteren Abschnitt des ganglion ciliare (s. S. 690).

Anastomosen: Er empfängt im sinus cavernosus sympathische Fasern vom plexus cavernosus.

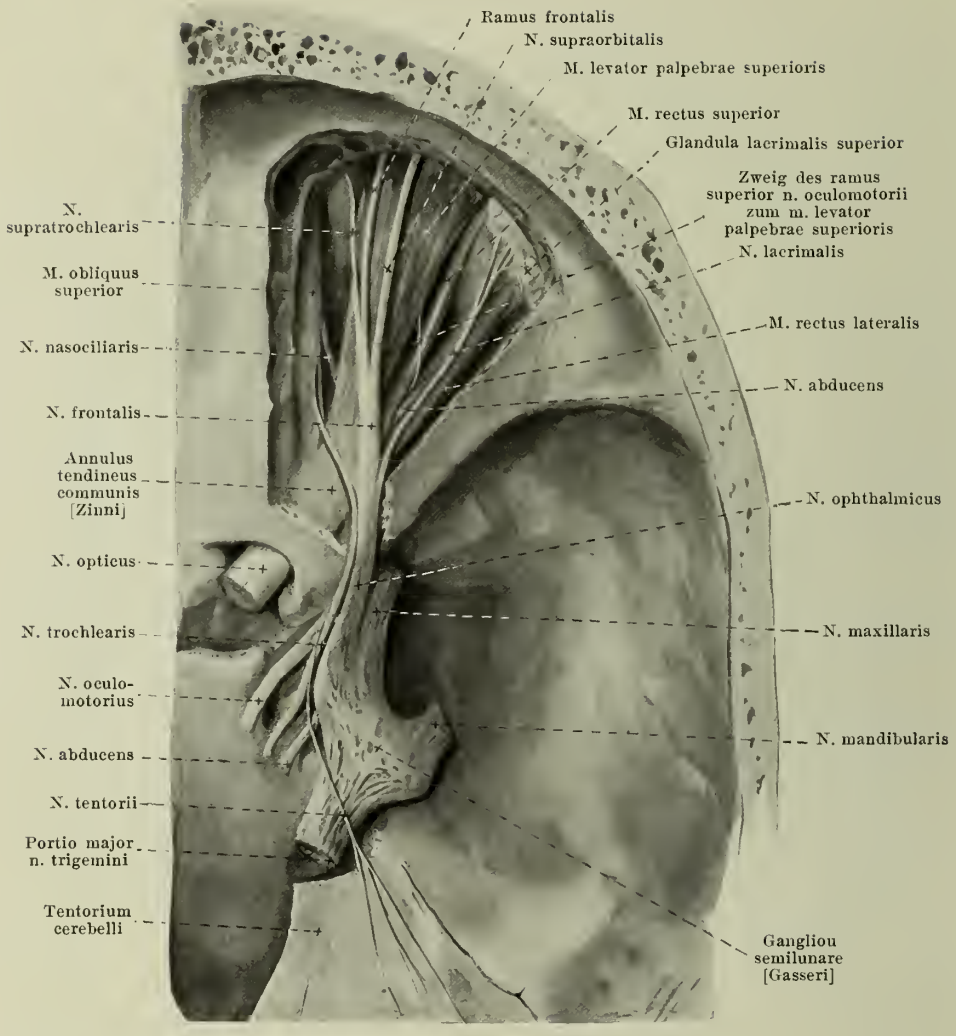

763. Nerven der rechten Augenhöhle, von oben, 1. Schicht.

(Das Dach der Augenhöhle ist entfernt, die fissura orbitalis superior teilweise freigelegt. Die harte Hirnhaut und die obere Schicht des tentorium cerebelli sind abgetragen.)

IV. **N. trochlearis** (s. auch Figg. 696, 697, 702, 704, 705, 759—762, 765, 775, 857, 858, 861—863), motorisch, verläßt das Gehirn (s. Fig. 704) jederseits neben dem frenulum veli medullaris anterioris (s. S. 635), läuft (s. Figg. 696, 697, 702, 704 u. 705) als zarter Strang bogenförmig den oberen Rand der Brücke entlang um den pedunculus cerebri herum nach vorn und durchbohrt die harte Hirnhaut lateral vom n. oculomotorius und unter dem vordersten Ursprungszipfel das tentorium cerebelli (s. Figg. 759—761). Dann zieht er in der lateralen Wand des sinus cavernosus (s. auch Fig. 444) unter dem n. oculomotorius und über dem n. ophthalmicus nach vorn, kreuzt darauf ersteren an dessen lateraler Seite, tritt durch die fissura orbitalis superior außerhalb des annulus tendineus communis [Zinni] (s. Figg. 857 u. 858) und gelangt über dem Ursprung des m. levator palpebrae superioris schräg vor- und medianwärts zum m. obliquus superior.

Anastomosen: Im sinus cavernosus empfängt er sympathische Fasern vom plexus cavernosus und anastomosiert meistens mit dem n. ophthalmicus (V).

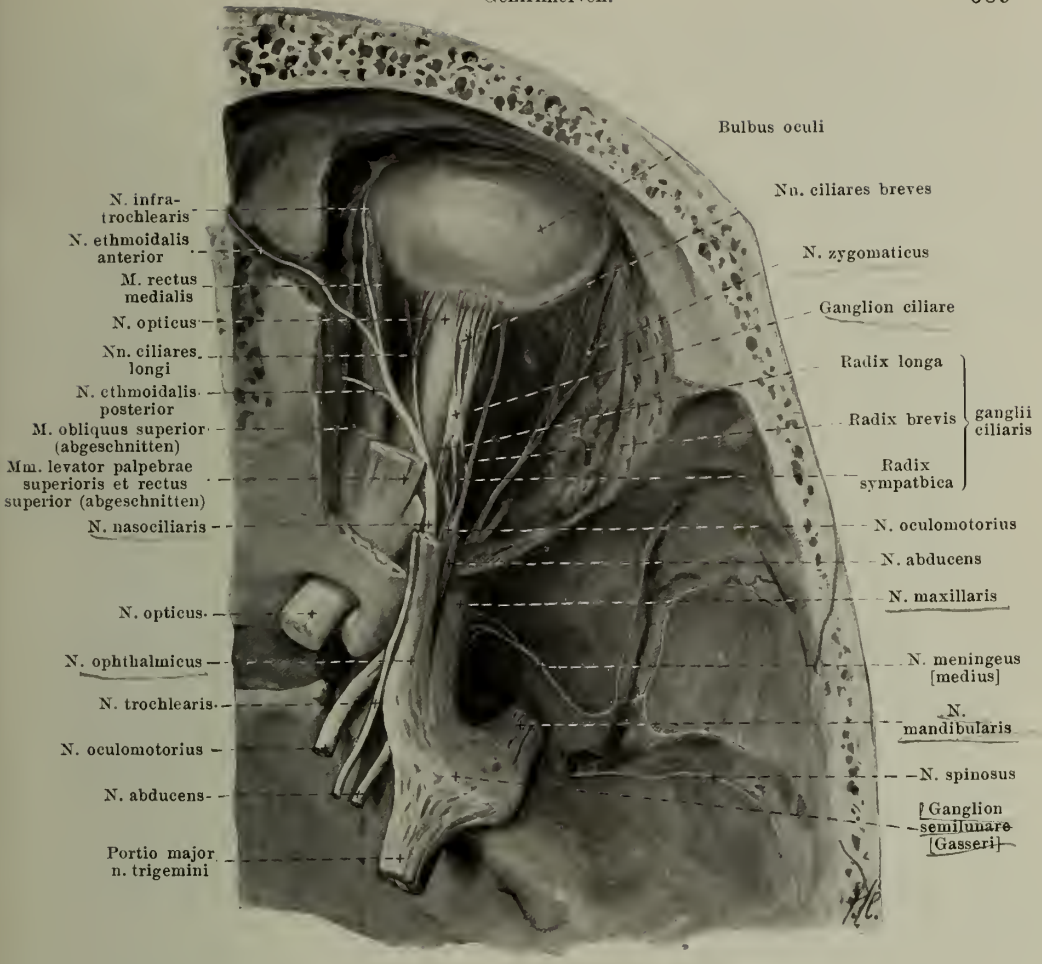

764. Nerven der rechten Augenhöhle, von oben, 2. Schicht.

(Dasselbe Präparat wie zu Fig. 763. Außerdem sind die meisten Augenmuskeln und die laterale Augenhöhlenwand entfernt; das foramen ethmoidale anterius ist eröffnet. Die nn. meningeus und spinosus sind nach *F. Arnold* eingetragen.)

V. **N. trigeminus** (s. auch Figg. 696, 697, 702, 705, 759—763, 765—772 u. 775), gemischt, tritt mit zwei Wurzeln, der dicken, sensiblen *portio major* und der dünnen, motorischen *portio minor*, aus der vorderen Fläche der Brücke (s. S. 631) zutage; dabei liegt die Austrittstelle der drehrunden portio minor etwas rostral und dorsal von derjenigen der abgeplatteten portio major (s. Figg. 696, 697, 702 u. 705). Die portio minor schlingt sich um den medialen Rand der portio major an deren untere Fläche; beide ziehen vor- und aufwärts und durchbohren die dura mater unter dem Abgang des tentorium cerebelli (und unter dem sinus petrosus superior) über der impressio trigemini der Schläfenbeinpyramide (s. Figg. 759—761). Unmittelbar vor dieser Stelle wird in einer blindsackförmigen Ausbuchtung der harten Hirnhaut (s. Fig. 761) die portio major breiter und geht in das flache, sichelförmige *ganglion semilunare [Gasseri]* (s. auch Figg. 705, 761—763 u. 765) über, welches lateral vom sinus cavernosus über dem foramen lacerum der a. carotis interna anliegt oder von ihr durch ein dünnes Knochenblatt getrennt ist; seiner unteren Fläche liegen die nn. petrosi superficiales an. Die portio minor läuft an der unteren Seite des Ganglions, ohne mit ihm eine nervöse Verbindung einzugehen, zum n. mandibularis (s. Figg. 705 u. 762) Aus der vor- und abwärts gerichteten Konvexität des Ganglions gehen divergierend drei Äste ab: *n. ophthalmicus, n. maxillaris* und *n. mandibularis*.

a) ***N. ophthalmicus*** (s. Figg. 761—765), sensibel, der schwächste Ast, zieht plattgedrückt in der lateralen Wand des sinus cavernosus (s. auch Fig. 482) vor-, auf- und lateralwärts, liegt dabei unter dem n. trochlearis und lateral vom n. abducens, anfangs auch unter dem n. oculomotorius, der vorn an seine mediale Seite tritt, nimmt feine sympathische Fäden vom plexus cavernosus auf und anastomosiert meistens mit dem n. trochlearis. Im sinus gibt er den feinen *n. tentorii* (s. Fig. 763) ab, welcher, anfangs dicht neben dem n. trochlearis, rückläufig zum tentorium cerebelli zieht und in ihm bis zu den sinus gelangt. Der n. ophthalmicus tritt dann in die fissura orbitalis superior ein und teilt sich meistens schon vorher in drei Äste: *n. lacrimalis, n. frontalis* und *n. nasociliaris.*

1. *N. lacrimalis* (s. Figg. 763, 766, 857, 858, 861—863), der feinste Ast, gelangt lateral vom n. frontalis (und annulus tendineus communis [Zinni]) in die Augenhöhle nnd läuft dicht an der periorbita und über dem m. rectus lateralis zur oberen Thränendrüse und mit einigen Fäden durch diese hindurch bis zur Bindehaut und Haut am lateralen Augenwinkel; ein feiner Verbindungsfaden, *ramus anastomoticus cum n. zygomatico*, (s. Fig. 766) an der lateralen Augenhöhlenwand führt ihm die sekretorischen Fasern für die Tränendrüse zu, die dem n. intermedius entstammen sollen, vom ganglion geniculi durch den n. petrosus superficialis major zum ganglion sphenopalatinum ziehen und von diesem in den n. maxillaris und n. zygomaticus gelangen.

2. *N. frontalis* (s. Figg. 763, 765, 774, 857, 858, 861—864), der dickste Zweig, tritt lateral vom annulus tendineus communis [Zinni] zwischen n. trochlearis und n. lacrimalis in die Augenhöhle, verläuft über dem m. levator palpebrae superioris nach vorn und zerfällt in:

α) *N. supraorbitalis,* der stärkste von ihnen, geht in der Richtung des Stammes nach vorn nnd gelangt durch das foramen supraorbitale (oder die incisura supraorbitalis) zur Stirngegend. Er versorgt mit zahlreichen, starken Zweigen die Haut der Stirn bis zur Scheitelgegend, mit einigen dünneren Ästchen Haut und Bindehaut des oberen Augenlides. Ein am oberen Augenhöhlenrande verlaufender Zweig verbindet sich mit einem Aste des n. facialis.

β) *Ramus frontalis*, vor- und etwas medianwärts zur incisura frontalis (oder foramen frontale), verteilt sich medial vom n. supraorbitalis wie dieser an Stirn und oberem Augenlid.

γ) *N. supratrochlearis,* der feinste Ast, zieht am Dach der orbita vor- und medianwärts und über der trochlea m. obliqui superioris zu oberem Augenlid, Nasenwurzel und medialer unterer Stirngegend. Vor der trochlea anastomosiert er meist mit dem n. infratrochlearis.

3. *N. nasociliaris* (s. Figg. 763—765, 857, 858, 861—864) dringt innerhalb des annulus tendineus communis [Zinni] in die Augenhöhle ein, verläuft anfangs zwischen m. rectus superior und n. opticus vor- und medianwärts, dann zwischen mm. obliquus superior und rectus medialis nach vorn und teilt sich in den n. ethmoidalis anterior und n. infratrochlearis. Äste:

α) *Radix longa ganglii ciliaris,* dünn, entspringt meist noch außerhalb der Augenhöhle und zieht an der lateralen Seite des n. opticus und der a. ophthalmica zum ganglion ciliare.

β) *Nn. ciliares longi,* meist zwei, an der medialen Seite des n. opticus zum Augapfel (s. S. 778).

γ) *N. ethmoidalis posterior,* sehr fein, gelangt durch das foramen ethmoidale posterius zur Schleimhaut der hinteren Siebbeinzellen und der Keilbeinhöhle.

δ) *N. ethmoidalis anterior* geht durch das foramen ethmoidale anterius auf die obere Fläche der lamina cribrosa, gibt dort neben der a. meningea anterior einen Ast zur dura mater, durchbohrt dann die lamina cribrosa und teilt sich in mehrere *rami nasales anteriores.* Von diesen ziehen *rami nasales interni* zur Schleimhaut des vorderen Teiles der Scheidewand *(rami nasales mediales*, s. Fig. 768) und der Seitenwand der Nasenhöhle *(rami nasales laterales*, s. Fig. 767); der *ramus nasalis externus* (s. Fig. 767) verläuft erst hinter der spina frontalis, dann im sulcus ethmoidalis des Nasenbeines, tritt zwischen Nasenbein und -knorpel nach außen und versorgt die Haut der Nasenspitze, eventuell auch der Nasenflügel (s. Fig. 774).

ε) *N. infratrochlearis* zieht unter dem m. obliquus superior nach vorn und teilt sich (s. Fig. 774) unter dessen trochlea in einen *ramus palpebralis superior*, welcher die Augenlider versorgen hilft und meist mit dem n. supratrochlearis anastomosiert, nnd in einen *ramus palpebralis inferior* zum Tränensack, zur caruncula lacrimalis, zu den Augenlidern und zur Nase.

Ganglion ciliare (s. Figg. 764 u. 765), ein sympathisches Ganglion, liegt als kleine, abgeplattete, länglich-viereckige Scheibe der lateralen Fläche des n. opticus an. An seinem hinteren Rande verbindet es sich 1. an der unteren Ecke durch die kurze, dicke *radix brevis* mit dem n. oculomotorius (s. S. 687), 2. an der oberen Ecke durch die lange, feine *radix longa* mit dem n. nasociliaris (s. oben) und 3. durch die zarten *radices sympathicae* mit dem plexus cavernosus. Aus seinem vorderen Rande ziehen 3—6 *nn. ciliares breves* zum Augapfel (s. S. 778).

b) ***N. maxillaris*** (s. Figg. 764—768), sensibel, geht plattgedrückt in der lateralen Wand des sinus cavernosus (s. auch Fig. 482) nach vorn zum foramen rotundum, durchläuft dieses als rundlicher Strang, zieht durch den obersten Teil der fossa pterygopalatina über die a. maxillaris interna schräg vor-, lateral- und abwärts zum sulcus und canalis infraorbitalis und wird von dort an *n. infraorbitalis* genannt. In der Schädelhöhle gibt er den feinen *n. meningeus [medius]* (s. Fig. 764) ab, welcher lateralwärts zum vorderen Ast der a. meningea media gelangt, sich in dessen Umgebung in der harten Hirnhaut aufzweigt und mit dem n. spinosus (s. S. 695) anastomosiert. Außerhalb der Schädelhöhle gehen folgende Äste ab:

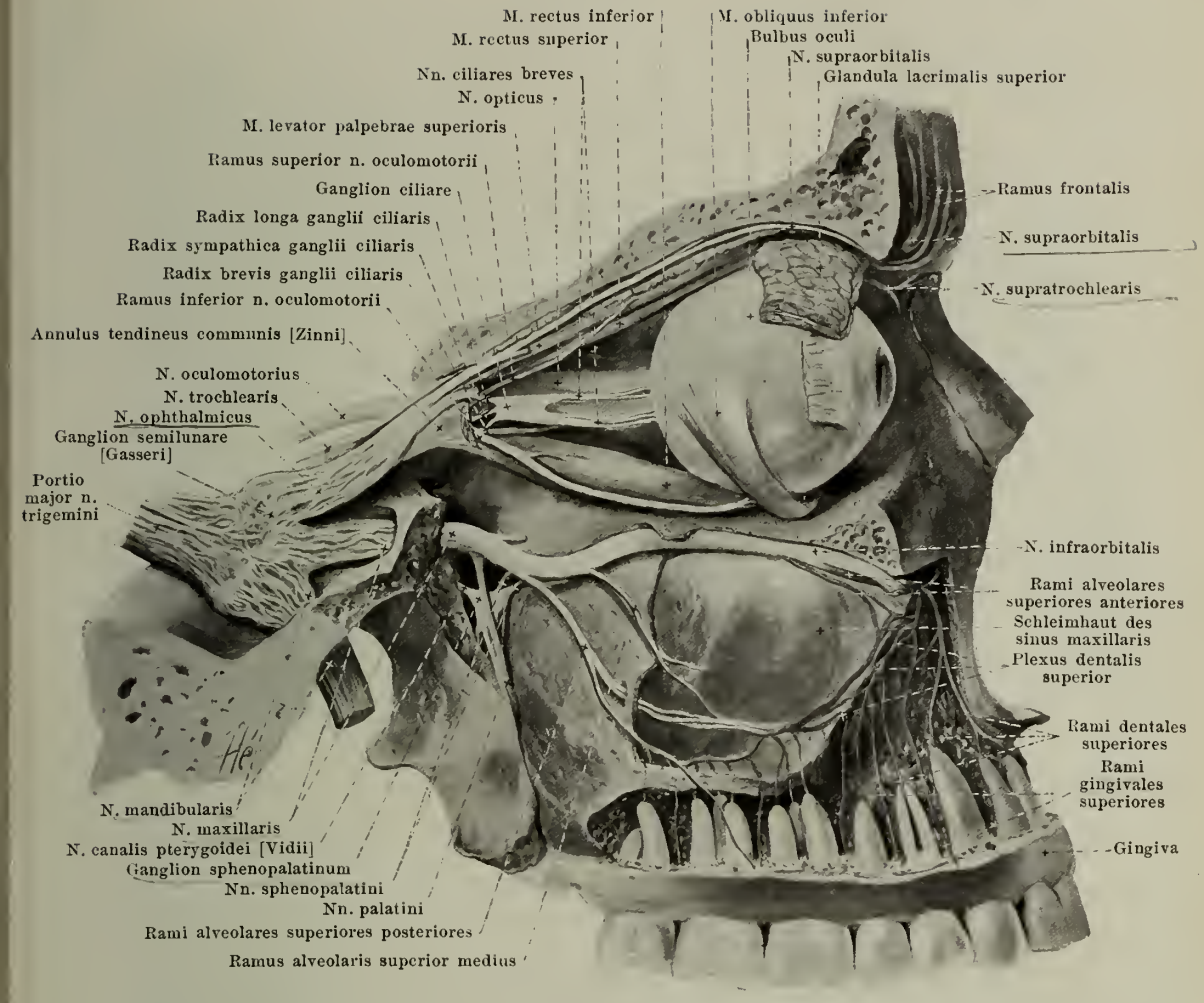

765. Nerven der rechten Augenhöhle und des Oberkiefers, von rechts.

(Der große Keilbeinflügel und die laterale Wand der Augenhöhle sind vollständig, die obere Wand derselben u. die Wand des Oberkiefers ist teilweise entfernt, der m. rectus oculi lateralis ist weggenommen.)

1. *N. zygomaticus* (s. Figg. 764 u. 766) entspringt als dünner Zweig vom oberen Rande innerhalb der fossa pterygopalatina, verläuft in dem Bindegewebe, welches die fissura orbitalis inferior verschließt, lateralwärts bis an deren Ende, tritt dann in die Augenhöhle ein, zieht längs der lateralen Wand derselben nach vorn und teilt sich in zwei Äste:

α) *Ramus zygomaticotemporalis*, der obere von beiden, entsendet einen feinen Verbindungsfaden zum n. lacrimalis (s. S. 690), tritt durch ein foramen zygomaticoorbitale in das Jochbein ein und verläßt dieses wieder durch das foramen zygomaticotemporale; er gelangt so in die Schläfengrube und zieht von da, meist in zwei Zweige geteilt, über den oberen Rand des Jochbeines durch die fascia temporalis zur Haut der Schläfengegend (s. Figg. 766 u. 774). Er anastomosiert reichlich mit eigenen Zweigen oder denen benachbarter Äste und wechselt sehr in seinem Ausbreitungsgebiet.

β) *Ramus zygomaticofacialis*, bisweilen doppelt, verläuft von einem foramen zygomaticoorbitale bis zum foramen zygomaticofaciale durch ein Kanälchen des Jochbeins zur facies malaris des letzteren und breitet sich im vorderen Teil der Jochbeingegend und am lateralen Augenwinkel in der Haut aus (s. Figg. 766, 770 u. 774).

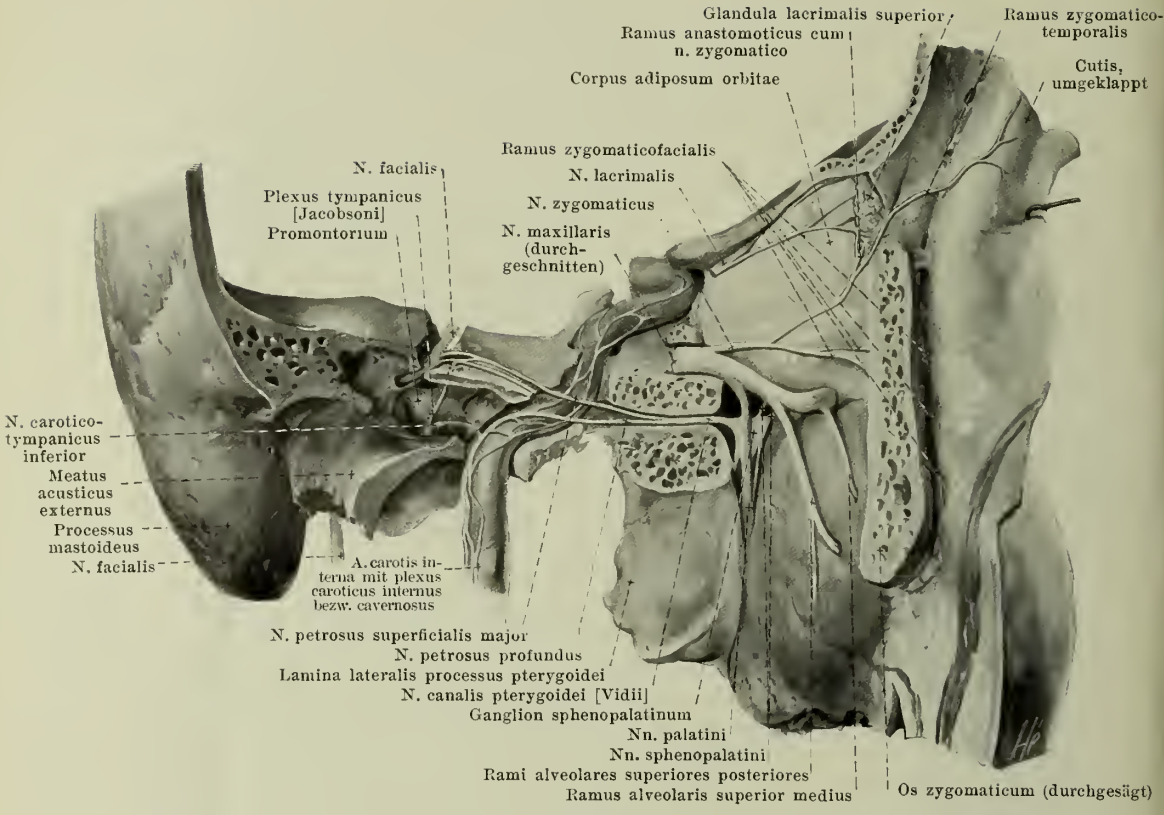

766. Rechter nervus canalis pterygoidei [Vidii], von rechts.

(Die laterale Augenhöhlenwand ist größtenteils entfernt, die canales pterygoideus [Vidii], caroticus, facialis und die Paukenhöhle sind freigelegt.)

2. *Nn. sphenopalatini* (s. auch Figg. 765 u. 767), zwei oder drei, bisweilen nur einfach, gehen in der fossa pterygopalatina vom unteren Rande nach abwärts. Ein sehr kleiner Teil ihrer Fasern, bisweilen geflechtartig angeordnet, senkt sich in das ganglion sphenopalatinum ein; der größte Teil derselben zieht aber an dessen lateraler Seite oder vor ihm vorbei und geht unmittelbar in die rami orbitales, rami nasales posteriores und nn. palatini über, welche gewöhnlich als Äste des Ganglions (s. S. 694) bezeichnet werden.

3. *Nn. alveolares superiores* (s. auch Fig. 765) gehen teilweise vom n. maxillaris, teilweise vom n. infraorbitalis (s. S. 690) ab.

α) *Rami alveolares superiores posteriores*, gewöhnlich zwei, entspringen kurz vor dem Eintritt in die Augenhöhle, verlaufen auf der facies infratemporalis maxillae nach unten und vorn, treten durch die foramina alveolaria in die canales alveolares ein und helfen den plexus dentalis superior (s. unten) bilden.

β) *Ramus alveolaris superior medius* zweigt sich vom n. infraorbitalis im hinteren Teile des canalis infraorbitalis ab und begibt sich in einem besonderen Knochenkanälchen der lateralen Wand der maxilla nach unten und vorn zum mittleren Teil des plexus dentalis superior (s. unten).

γ) *Rami alveolares superiores anteriores* gehen vom n. infraorbitalis nahe hinter dem foramen infraorbitale ab und verlaufen in den canales alveolares der vorderen Wand der maxilla abwärts. Sie bilden innerhalb der canales alveolares mit den anderen rami alveolares ein nach unten konvex gekrümmtes Geflecht, *plexus dentalis superior*, das mit dem der anderen Seite anastomosiert. Aus ihm entstehen *rami dentales superiores* zu den einzelnen Zahnwurzeln, *rami gingivales superiores* zum Zahnfleisch, sowie Zweige zum Knochen und zur Schleimhaut des sinus maxillaris.

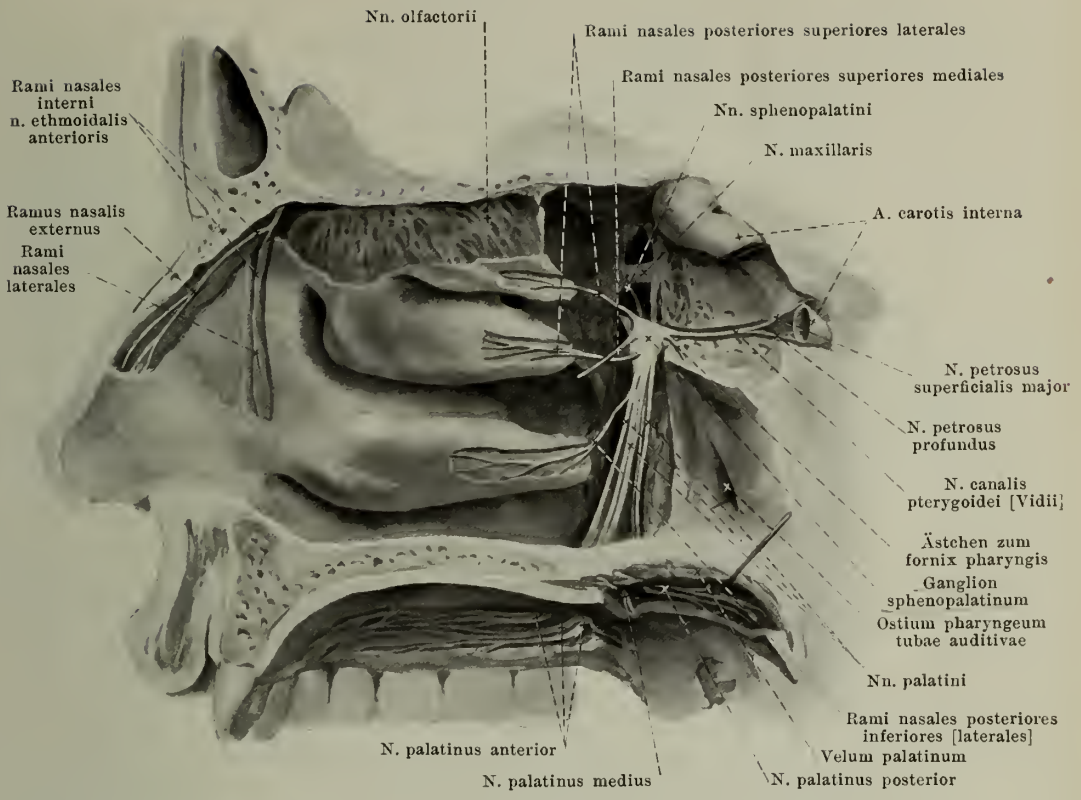

767. Nerven der rechten lateralen Nasenwand.

(Die fossa pterygopalatina und die canales palatini sind von innen her freigelegt.)

4. Der *n. infraorbitalis* (s. S. 690), meist ein plattes, am Anfang des canalis infraorbitalis von der a. infraorbitalis durchbohrtes Geflecht, verläßt den canalis infraorbitalis durch das foramen infraorbitale und zerfällt dort rasch in seine Endäste (s. Figg. 770 u. 774), welche sich teilweise mit Zweigen des n. facialis verbinden. Die Endäste sind:

α) *Rami palpebrales inferiores*, einige zarte Zweige, dringen durch das caput infraorbitale des m. quadratus labii superioris zur Haut des unteren Augenlides und der beiden Augenwinkel.

β) *Rami nasales*, 2—3, verlaufen auf dem m. nasalis zur Haut des Nasenflügels *(rami nasales externi)* und des septum mobile nasi *(rami nasales interni)*.

γ) *Rami labiales superiores*, 3—4, ziehen zwischen m. quadratus labii superioris und m. caninus abwärts zur Haut und Schleimhaut der Oberlippe und zum Zahnfleisch.

Ganglion sphenopalatinum (s. auch Figg. 765 u. 766) ist ein sympathisches Ganglion und liegt als kleiner, abgeplatteter, hinten zugespitzter Kegel in der fossa pterygopalatina unmittelbar vor der vorderen Öffnung des canalis pterygoideus [Vidii], einige Millimeter unter dem n. maxillaris und medial von ihm. Als seine Wurzeln werden gewöhnlich bezeichnet:

1. *N. canalis pterygoidei [Vidii]*, senkt sich in die hintere Spitze des Ganglions ein, verläuft im canalis pterygoideus [Vidii] und entsteht dort durch die Vereinigung zweier Fäden:

α) *n. petrosus superficialis major* (s. auch Figg. 766, 771 u. 773), zweigt sich vom n. facialis am ganglion geniculi (s. S. 700) ab, anastomosiert mit dem n. petrosus superficialis minor (s. Fig. 773) und gelangt durch den hiatus canalis facialis in den sulcus n. petrosi superficialis majoris des Schläfenbeines. Dann zieht er lateral von der a. carotis interna durch die das foramen lacerum ausfüllende fibrocartilago basalis zum canalis pterygoideus. In ihm verlaufen sicher die sensiblen und vielleicht auch die Geschmacksfasern von den vorderen zwei Dritteln der Zunge (s. S. 699); ferner birgt er die sekretorischen Fasern für die Tränendrüse (s. S. 690); über motorische Fasern, welche er außerdem führen soll, siehe bei n. palatinus posterior (S. 695).

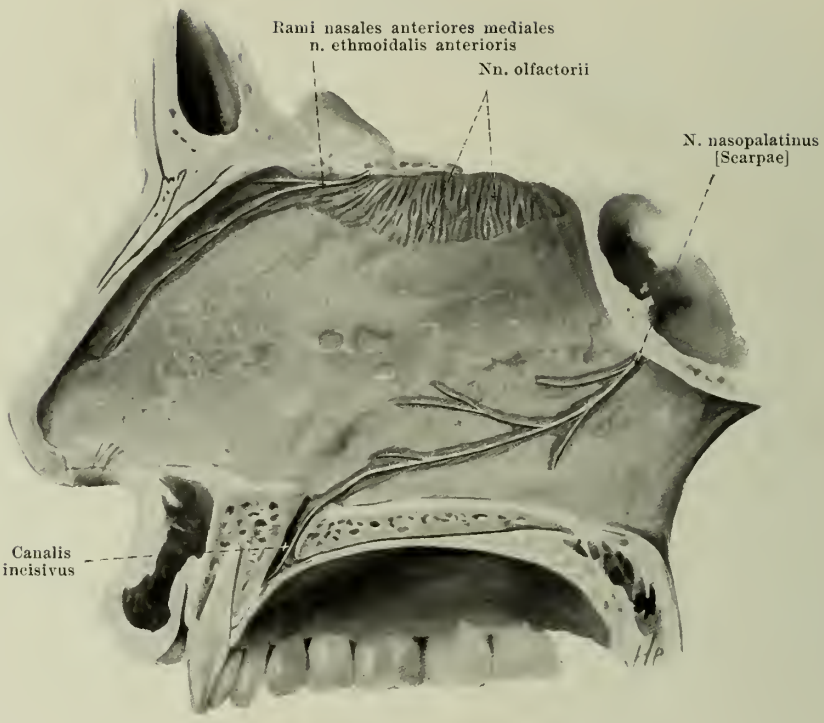

768. Nerven der Nasenscheidewand, von links.

Ganglion sphenopalatinum (s. Figg. 765—767) (Fortsetzung):

β) *n. petrosus profundus* (s. Fig. 766) entsteht aus dem die a. carotis interna umspinnenden sympathischen plexus caroticus internus vom horizontalen Abschnitt der Arterie und gelangt durch die fibrocartilago basalis zur hinteren Öffnung des canalis pterygoideus.

2. Fasern der *nn. sphenopalatini*, welche das Ganglion mit dem n. maxillaris verbinden (s. S. 692).

Äste des Ganglions nennt man gewöhnlich folgende Nerven, obwohl sie größtenteils unmittelbare Zweige der nn. sphenopalatini sind (s. S. 692), und nur durch eine wechselnde Anzahl von Fäden aus dem Ganglion verstärkt werden:

1. *Rami orbitales* (nicht gezeichnet), 2—3 äußerst feine Fäden, welche durch die fissura orbitalis inferior in die Augenhöhle und durch das foramen ethmoidale posterius oder besondere kleine Öffnungen zur Schleimhaut der Siebbeinzellen und Keilbeinhöhle gelangen.

2. *Rami nasales posteriores superiores* (s. auch Fig. 767), mehrere feine Fäden, treten durch das foramen sphenopalatinum in die Nasenhöhle und gelangen als *rami laterales* zur Schleimhaut der oberen und mittleren Nasenmuschel (einige auch durch die canales pharyngeus und basipharyngeus zum fornix pharyngis und ostium pharyngeum tubae auditivae), als *rami mediales* an der unteren Fläche des Keilbeinkörpers zur Nasenscheidewand; von letzteren zieht der dickste, *n. nasopalatinus [Scarpae]*, an der Scheidewand vor- und abwärts zum canalis incisivus, anastomosiert mit dem der anderen Seite und endet in der Schleimhaut des Gaumens.

3. *Rami nasales posteriores inferiores [laterales]* (s. Fig. 767), gewöhnlich Äste des n. palatinus anterior (s. unten), gelangen durch kleine Öffnungen in der pars perpendicularis oss. palatini in die Nasenhöhle und zur Schleimhaut der unteren Muschel.

4. *Nn. palatini* (s. Figg. 765—767) verlaufen durch den canalis pterygopalatinus und die canales palatini abwärts und teilen sich dabei in drei Äste:

α) *n. palatinus anterior*, der stärkste, tritt durch das foramen palatinum majus an die untere Fläche des harten Gaumens, zieht an ihr mit mehreren Zweigen nach vorn und versorgt die Schleimhaut des weichen und harten Gaumens und das Zahnfleisch.

β) *n. palatinus medius*, der kleinste, tritt durch ein foramen palatinum minus zur Schleimhaut des weichen Gaumens und zur Gegend der Mandel.

769. Äste des rechten n. mandibularis (V), oberflächlichere Schicht, von rechts.

(Der arcus zygomaticus und der proc. coronoideus mandibulae sind entfernt, der canalis mandibulae ist aufgemeißelt; der m. masseter ist lateralwärts umgeklappt.)

Ganglion sphenopalatinum (s. Fig. 767) (Fortsetzung):

γ) *n. palatinus posterior* geht durch ein foramen palatinum minus und zieht dann rückwärts zur Schleimhaut der unteren Fläche des weichen Gaumens. Manche Autoren nehmen an, daß er außerdem dem m. levator veli palatini und m. uvulae motorische Fasern zuführt, die vom n. facialis stammen und durch den n. petrosus superficialis major zum ganglion sphenopalatinum gelangen sollen.

c) ***N. mandibularis*** (s. auch Figg. 762, 764, 765, 770, 771 u. 776), gemischt, der stärkste Zweig, wird aus dem (sensiblen) unteren Ast des ganglion semilunare [Gasseri] und aus der schwächeren (motorischen) portio minor (s. S. 689) gebildet, welche sich unterhalb des Ganglions teilweise miteinander verflechten. Er verläuft abwärts durch das foramen ovale (umgeben von dem venösen rete foraminis ovalis) und gibt unmittelbar unterhalb desselben den dünnen *n. spinosus* (s. Figg. 764 u. 771) ab, welcher ein Fädchen vom ganglion oticum aufnimmt (s. S. 699), mit der a. meningea media durch das foramen spinosum in die Schädelhöhle eindringt und neben den Ästen der Arterie zum Keilbein und zu den cellulae mastoideae gelangt. Der n. mandibularis teilt sich dann in einen kleineren vorderen und einen größeren hinteren Ast. Der vordere Ast ist vorwiegend motorisch, in ihn geht fast die ganze portio minor über und setzt sich in die rein motorischen *nn. massetericus, temporales profundi, pterygoideus externus* fort, die zusammen mit dem n. pterygoideus internus als *n. masticatorius* bezeichnet werden; er enthält nur wenige nicht-motorische Fasern in dem rein sensiblen *n. buccinatorius*.

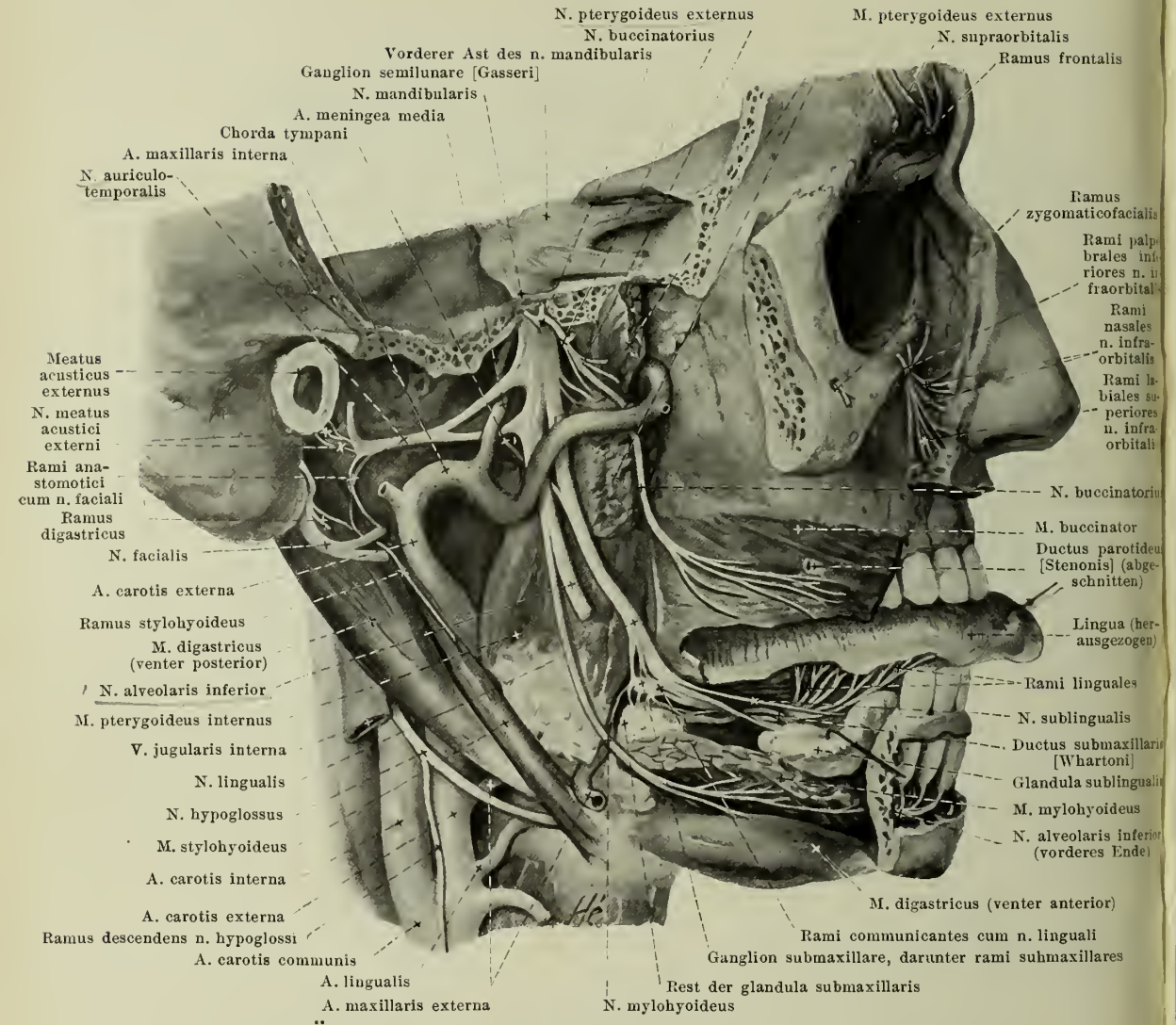

770. Äste des rechten n. mandibularis (V), tiefere Schicht, von rechts.

(Außer wie für Fig. 769 sind noch der Unterkiefer und die Kaumuskeln fast vollständig weggenommen; die glandula submaxillaris ist bis auf einen kleinen Rest entfernt.)

c) ***N. mandibularis*** (s. auch Figg. 769, 771 u. 776) (Fortsetzung): Der hintere Ast ist fast ausschließlich sensibel; er führt nur wenige motorische Fasern zu den rein motorischen *n. pterygoideus internus, n. tensoris veli palatini, n. tensoris tympani* und *n. mylohyoideus;* letzterer ist ein Zweig des *n. alveolaris*, der außerdem nur sensible Fasern enthält und gemeinsam mit den rein sensiblen *nn. auriculotemporalis* und *lingualis* die Hauptmasse der sensiblen Fasern des n. mandibularis ausmacht. Der hintere Ast verbindet sich durch (meist zwei) kurze, feine Fädchen mit dem oberen Rande des ganglion oticum (s. S. 699).

1. *N. massetericus* (s. Fig. 769) entspringt gewöhnlich mit dem n. temporalis profundus posterior, zieht an der facies infratemporalis des Keilbeins, oberhalb des m. pterygoideus externus, horizontal lateralwärts und läuft dann lateral- und abwärts durch die incisura mandibulae zur medialen Fläche des m. masseter; er gibt 1—2 Fädchen für das Kiefergelenk ab.

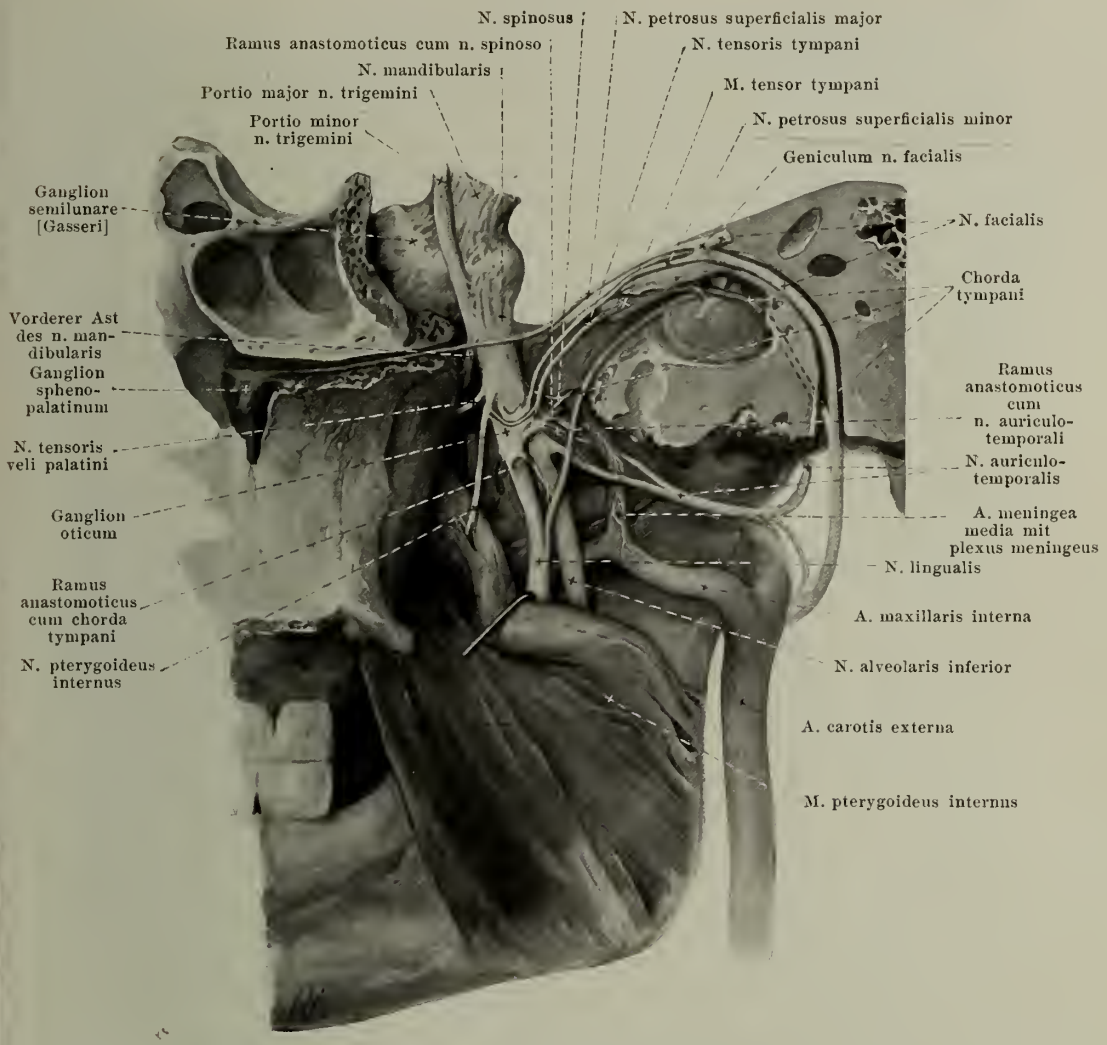

771. Rechtes ganglion oticum, von innen.

(An einem halbierten Kopf sind die Eingeweide und die Wirbelsäule entfernt; das innere Ohr und die Spitze der Schläfenbeinpyramide sind abgetragen.)

2. *Nn. temporales profundi* (s. Fig. 769), meist drei, ein *posterior, medius, anterior,* von denen der mittlere fehlen kann; der hintere entspringt meist gemeinschaftlich mit dem n. massetericus, der vordere mit dem n. buccinatorius. Sie laufen anfangs horizontal lateralwärts wie der n. massetericus (s. S. 696) (der vordere häufig zwischen den beiden Köpfen des m. pterygoideus externus), biegen dann vertikal nach oben und verzweigen sich dann, miteinander anastomosierend, im m. temporalis.

3. *N. buccinatorius* (s. Figg. 769, 770 u. 774) (siehe auch oben) zieht abwärts, vor- und lateralwärts entweder zwischen den beiden Köpfen des m. pterygoideus externus oder zwischen den beiden mm. pterygoidei, gelangt auf die laterale Fläche des m. buccinator und anastomosiert hier mit Ästen des n. facialis. Er entsendet Äste durch den m. buccinator zur Schleimhaut der Wange und verzweigt sich auch in der Haut des Mundwinkels.

4. *N. pterygoideus externus* (s. Fig. 770) entspringt fast immer gemeinsam mit dem n. buccinatorius und läuft abwärts und lateralwärts zum m. pterygoideus externus.

5. *N. pterygoideus internus* zieht neben dem ganglion oticum oder durch dieses, mit ihm durch feine Fäden verbunden, abwärts zur medialen Fläche des m. pterygoideus internus.

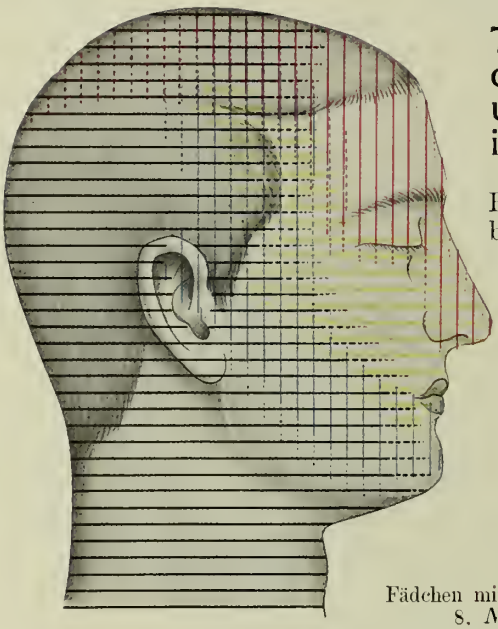

772. Verbreitungsgebiete der Äste des n. trigeminus und des plexus cervicalis in der Haut des Kopfes,

nach R. Zander.

Rot: n. ophthalmicus, gelb: n. maxillaris, blau: n. mandibularis, schwarz: Äste des plexus cervicalis.

(Durch ausgezogene Linien sind die Gebiete bezeichnet, welche regelmäßig, durch punktierte Linien diejenigen, welche nicht regelmäßig von den betreffenden Nerven versorgt werden.)

6. *N. tensoris veli palatini* (s. Fig. 771), gewöhnlich ein Ast des vorigen, verläuft nach vorn und unten zum m. tensor veli palatini; er ist durch ein feines Fädchen mit dem ganglion oticum verbunden.

7. *N. tensoris tympani* (s. Fig. 771), gewöhnlich ein Ast des n. pterygoideus internus, sehr fein, zieht nach hinten und oben zum m. tensor tympani; er ist durch ein zartes Fädchen mit dem ganglion oticum verbunden.

8. *N. auriculotemporalis* (s. Figg. 769—771 u. 774) entspringt etwas unterhalb des foramen ovale vom hinteren Rand des n. mandibularis, gewöhnlich mit zwei Wurzeln, welche die a. meningea media zwischen sich fassen und sich dann vereinigen. Er verläuft anfangs nach hinten und etwas abwärts an der medialen Fläche des m. pterygoideus externus und processus condyloideus mandibulae über der a. maxillaris interna, biegt um das collum proc. condyloidei erst lateralwärts, dann durch die Substanz der glandula parotis vor dem knorpeligen äußeren Gehörgang nach aufwärts und zieht hinter der a. temporalis superficialis in vertikaler Richtung zur Haut der Schläfe. Er verbindet sich dabei mit dem ganglion oticum durch mehrere Fäden (s. S. 699); diese führen ihm die sekretorischen Fasern für die glandula parotis zu, welche durch den n. petrosus superficialis minor (s. S. 699) und den n. tympanicus (s. S. 706 u. Fig. 773) vom n. glossopharyngeus kommen und mit diesem das Gehirn verlassen. Er gibt 1—2 feine Fäden zum Unterkiefergelenk ab, außerdem:

- α) *Rami anastomotici cum n. faciali* (s. Figg. 769, 770 u. 775), gewöhnlich zwei, gehen hinter dem collum proc. condyloidei ab und ziehen durch die Parotis nach vorn zum oberen Endast des n. facialis; sie enthalten sensible Fasern, welche peripher mit den Ästen des n. facialis verlaufen.
- β) *Rami parotidei* (nicht gezeichnet) vom Hauptstamm oder von den vorigen zur Parotis; sie führen ihr die sekretorischen Fasern zu, die aus dem ganglion oticum (s. oben) stammen.
- γ) *Nn. meatus acustici externi* (s. Figg. 769 u. 770), gewöhnlich zwei, verlaufen rückwärts, dringen in den äußeren Gehörgang an der Grenze zwischen seinem knorpeligen und knöchernen Abschnitt ein, versorgen seine Haut und entsenden einen feinen Zweig, *ramus membranae tympani*, zum Trommelfell.
- δ) *Nn. auriculares anteriores* (s. Fig. 774) zur Haut des vorderen Abschnittes der Ohrmuschel.
- ε) *Rami temporales superficiales* (s. Fig. 774), gewöhnlich zwei, zur Haut der Schläfe; sie anastomosieren oben mit Ästen der nn. ophthalmicus (V) und occipitalis major und alternieren in der Ausbreitung mit dem n. zygomaticotemporalis.

9. *N. alveolaris inferior* (s. Figg. 769—771), der stärkste Ast, zieht erst an der medialen Fläche des m. pterygoideus externus und der a. maxillaris interna, dann zwischen ramus mandibulae und m. pterygoideus internus leicht gebogen abwärts zum foramen mandibulare und von da im canalis mandibulae mit der a. und v. alveolaris nach vorn. Er gibt folgende Zweige ab:

- α) *N. mylohyoideus* (s. Figg. 769 u. 770) geht nahe oberhalb des foramen mandibulare ab und zieht im sulcus mylohyoideus mandibulae, anfangs lateral vom m. pterygoideus internus, dann unterhalb des m. mylohyoideus nach unten und vorn; er versorgt den letzteren und den venter anterior m. digastrici.
- β) *Rami dentales inferiores* (s. Fig. 769) und *rami gingivales inferiores*, feine Äste, welche im canalis mandibulae abgehen; von den ersteren zieht je einer zu einer Zahnwurzel, letztere gehen zu den Alveolen und zum Zahnfleisch. Sie bilden oberhalb des n. mandibularis ein Geflecht, *plexus dentalis inferior*.

γ) *N. mentalis* (s. Fig. 769) verläßt als starker Zweig den canalis mandibulae durch das foramen mentale, bedeckt vom m. triangularis. Er teilt sich in *rami mentales*, welche unter Durchbohrung dieses Muskels zur Haut des Kinnes gehen, und in *rami labiales inferiores*, welche nach oben zur Haut und Schleimhaut der Unterlippe ziehen.

10. *N. lingualis* (s. Figg. 769—771 u. 776), fast ebenso dick wie der n. alveolaris inferior, verläuft vor dem n. alveolaris inferior und etwas medial von ihm an der medialen Seite des m. pterygoideus externus und der a. maxillaris interna, dann zwischen m. pterygoideus internus und Unterkieferast leicht gebogen nach unten und vorn; dann tritt er unter dem m. mylopharyngeus und über den m. styloglossus (s. Figg. 555, 770 u. 776) an die laterale Seite des letzteren und unter die Schleimhaut des Bodens der Mundhöhle, zieht über dem m. mylohoideus und der glandula submaxillaris nach vorn, umgreift den ductus submaxillaris [Whartoni] von außen und unten (s. auch Fig. 540) und fasert sich dort auf.

Er verbindet sich auf dem m. pterygoideus internus mit der chorda tympani (s. S. 700), welche spitzwinkelig von hinten und oben an ihn herantritt. Diese Anastomose mit dem n. facialis führt sicher 1. zum n. lingualis die sekretorischen Fasern für die glandula submaxillaris und sublingualis, die aus dem n. intermedius stammen, 2. aus dem n. lingualis die rein sensiblen Fasern und die Geschmacksfasern von den vorderen zwei Dritteln der Zunge zum n. facialis. Die sensiblen Fasern ziehen von da an durch den n. petrosus superficialis major zum ganglion sphenopalatinum und von diesem zum n. maxillaris (V) und weiter zum Gehirn. Der weitere Weg der Geschmacksfasern ist fraglich: entweder sie gelangen ebenfalls durch den n. petrosus superficialis major zum ganglion sphenopalatinum, von da zum n. maxillaris (V) und weiter zentralwärts, oder durch den ramus anastomoticus cum plexu tympanico zum n. petrosus superficialis minor, von da zum ganglion oticum, zum n. mandibularis (V) und weiter zentralwärts, oder sie verlaufen durch den n. intermedius zum Gehirn.

Der n. lingualis ist außerdem durch mehrere Fäden mit dem ganglion submaxillare (s. unten) verknüpft und anastomosiert auf der lateralen Fläche des m. hyoglossus mit dem n. hypoglossus durch ein oder zwei *rami anastomotici cum n. hypoglosso* (s. Fig. 776), durch welche wahrscheinlich sensible Fasern in den peripheren Teil des n. hypoglossus übertreten. Zweige:

α) *Rami isthmi faucium* (s. Fig. 776), fein, gehen zwischen Unterkiefer und m. pterygoideus internus zur Mandel und zum hinteren Teil der Mundhöhlenschleimhaut.

β) *N. sublingualis* (s. Figg. 540 u. 770) läuft lateral von der glandula sublingualis nach vorn, innerviert diese Drüse (s. oben) und die benachbarte Schleimhaut.

γ) *Rami linguales* (s. Figg. 770 u. 776) ziehen durch die Muskulatur der Zunge zur Schleimhaut des Rückens und der Ränder der vorderen zwei Drittel der Zunge (s. auch oben u. Fig. 778). Sie anastomosieren zahlreich mit den gleichen Ästen der anderen Seite und mit denjenigen des n. glossopharyngeus.

Ganglion oticum (s. Fig. 771) ist ein sympathisches Ganglion und liegt als graurötlicher, abgeplatteter, rundlicher Körper dicht unter dem foramen ovale der medialen Fläche des n. mandibularis unmittelbar an; medial grenzt es dicht an die pars cartilaginea tubae auditivae; nahe hinter ihm verläuft die a. meningea media. Sogenannte Wurzeln des Ganglions:

α) Verbindungsfäden mit dem n. mandibularis, gewöhnlich 2, sehr zart vom oberen Rand.

β) Verbindungsfädchen mit dem die a. meningea media umspinnenden sympathischen plexus meningeus.

γ) Verbindungsfädchen durch besonderes Kanälchen mit dem n. canalis pterygoidei [Vidii].

δ) *N. petrosus superficialis minor* (s. Figg. 771 u. 773) ist mit dem größten Teile seiner Faseru eine Fortsetzung des n. tympanicus (IX) (s. S. 706), nimmt aber auch einen Verbindungsfaden vom n. facialis (s. S. 700) auf, verläuft durch den oberen Teil des canaliculus tympanicus, tritt durch dessen apertura superior in den sulcus n. petrosi superficialis minoris und zieht dann entweder durch die fissura sphenopetrosa oder durch ein besonderes Kanälchen median-, vor- und abwärts zum Ganglion. In ihm verlaufen die Sekretionsfasern für die glandula parotis (s. S. 698: n. auriculotemporalis), sowie vielleicht auch Geschmacksfasern (s. oben: n. lingualis).

Sogenannte Äste des Ganglions (s. Fig. 771):

α) Fäden zu den nn. pterygoideus internus, tensoris tympani und tensoris veli palatini.

β) *Ramus anastomoticus cum n. spinoso*, feines Fädchen zum n. spinosus.

γ) *Ramus anastomoticus cum n. auriculotemporali*, feine Fädchen zum n. auriculotemporalis, in welchen die sekretorischen Fasern für die Parotis (s. S. 698) verlaufen.

δ) *Ramus anastomoticus cum chorda tympani*, ein oder zwei feine Fäden zur chorda tympani.

Ganglion submaxillare (s. Figg. 540 u. 770) ist ein sympathisches Ganglion und liegt als spindelförmiger Körper unmittelbar vor dem m. pterygoideus internus unter dem n. lingualis und über der glandula submaxillaris. Es ist durch mehrere *rami communicantes cum n. linguali* mit dem n. lingualis verbunden; einige von ihnen ziehen nach oben und legen sich dem n. lingualis in centripetaler Richtung an, andere laufen nach vorn zum peripheren Teil des n. lingualis. Außerdem verbindet es sich durch feine Fädchen mit dem die a. maxillaris externa umgebenden

sympathischen *plexus maxillaris externus*. Vom unteren Rande gehen mehrere Fäden, *rami submaxillares*, zur glandula submaxillaris (s. S. 699) und zum ductus submaxillaris [Whartoni].

VI. **N. abducens** (s. Figg. 696, 697, 705, 759—764, 858, 861—863), motorisch, verläßt das Gehirn jederseits am unteren, hinteren Rande der Brücke, in der Furche zwischen dieser und der Pyramide, läuft zwischen Brücke und clivus nach oben, lateral und vorn (s. Fig. 705) und durchbohrt die harte Hirnhaut medial und nach unten vom n. trigeminus, etwas unter der Spitze der Schläfenbeinpyramide; dann gelangt er über dieser in den sinus cavernosus, zieht mitten durch ihn (s. auch Fig. 482), lateral und nach unten von der a. carotis interna, medial vom n. ophthalmicus (V), nach vorn, tritt innerhalb des annulus tendineus communis [Zinni] unter den nn. oculomotorius und nasociliaris (V) durch die fissura orbitalis superior, legt sich der medialen Fläche des m. rectus lateralis an und senkt sich in ihn ein.

Anastomose: Er empfängt im sinus cavernosus sympathische Fasern vom plexus cavernosus.

VII. **N. facialis** (s. Figg. 696, 697, 705, 759—761, 766, 769—771, 773—775 u. 779), motorisch, tritt jederseits lateral vom n. abducens, unmittelbar medial von den nn. intermedius und acusticus, am unteren, hinteren Rande des Brückenarmes (s. S. 631) oberhalb und etwas lateral von der Olive hervor; er zieht gemeinsam mit den nn. intermedius und acusticus am oberen Rande des flocculus vor dem brachium pontis auf dem tuberculum jugulare oss. occipitalis und auf der facies posterior pyramidis lateralwärts und läuft nach oben und vorn zum porus acusticus internus (s. Figg. 761 u. 775) und in den meatus acusticus internus. In diesem liegt der n. facialis über dem n. acusticus in einer Rinne desselben, der n. intermedius zwischen beiden; sie sind gemeinsam umhüllt von Fortsetzungen der Hirnhäute, sowie des cavum subdurale und subarachnoideale, welche sämtlich bis auf den Boden des meatus reichen. Von da an läuft er mit dem n. intermedius (s. unten) im canalis facialis lateralwärts (s. Figg. 771 u. 773) bis zum geniculum canalis facialis; biegt dort scharf um, *geniculum n. facialis (Facialisknie),* und zieht weiter erst nach hinten und lateralwärts und dann nach unten. Am foramen stylomastoideum tritt er in die Substanz der Parotis ein, geht innerhalb derselben in einem nach oben und medianwärts konkaven Bogen (s. Figg. 769—771), lateral vom hinteren Bauch des m. digastricus, von der a. carotis externa und v. facialis posterior auf die laterale Fläche des Unterkieferastes und zerfällt dort in seine Endäste (s. Fig. 774). Er versorgt die gesamte mimische Gesichtsmuskulatur.

N. intermedius (s. Figg. 696 u. 705), gemischt, verläßt das Gehirn unmittelbar lateral vom n. facialis, zwischen ihm und dem n. acusticus (n. vestibularis), tritt mit dem n. facialis (s. oben) in den canalis facialis ein und ist anfangs locker, dann innig mit dem n. facialis verbunden. Sein sensibler Anteil bildet am geniculum n. facialis das *ganglion geniculi* (s. Fig. 773), eine konische, mit dem n. facialis innig verbundene und mit ihrer Spitze medianwärts gerichtete Anhäufung von Ganglienzellen, welche denjenigen der Spinalganglien gleichen; das ganglion geniculi anastomosiert mit dem ganglion vestibulare durch einen Nervenfaserfaden. Der weitere Verlauf der Fasern ist nur teilweise bekannt; die in ihm aus dem Gehirn austretenden sekretorischen Fasern für die glandulae submaxillaris und sublingualis gehen in die chorda tympani (s. unten) über, welche vielfach als unmittelbare Fortsetzung des n. intermedius aufgefaßt wird; die Tränenfasern, welche er alle führt, treten in den n. petrosus superficialis major ein (weiteres s. S. 690).

A. Äste des n. facialis innerhalb des Schläfenbeines:

1. *N. petrosus superficialis major,* vom geniculum n. facialis zum ganglion sphenopalatinum (s. S. 693).

2. *Ramus anastomoticus cum plexu tympanico* (s. Fig. 773), ein feiner Faden, vom geniculum n. facialis zum n. petrosus superficialis minor (s. S. 699).

3. *N. stapedius* (s. Fig. 773) entspringt im vertikalen Teile des canalis facialis und gelangt durch ein kleines Loch zu dem innerhalb der eminentia pyramidalis gelegenen m. stapedius.

4. *Chorda tympani* (s. Figg. 770, 771, 773, 776, 886, 888 u. 889) geht unterhalb des vorigen in einem nach oben offenen spitzen Winkel rückläufig ab; sie verläuft anfangs durch den canaliculus chordae tympani zur Paukenhöhle, dann in den plicae malleolares zwischen crus longum incudis und manubrium mallei und schließlich durch die fissura petrotympanica [Glaseri]; von dort gelangt sie medial von der spina angularis, von der a. meningea media, sowie von den nn. auriculotemporalis und alveolaris inferior abwärts zum hinteren Rande des n. lingualis. Sie beschreibt dabei einen nach oben und lateral konvexen Bogen und hängt durch ein oder zwei feine Fäden mit dem ganglion oticum zusammen (s. S. 699). Über ihre Fasern siehe: n. lingualis S. 699.

B. Äste des n. facialis außerhalb des Schädels:

1. *N. auricularis posterior* (s. Figg. 774, 779 u. 787) entspringt nahe unter dem foramen stylomastoideum, verläuft an der vorderen Fläche des processus mastoideus, zwischen diesem und dem äußeren Ohr, neben der a. auricularis posterior aufwärts und rückwärts, anastomosiert durch feine Fäden mit den sensiblen nn. auricularis magnus und occipitalis minor und zieht mit einem vorderen Ast aufwärts zu den mm. auriculares posterior und superior, sowie mm. transversus und obliquus auriculae, antitragicus und mit einem hinteren, horizontalen Ast, *ramus occipitalis,* zum m. occipitalis.

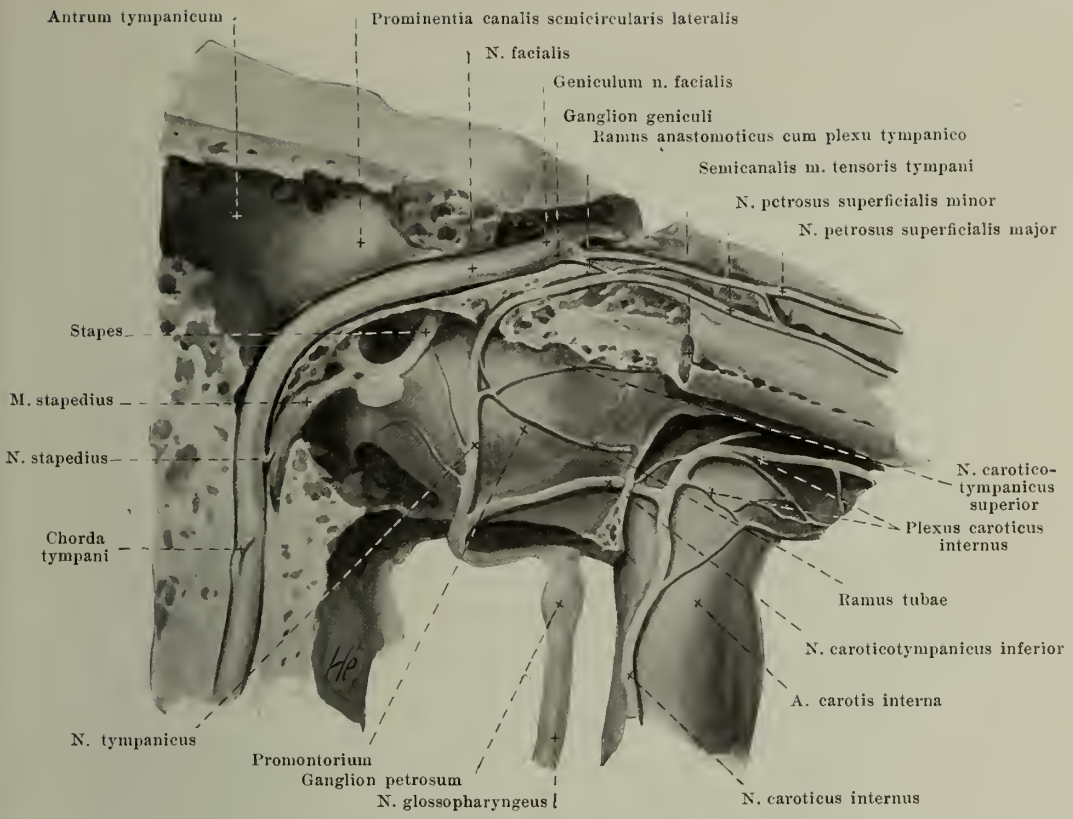

773. Rechter n. facialis und plexus tympanicus, von vorn. Vergr.: 4:1.

(Der canalis facialis, canaliculus tympanicus und canalis caroticus sind eröffnet.)

2. *Ramus digastricus* (s. Figg. 770 u. 779) entspringt dicht unter dem vorigen und zieht abwärts zur Vorderfläche des venter posterior m. digastrici, den er innerviert. Zweige:

α) *Ramus stylohyoidcus*, ein langer Faden abwärts und vorwärts zum m. stylohyoideus.

β) *Ramus anastomoticus cum n. glossopharyngeo* (s. Fig. 779), geht in m. digastricus oder vorher ab und läuft in einem nach unten konvexen Bogen medianwärts zum n. glossopharyngeus, den er unterhalb des ganglion petrosum erreicht.

C. Endäste des n. facialis (s. Figg. 774 u. 787), ein oberer, gewöhnlich stärkerer, und ein unterer, welche meist einen stumpfen Winkel miteinander bilden. Der obere zieht nach oben und vorn, der untere nach dem angulus mandibulae zu. Ihre Zweige bilden ein, häufig nur oben deutliches Geflecht, *plexus parotideus* (s. Fig. 774). Der obere Ast verbindet sich durch zwei Fäden mit dem n. auriculotemporalis (s. S. 698). Die Endäste zerfallen in:

1. *Rami temporales*, über den Jochbogen aufwärts zu den mm. helicis major, helicis minor, tragicus, mm. auriculares superior und anterior, sowie aufwärts und nach vorn zu den mm. frontalis, orbicularis oculi und corrugator.

2. *Rami zygomatici*, nach vorn zu den mm. orbicularis oculi und zygomaticus.

3. *Rami buccalis*, auf dem m. masseter nach vorn zu den mm. risorius, zygomaticus, quadratus labii superioris, caninus, buccinator, incisivi, orbicularis oris, triangularis, quadratus labii inferioris und zu den Muskeln der Nase.

4. *Ramus marginalis mandibulae*, zieht längs der Unterkieferbasis zur Gegend des Kinns und gibt Zweige an die mm. quadratus labii inferioris und mentalis.

5. *Ramus colli*, vom Unterkieferwinkel am Hals nach vorn und abwärts, bedeckt vom platysma, das er allein innerviert. Er anastomosiert mit dem (sensiblen) n. cutaneus colli.

Diese Zweige gehen vielfach Anastomosen mit Ästen des n. trigeminus ein, so namentlich die rami temporales mit dem n. supraorbitalis und die rami buccales mit dem n. buccinatorius.

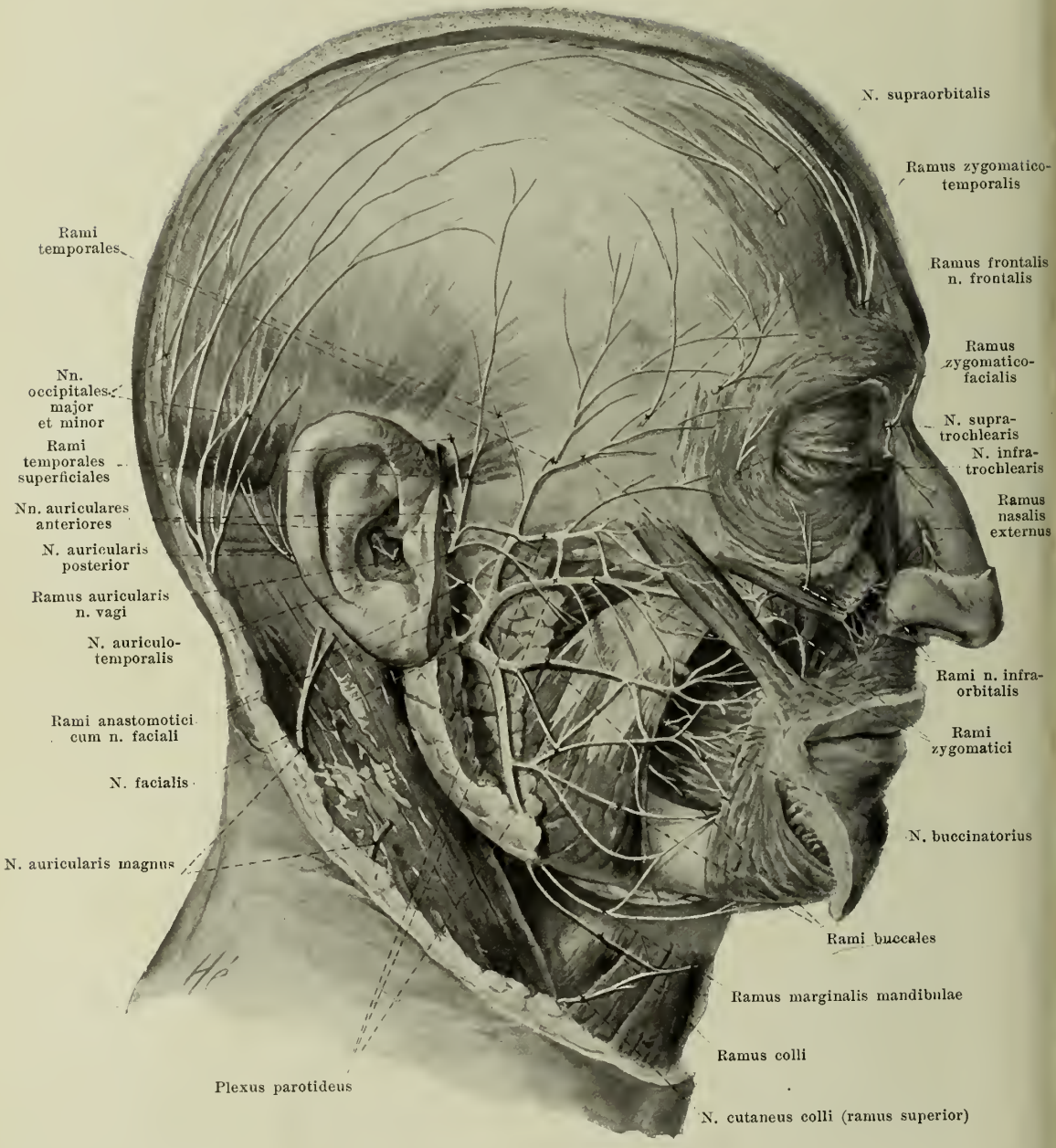

774. Gesichtsnerven, von rechts.

(Das platysma ist entfernt; aus der glandula parotis ist ein Stück herausgeschnitten.)

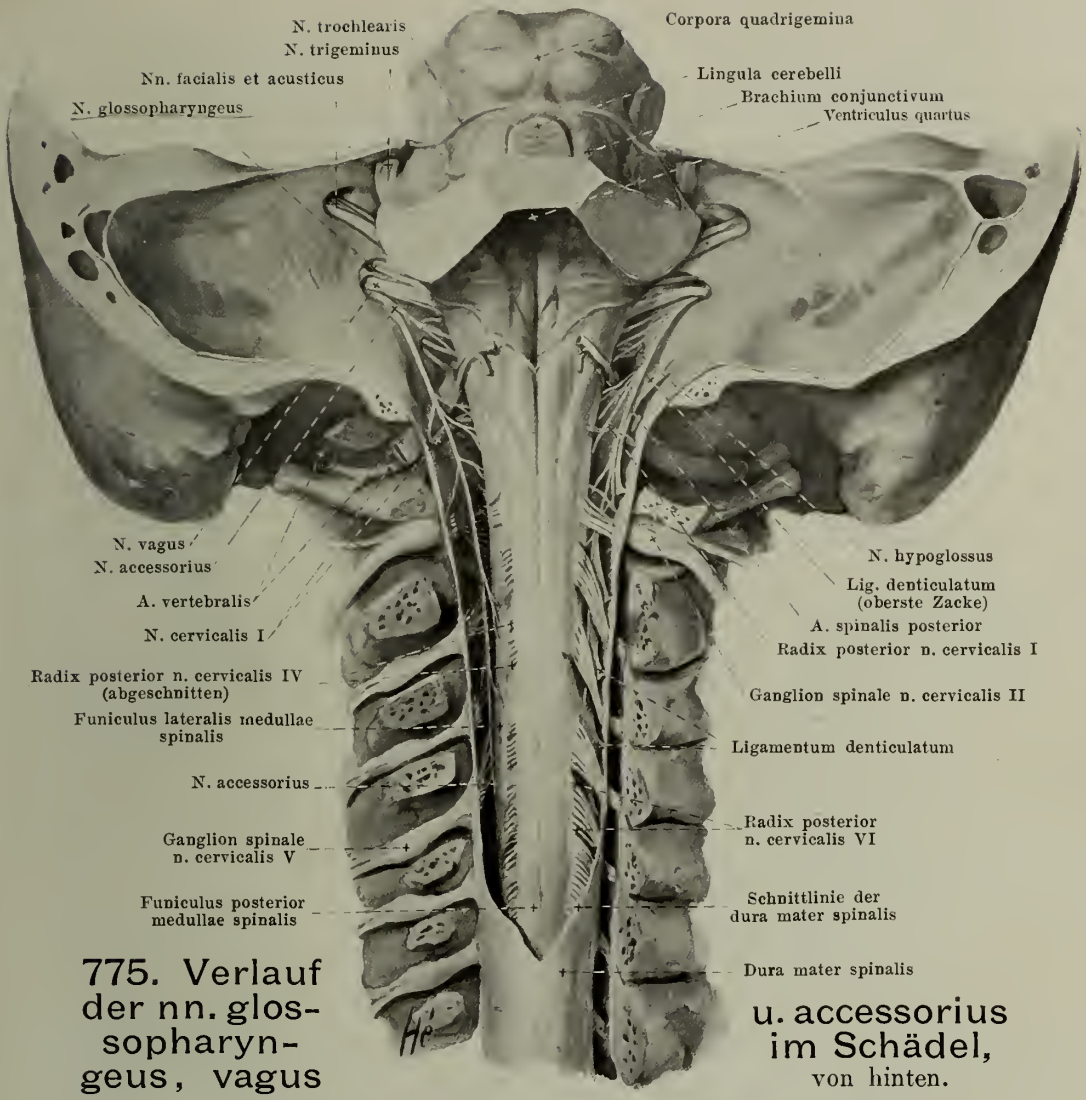

775. Verlauf der nn. glossopharyngeus, vagus u. accessorius im Schädel, von hinten.

(Das Hinterhauptsbein und die Wirbelbögen sind größtenteils abgesägt, Großhirn und Kleinhirn sind abgetragen; der Sack der dura mater spinalis ist eröffnet. Links sind die hinteren Wurzeln der Halsnerven teilweise und das lig. denticulatum vollständig entfernt.)

VIII. **N. acusticus,** *Hörnerv*, (s. auch Figg. 696, 697, 702, 705, 759—761, 913 u. 914) ist ein Sinnesnerv, welcher jederseits am unteren, hinteren Rande des Brückenarmes oberhalb und hinter der Olive mit zwei Wurzeln hervortritt. Die mediale Wurzel *(radix n. vestibularis)* kommt unmittelbar lateral vom n. intermedius vor dem corpus restiforme zum Vorschein, die laterale *(radix n. cochlearis)* umgreift das letztere bogenförmig von außen. Der n. acusticus zieht mit den nn. facialis und intermedius in den meatus acusticus internus (s. S. 700) und teilt sich dort in zwei Äste, den *n. vestibularis* und den *n. cochlearis.*

1. *N. vestibularis* ist am Grunde des inneren Gehörganges von einem Ganglion, *ganglion vestibulare,* das durch einen Faden mit dem ganglion geniculi (s. S. 700) anastomosiert, unterbrochen und zerfällt in einen oberen und einen unteren Endast. Ersterer geht von der area vestibularis superior zur macula cribrosa superior vestibuli; seine Zweige verlaufen als

α) *N. utricularis* zur macula acustica utriculi,
β) *N. ampullaris superior* zur ampulla membranacea superior und
γ) *N. ampullaris lateralis* zur ampulla membranacea lateralis.

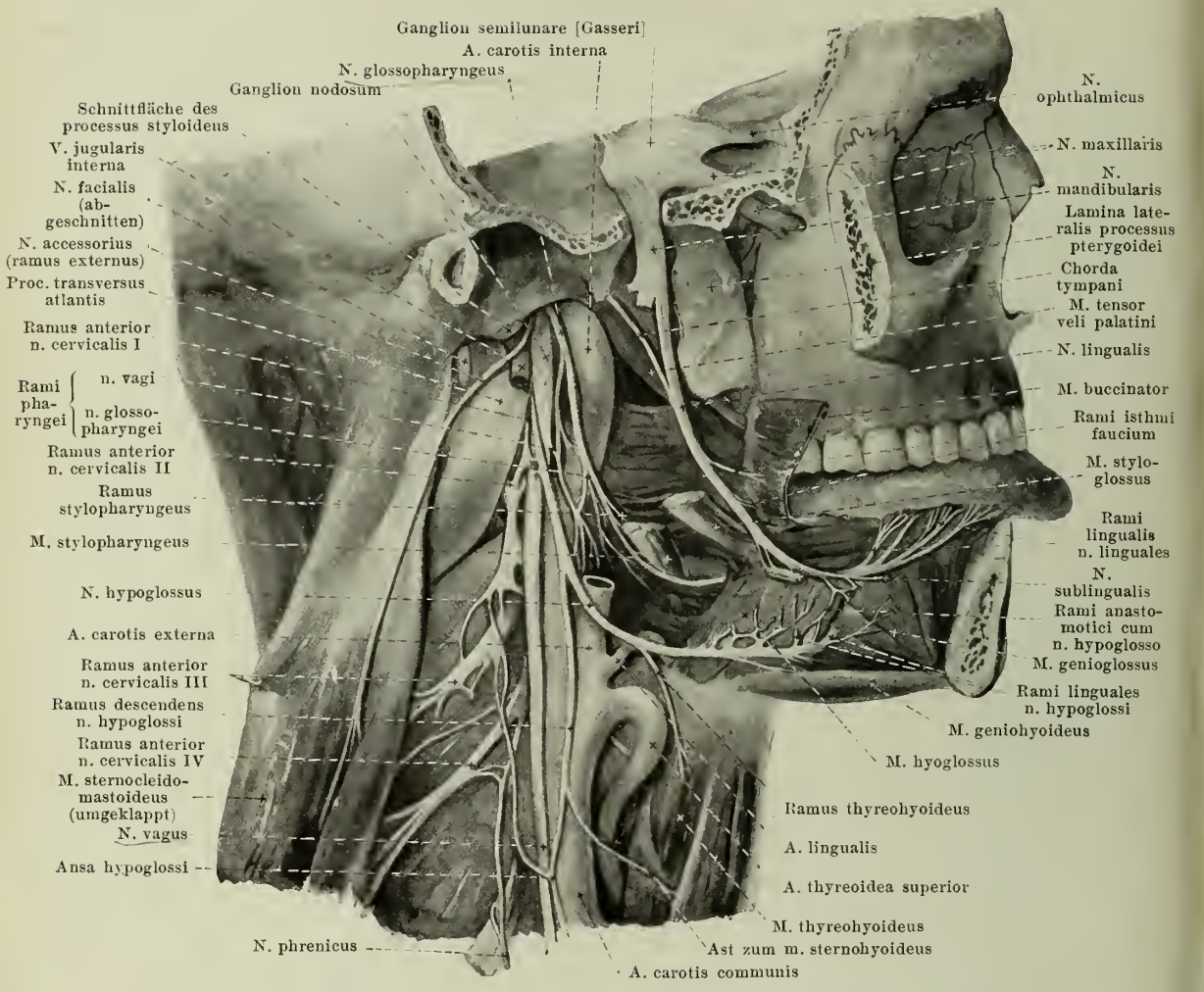

776. Zungennerven der rechten Seite, von rechts.

(Die rechte Hälfte des Unterkiefers mit ihren Muskeln, sowie der processus styloideus mit seinen Muskeln ist weggenommen, das foramen ovale ist von außen freigelegt.)

1. *N. vestibularis* (Fortsetzung) (s. Figg. 913 u. 914). Sein unterer Endast zerfällt in:

δ) *N. sacc*ularis, der von der area vestibularis inferior aus durch die macula cribrosa media vestibuli zur macula acustica sacculi zieht, und

ε) *N. ampullaris posterior*, der vom foramen singulare durch die macula cribrosa inferior vestibuli zur ampulla membranacea posterior gelangt.

2. *N. cochlearis* dringt durch den tractus spiralis foraminosus in die canales longitudinales modioli und bildet im canalis spiralis modioli das langgestreckte *ganglion spirale.*

IX. **N. glossopharyngeus** (s. auch Figg. 696, 697, 702, 705, 759, 761, 773, 775, 777 u. 779), gemischt, tritt mit 5—6 Fäden unter dem n. acusticus im oberen Teile einer hinter der Olive verlaufenden Furche des verlängerten Markes (s. S. 629) zutage, zieht auf dem tuberculum jugulare unter dem flocculus fast horizontal lateralwärts und nach vorn zum foramen jugulare und läuft durch dessen vordersten, medialen Teil, vom vagus und n. accessorius durch einen Streifen der dura mater getrennt (s. Figg. 759, 761 u. 777), bogenförmig abwärts und vorwärts. Er schwillt im foramen jugulare zu dem kleinen *ganglion superius* an und unterhalb desselben in der fossula petrosa zu dem etwas größeren, länglichen *ganglion petrosum* (s. Figg. 773 u. 777).

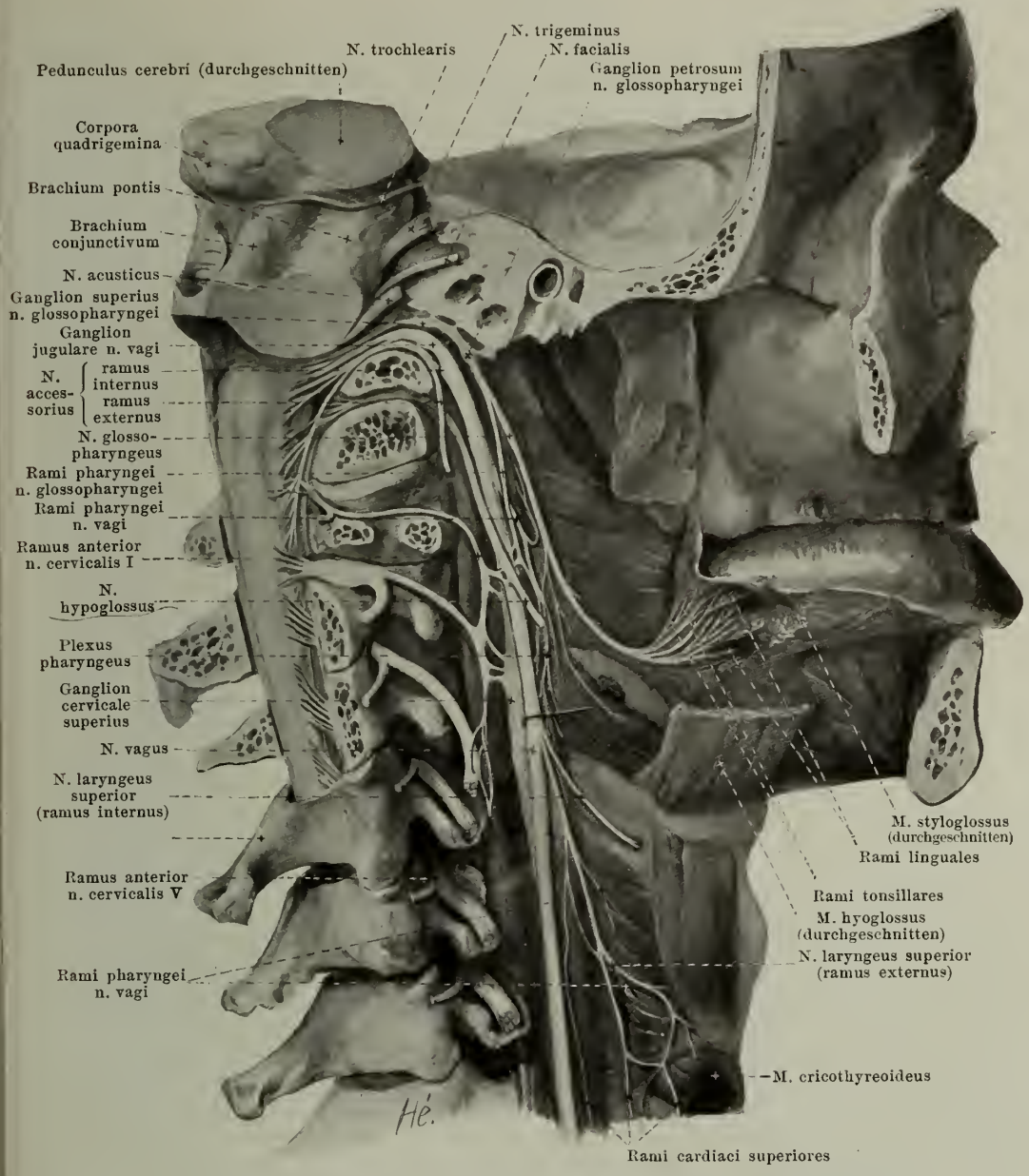

777. Rechte Nerven des Schlundkopfes,

von rechts und etwas von hinten. (Das Präparat ist ähnlich wie das für Fig. 776 vorbereitet. Außerdem wurden die medulla oblongata und der Verlauf der Nerven im Knochen freigelegt, die Muskeln der Wirbelsäule vollständig, diejenigen der Zunge teilweise entfernt.)

IX. **N. glossopharyngeus** (Fortsetzung). Beide Ganglien können miteinander verschmelzen, sind wie Spinalganglien gebaut und enthalten die Ursprungszellen der sensiblen Fasern des Nerven (s. S. 678); die motorischen Fasern laufen an den Ganglienzellen vorbei. Außerhalb des Schädels geht der Nerv abwärts, anfangs hinter, dann lateral von der a. carotis interna, zwischen ihr und dem m. stylopharyngeus und biegt dann um den hinteren Rand des letzteren auf seine laterale Fläche (s. auch Fig. 776).

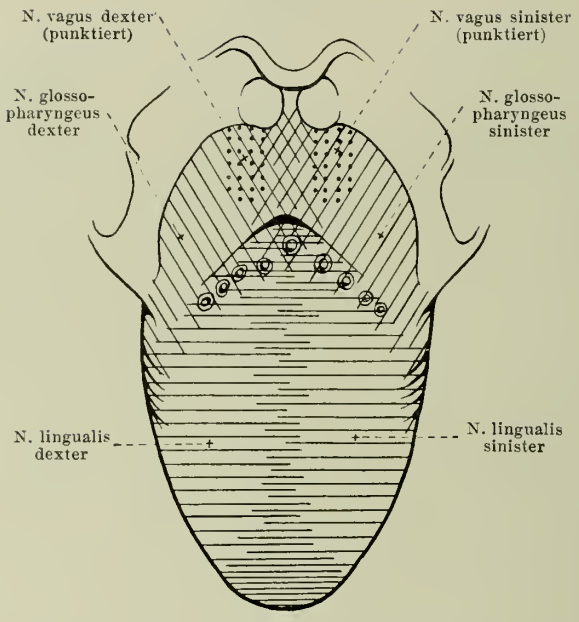

778. Verteilung der sensiblen Nerven in der Zungenschleimhaut, schematisch (nach R. Zander).

IX. **N. glossopharyngeus** (s. Figg. 776 u. 777) (Fortsetzung). Dann zieht er in einem nach unten und hinten konvexen Bogen an der medialen Seite des m. styloglossus zur Zungenwurzel. Äste: A) Vom ganglion petrosum:

1. *N. tympanicus* (s. Fig. 773) läuft im canaliculus tympanicus (s. S. 12) erst in die Paukenhöhle, dann im sulcus promontorii aufwärts, setzt sich im oberen Teile des canaliculus tympanicus unmittelbar in den n. petrosus superficialis minor fort (s. S. 699) und hängt dabei durch einen feinen Faden mit dem n. facialis (s. S. 700) zusammen. Im untersten Teil ist er von einer Anschwellung blutgefäßreichen Gewebes umgeben, der *intumescentia tympanica*. Auf dem promontorium bildet er mit seinen Zweigen den *plexus tympanicus*. Zweige:

   α) *Ramus tubae*, fein, nach vorn zur Schleimhaut der Ohrtrompete; außerdem feine Zweige rückwärts zur Gegend der fenestra vestibuli und fenestra cochleae.

   β) *N. caroticotympanicus superior*, fein, verläuft in der Paukenhöhle medianwärts und durch ein besonderes Kanälchen zu dem die a. carotis interna umspinnenden plexus caroticus internus, zuweilen auch zum n. petrosus superficialis major.

   γ) *N. caroticotympanicus inferior* verbindet den plexus tympanicus mit dem plexus caroticus internus; er durchzieht dabei ein oder zwei canaliculi caroticotympanici und verläuft auf oder unter dem promontorium.

2. *Ramus anastomoticus cum ramo auriculari n. vagi* (s. Fig. 779), ein feiner Faden zum ramus auricularis n. vagi; er kann fehlen. Außerdem geht ein feines Fädchen vom ganglion petrosum zum vagus dicht unterhalb des ganglion jugulare (s. S. 709).

3. Ein Verbindungsfaden mit dem ganglion cervicale superius (Ast des n. jugularis).

4. Ein Zweig zum ramus digastricus n. facialis (s. S. 701).

B. Periphere Äste:

5. *Rami pharyngei* (s. Figg. 776 u. 777), 2 oder 3, gehen in verschiedener Höhe an der lateralen Fläche der a. carotis interna ab und helfen den plexus pharyngeus bilden (s. S. 709).

6. *Ramus stylopharyngeus* (s. Fig. 776) geht hinter dem m. stylopharyngeus ab und zieht zu diesem Muskel (diese Fasern sollen nicht motorisch sein, s. S. 709: rami pharyngei).

7. *Rami tonsillares* (s. Fig. 777) entspringen nahe hinter der Zungenwurzel und ziehen zur Schleimhaut der Mandel und der Gaumenbögen.

8. *Rami linguales* (s. Fig. 777) zur Schleimhaut des hinteren Drittels der Zunge (s. Fig. 778); sie verbinden sich vielfach miteinander und führen vor allem die Geschmacks- und anderen sensiblen Fasern für dieses Gebiet. Zwischen den rechten und linken Ästen und denjenigen des n. lingualis (V) sind zahlreiche Anastomosen vorhanden.

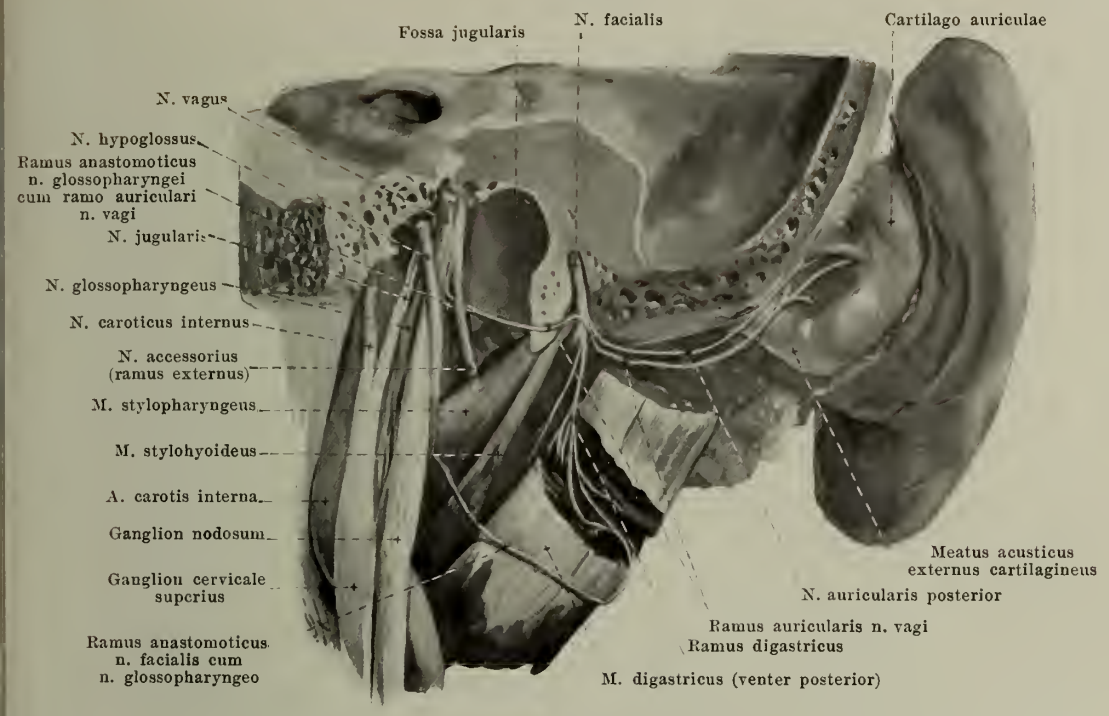

779. Rechter ramus auricularis n. vagi, von hinten.

(Der Kopf ist durch einen Frontalschnitt vor der Wirbelsäule abgetrennt; dann ist der processus mastoideus mit dem Ursprung des m. digastricus entfernt.)

X. **N. vagus** (s. Figg. 696, 697, 702, 705, 759, 761, 775—781), gemischt, verläßt das Gehirn mit 10—15 Wurzelfäden unmittelbar unter dem n. glossopharyngeus in einer hinter der Olive verlaufenden Furche des verlängerten Markes (s. S. 629). Die Fasern konvergieren zu einem rundlichen Nervenstamm, der vor der tonsilla cerebelli am tuberculum jugulare lateralwärts zur vorderen Abteilung des foramen jugulare und durch dieses bogenförmig abwärts zieht (s. Figg. 759, 761, 775 u. 777). Er ist dabei mit dem n. accessorius zusammen von einer Fortsetzung der dura mater und arachnoidea begleitet und durch diese vom n. glossopharyngeus getrennt. Im foramen jugulare besitzt er eine kleine Anschwellung, *ganglion jugulare* (s. Fig. 777); unterhalb derselben nimmt er den ramus internus n. accessorii (s. S. 710) auf und verdickt sich sodann unter geflechtartiger Auflockerung seiner Bündel zu dem länglichen, spindelförmigen *ganglion nodosum* (s. auch Figg. 776 u. 777). Beide Ganglien gleichen im Bau den Spinalganglien und enthalten die Ursprungszellen der sensiblen Fasern des Nerven (s. S. 678); die motorischen Fasern laufen an den Ganglienzellen vorbei. Unmittelbar unter dem foramen jugulare (s. auch Figg. 776 u. 777) liegt der n. vagus hinter dem n. glossopharyngeus, vor dem n. accessorius und der v. jugularis interna und lateral vom n. hypoglossus, welcher sich sodann an der hinteren Seite des ganglion nodosum vorbei auf die laterale Seite des n. vagus herum schlingt. Dann legt sich der n. vagus in die Rinne zwischen a. carotis interna, bzw. communis und v. jugularis interna (s. auch Fig. 307) und zieht mit diesen Gefäßen (s. Figg. 776, 777 u. 780) bis zur oberen Brustapertur; er liegt dabei etwas lateral und nach vorn vom ganglion cervicale superius und vom truncus sympathicus, welche ihn von den praevertebralen Muskeln trennen. Von da an abwärts verhalten sich der rechte und linke n. vagus etwas verschieden. Rechts (s. Figg. 780 u. 788) verläuft der Nerv vor der a. subclavia (medial vom truncus thyreocervicalis) und hinter der v. subclavia abwärts und gibt hier den n. recurrens ab, welcher sich um die untere Fläche der a. subclavia bogenförmig nach hinten und oben schlingt. Dann zieht er (s. Figg. 628 u. 630) an der rechten Seite der Luftröhre abwärts und rückwärts zur hinteren Fläche des bronchus dexter (vor der v. azygos) und löst sich dort in ein langgestrecktes Geflecht auf. Aus diesem laufen ein oder mehrere Stränge an die Rückfläche der Speiseröhre, anastomosieren dort untereinander *(plexus oesophageus posterior)* und mit den Zweigen des linken n. vagus und gelangen schließlich an die hintere Fläche des Magens.

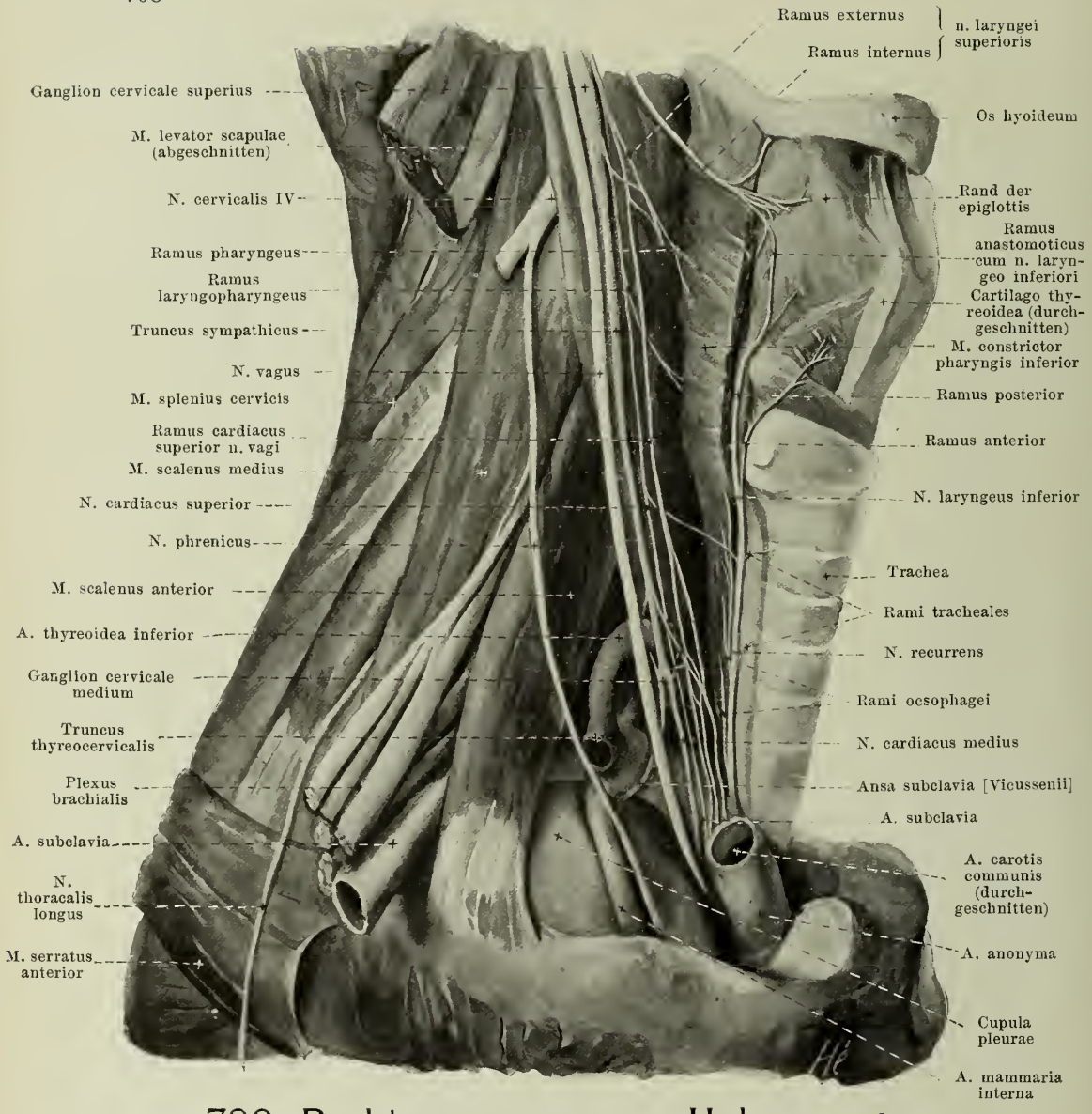

780. Rechter n. vagus am Hals, von rechts.

(Schulterblatt und Schlüsselbein mit ihren Muskeln, die Zungenbeinmuskeln und die Schilddrüse sind vollständig, die großen Gefäße teilweise entfernt.)

X. **N. vagus** (Fortsetzung): Der linke n. vagus (s. Figg. 629—631, 781 u. 788) steigt zwischen den aa. carotis communis und subclavia sinistra, unmittelbar der pleura mediastinalis anliegend, zur vorderen linken Fläche des arcus aortae und entsendet dort den n. recurrens, welcher bogenförmig um die untere Fläche des arcus aortae nach oben und hinten verläuft. Der weitere Verlauf des linken n. vagus unterscheidet sich von dem des rechten nur dadurch, daß er sich der vorderen Fläche der Speiseröhre anlagert (dort den *plexus oesophageus anterior* bildend) und an ihr zur vorderen Fläche des Magens zieht.

Äste vom A) Kopfteil des n. vagus (zwischen Gehirn und ganglion nodosum):

1. ***Ramus meningeus*** (nicht gezeichnet), vom ganglion jugulare, zieht rückläufig durch das foramen jugulare nach oben und verästelt sich in der dura mater der Umgebung des letzteren.

2. Anastomose mit dem ganglion cervicale superius (Zweig des n. jugularis).

3. *Ramus auricularis* (s. Fig. 779) entspringt nahe unter dem ganglion jugulare, nimmt meist einen Faden vom n. glossopharyngeus (s. S. 706) auf, zieht vor dem n. accessorius und dem bulbus v. jugularis superior in der fossa jugularis zum canaliculus mastoideus und durch diesen zum canalis facialis und legt sich dem n. facialis bis zum foramen stylomastoideum dicht an. Dann verläuft er am vorderen Rande des processus mastoideus neben dem n. auricularis posterior bogenförmig aufwärts, durchbohrt den membranösen Teil der Ohrmuschel und breitet sich an der konkaven Fläche der Ohrmuschel (s. Fig. 774) und am äußeren Gehörgang aus.

4. *Ramus anastomoticus cum n. glossopharyngeo* (s. Fig. 777, nicht bezeichnet), 1—2 feine Verbindungsfäden zwischen ganglion petrosum n. glossopharyngei und n. vagus.

5. Verbindung des n. vagus mit dem ramus internus n. accessorii (s. SS. 707 u. 710).

B) Halsteil des n. vagus (bis zur Abgabe des n. recurrens):

1. Anastomosen zwischen dem ganglion nodosum und α) dem ganglion cervicale superius (s. Fig. 779) und β) dem n. hypoglossus (s. Figg. 776 u. 777).

2. *Rami pharyngei* (s. Figg. 776 u. 777), gewöhnlich 2, vom ganglion nodosum, zwischen a. carotis interna und externa abwärts und vorwärts zum pharynx, verflechten sich auf dem m. constrictor pharyngis medius mit den rami pharyngei n. glossopharyngei (s. S. 706) und rami laryngopharyngei des Sympathicus zum *plexus pharyngeus*. Aus diesem entstehen die motorischen Fasern für die mm. constrictores pharyngis, levator veli palatini (s. dagegen auch S. 695: n. palatinus posterior), uvulae, glossopalatinus, pharyngopalatinus, die sämtlich das Gehirn im n. vagus verlassen, und für den m. stylopharyngeus, die aus dem Gehirn im n. glossopharyngeus austreten und im foramen jugulare in den n. vagus gelangen (s. oben), sowie die sensiblen Fasern für die Schleimhaut des Schlundkopfes.

3. *N. laryngeus superior* (s. Figg. 777 u. 780), vom unteren Ende des ganglion nodosum, läuft auf dem m. constrictor pharyngis medius an der medialen Seite der a. carotis interna und externa abwärts und vorwärts; er anastomosiert dabei durch feine Fäden mit dem plexus pharyngeus und dem ganglion cervicale superius und gibt ein feines Ästchen ab an die a. carotis interna. Am cornu superius oss. hyoidei teilt er sich in zwei Zweige:

a) *Ramus externus* (s. Figg. 777 u. 780), der dünnere von beiden, steigt fast vertikal auf der Außenfläche des m. constrictor pharyngis inferior zum m. cricothyreoideus herab, versorgt diesen mit motorischen Fasern und gibt sensible zur Schleimhaut des Kehlkopfes. Er nimmt ein Fädchen vom ganglion cervicale superius auf, anastomosiert mit dem plexus pharyngeus und gibt *rami pharyngei* zum m. constrictor pharyngis inferior ab, häufig auch einen ramus cardiacus superior (s. unten).

b) *Ramus internus* (s. Figg. 777 u. 780) verläuft medial von der a. thyreoidea inferior und vom m. thyreohyoideus auf der membrana hypothyreoidea vor- und abwärts (s. auch Fig. 776), durchbohrt letztere gemeinsam mit der a. laryngea superior (s. auch Fig. 609), zieht in der plica nervi laryngei (s. Figg. 549 u. 551) median- und abwärts und teilt sich in mehrere Äste (s. Fig. 780). Die einen gehen neben dem Kehldeckel nach oben zu dessen Schleimhaut und zu derjenigen eines kleinen Teils der Zungenwurzel (s. auch Fig. 778), andere versorgen die Schleimhaut des Kehlkopfes oberhalb der Stimmritze und die Schlundkopfschleimhaut hinter den cartilagines arytaenoideae und cricoidea; ein feiner Zweig, *ramus anastomoticus cum n. laryngeo inferiori*, steigt auf den inneren Kehlkopfmuskeln abwärts zum n. laryngeus inferior.

4. *Rami cardiaci superiores* (s. Figg. 777, 780, 781 u. 788), 1—3, entspringen verschieden hoch zwischen n. laryngeus superior und n. recurrens, der oberste häufig ganz oder teilweise aus dem n. laryngeus superior, ziehen längs der a. carotis communis (und rechts der a. anonyma) zur aorta und helfen dort den plexus cardiacus (s. S. 767) bilden. Sie anastomosieren schon am Hals mit nn. cardiaci des Sympathicus.

5. *N. recurrens* (s. Figg. 780, 781 u. 788) (Ursprung: SS. 707 u. 708) biegt rechts um die untere Fläche der a. subclavia, links um die des arcus aortae (lateral und dorsal vom lig. arteriosum) median- und aufwärts, zieht neben der trachea vertikal nach oben, rechts am rechten Rand der Speiseröhre, links an deren vorderer Fläche und endet oben als *laryngeus inferior*. Er anastomosiert mit dem ganglion cervicale inferius und n. cardiacus superior. Zweige:

a) *Rami cardiaci inferiores* (s. Figg. 781 u. 788), von wechselnder Zahl, entspringen teilweise vom Brustteil des n. vagus und ziehen rechts neben der a. anonyma, links am arcus aortae zum plexus cardiacus (s. S. 767), den sie bilden helfen.

b) *Rami tracheales* (s. Fig. 780) (einige auch vom Brustteil des n. vagus) zur Muskulatur und Schleimhaut der Luftröhre.

c) *Rami oesophagei* (s. Fig. 780) zur Wand der Speiseröhre und des Schlundkopfes.

d) *N. laryngeus inferior* (s. Fig. 780) steigt meist zwischen, seltener hinter oder vor den Endästen der a. thyreoidea inferior, an der medialen Fläche des Seitenlappens der Schilddrüse in die Höhe, tritt unter dem m. cricopharyngeus (s. auch Fig. 555) an dessen mediale Seite und teilt sich hinter der articulatio cricothyreoidea in zwei Äste.

Der *ramus anterior* zieht auf den mm. cricoarytaenoideus lateralis und thyreoarytaenoideus auf- und vorwärts und versorgt diese, sowie die mm. vocalis, arytaenoideus obliquus, aryepiglotticus und thyreoepiglotticus; der *ramus posterior* läuft zu den mm. cricoarytaenoideus posterior und arytaenoideus transversus aufwärts, versorgt sie und anastomosiert mit dem ramus internus n. laryngei superioris (s. S. 709).

C) Brustteil des n. vagus (abwärts bis zum hiatus oesophageus):

1. *Rami bronchiales anteriores* (s. Fig. 781) gehen über und unter dem bronchus zu dessen vorderen Wand und bilden an ihr mit Ästen des Sympathicus ein Geflecht, *plexus pulmonalis anterior*, welches mit dem bronchus in die Lunge eindringt.

2. *Rami bronchiales posteriores* (s. Fig. 781), stärker und zahlreicher, bilden auf der hinteren Fläche des bronchus mit Ästen des Sympathicus ein engmaschiges Geflecht, *plexus pulmonalis posterior*, welches hinter der bifurcatio tracheae vielfach mit dem der anderen Seite zusammenhängt und mit dem bronchus in die Lunge vordringt.

3. *Rami oesophagei* (s. Fig. 781) aus den plexus oesophagei zur Wand der Speiseröhre.

4. *Rami pericardiaci* (nicht gezeichnet), mehrere feine Zweige vom Stamme des n. vagus oder von den plexus pulmonales und oesophagei zur vorderen und hinteren Fläche des Herzbeutels.

D) Bauchteil des n. vagus:

Der linke n. vagus (s. Fig. 781) bildet längs der vorderen Fläche der curvatura minor ventriculi den langgestreckten *plexus gastricus anterior*, aus welchem zahlreiche *rami gastrici* zur Wand des Magens und einige *rami hepatici* im omentum minus zur Leber ziehen.

Der rechte n. vagus (s. Fig. 833) bildet an der Rückfläche der curvatura minor in entsprechender Weise den *plexus gastricus posterior* und entsendet ebenfalls *rami gastrici;* außerdem zieht er mit dem größeren Teil seiner Fasern, *rami coeliaci,* neben der a. gastrica sinistra zu den ganglia coeliaca und von dort mit Ästen des Sympathicus längs der Gefäße zur Milz *(rami lienales)*, zu den Nieren *(rami renales)* und anderen Bauchorganen.

XI. **N. accessorius** (s. Figg. 696, 697, 702, 705, 759, 761, 775—777, 779 u. 787), motorisch, verläßt das Zentralorgan mit zweierlei Wurzelfäden, oberen und unteren. Die 3—6 oberen treten unmittelbar unter dem n. vagus in einer hinter der Olive verlaufenden Furche des verlängerten Markes (s. S. 629) hervor, die unteren kommen im Anschluß daran aus dem funiculus lateralis des Halsmarkes meist bis zum Austritt des 5., seltener des 7. Halsnerven hinab, so daß gewöhnlich jedem Segment ein Wurzelfaden entspricht (s. Figg. 775 u. 777). Die unteren bilden ein kleines Stämmchen, welches zwischen den hinteren Wurzeln der Halsnerven und dem lig. denticulatum aufwärts steigt und häufig mit den hinteren Wurzeln des ersten, seltener des zweiten Halsnerven (meist nur scheinbare) Verbindungen eingeht; dann zieht dieses Stämmchen hinter der a. vertebralis durch das foramen occipitale magnum in die Schädelhöhle, vereinigt sich mit den oberen Wurzelfasern und gelangt vor der tonsilla cerebelli unter dem n. vagus zum foramen jugulare und durch dieses bogenförmig abwärts (s. S. 707). Beim Austritt aus dem foramen jugulare teilt sich der n. accessorius in zwei Äste (s. Fig. 777):

1. *Ramus internus* (s. Fig. 777), der schwächere von beiden, vorwiegend aus den oberen Wurzelfasern gebildet, senkt sich in den n. vagus oberhalb des ganglion nodosum (s. S. 707).

2. *Ramus externus* (s. Figg. 776, 777, 779 u. 787) verläuft hinter oder vor der v. jugularis interna, hinter dem processus styloideus und seinen Muskeln und hinter dem venter posterior m. digastrici auf dem proc. transversus atlantis abwärts und lateralwärts zur medialen Fläche des m. sternocleidomastoideus und durchbohrt meistens die tiefe Schicht dieses Muskels, zieht aber bisweilen an seiner medialen Fläche vorbei. Er gibt an diesen Muskel motorische Zweige und anastomosiert dabei mit einem Ästchen des n. cervicalis III. Ungefähr in der Mitte des hinteren Randes des m. sternocleidomastoideus tritt er in die regio colli lateralis (s. Fig. 787) und geht in deren Fettpolster nach unten und hinten zur vorderen Fläche des m. trapezius, den er gemeinsam mit Ästen des plexus cervicalis (s. Figg. 786 u. 787) (aus den nn. cervicales II und III, oder III und IV) mit motorischen Fasern versorgt.

XII. **N. hypoglossus** (s. Figg. 696, 697, 702, 705, 759, 761, 770, 775—777, 779, 786 u. 789), motorisch, tritt mit 10—15 Fäden zwischen der Pyramide und der Olive aus dem sulcus lateralis anterior der medulla oblongata (s. S. 629) hervor. Die Fäden konvergieren hinter der a. vertebralis lateralwärts (s. Fig. 775) zum canalis hypoglossi, treten meist in zwei Bündel, seltener als ein Stämmchen durch Öffnungen der dura mater in den Kanal ein und laufen als ein Stamm durch ihn lateralwärts und nach vorn, umgeben von dem venösen rete canalis hypoglossi. Der Nerv liegt beim Austritt aus dem Kanal (s. Figg. 777 u. 779) medial und nach hinten vom n. vagus, zieht vor der v. jugularis interna hinter dem n. vagus abwärts auf dessen laterale Seite (s. Figg. 776, 777 u. 779), geht an ihr und an der lateralen Fläche der a. carotis interna, bedeckt vom m. stylohyoideus und venter posterior m. digastrici, abwärts und vorwärts zur lateralen Seite der a. carotis externa (unter dem Abgang der aa. occipitalis, maxillaris externa und sternocleidomastoidea) (s. Figg. 434, 770 u. 776), verläuft dann in einem nach unten und hinten konvexen Bogen auf der lateralen Fläche des m. hyoglossus nach vorn und zerfällt dort in seine Endäste.

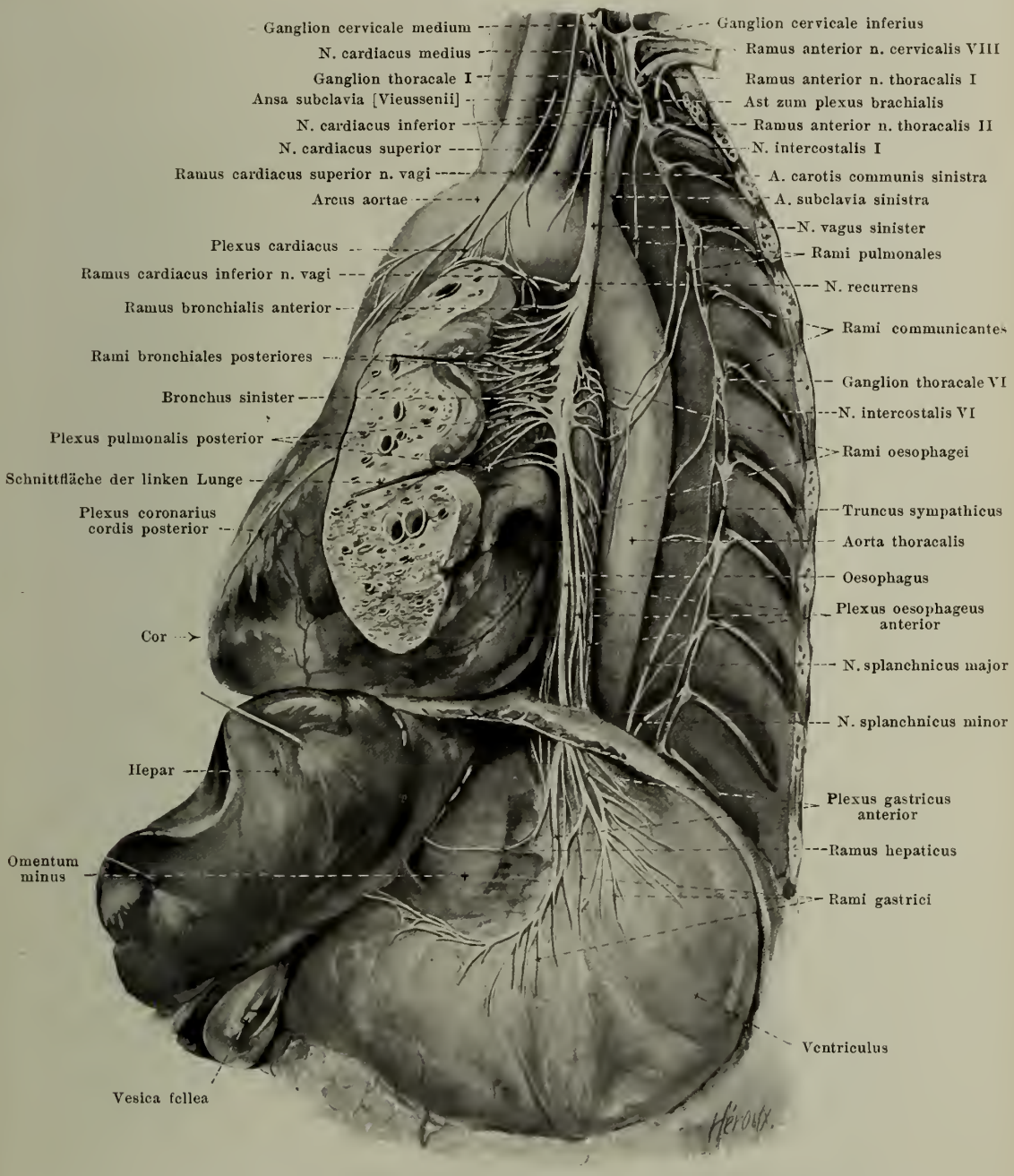

781. Linker n. vagus in der Brust- u. Bauchhöhle,

von links.

(Die Rippen und die linke Lunge sind fast ganz weggenommen, letztere und die Leber sind nach rechts, der Magen nach links und unten gezogen; das Zwerchfell ist teilweise abgeschnitten, die pleura ist abpräpariert.)

XII. **N. hypoglossus** (Fortsetzung). Vorn kreuzt er die mediale Fläche des m. stylohyoideus und venter posterior m. digastrici nahe über dem Zungenbein (s. Figg. 434, 770 u. 776) und ist außen von glandula submaxillaris, v. facialis communis und platysma überlagert. Äste:

1. Anastomose durch einen feinen Faden zwischen dem oberen Ende des ganglion cervicale superius und dem n. hypoglossus dicht unter dem canalis hypoglossi (nicht gezeichnet).

2. Anastomose mit dem ganglion nodosum n. vagi (s. Figg. 776 u. 777).

3. Anastomose mit dem ramus anterior n. cervicalis I (und II) (s. Figg. 776, 777 u. 786), durch welche dem n. hypoglossus motorische Fasern für die mm. thyreohyoideus, omohyoideus, sternohyoideus, sternothyreoideus und geniohyoideus zugeführt werden.

4. Feines Fädchen im canalis hypoglossi rückläufig zum Knochen und sinus occipitalis.

5. *Ramus descendens* (s. Figg. 770, 776, 786 u. 789) geht meist da ab, wo der n. hypoglossus die a. carotis interna kreuzt, zieht auf ihr und auf der a. carotis communis (s. auch Fig. 307), manchmal dem n. vagus angelagert, abwärts und verbindet sich durch eine ein- oder mehrfache, auf der lateralen Fläche der großen Gefäße (bisweilen auch zwischen ihnen) gelegene Schlinge, *ansa hypoglossi*, (s. Figg. 776, 786 u. 789) mit Ästen des plexus cervicalis aus den nn. cervicales II und III, welche ihm motorische Fasern für die mm. omohyoideus, sternothyreoideus und sternohyoideus zuführen. Von dieser Schlinge entspringen Äste für die genannten Muskeln.

6. *Ramus thyreohyoideus* (s. Fig. 776) entspringt am großen Zungenbeinhorn und läuft abwärts und vorwärts zur lateralen Fläche des m. thyreohyoideus (Abstammung der Fasern s. oben).

7. *Rami linguales* (s. Fig. 776), Endäste, zu den mm. geniohyoideus (Abstammung der Fasern s. oben), hyoglossus, styloglossus, genioglossus, longitudinales, transversus und verticalis linguae. Sie anastomosieren auf dem m. hyoglossus mit den Ästen des n. lingualis (V) (s. S. 699).

Nervi spinales, Rückenmarksnerven, gehen vom Rückenmark ab. Sie treten dort (s. Figg. 681, 687, 749 u. 750) mit zwei Reihen von *Wurzelfäden, fila radicularia,* hervor, einer vorderen Reihe am sulcus lateralis anterior, einer hinteren aus dem sulcus lateralis posterior (s. S. 618); erstere enthält nur motorische, letztere nur sensible Fasern. Die Wurzelfäden der vorderen Reihe konvergieren gruppenweise lateralwärts zu je einem kleinen Stämmchen, einer *vorderen Wurzel, radix anterior*, die in gleicher Höhe gelegenen der hinteren Reihe in derselben Weise zu je einer *hinteren Wurzel, radix posterior* (s. Figg. 681, 687, 705 u. 775). Je eine vordere und hintere Wurzel zieht nach dem entsprechenden foramen intervertebrale (s. Fig. 690) und durchbohrt dort die dura mater spinalis (s. auch S. 623). Die Richtung der Wurzeln (s. Figg. 681, 683, 684, 688, 689, 775 u. 777) ist am obersten Halsnerven horizontal, wird nach unten zu schräger und mehr und mehr caudalwärts absteigend. Das foramen intervertebrale liegt an den unteren Halsnerven ungefähr eine, beim 1.—10. Brustnerven zwei Wirbelkörperhöhen tiefer als die Austrittsstellen der betreffenden Wurzeln aus dem Rückenmark. Die Wurzeln der untersten Brust-, der Lenden-, Kreuz- und Steißnerven laufen erst eine längere Strecke innerhalb des Sackes der dura mater (s. S. 622) abwärts, ehe sie ihn verlassen; sie bilden in ihm ein dickes Bündel längsverlaufender Stränge, die *cauda equina (Pferdeschweif)* (s. Figg. 684 u. 689), in deren Mitte das filum terminale liegt. Jede hintere Wurzel schwillt im foramen intervertebrale zu dem eiförmigen *Spinalganglion, ganglion spinale,* (s. Figg. 684, 687, 690 u. 750) an, verschmilzt lateral von diesem mit der betreffenden vorderen Wurzel und bildet einen (gemischten) *n. spinalis, Rückenmarksnerv,* der sich nach kurzem Verlauf in einen *ramus posterior* und einen *ramus anterior* teilt (s. Figg. 689 u. 690). Die Zahl der Spinalganglien entspricht derjenigen der Spinalnerven. Das (sehr kleine, mit der hinteren Wurzel bisweilen fehlende) Spinalganglion des 1. Halsnerven liegt im sulcus a. vertebralis des atlas, die der unteren Lendennerven liegen teilweise, die der Kreuznerven vollständig innerhalb des canalis vertebralis bzw. sacralis zwischen der dura mater und dem Knochen (s. Fig. 689); das ganglion des n. coccygeus liegt in verschiedener Höhe innerhalb des Sackes der dura mater.

Die Zahl der nn. spinales beträgt jederseits 31. Man teilt sie ein (s. Figg. 681 u. 683) in 8 *nn. cervicales, Halsnerven,* von denen der erste zwischen Hinterhauptsbein und atlas, der zweite zwischen atlas und epistropheus, der achte zwischen 7. Hals- und 1. Brustwirbel heraustritt, 12 *nn. thoracales, Brustnerven,* der erste zwischen 1. und 2. Brustwirbel, der zwölfte zwischen 12. Brust- und 1. Lendenwirbel, 5 *nn. lumbales, Lendennerven,* 5 *nn. sacrales, Kreuznerven,* und 1 (2—3, s. S. 622) *n. coccygeus, Steißnerven,* die entsprechend, wie die Brustnerven austreten. Vermehrung der Wirbelzahl bedingt entsprechende Vermehrung der Rückenmarksnerven.

Am 1. und besonders am 2. Halsnerven ist der hintere Ast stärker als der vordere, sonst umgekehrt. Jeder vordere Ast ist durch mindestens ein feines Fädchen, *ramus communicans,* mit einem Ganglion des Sympathicus verbunden (s. Figg. 690, 777, 781, 832, 873 u. 878). Außerdem gibt er einen *ramus meningeus* (nicht gezeichnet) ab, welcher sympathische Fäden vom ramus communicans aufnimmt, rückläufig durch das foramen intervertebrale seines Nerven in den Wirbelkanal zieht, mit anderen anastomosiert und sich an den Wänden des Kanals verteilt.

Benachbarte Nerven anastomosieren vielfach durch *ansae, Schlingen,* miteinander, die regelmäßig und stark an den vorderen Ästen der Hals-, Lenden- und Kreuznerven vorhanden sind.

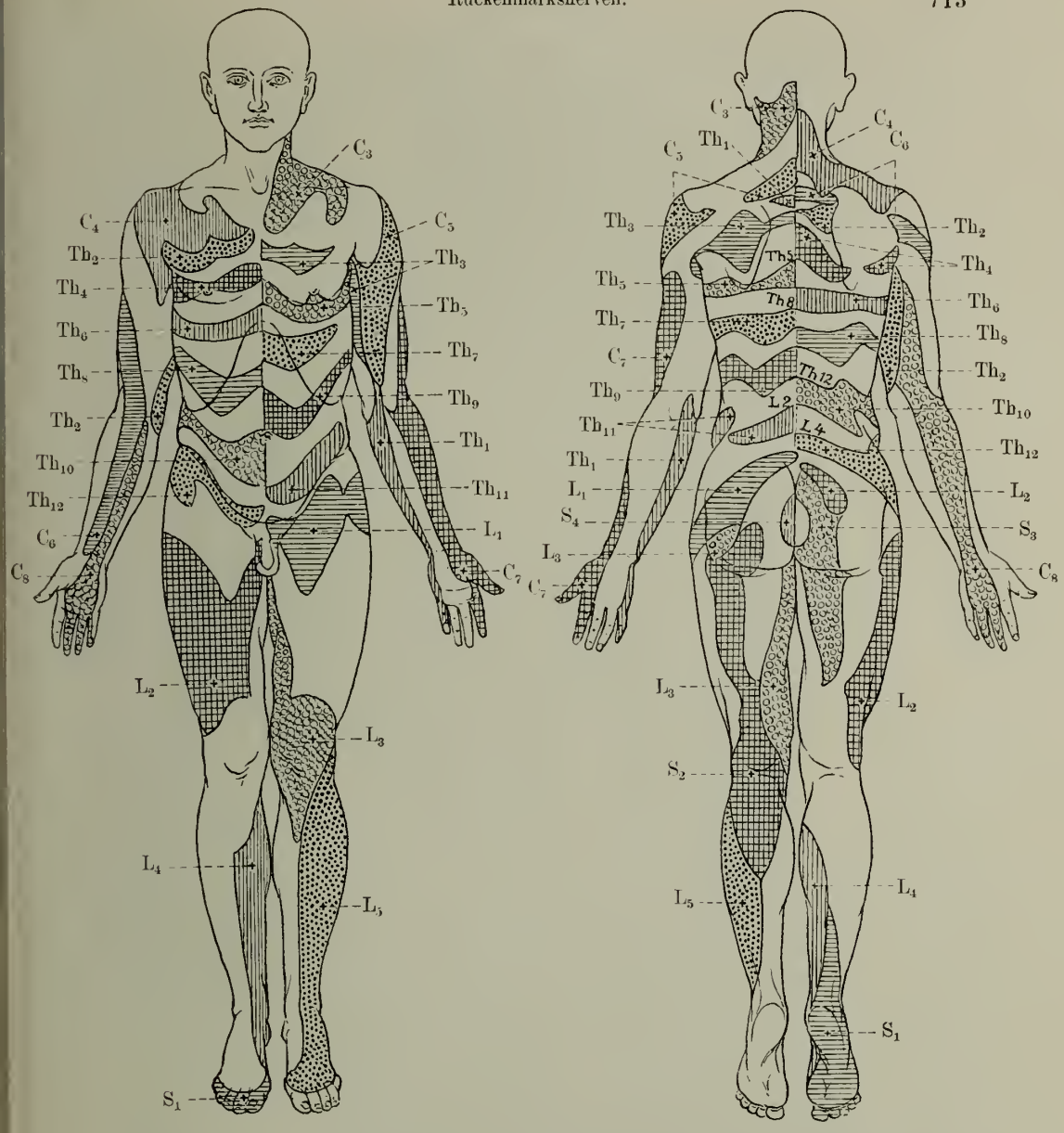

782 u. 783. Verbreitungsgebiete der einzelnen Rückenmarksnerven in der Haut (nach H. Head),

von vorn von hinten.

Die einzelnen Gebiete greifen in Wirklichkeit mehr oder weniger übereinander.

(Die in die Fig. 783 eingedruckten Bezeichnungen Th5, L2 usw. geben die Lage des proc. spinosus vertebrae thoracalis V, lumbalis II usw. an. Über die anderen Bezeichnungen siehe unten.)

Anmerkung: An den Figuren und Beschreibungen der Rückenmarksnerven bedeutet C = n. cervicalis, Th = n. thoracalis, L = n. lumbalis, S = n. sacralis, Co = n. coccygeus; C_5 also = n. cervicalis V, usw.

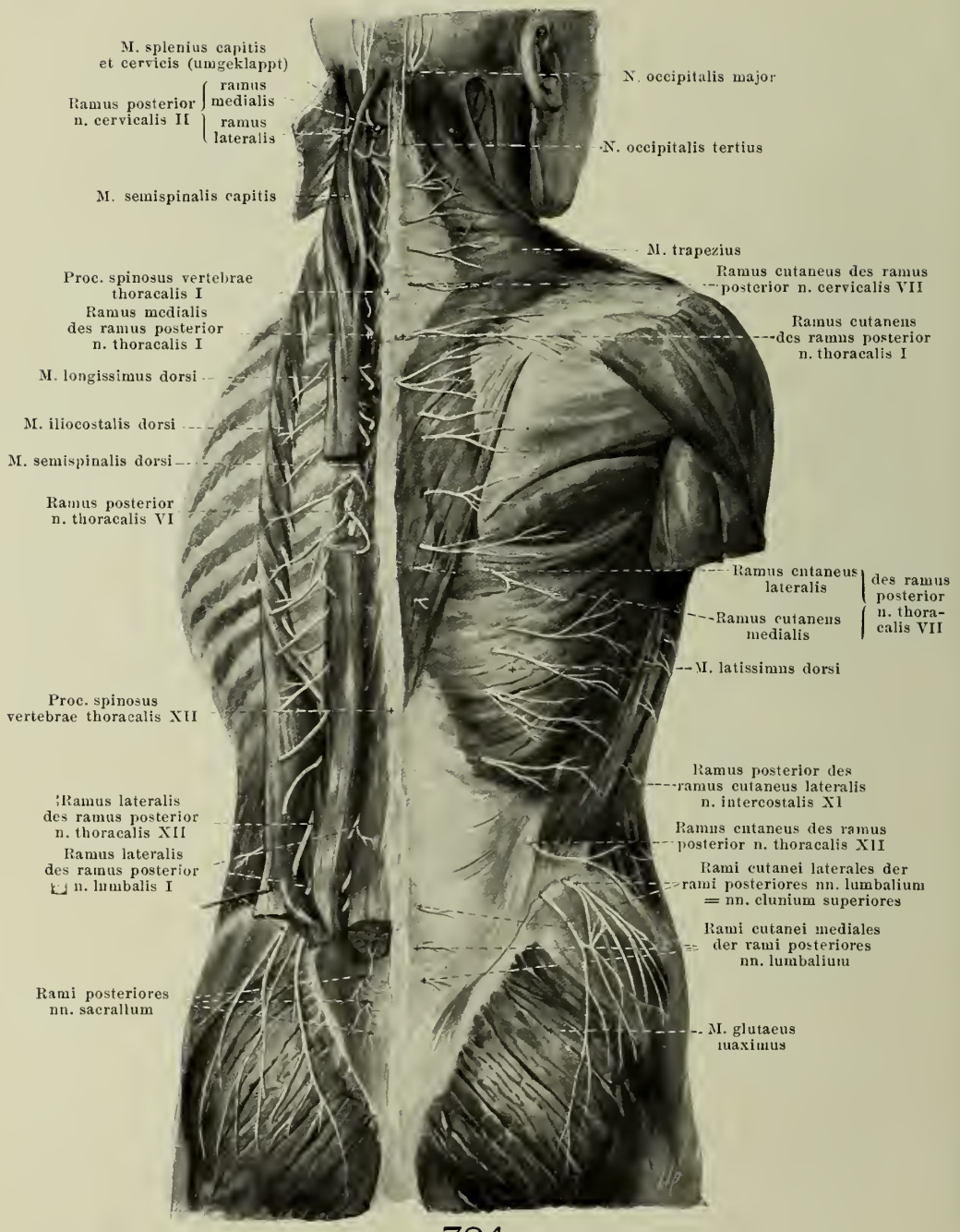

784.

Hintere Äste der Rückenmarksnerven, von hinten.

(Links ist der Schultergürtel mit seinen Muskeln, sowie die mm. latissimus dorsi, rhomboidei und die fascia lumbodorsalis weggenommen; die langen Rückenmuskeln sind isoliert (s. Figg. 336—338), einzelne Stücke sind aus ihnen herausgeschnitten; die Rückfläche des Kreuzbeines ist freigelegt.)

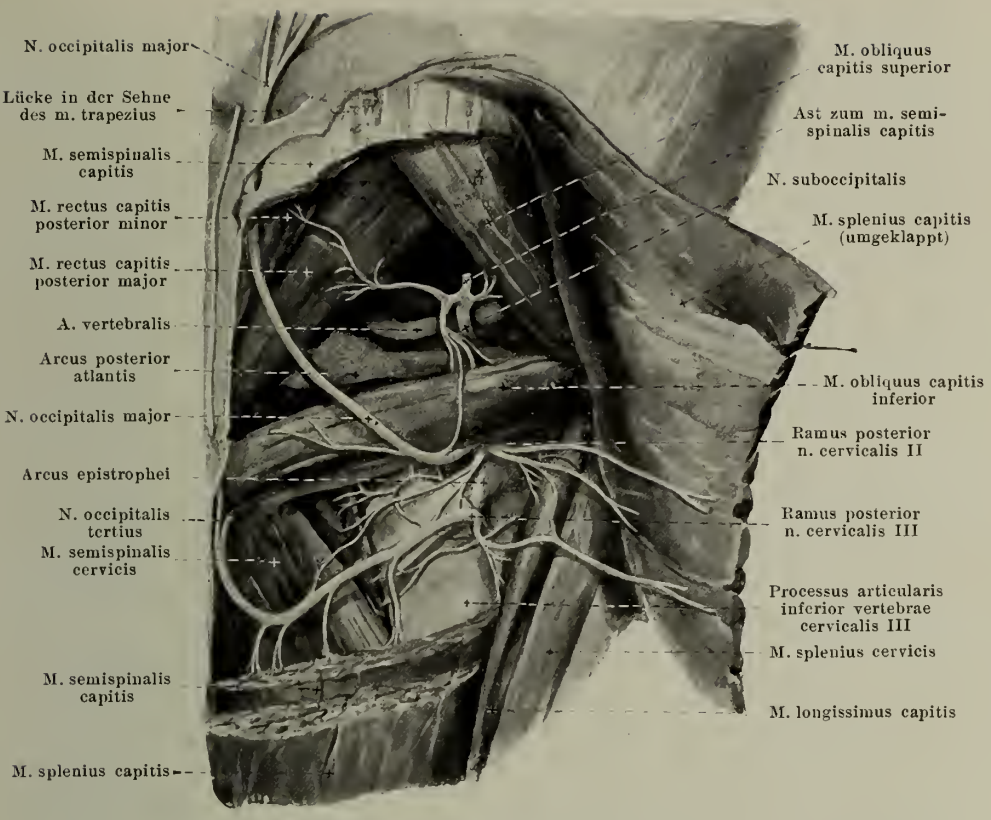

785. Hintere Äste des rechten 1., 2. u. 3. Halsnerven, von hinten.

(Der m. splenius capitis ist lateralwärts umgeklappt, der m. semispinalis capitis ist größtenteils, der m. trapezius vollständig entfernt.)

Die **rami posteriores nn. spinalium** (s. auch Figg. 690 u. 784) sind mit Ausnahme der drei ersten Halsnerven schwächer als die vorderen Äste. Ihr typisches Verhalten ist am besten an den mittleren Brustnerven erkennbar. Jeder ramus posterior zieht medial von den ligg. costotransversarium anterius und intertransversarium (mm. intertransversarius posterior an den Hals-, lateralis an den Lendennerven) dorsalwärts und teilt sich (mit Ausnahme des ersten Hals-, vierten und fünften Kreuz- und des Steißbeinnerven) in einen *ramus medialis* und einen *ramus lateralis,* welche in die Muskulatur eindringen, und von denen meist nur einer (in der oberen Hälfte der mediale, in der unteren der laterale) bis zu Haut geht. Die Äste verlaufen fast sämtlich zugleich caudalwärts, die unteren mehr als die oberen, so daß ihr Verteilungsgebiet in Muskel und Haut caudalwärts von ihrem Austritt aus dem foramen intervertebrale liegt (s. Figg. 783 u. 784). Die Äste verhalten sich in verschiedenen Höhen nicht gleich.

A. ***Rami posteriores nn. cervicalium*** (s. auch Figg. 777 u. 784). Jeder *ramus lateralis* umgreift den m. semispinalis capitis lateralwärts und verzweigt sich an ihn, an den m. intertransversarius posterior, die mm. iliocostalis, longissimus und splenius. Der *ramus medialis* zieht zwischen den mm. semispinalis capitis und cervicis medianwärts, versorgt diese, sowie die tieferliegenden und kurzen Nackenmuskeln, durchbohrt meistens nur am 4.—6. Halsnerven neben einem proc. spinosus die mm. semispinalis capitis und trapezius, um als *ramus cutaneus* lateralwärts zur Haut zu biegen. Am ersten, zweiten und dritten Halsnerv weichen Verlauf und Verteilung ab.

Ramus posterior n. cervicalis 1 = N. suboccipitalis, merklich dicker als der entsprechende vordere Ast, rein motorisch, zieht unter der a. vertebralis rückwärts in das Dreieck zwischen den mm. obliqui capitis und rectus capitis posterior major. Er versorgt diese Muskeln, sowie die mm. rectus capitis posterior minor und semispinalis capitis, gibt Ästchen zur articulatio atlantooccipitalis und anastomosiert mit dem hinteren Ast des 2. Halsnerven.

Ramus posterior n. cervicalis II (s. Figg. 784 u. 785), der stärkste hintere Ast überhaupt, teilt sich am unteren Rand des m obliquus capitis inferior in den schwachen *ramus lateralis* und dicken *ramus medialis*. Ersterer gibt motorische Äste zu den mm. longissimus capitis und splenius; letzterer anastomosiert mit den hinteren Ästen des ersten und dritten Halsnerven, gibt motorische Fäden zu den mm. semispinalis capitis und obliquus capitis inferior und zieht mit seiner Hauptmasse als sensibler *n. occipitalis major* bogenförmig zwischen dem m. semispinalis capitis einerseits, den mm. obliquus capitis inferior und recti capitis posteriores anderseits medianwärts und nach oben, durchbohrt den m. semispinalis capitis neben dem lig. nuchae und tritt durch eine Lücke in der Sehne des m. trapezius (s. Fig. 296) unter die Haut. Seine Äste gehen aufwärts bis über den Scheitel hinaus (s. Figg. 772, 774 u. 787) und anastomosieren miteinander und mit Zweigen benachbarter Nerven.

Ramus posterior n. cervicalis III (s. Figg. 784 u. 785) unterscheidet sich von den unteren Halsnerven dadurch, daß das Ende seines ramus medialis als sensibler *n. occipitalis tertius* nach Durchbohrung des m. semispinalis capitis entweder zur Haut der Umgebung geht (s. Fig. 787) oder nach oben zieht; er legt sich dabei dem n. occipitalis major ganz oder teilweise an.

B. ***Rami posteriores nn. thoracalium*** (s. Figg. 690 u. 784). Jeder *ramus lateralis* zieht zwischen den mm. longissimus und iliocostalis dorsi lateral und gibt meist am 7. oder 8.—12. Nerven durch den m. latissimus dorsi einen Ast zur Haut, *ramus cutaneus lateralis*, ab, der lateral- und etwas abwärts läuft und am 12. Nerven die crista iliaca erreicht. Jeder *ramus medialis* geht zwischen den mm. longissimus und semispinalis dorsi medianwärts nach einem proc. spinosus zu und gibt meist am 1.—7. oder 8. Nerven durch den m. trapezius einen *ramus cutaneus medialis* ab, der lateralwärts zieht. Die rami mediales nehmen von oben nach unten an Stärke ab, die laterales zu. Beide senden motorische Zweige zu den benachbarten Muskeln.

C. ***Rami posteriores nn. lumbalium*** (s. Fig. 784). Die *rami laterales* durchsetzen den m. sacrospinalis schräg lateralwärts, versorgen ihn und die mm. intertransversarii mediales und nehmen nach unten an Dicke ab. Die drei oberen entsenden gewöhnlich durch die fascia lumbodorsalis nahe über der crista iliaca Hautäste, *nn. clunium superiores*, (s. auch Figg. 821 u. 828), welche abwärts zum Gesäß (lateral bis zum trochanter major) gehen. Die schwachen *rami mediales* ziehen medianwärts zum m. multifidus und zu den kurzen Muskeln; die drei unteren geben sehr feine Zweige zur Haut der Kreuzbeingegend.

D. ***Rami posteriores nn. sacralium et n. coccygei*** (s. Fig. 784), sehr dünn. Die vier oberen treten durch die foramina sacralia posteriora aus, die des 5. Kreuz- und des Steißbeinnerven durch den hiatus sacralis zwischen den ligg. sacrococcygea posteriora (s. Fig. 689). Sie anastomosieren miteinander auf der Rückfläche des Kreuzbeines. *Rami laterales* sind nur an den drei oberen Kreuznerven vorhanden, durchbohren den Ursprung des m. glutaeus maximus und gehen dort als *nn. clunium medii* zur Haut (s. Figg. 821 u. 828). Die *rami mediales* ziehen zum m. sacrolumbalis und senden feinste Ästchen zur Haut (wie die vorigen).

Die **rami anteriores nn. spinalium** bleiben bei ihrem Verlauf im allgemeinen nur im Bereich der Brustnerven selbständig. In der Hals-, Lenden- und Kreuzbeingegend gehen sie unter Teilung Verbindungen miteinander ein und bilden so verwickelte Geflechte, *plexus*, deren es jederseits drei gibt: *plexus cervicalis, plexus brachialis* und *plexus lumbosacralis*.

Rami anteriores nn. cervicalium verlaufen am 3.—8. Nerven hinter der a. vertebralis im sulcus n. spinalis des betreffenden Wirbels (s. Figg. 777) zwischen den mm. intertransversarii anterior und posterior lateralwärts; sie erscheinen lateral von den mm. longi capitis und colli und den Ursprüngen des m. scalenus anterior, medial und nach vorn von den Ursprüngen der mm. splenius cervicis, levator scapulae und scalenus medius (s. Fig. 776). Der ramus anterior des ersten zieht unter der a. vertebralis nach vorn (s. Figg. 775 u. 777) und tritt zwischen den mm. recti capitis anterior und lateralis hervor; der des zweiten (s. Fig. 777) umgreift die a. vertebralis von hinten und außen und wendet sich medial vom m. intertransversarius posterior nach vorn.

Die vorderen Äste des 1.—4. Halsnerven anastomosieren durch bogenförmige Schlingen miteinander und bilden so den ***plexus cervicalis***, *Halsgeflecht*, (s. Figg. 776, 777 u. 786). Dieser liegt bedeckt vom m. sternocleidomastoideus, festgeheftet an die fascia praevertebralis, vor den Ursprüngen der mm. splenius cervicis, levator scapulae und scalenus medius. Der plexus verbindet sich mit dem n. accessorius (s. S. 710), dem Stamm und dem ramus descendens des n. hypoglossus (s. S. 712), sowie durch rami communicantes, mindestens je einen von jedem Halsnerven, mit dem ganglion cervicale superius und dem Grenzstrang des Sympathicus (s. Fig. 777). Die Äste des plexus zerfallen in Haut- und Muskeläste.

A. Hautäste (s. Figg. 772 u. 787), treten an der Mitte des hinteren Randes vom m. sternocleidomastoideus hervor:

1. *N. occipitalis minor* (s. Figg. 774, 786 u. 787), aus C_2 und C_3, läuft am hinteren Rande des m. sternocleidomastoideus auf diesem und dem m. splenius aufwärts und sendet seine Endäste zur Haut der lateralen Hinterhaupts- und der Schläfengegend; er anastomosiert mit Zweigen der nn. auricularis posterior, occipitalis major und auricularis magnus.

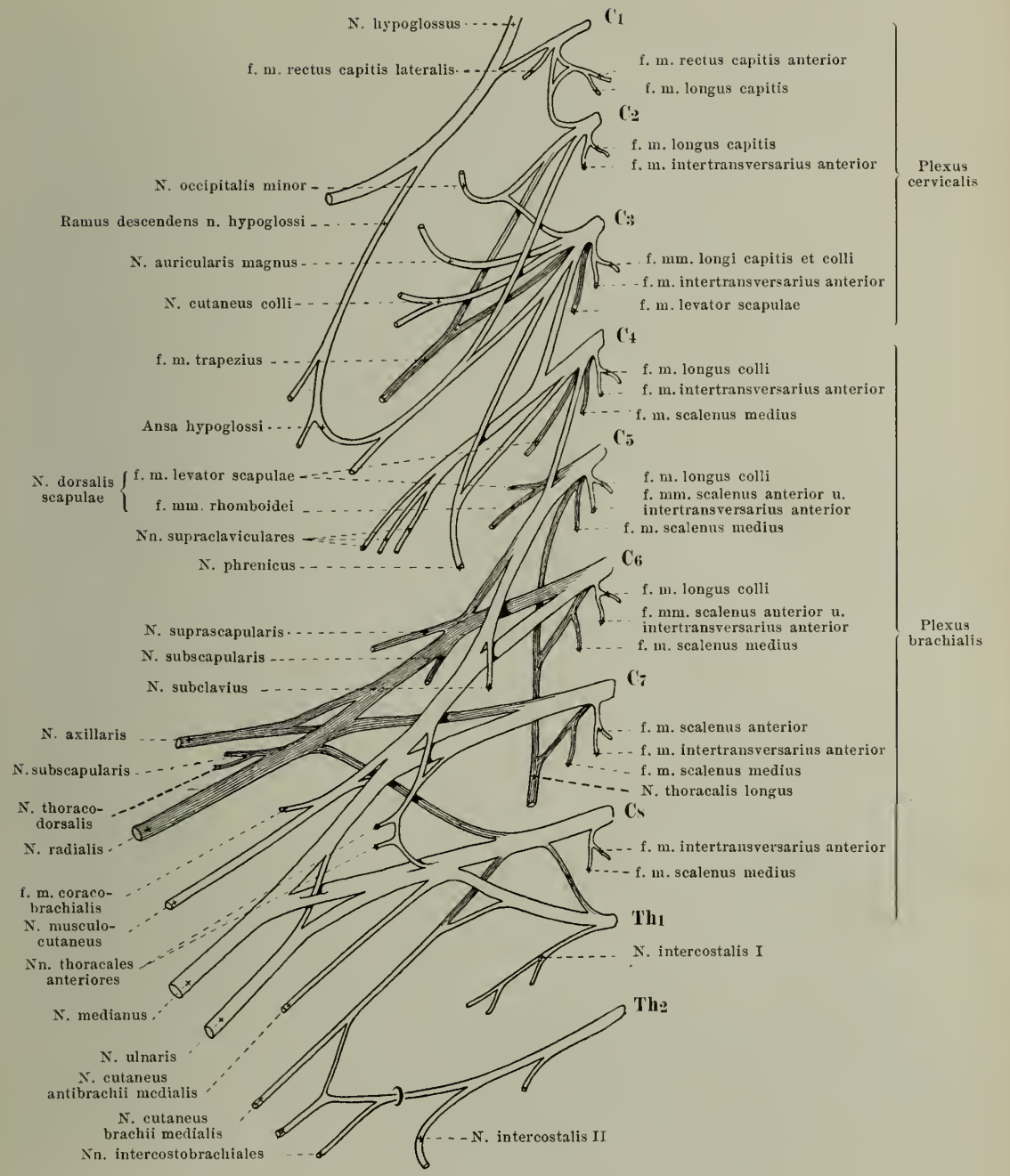

786. Rechter plexus cervicalis und brachialis,

schematisch (nach P. Eisler). (Die rami communicantes sind nicht eingetragen.)

(Die dunkel schraffierten Stämme sind Derivate der dorsalen Plexushälfte.)

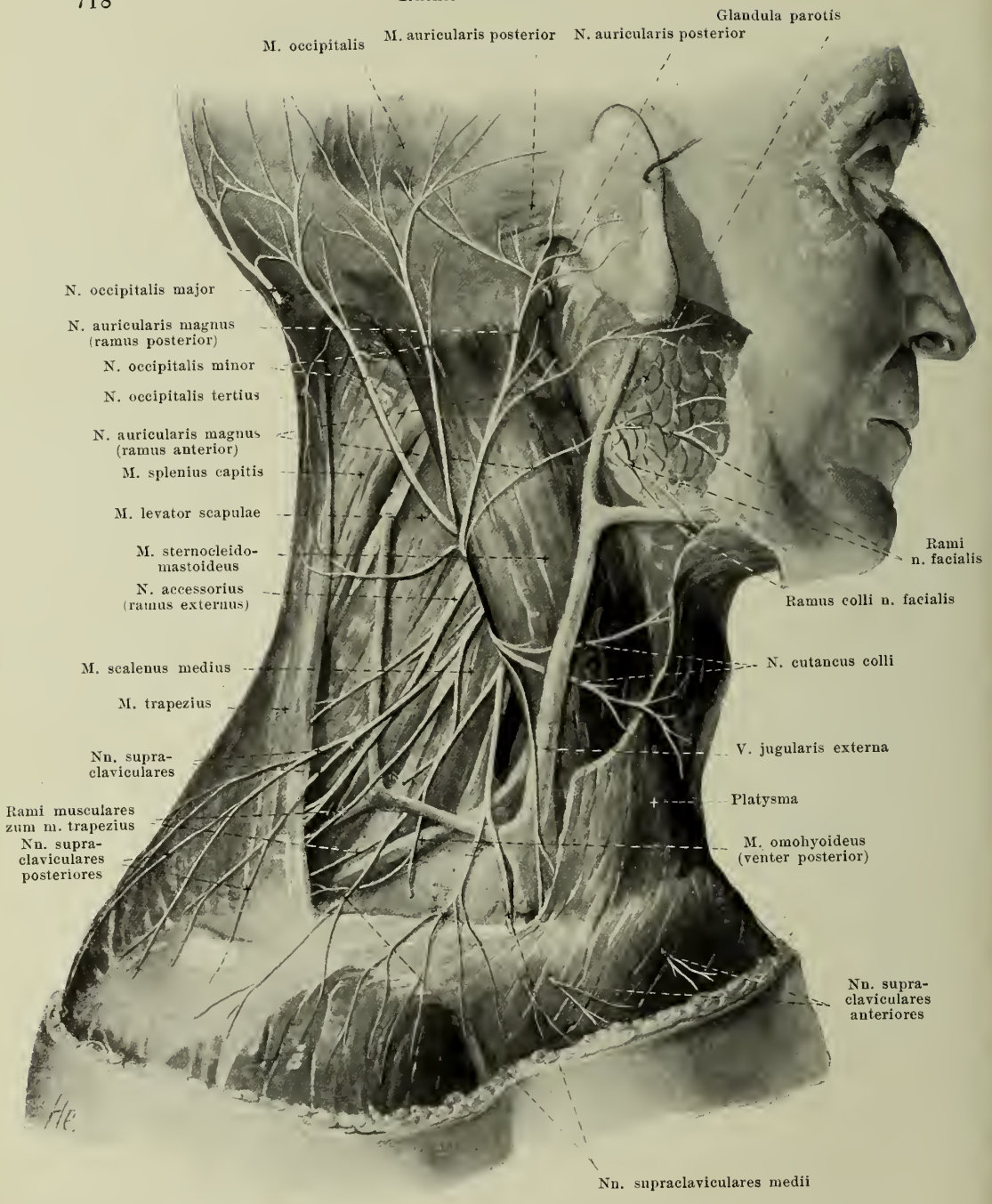

787. Hautäste des rechten plexus cervicalis,

von rechts.

(Das platysma ist teilweise weggenommen.)

2. *N. auricularis magnus* (s. Figg. 774, 786 u. 787), aus C_3, gewöhnlich der stärkste Ast, steigt vor dem vorigen auf der lateralen Fläche des m. sternocleidomastoideus hinter der v. jugularis externa steil zum Ohr aufwärts. In der Höhe des angulus mandibulae teilt er sich. Der dünnere *ramus anterior* zieht unter dem Ohr nach vorn und oben und gelangt, bisweilen teilweise durch die Parotis, zur Haut der lateralen unteren Gesichtshälfte (s. Fig. 772), sowie zu derjenigen des Ohrläppchens und der konkaven Fläche der Ohrmuschel. Der *ramus posterior* verläuft hinter dem Ohr zur Haut an der konvexen Seite der Ohrmuschel und nach vorn bis zur Haut der Schläfengegend. Er anastomosiert mit Zweigen der nn. auricularis posterior und occipitalis minor.

3. *N. cutaneus colli* (s. Figg. 786 u. 787), aus C_3 oder C_2 und C_3, zieht unter dem vorigen auf der lateralen Fläche des m. sternocleidomastoideus, bedeckt vom platysma, medial oder lateral von der v. jugularis externa nach vorn. Er teilt sich in *rami superiores,* von denen sich einer mit dem ramus colli n. facialis verbindet (s. Fig. 774 u. S. 701), und *rami inferiores.* Sie durchbohren das platysma, sind sämtlich sensibel und gehen zur Haut der regio sternocleidomastoidea und der regio colli anterior nach oben bis an den Unterkieferrand.

4. *Nn. supraclaviculares* (s. Figg. 786, 787, 792, 794, 806 u. 807), aus C_3 und C_4, laufen oberflächlich, nur vom platysma bedeckt, durch die fossa supraclavicularis major divergierend abwärts und teilen sich in drei Gruppen:

a) *Nn. supraclaviculares anteriores* ziehen auf der v. jugularis externa und vor dem Schlüsselbein abwärts und durch das platysma zur Haut unter dem medialen Teile der clavicula.

b) *Nn. supraclaviculares medii* gehen vor der clavicula abwärts zur Haut über dem Schlüsselbein und m. pectoralis major bis in die Gegend der Brustwarze.

c) *Nn. supraclaviculares posteriores* verlaufen auf dem m. trapezius abwärts und rückwärts zur Haut auf dem m. deltoideus, selten noch weiter distalwärts.

B. Muskeläste, teilweise aus den Halsnerven selbst, nicht aus dem Plexus (s. Fig. 786):

1. Für die mm. rectus capitis lateralis aus C_1, rectus capitis anterior aus C_1 und C_2, longus capitis aus $(C_1)C_2$ und C_3, longus colli aus C_3, C_4, C_5 und C_6, scalenus medius aus C_4, C_5, C_6, C_7 und C_8, levator scapulae aus C_3, C_4 und C_5 und intertransversarii anteriores aus C_2, C_3, C_4, C_5, C_6, C_7 und C_8.

2. Ast zum ramus descendens hypoglossi (s. Figg. 776 u. 786), aus C_2 und C_3, hilft unter dem m. sternocleidomastoideus die ansa hypoglossi bilden (s. S. 712).

3. Ast für den m. trapezius (s. Figg. 786 u. 787), aus C_2 und C_3 oder C_3 und C_4, häufig ein Ast der nn. supraclaviculares posteriores, anastomosiert mit dem n. accessorius.

4. *N. phrenicus* (s. Figg. 776, 780, 786, 788 u. 789), gemischt, aus C_3 und C_4 oder C_4 und C_5, mit der stärksten Wurzel aus C_4, zieht auf der vorderen Fläche des m. scalenus anterior (s. Fig. 780), lateral von der a. cervicalis ascendens abwärts und etwas medianwärts, läuft zwischen a. und v. subclavia, lateral vom truncus thyreocervicalis und n. vagus, vor oder hinter der a. mammaria interna zum vorderen medialen Abhang der Brustfellkuppel und tritt hinter der articulatio sternoclavicularis in die Brusthöhle. Dort gelangt er unter der pleura mediastinalis mit der a. pericardiacophrenica vor der Lungenwurzel zum Herzbeutel und dann zwischen diesem und der pleura pericardiaca zum Zwerchfell (s. auch Figg. 628—630). Rechts liegt er dabei an der lateralen Fläche der v. anonyma dextra und vena cava superior, nahe vor der radix pulmonis, und erreicht das Zwerchfell etwas nach vorn und lateral vom foramen venae cavae. Links läuft er lateral vom arcus aortae, liegt weiter ventral von der Lungenwurzel und erreicht das Zwerchfell weiter lateral und ventral als rechts. Er verbindet sich durch feine Fäden mit dem ganglion cervicale inferius des Sympathicus und nimmt sehr häufig einen Ast vom n. subclavius auf (s. Fig. 789). Äste (s. Fig. 788):

a) *Ramus pericardiacus,* meist nur rechts, auf der v. cava superior zum Herzbeutel.

b) Allerfeinste Zweige zum Brustfell (nicht gezeichnet).

c) Endäste, durchbohren das Zwerchfell; als *rami musculares* innervieren sie von dessen konkaver Seite aus seine gesamte Muskelmasse; als *rami phrenicoabdominales* anastomosieren sie mit dem plexus phrenicus des Sympathicus und senden Fäden zum Bauchfellüberzug der Leber und zu den Nebennieren.

Die vorderen Äste des 5.—8. Halsnerven bilden mit einem kleinen Teil des 4. Halsnerven, mit dem oberen, stärkeren Teil des 1. Brustnerven und sehr häufig mit einem feinen Ast des 2. Brustnerven den ***plexus brachialis, Armgeflecht*** (s. Figg. 780, 781, 786, 789, 791 u. 832). Seine Wurzeln ziehen hinter den Ursprüngen des m. scalenus anterior, vor denen des m. scalenus medius lateralwärts; der 5.—7. Halsnerv läuft dabei zugleich stark abwärts, der 8. horizontal, der 1. (und 2.) Brustnerv vor dem Hals der 1. Rippe aufwärts. Sie vereinigen sich zu einem langgestreckten Geflecht, welches in der Lücke zwischen den mm. scaleni anterior und medius, mit seinen drei oberen Wurzelanteilen über, mit den beiden unteren hinter der a. subclavia liegt und sich von da verschmälert unmittelbar neben der Arterie hinter dem Schlüsselbein und den mm. subclavius und pectorales bis in die Achselhöhle erstreckt.

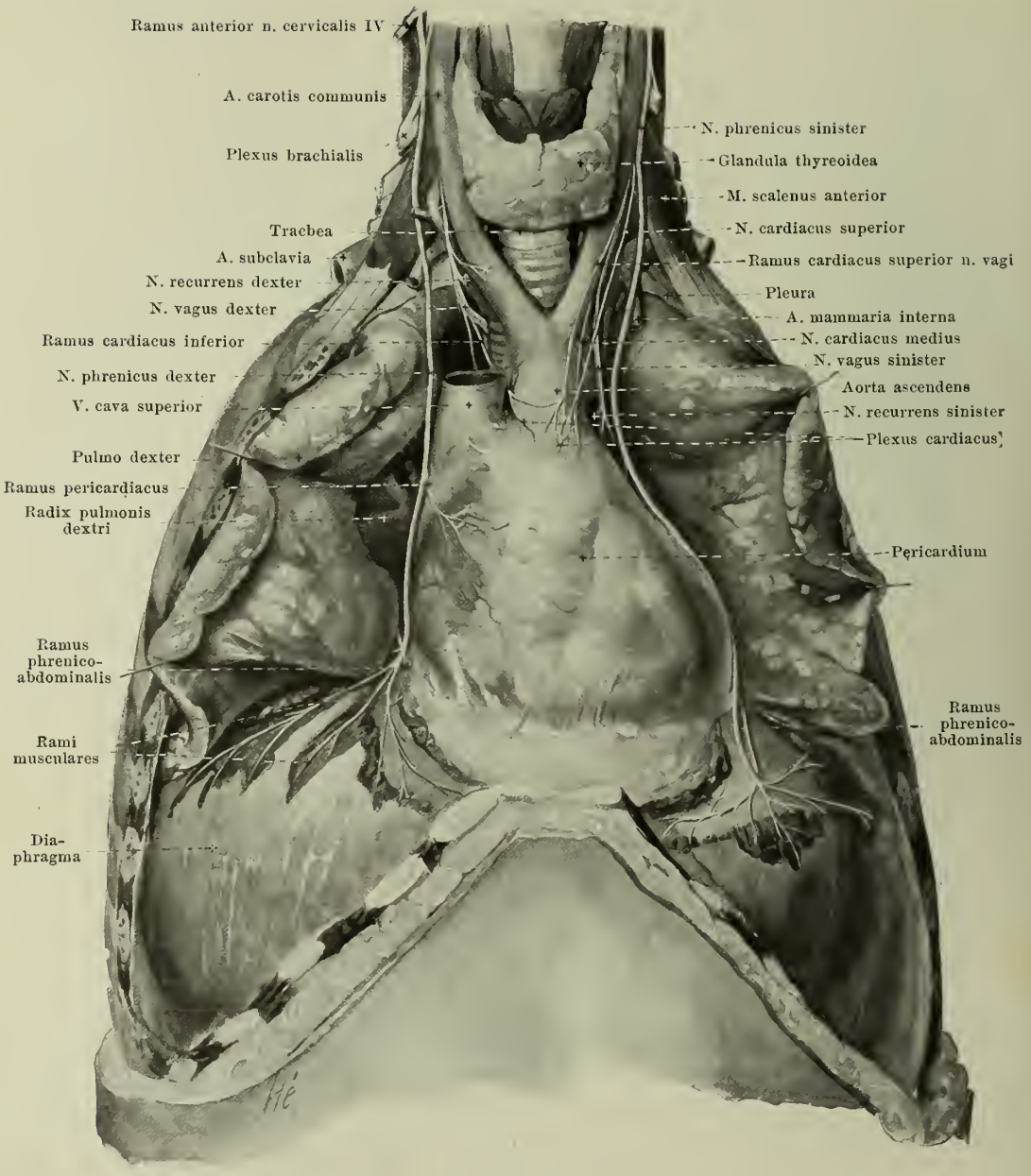

788. Nn. phrenici, von vorn.

(Die vordere Brustwand ist weggenommen, die thymus ist entfernt, die pleura abpräpariert.)

Plexus brachialis (Fortsetzung). Die ihn zusammensetzenden Nerven entsenden je einen ramus communicans zum ganglion cervicale medium oder inferius des Sympathicus, bevor sie in den plexus eintreten (s. Figg. 781 u. 832).

Man teilt den plexus ein in eine *pars supraclavicularis* und *pars infraclavicularis.*

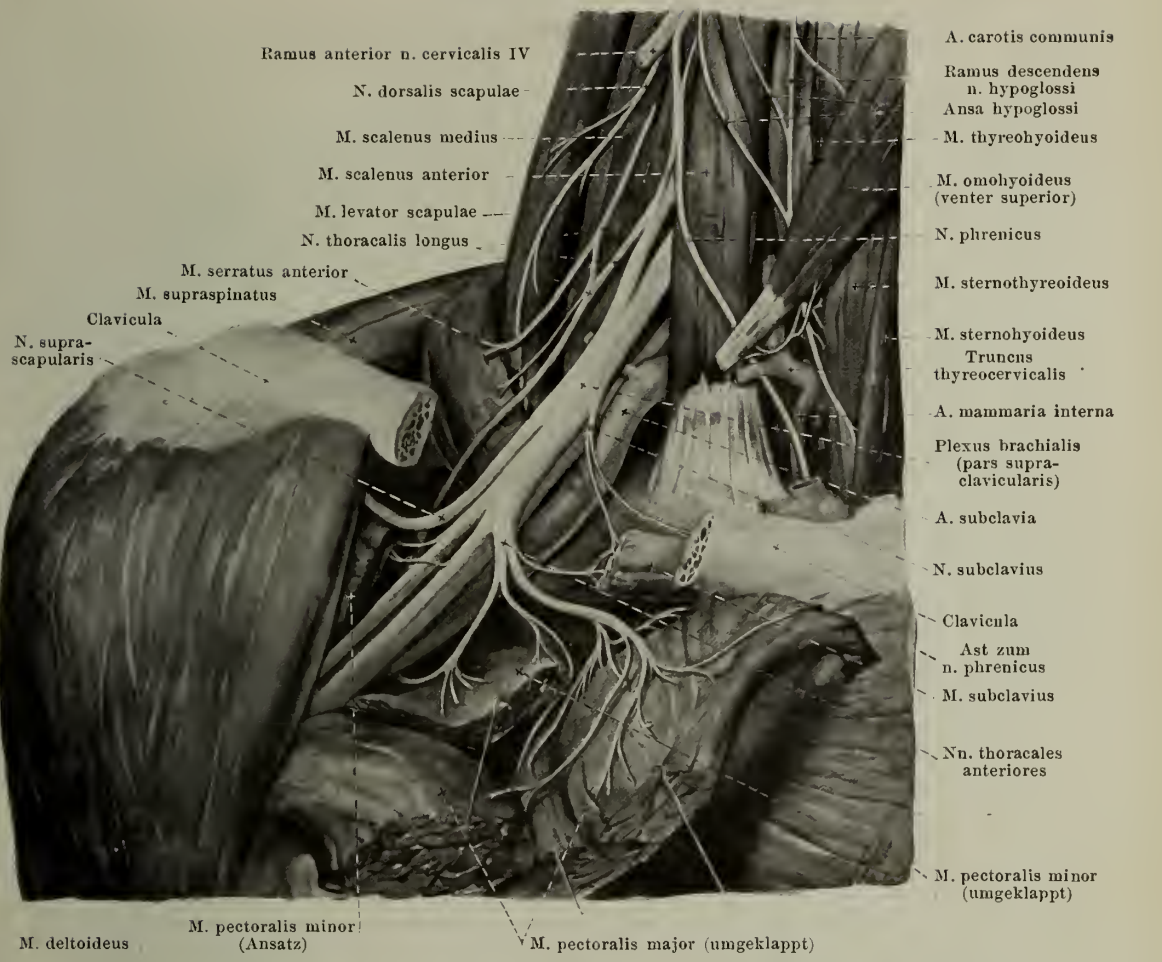

789. Rechter plexus brachialis mit seinen kurzen Ästen, von vorn.

(Die mm. sternocleidomastoideus und trapezius sind vollständig, die mm. omohyoideus und subclavius teilweise weggenommen; aus dem Schlüsselbein ist ein Stück herausgesägt; die mm. pectorales sind eingeschnitten und umgeklappt.)

Plexus brachialis (s. auch Fig. 791) (Fortsetzung).

Die *pars supraclavicularis* des *plexus brachialis* reicht distal bis zum Schlüsselbein, grenzt dorsalwärts an die mm. scalenus medius und serratus anterior, ist durchbohrt von der a. transversa colli und wird vorn überkreuzt vom hinteren Bauch des m. omohyoideus und von den aa. cervicalis superficialis und transversa scapulae; man rechnet ihr sämtliche kurze Äste des plexus zu (auch wenn sie erst in der Achselhöhle abgehen); es sind dies die Äste, welche die tiefen Halsmuskeln und die Muskulatur des Schultergürtels innervieren.

1. Fäden (unmittelbar aus den Halsnervenstämmen) für die mm. longus colli, intertransversarii und scalenus medius (s. S. 719) und eventuell Ast zum n. phrenicus (s. S. 719).

2. Direkte Zweige (aus den Halsnervenstämmen) zu den mm. scalenus anterior aus C_5, C_6 und C_7 und scalenus posterior aus C_8 (s. Fig. 786).

3. *Nn. thoracales posteriores* (s. auch Figg. 780, 786 u. 790), treten durch den m. scalenus medius hervor.

a) *N. dorsalis scapulae* (s. auch Fig. 790), aus (C_4) C_5, läuft an der vorderen Fläche des m. levator scapulae, dessen unterste Zacke er versorgt (s. auch S. 719), abwärts zur ventralen Fläche der mm. rhomboidei ((C_4) C_5), in welchen er endigt.

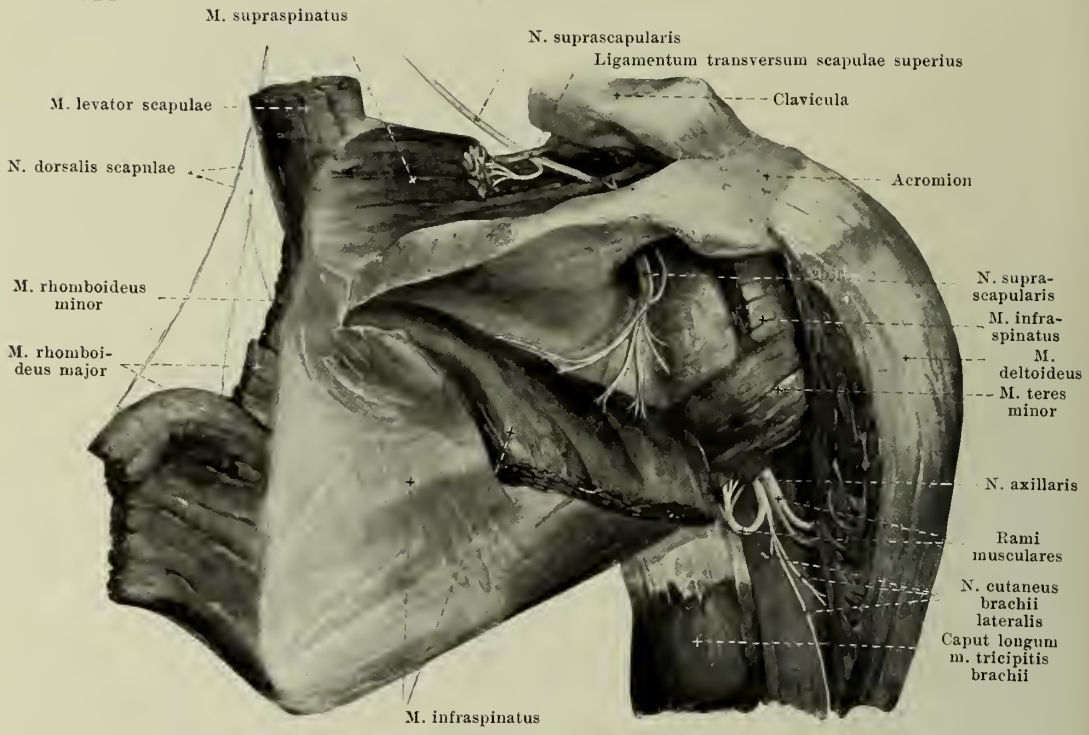

790. Nerven des rechten Schulterblattes, von hinten.

(Mm. supraspinatus und deltoideus teilweise abgetragen, infraspinatus umgeklappt.)

b) *N. thoracalis longus* (s. Figg. 780, 786, 789, 791 u. 811), aus C_5, C_6, C_7 (C_8), dessen Wurzeln sich meistens erst vor dem m. scalenus medius vereinigen (s. Fig. 789), steigt hinter dem plexus brachialis ungefähr in der Axillarlinie auf der lateralen Fläche des m. serratus anterior abwärts und gibt jeder Zacke dieses Muskels einen Zweig ab.

4. *N. subclavius* (s. Figg. 786 u. 789), aus C_5 (C_6), vor der a. subclavia, vor oder hinter der v. subclavia zum m. subclavius, sendet medianwärts einen Ast zum n. phrenicus (s. S. 719).

5. *Nn. thoracales anteriores* (s. Figg. 786, 789 u. 791), aus C_5, C_6, C_7, C_8 und Th_1, gewöhnlich zwei, laufen vor und hinter der Arterie, dann zwischen a. und v. subclavia anastomosierend vor- und abwärts zum m. pectoralis minor (C_7, C_8) und neben oder durch diesen zum m. pectoralis major (C_5, C_6, C_7, C_8, Th_1).

6. *N. suprascapularis* (s. auch Figg. 786 u. 789), aus (C_4) C_5, C_6, dick, zieht neben der a. transversa scapulae unter dem m. trapezius und venter posterior m. omohyoidei und unter der clavicula lateral, tritt unter dem lig. transversum scapulae superius in die fossa supraspinata und hinter dem collum scapulae vor dem lig. transversum scapulae inferius in die fossa infraspinata. Er versorgt die mm. supraspinatus ((C_4) C_5 (C_6)) und infraspinatus ((C_4) C_5, C_6) und gibt Ästchen an das Schultergelenk.

7. *Nn. subscapulares* (s. Figg. 786, 791 u. 796), aus C_5, C_6 und C_7, gewöhnlich zwei, von der Dorsalfläche des Plexus oder dem n. axillaris, laufen an der ventralen Fläche des m. subscapularis abwärts zu diesem (C_5, C_6 (C_7)) und zum m. teres major (C_6, C_7).

8. *N. thoracodorsalis* (s. Figg. 786, 791 u. 796), aus C_7 und C_8, entspringt wie vorige und zieht längs des margo axillaris scapulae zur vorderen Fläche des m. latissimus dorsi.

9. *N. axillaris* (s. auch Figg. 786, 794, 796, 804, 806 u. 807), aus C_5, C_6 (C_7), dick, entspringt in der Achselhöhle aus dem fasciculus posterior der pars infraclavicularis (s. S. 723), verläuft hinter der a. axillaris unter der a. circumflexa humeri posterior durch die Lücke zwischen humerus, m. teres minor, teres major und caput longum m. tricipitis rückwärts, dann auf dem collum chirurgicum humeri lateralwärts und ist dabei bedeckt vom m. deltoideus. Außer Ästen zum Schultergelenk und *rami musculares* zu den mm. teres minor (C_5, C_6 (C_7)) und deltoideus (C_5, C_6) gibt er den *n. cutaneus brachii lateralis* (C_5, C_6 (C_7)) ab, welcher zwischen m. deltoideus und caput longum m. tricipitis zur Haut über dem dorsalen Abschnitt des m. deltoideus und über dem hinteren und lateralen Teil des Oberarmes verläuft. Einige zum m. deltoideus ziehende Äste geben Zweige durch den Muskel zur Haut. Die unteren Hautäste anastomosieren mit den nn. cutanei brachii posterior und antibrachii dorsalis.

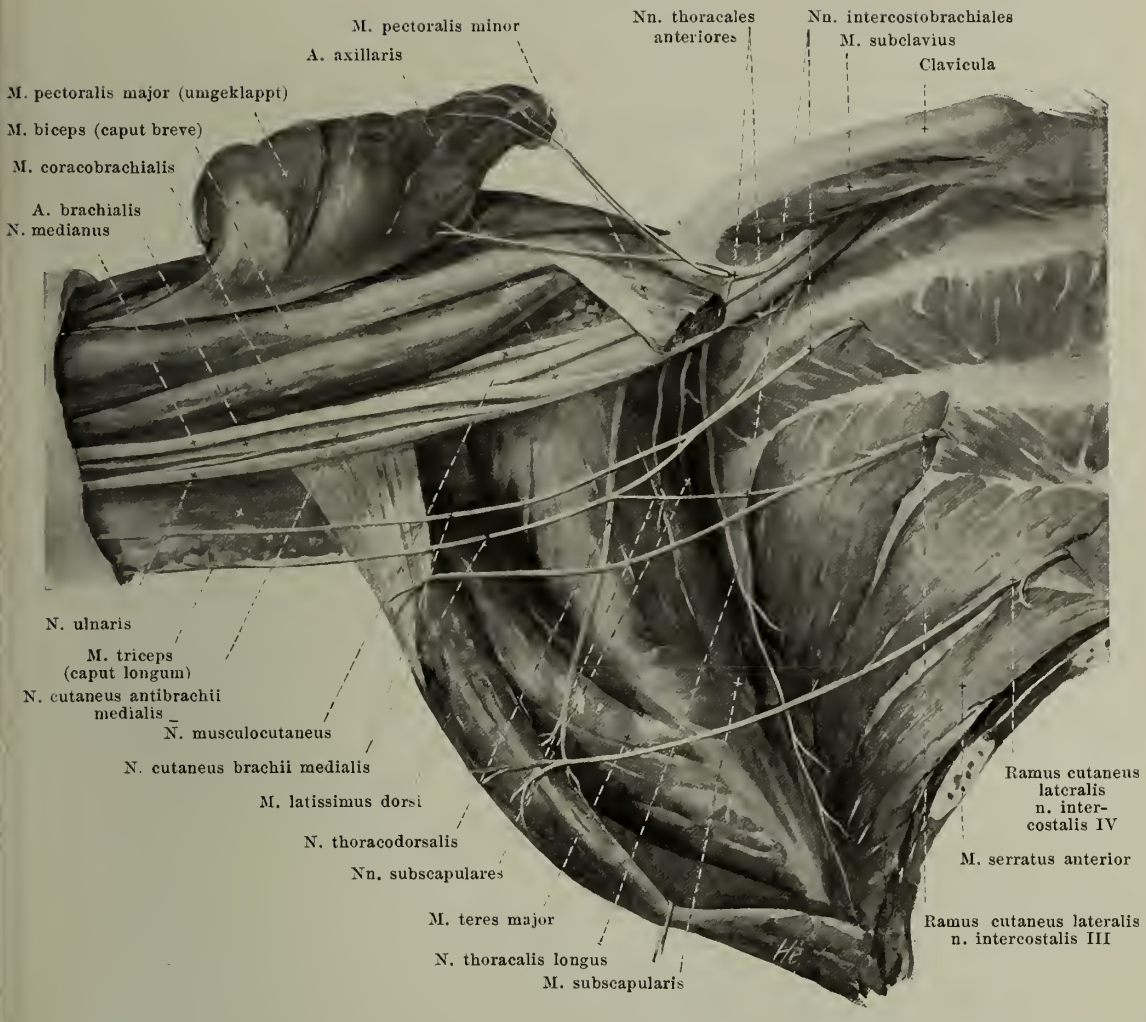

791. Rechter plexus brachialis (pars infraclavicularis) in der Achselhöhle, von unten und vorn.

(Die mm. pectorales sind größtenteils entfernt, ihre Ansätze teilwesie umgeklappt.)

Die *pars infraclavicularis* des *plexus brachialis* (s. auch Figg. 789 u. 796) zieht vom Schlüsselbein aus durch die Achselhöhle distalwärts und zerfällt bereits in deren unterer Hälfte in seine Äste, die auch als lange Äste des plexus bezeichnet werden und ausschließlich zum Arm gehen. Sie grenzt medianwärts an den m. serratus anterior, dorsalwärts an den m. subscapularis, ist vorn von den mm. pectorales bedeckt und legt sich mit ihren Ästen distalwärts in die Rinne zwischen mm. subscapularis und latissimus dorsi einerseits, m. coracobrachialis anderseits. Die Bestandteile des Geflechtes ordnen sich dabei in drei Stränge, welche sich der a. axillaris unmittelbar so anlegen, daß der *fasciculus posterior* dorsal, der *fasciculus lateralis* oberhalb und lateral und der *fasciculus medialis* unterhalb und medial von der Arterie verläuft. Die v. subclavia und die v. axillaris liegen unmittelbar nach vorn und medial von diesem Arterien-Nervenbündel. Aus dem fasciculus medialis gehen hervor die *nn. cutaneus brachii medialis, cutaneus antibrachii medialis, ulnaris*, sowie die untere Wurzel des *n. medianus*, aus dem fasciculus lateralis die obere Wurzel des *n. medianus* und der *n. musculocutaneus*, aus dem fasciculus posterior die *nn. axillaris* (s. S. 722) und *radialis*.

792. Hautnerven des rechten Oberarmes,

von vorn.

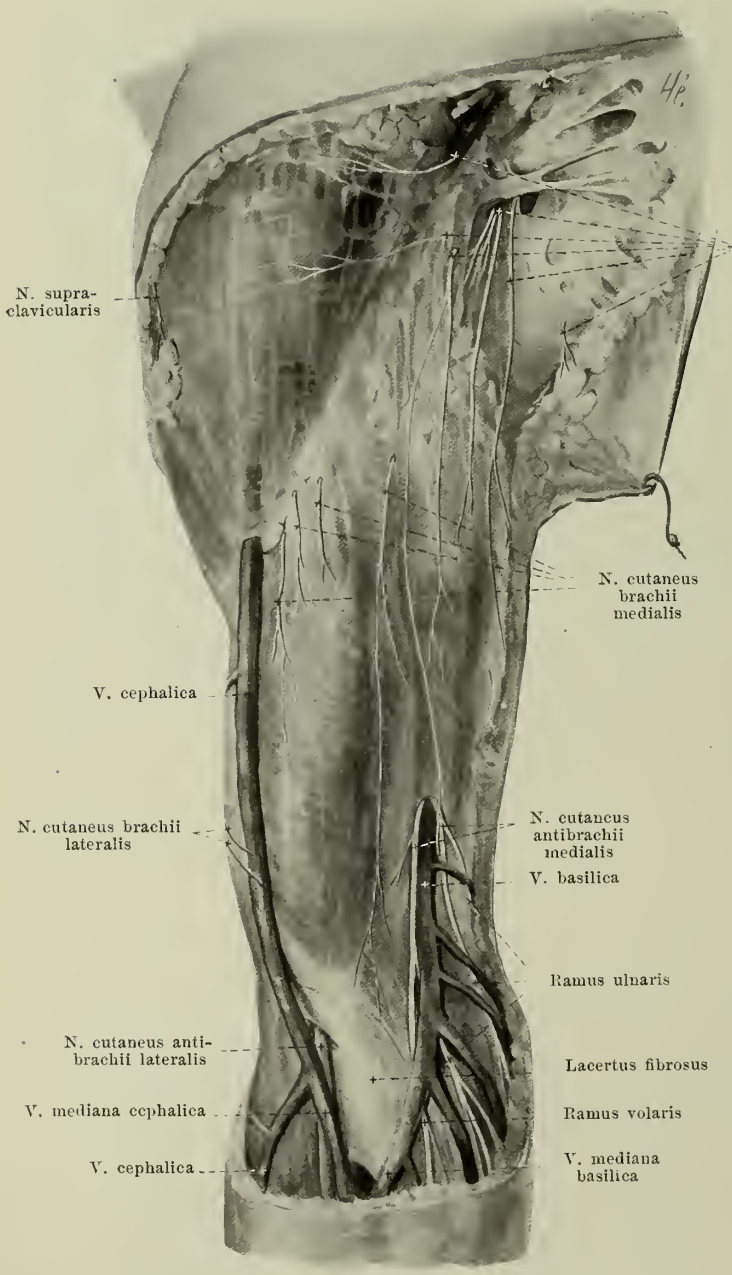

(Der Arm ist abduciert; die Fascie ist überall erhalten.)

1. *N. cutaneus brachii medialis* (s. auch Figg. 786, 791, 806, 807 u. 811), aus (C_8) Th_1, läuft in der Achselhöhle vor den mm. subscapularis und latissimus dorsi, anfangs dorsal, dann medial von der v. axillaris abwärts und verbindet sich hier in sehr wechselnder Weise mit dem n. intercostobrachialis des zweiten, zuweilen auch noch mit dem des dritten Intercostalnerven. Die Äste dieser Stämmchen oder ihrer Anastomosen durchbohren die fascia axillaris oder brachialis an verschiedenen Stellen; sie versorgen die Haut der Achselhöhle und der medialen Fläche des Oberarmes bis zum Ellenbogengelenk, außerdem proximal noch einen Teil seiner vorderen, distal einen Teil seiner hinteren Fläche.

2. *N. cutaneus antibrachii medialis* (s. auch Figg. 786, 791, 793—796, 806 u. 807), aus C_8 und Th_1, legt sich der vorderen medialen Seite der v. axillaris an und zieht neben ihr distalwärts; er durchbohrt die fascia brachii in der Mitte des Oberarmes oder etwas tiefer, meist da, wo die v. basilica unter derselben in der Tiefe verschwindet, und teilt sich erst dann oder bereits vorher in zwei Äste, welche oberflächlich auf der fascia antibrachii liegen.

793. Hautnerven des rechten Unterarmes, Volarfläche.

(Die fascia brachii und antibrachii ist erhalten.)

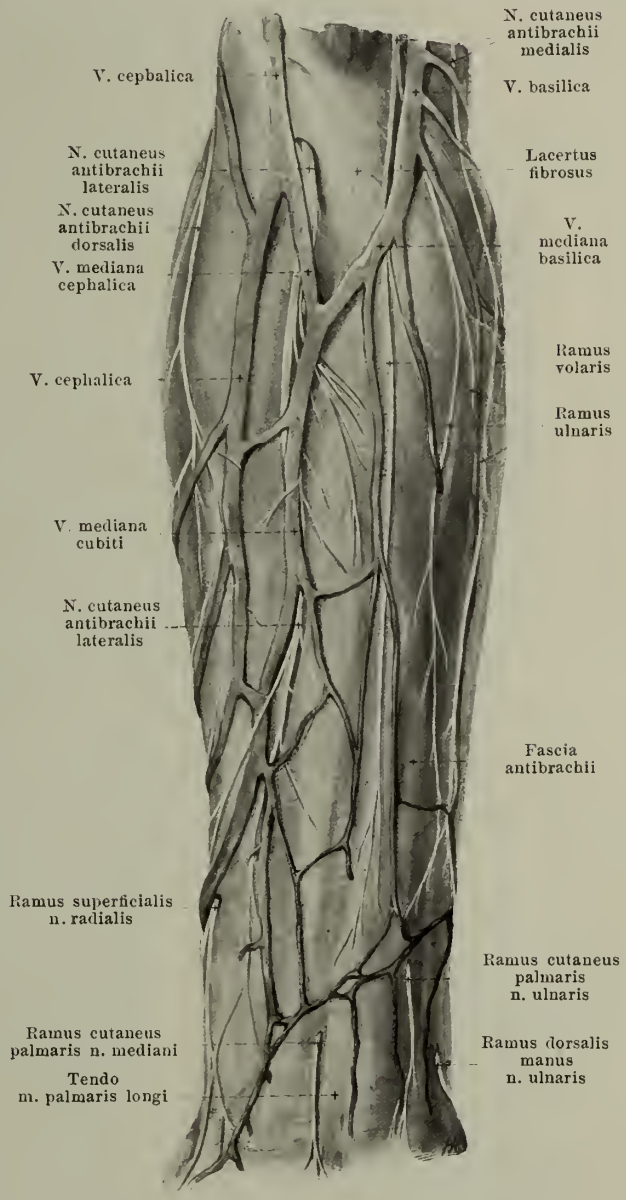

2. *N. cutaneus antibrachii medialis* (Fortsetzung) (s. auch Figg. 792, 794, 795, 806 u. 807):

α. Ramus volaris (aus Th_1) läuft anfangs vor dem lacertus fibrosus lateral von der v. basilica, kreuzt dann meist ihre Rückfläche und verteilt sich an der ulnaren Hälfte der Volarfläche des Vorderarmes bis zum Kleinfingerballen herab. Er anastomosiert am Vorderarm mit Zweigen des n. cutaneus antibrachii lateralis, sowie des ramus cutaneus palmaris n. ulnaris.

β. Ramus ulnaris (aus C_8), schwächer, zieht über den epicondylus medialis zum ulnaren Rand des Vorderarmes und an diesem fast bis zur Gegend des capitulum ulnae. Er gibt seine Äste zur Haut der ulnaren Hälfte der dorsalen Vorderarmfläche und anastomosiert am Vorderarm mit Zweigen des n. cutaneus antibrachii dorsalis und des ramus dorsalis manus n. ulnaris.

3. *N. musculocutaneus* (s. auch Figg. 786, 791, 792, 795 bis 797, 806—808), aus C_5, C_6 (C_7), verhält sich wie ein Ast des n. medianus. Er läuft anfangs lateral und dorsal vom n. medianus und von der a. axillaris distalwärts, durchbohrt schräg die Substanz des m. coracobrachialis, zieht zwischen m. biceps brachii und m. brachialis distal- und lateralwärts und durchbohrt schließlich mit seinem Endaste, dem *n. cutaneus antibrachii lateralis*, nahe oberhalb der Ellenbeuge lateral von der Ansatzsehne des m. biceps, medial und hinter der v. cephalica, die fascia brachii. In ungefähr einem Drittel der Fälle anastomosiert er am Oberarm (s. Fig. 797) mit dem n. medianus durch einen Zweig, welcher gewöhnlich distalwärts gegen letzteren gerichtet ist. Er gibt ab:

a) *Rami musculares* (s. Fig. 797) zu den mm. coracobrachialis (C_6, C_7) (vom Ursprungsteil), biceps (C_5, C_6 (C_7)) und brachialis (C_5, C_6 (C_7)).

b) *N. cutaneus antibrachii lateralis* (s. auch Figg. 795, 802, 806—808), aus C_5 und C_6, zieht auf der fascia antibrachii neben der v. cephalica distalwärts meist bis auf die Hand; er versorgt die Haut auf dem radialen Rand und der radialen Hälfte der Volarfläche des Vorderarmes, auf dem Daumenballen und auf der Daumengegend des Handrückens und anastomosiert am Vorderarm mit dem n. cutaneus antibrachii medialis, an der Hand mit dem ramus superficialis n. radialis und ramus dorsalis manus n. ulnaris.

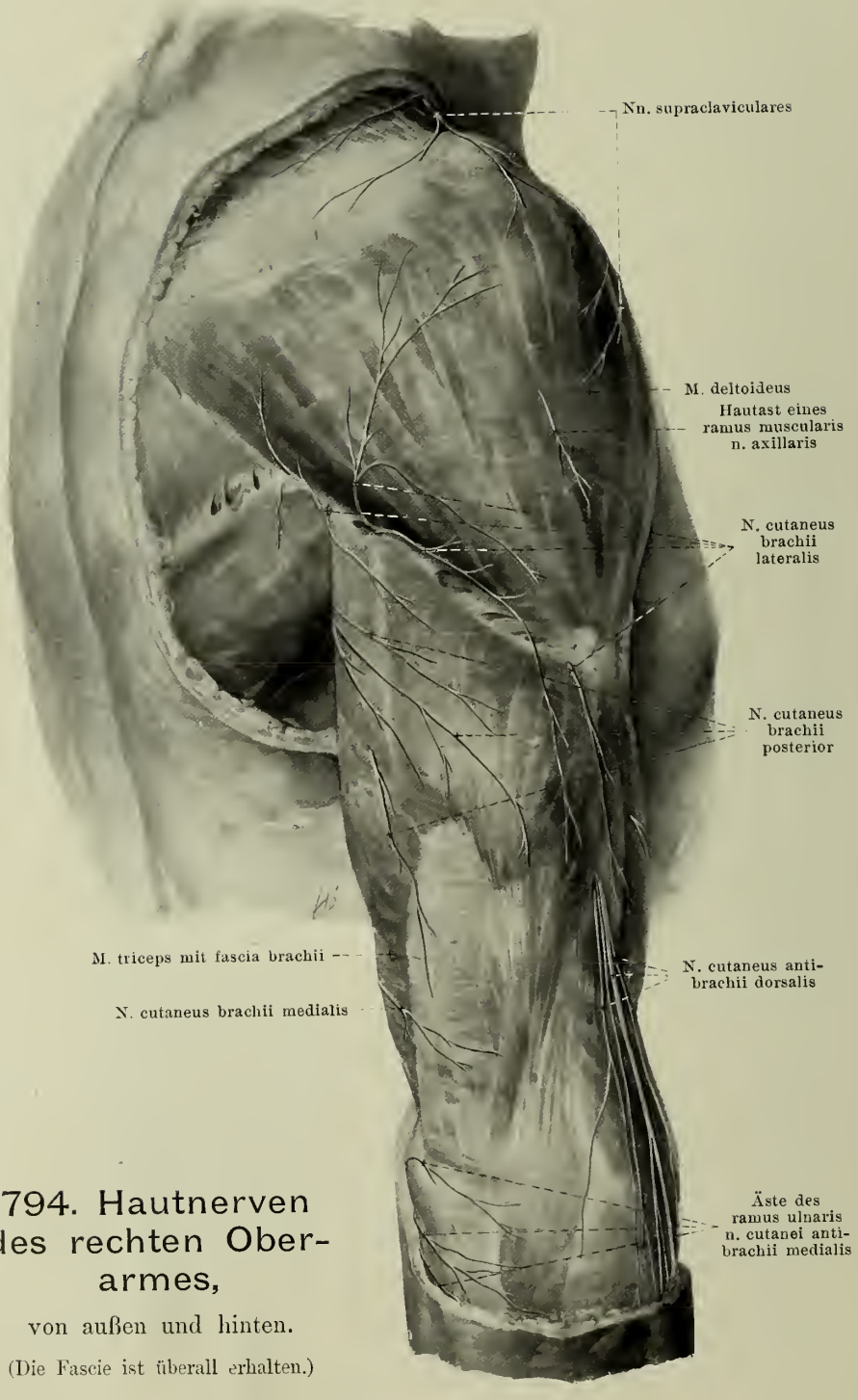

794. Hautnerven des rechten Oberarmes,

von außen und hinten.

(Die Fascie ist überall erhalten.)

795. Hautnerven des rechten Unterarmes,
Dorsalfläche.

(Die fascia brachii und antibrachii ist erhalten.)

4. *N. medianus* (s. Figg. 786, 791, 793, 796—801, 803, 806 u. 807) entsteht mit zwei Wurzeln aus dem plexus, einer oberen (aus C_5, C_6 und C_7) vom fasciculus lateralis und einer unteren (aus C_8 und Th_1) vom fasciculus medialis. Beide Wurzeln ziehen konvergierend an die vordere laterale Fläche der a. axillaris und vereinigen sich dort. Der Nerv läuft mit der a. brachialis anfangs an der dorsalen Fläche des m. coracobrachialis, dann im sulcus bicipitalis medialis distalwärts und tritt unter dem lacertus fibrosus auf dem m. brachialis in die Tiefe der Ellenbeuge; er liegt dabei oben an der vorderen lateralen Seite der Arterie und tritt dann allmählich vor ihr (selten hinter ihr) vorbei an ihre mediale Fläche. Am Unterarm gelangt er vor der a. ulnaris zwischen den beiden Köpfen des m. pronator teres und unter dem Sehnenbogen des m. flexor digitorum sublimis an die dorsale Fläche des letzteren und zieht ungefähr in der Achse des Vorderarmes in der Rinne zwischen den mm. flexor pollicis longus und flexor digitorum profundus mit der a. mediana (s. auch Fig. 455) bis zum Handgelenk. Dicht oberhalb des letzteren tritt er (s. Fig. 798) zwischen den Sehnen der mm. flexor carpi radialis und palmaris longi wieder nahe an die Oberfläche unter die fascia antibrachii. Dann wendet er sich an die volare Fläche der Sehnen der mm. flexores digitorum und zieht mit diesen dorsal vom lig. carpi transversum im canalis carpi zur Hand (s. Fig. 799). Am Oberarm nimmt er in ungefähr einem Drittel der Fälle ein dickes Bündel vom n. musculocutaneus (s. S. 725 u. Fig. 797) auf, und am Vorderarm anastomosiert er zwischen den mm. flexores digitorum durch ein feines Fädchen mit dem n. ulnaris. Er gibt am Oberarm keine Äste ab.

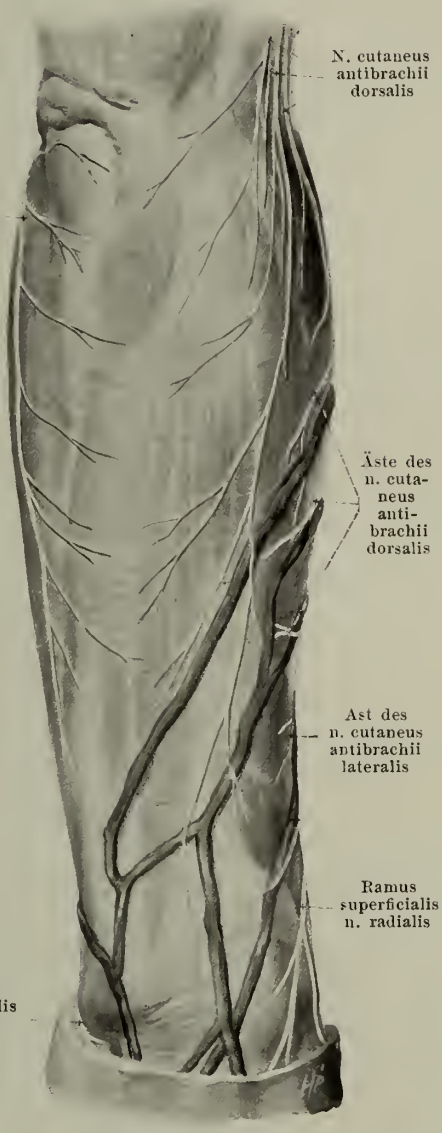

Äste am Unterarm:

a) *Rami musculares* (s. Figg. 797—799) gehen in der Höhe des epicondylus medialis humeri ab zum m. pronator teres (gewöhnlich 2) (C_6, C_7) und durch diesen hindurch zu den mm. flexor carpi radialis (C_6, C_7 (C_8)), palmaris longus (C_7, C_8, Th_1) und flexor digitorum sublimis; beim Durchtritt des Stammes durch den m. pronator teres entspringen noch weitere Zweige für den m. flexor digitorum sublimis (sämtliche Fasern aus (C_6, C_7) C_8, Th_1).

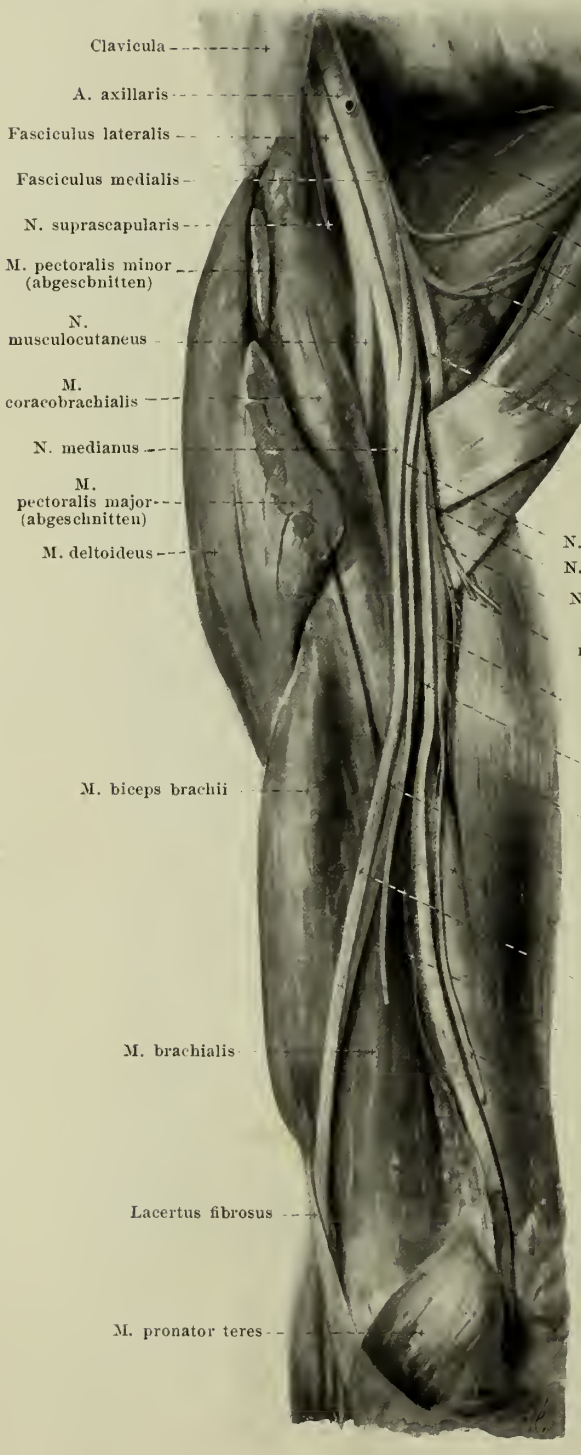

796. Nervenstämme des rechten Oberarmes, von innen.

(Der Arm ist abduciert, die mm. pectorales sind entfernt, die Nerven in ihrer Lage erhalten und frei präpariert.)

4. *N. medianus* (Fortsetzung).

b) *N. interosseus [antibrachii] volaris* (s. Figg. 798, 799 u. 801) entspringt beim Durchtritt durch den m. pronator teres und zieht an der radialen Seite der a. interossea volaris unmittelbar vor der membrana interossea, bedeckt vom radialen Rand des m. flexor digitorum profundus, distalwärts bis zum m. pronator quadratus, in dessen dorsale Fläche er sich einsenkt. Er gibt *rami musculares* an diesen (C_6, C_7, C_8, Th_1), an den m. flexor pollicis longus (C_6, C_7, C_8) und an den radialen Teil des m. flexor digitorum profundus (für den Zeige- und Mittelfinger) (C_6, C_7, C_8, Th_1); außerdem feinste Fädchen für die Vorderarmknochen und das Handgelenk.

797. Muskelnerven des rechten Oberarmes,

von vorn.

(Der Arm ist abduciert; die mm. biceps, triceps und brachioradialis sind teilweise abgedrängt; aus dem m. pronator teres ist ein Stück herausgeschnitten.)

4. *N. medianus* (Fortsetzung).

c) *Ramus cutaneus palmaris* (s. Figg. 793, 798 u. 806) entspringt in wechselnder Höhe oberhalb des Handgelenkes, durchbohrt zwischen den mm. flexor carpi radialis und palmaris longus die Fascie und zieht auf ihr zur Haut des Daumenballens und der Hohlhand.

Äste an der Hand:

d) *Nn. digitales volares communes* (s. Figg. 798—801, 803, 806 bis 809), drei, ziehen im 1. bis 3. spatium interosseum metacarpi unter der aponeurosis palmaris und dem arcus volaris superficialis divergierend distalwärts. Der erste gibt einen *ramus muscularis* zu den mm. abductor pollicis brevis (C_6, C_7 (C_8)), opponens pollicis (C_6, C_7 (C_8, Th_1)) und zum oberflächlichen Kopf des m. flexor pollicis brevis (C_6, C_7, C_8) ab und anastomosiert durch ein feines in die Tiefe ziehendes Ästchen (s. Fig. 801) mit dem ramus profundus n. ulnaris; dann teilt sich der erste in drei *nn. digitales volares proprii*, welche am radialen und ulnaren Rand der Volarfläche des Daumens und am radialen Rand der Volarfläche des Zeigefingers bis zur Fingerspitze verlaufen; erstere anastomosieren mit den Fingerästen des n. radialis, der letztere gibt meistens auch Hautäste zum Rücken des Fingers (s. Figg. 800 u. 803) und einen Muskelast zum m. lumbricalis I (C_7, C_8, Th_1) (s. Fig. 800) ab.

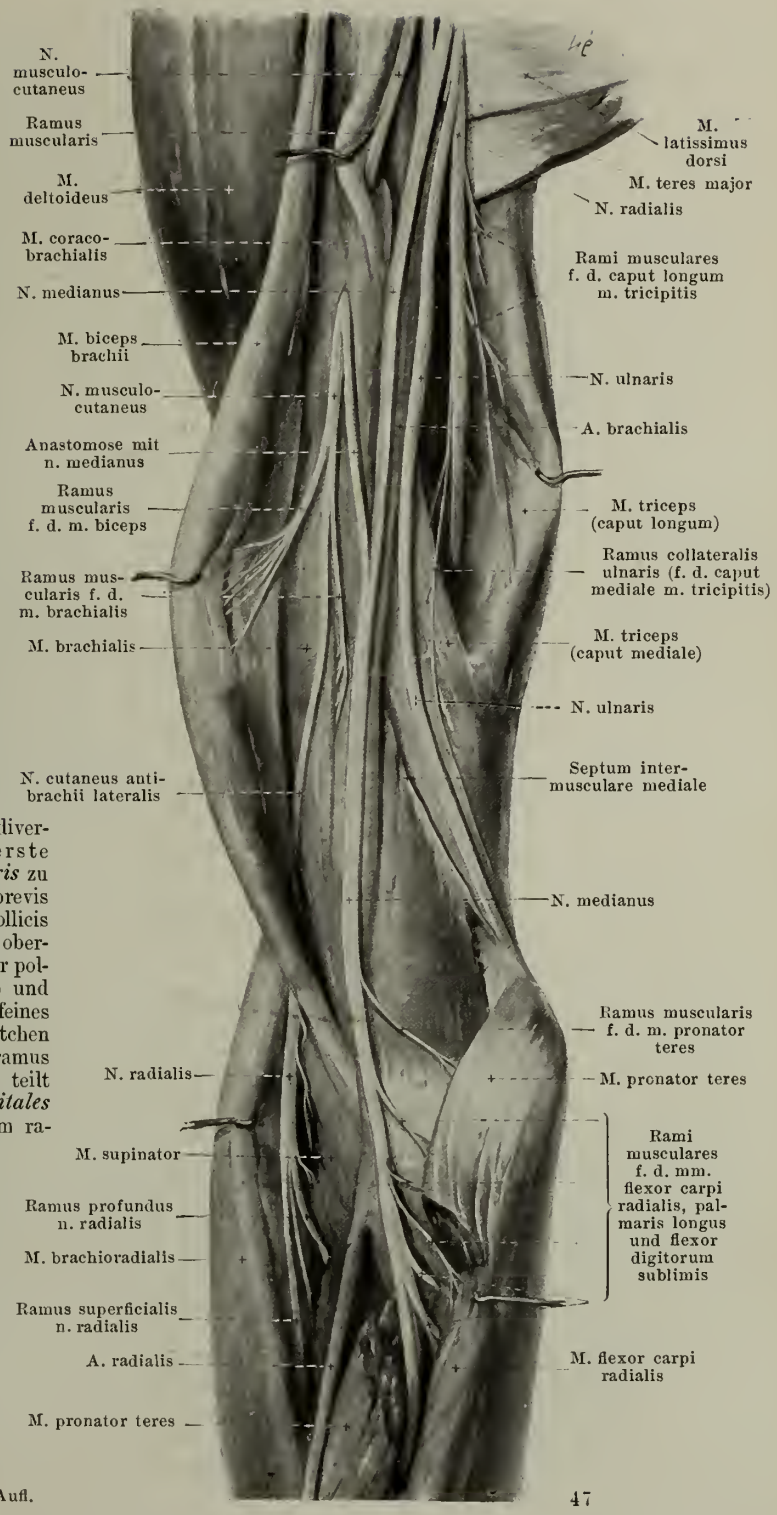

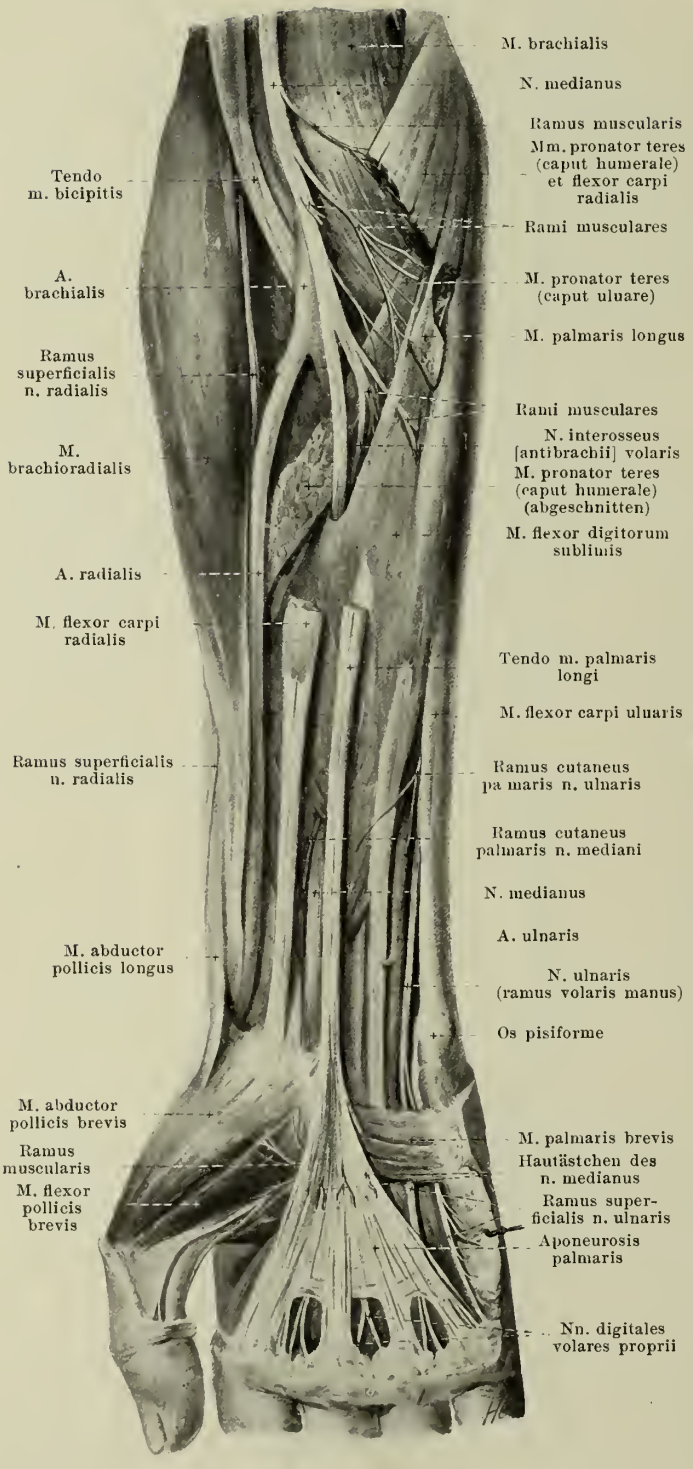

798. Nerven des rechten Vorderarmes,

von vorn,

oberflächlichere Schicht.

(Das caput humerale des m. pronator teres, sowie die Muskelbäuche der mm. flexor carpi radialis und palmaris longus sind größtenteils weggenommen.)

4. *N. medianus* (Fortsetzung).

Der zweite und dritte n. digitalis volaris communis (s. Figg. 799, 800, 806—809) entsenden je einen Zweig für die mm. lumbricales II und (häufig) III (C_7, C_8, Th_1) und teilen sich in je zwei *nn. digitales volares proprii* für die einander zugekehrten Ränder der Volarflächen des 2., 3. und 4. Fingers, welche meistens auch die Dorsalflächen ihrer zweiten und dritten Glieder mit versorgen. Der dritte verbindet sich in wechselnder Weise durch einen *ramus anastomoticus cum n. ulnari* mit dem ramus superficialis n. ulnaris (s. Figg. 799 u. 800).

Die nn. digitales volares communes senden durch die aponeurosis palmaris feine Ästchen zur Haut der Hohlhand. Im Bereich der Finger finden sich zahlreiche kleine *corpuscula lamellosa [Vateri, Pacini]* (s. Fig. 800), welche mit den Nerven durch kleine Seitenäste verbunden sind.

5. *N. ulnaris* (s. Figg. 786, 791, 793, 796—802, 806—809), aus C_7, C_8 und Th_1, zieht anfangs an der hinteren medialen Fläche der aa. axillaris und brachialis vor dem n. radialis, dem m. latissimus dorsi und dem caput longum m. tricipitis distalwärts und läuft dann oberflächlich, nur von der fascia brachii bedeckt, an der vorderen medialen Fläche des caput mediale m. tricipitis hinter dem septum intermusculare mediale, unter allmählicher Entfernung von der a. brachialis, abwärts zum sulcus n. ulnaris des humerus.

799. Nerven des rechten Vorderarmes, von vorn, tiefere Schicht.

(Das caput humerale des m. pronator teres, sowie die mm. brachioradialis, flexor carpi radialis, palmaris longus und flexor digitorum sublimis sind weggenommen, das lig. carpi transversum ist durchgeschnitten und umgeklappt.)

5. *N. ulnaris* (s. auch Figg. 793, 798, 800—802, 806—809)(Fortsetzung). Im sulcus n. ulnaris des humerus liegt er zwischen epicondylus medialis humeri und olecranon ulnae dem Knochen unmittelbar auf. Von da an gelangt er zwischen den beiden Köpfen des m. flexor carpi ulnaris an dessen radiale Fläche vor den m. flexor digitorum profundus und ist dabei in der oberen Hälfte des Vorderarmes bedeckt vom m. flexor digitorum sublimis. Neben der a. ulnaris, welche sich etwas oberhalb der Mitte an seine radiale Seite anlegt, zieht er dann am radialen Rande des m. flexor carpi ulnaris distalwärts und teilt sich in der Mitte des Vorderarmes oder etwas tiefer in seine beiden Endäste, den *ramus dorsalis manus* und den *ramus volaris manus*. Am Oberarm gibt er keine Äste ab; am Unterarm anastomosiert er durch ein feines Ästchen mit dem n. medianus (s. S. 727) und entsendet folgende Äste:

a) *Rami musculares* zum m. flexor carpi ulnaris (C_8, Th_1) und zum ulnaren Teil des m. flexor digitorum profundus (für den 4. und 5. Finger) (C_8, Th_1).

b) *Ramus cutaneus palmaris* (s. auch Figg. 793, 798 u. 806), dünn, entspringt in der Mitte des Vorderarmes oder darüber, begleitet die a. ulnaris bis zur Hand und entsendet am Vorderarm einen Zweig durch die Fascie distalwärts zur Haut der volaren Fläche des Handgelenkes und des Kleinfingerballens, welcher mit dem n. cutaneus antibrachii medialis anastomosiert.

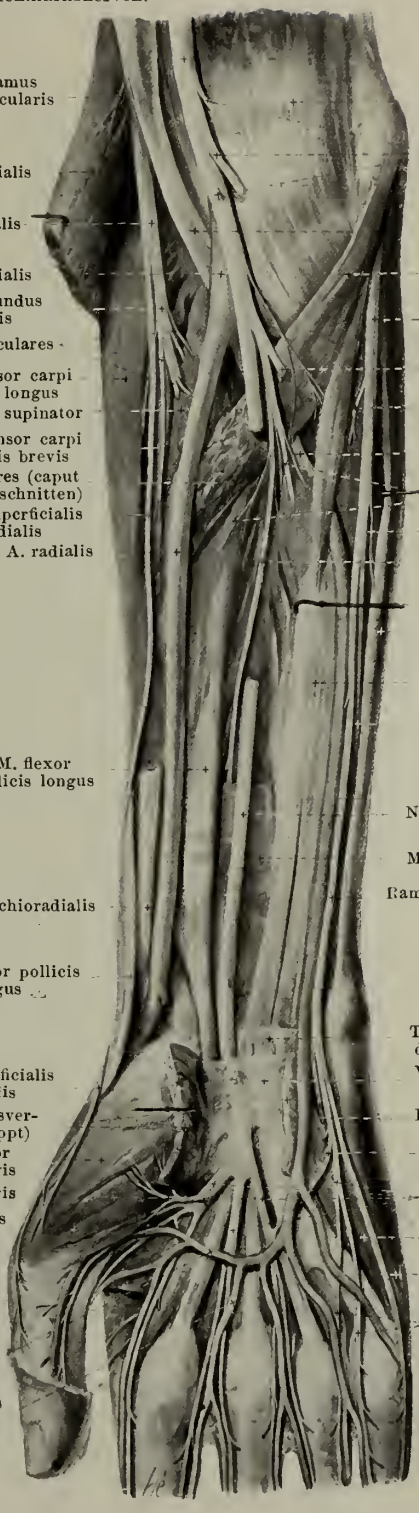

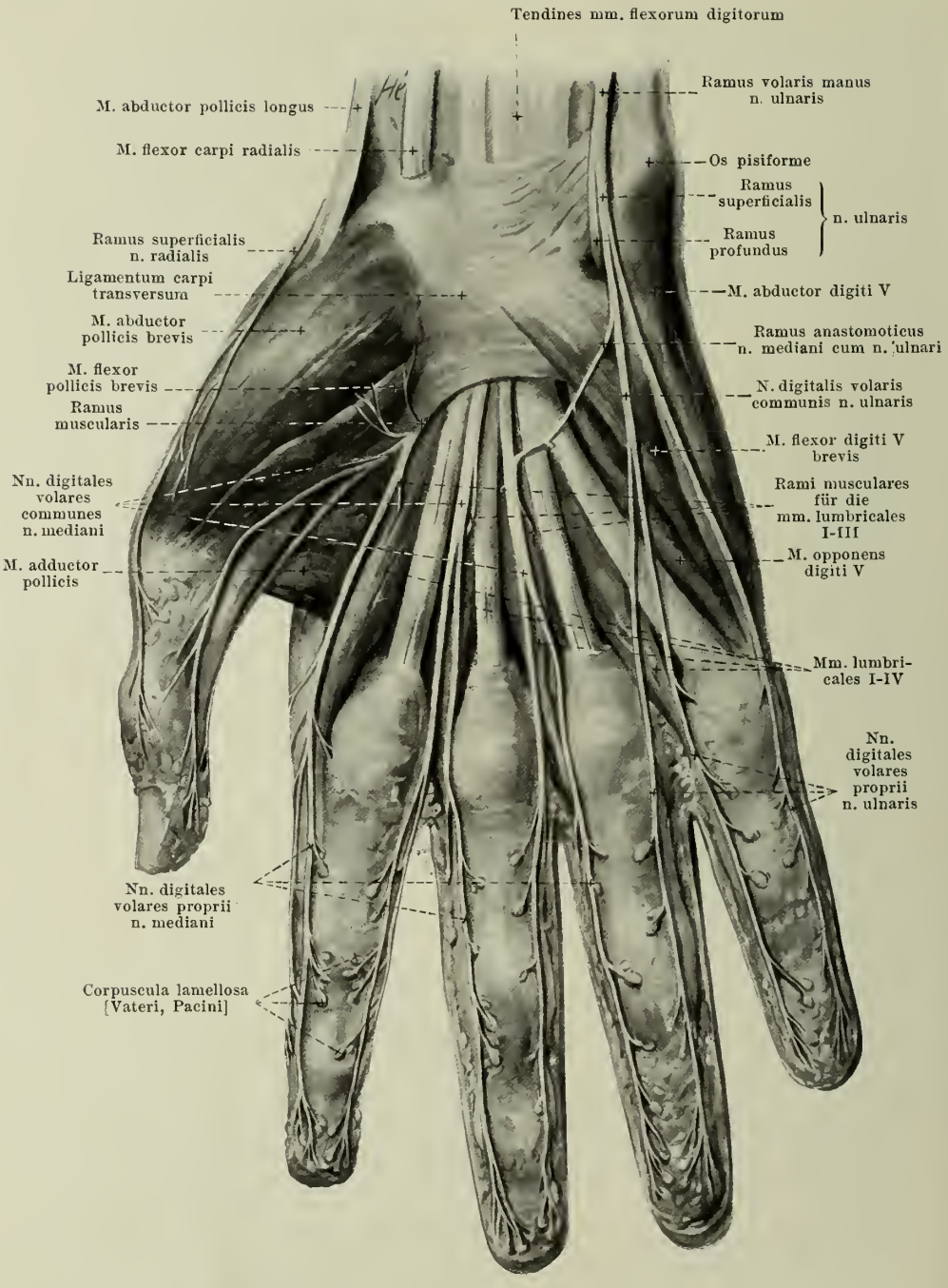

800. Nerven der rechten Hohlhand,

oberflächlichere Schicht.

(Die fascia antibrachii und die aponeurosis palmaris sind weggenommen.)

801. Nerven der rechten Hohlhand, tiefere Schicht.

(Die Muskeln des Vorderarmes und der Hand sind bis auf den m. pronator quadratus, die kurzen Daumen- und Kleinfingermuskeln und die mm. interossei entfernt.)

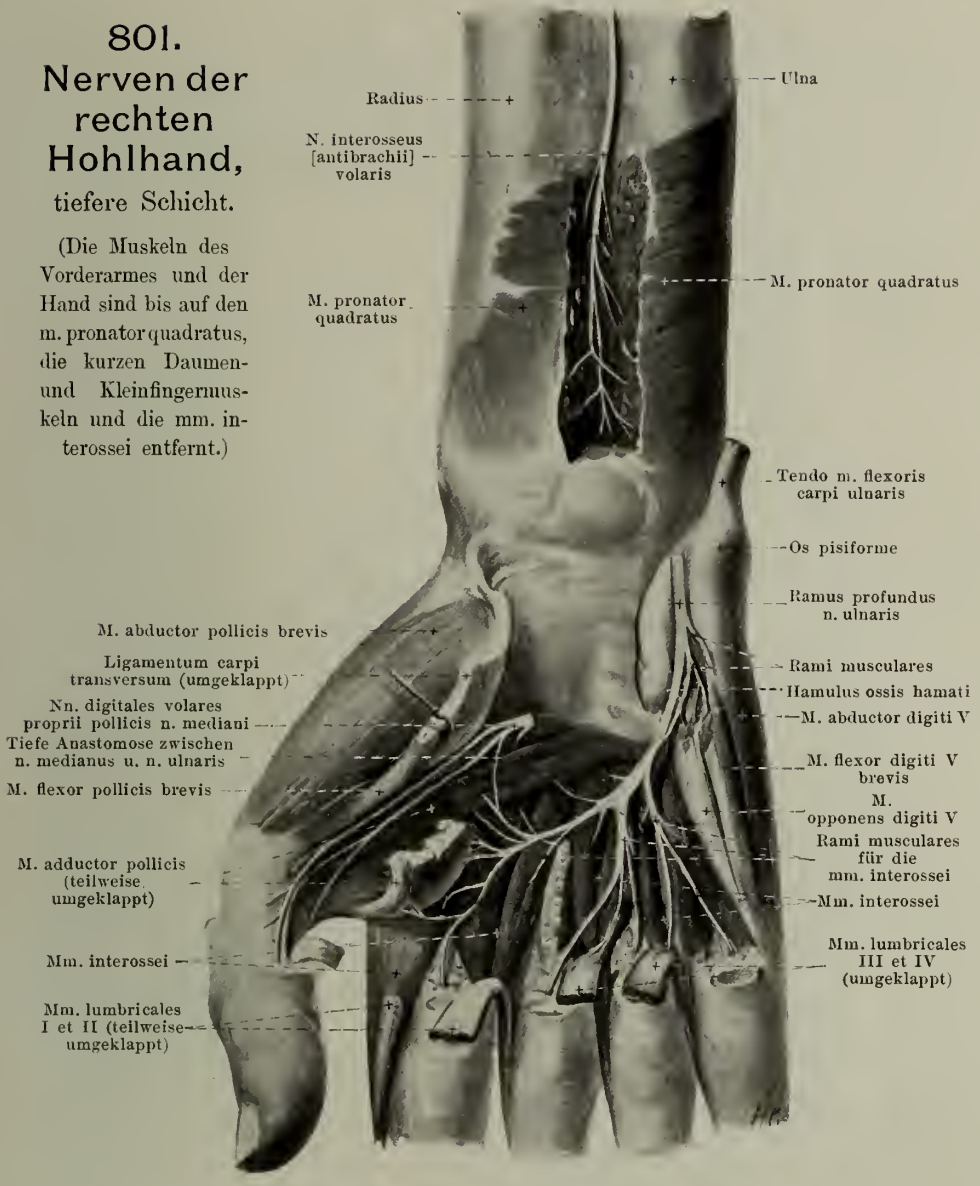

5. *N. ulnaris* (Fortsetzung):

c) *Ramus dorsalis manus* (s. Figg. 795, 799, 802, 806—809), der eine Endast, gewöhnlich der schwächere, zieht längs der ulna, zwischen ihr und der Sehne des m. flexor carpi ulnaris, distalwärts auf die dorsale Fläche des capitulum ulnae. Dort durchbohrt er die fascia antibrachii und teilt sich auf dem lig. carpi dorsale. Er entsendet radialwärts feinere Äste, welche mit Zweigen der nn. cutanei antibrachii medialis, dorsalis und lateralis und des ramus superficialis n. radialis anastomosieren, sowie distalwärts 5 *nn. digitales dorsales,* welche je am Ulnarrand des 5., 4. und 3. Fingers und am Radialrand des 5. und 4. Fingers verlaufen, am 5. Finger regelmäßig bis zur Nagelbasis reichen, dagegen am 4. Finger meistens und am 3. Finger fast regelmäßig nicht über das erste Glied hinausgehen.

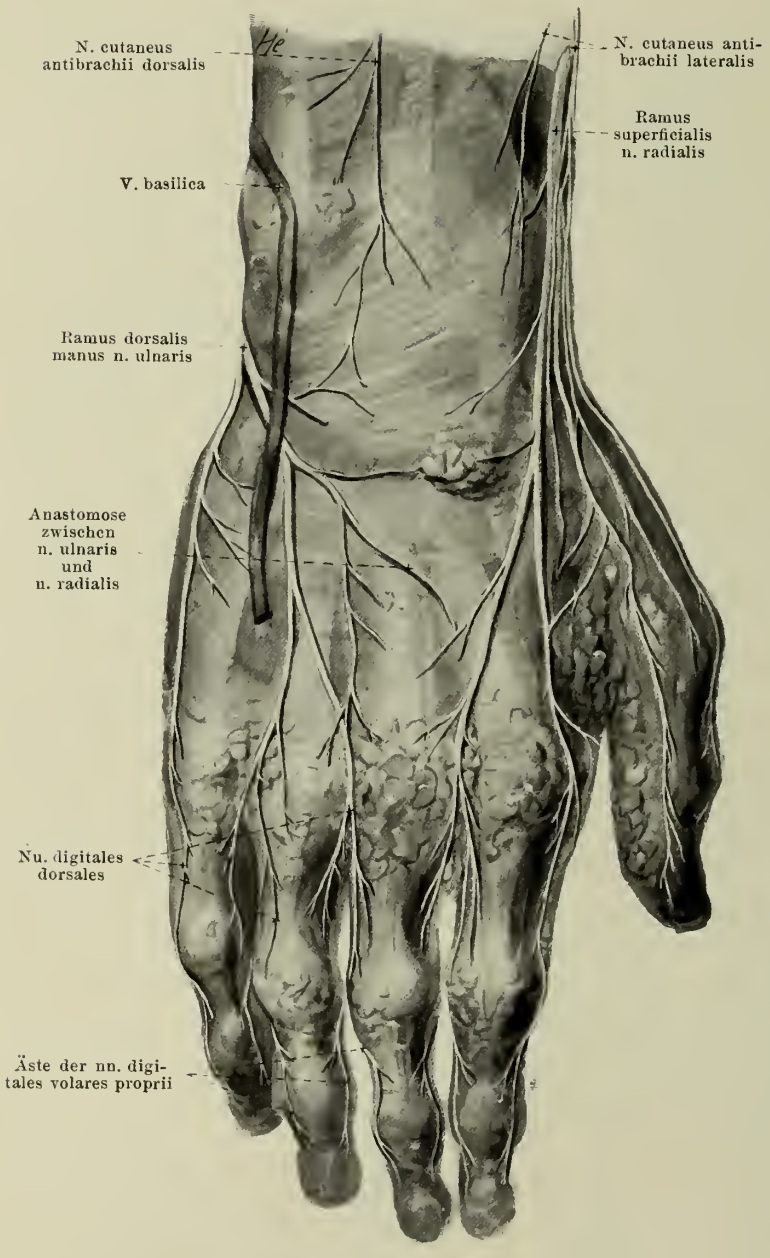

802.
Nerven des rechten Handrückens.

(Die Fascie ist überall erhalten, die Venen sind größtenteils weggenommen.)

5. *N. ulnaris* (Fortsetzung):

d) *Ramus volaris manus* (s. Figg. 798—801 u. 806), der zweite Endast, läuft in der Richtung des Stammes an der ulnaren Seite der a. ulnaris und am radialen Rand des m. flexor carpi ulnaris, zwischen diesem und dem m. flexor digitorum sublimis, nur bedeckt von der fascia antibrachii und dem lig. carpi volare, zur Hand und teilt sich dort vor dem lig. carpi transversum an der radialen Seite des os pisiforme in den *ramus superficialis* und *ramus profundus*.

α) *Ramus superficialis* (s. Figg. 798 bis 800 u. 806) gibt zunächst einen feinen *ramus muscularis* zum m. palmaris brevis ((C_7) C_8 (Th_1)) und eine Anastomose zum n. medianus (s. S. 730) ab. Dann teilt er sich in einen *n. digitalis volaris proprius,* der auf den Muskeln des Kleinfingerballens zum ulnaren Rand der Volarfläche des 5. Fingers zieht, und in einen *n. digitalis volaris communis,* der dicht unter der aponeurosis palmaris auf dem vierten spatium interosseum metacarpi distalwärts läuft und in zwei *nn. digitales volares proprii* für die einander zugekehrten Ränder der Volarflächen des 4. und 5. Fingers zerfällt, welche am 4. Finger meistens die Dorsalfläche des 2. und 3. Gliedes mit versorgen. Sie sind mit kleinen *corpuscula lamellosa [Vateri, Pacini]* verbunden (s. S. 730).

803. Nerven des rechten Zeigefingers,

von der medialen Seite.

5. *N. ulnaris* (Fortsetzung): d) *Ramus volaris manus:*

β) Ramus profundus (s. Figg. 800 u. 801) biegt mit dem ramus volaris profundus a. ulnaris zwischen den Ursprüngen der mm. abductor digiti V und flexor digiti V brevis durch den Ursprung des m. opponens digiti V in die Tiefe und zugleich um den hamulus ossis hamati bogenförmig radialwärts; er liegt dann auf der volaren Fläche der mm. interossei, kreuzt den arcus volaris profundus und endet in einer feinen Anastomose mit dem n. medianus (s. S. 729). Er gibt ab *rami musculares* am Anfang zu den kurzen Muskeln des kleinen Fingers ((C_7) C_8 (Th_1)) in der Tiefe zu den mm. interossei ((C_7) C_8, Th_1), den mm. lumbricales IV und (häufig) III (C_7, C_8, Th_1), dem m. adductor pollicis (C_7, C_8, Th_1) und dem tiefen Kopf des m. flexor pollicis brevis (C_6, C_7, C_8); außerdem noch Äste zu den Gelenken und Knochen der Hand.

6. *N. radialis* (s. auch Figg. 786, 793—800, 802, 804—809), aus C_5, C_6, C_7, C_8 und Th_1, zieht hinter dem n. ulnaris und der a. axillaris vor dem m. subscapularis und den Sehnen der mm. latissimus dorsi und teres major distalwärts (s. Figg. 796 u. 797) und biegt lateral vom caput longum m. tricipitis hinter die Arterie, um dann an der dorsalen Fläche des humerus in dessen sulcus n. radialis, bedeckt vom caput laterale des m. triceps, in langgezogener Spirale distal- und lateralwärts zu verlaufen (s. Figg. 351 u. 804); er liegt dabei anfangs neben der a. profunda brachii, dann neben der a. collateralis radialis (s. auch Fig. 454). An der Grenze zwischen mittlerem und unterem Drittel des Oberarmbeines durchbohrt er das septum intermusculare laterale und den Ursprung des m. brachioradialis (s. Figg. 351, 353 u. 804) und gelangt an die mediale Fläche des letzteren in die Rinne zwischen dem m. brachioradialis und dem m. brachialis; in dieser grenzt er hinten an einige Bündel des letzteren, zieht neben der a. recurrens radialis distalwärts und spaltet sich vor dem capitulum radii oder etwas höher in den *ramus profundus* und *ramus superficialis* (s. Figg. 797, 799 u. 805). Er gibt vorher folgende Äste ab:

a) *N. cutaneus brachii posterior* (s. Figg. 794, 796 u. 807) (C_7, C_8) entspringt häufig mit einem Muskelast für das caput longum m. tricipitis am unteren Rand der Achselhöhle vor der Sehne des m. teres major, läuft dann vor dem caput longum des m. triceps und um seinen medialen Rand schräg bogenförmig auf seine hintere Fläche, durchbohrt dort die fascia brachii und verzweigt sich in der Haut der Rückfläche des Oberarmes, ungefähr über dem caput laterale und caput mediale des m. triceps. Er anastomosiert dabei mit Ästen des n. cutaneus brachii lateralis.

b) *Rami musculares* (s. Figg. 796, 797 u. 804) zu den drei Köpfen des m. triceps (C_6, C_7, C_8 (Th_1)); dabei läuft der eine Ast für das caput mediale, *ramus collateralis ulnaris*, (s. Figg. 796 u. 797) eine längere Strecke oberflächlich unmittelbar hinter dem n. ulnaris distalwärts, und ein langer Ast zieht erst im caput laterale (s. Fig. 804), dann im caput mediale zwischen olecranon und epicondylus lateralis humeri abwärts zum m. anconaeus ((C_6) C_7, C_8 (Th_1)).

c) *N. cutaneus antibrachii dorsalis* (s. Figg. 793—795, 802, 804, 806—809) (C_6, C_7, C_8 (Th_1)) entspringt (s. Fig. 804) im sulcus n. radialis vor dem caput laterale des m. triceps, zieht vor ihm neben dem n. radialis lateral- und abwärts und durchbohrt lateral von diesem Muskel zwischen dem Ansatz des m. deltoideus und dem epicondylus lateralis humeri hinter der v. cephalica die fascia brachii (s. Fig. 794). Dort teilt er sich in mehrere Äste und gelangt distalwärts zur Haut des radialen Teiles der Ellenbeuge und zur Dorsalfläche des Vorderarmes bis zum proximalen Teil des Handrückens. Er anastomosiert dabei mit den Ästen der nn. cutanei brachii lateralis und antibrachii medialis, sowie mit dem ramus dorsalis manus n. ulnaris und ramus superficialis n. radialis.

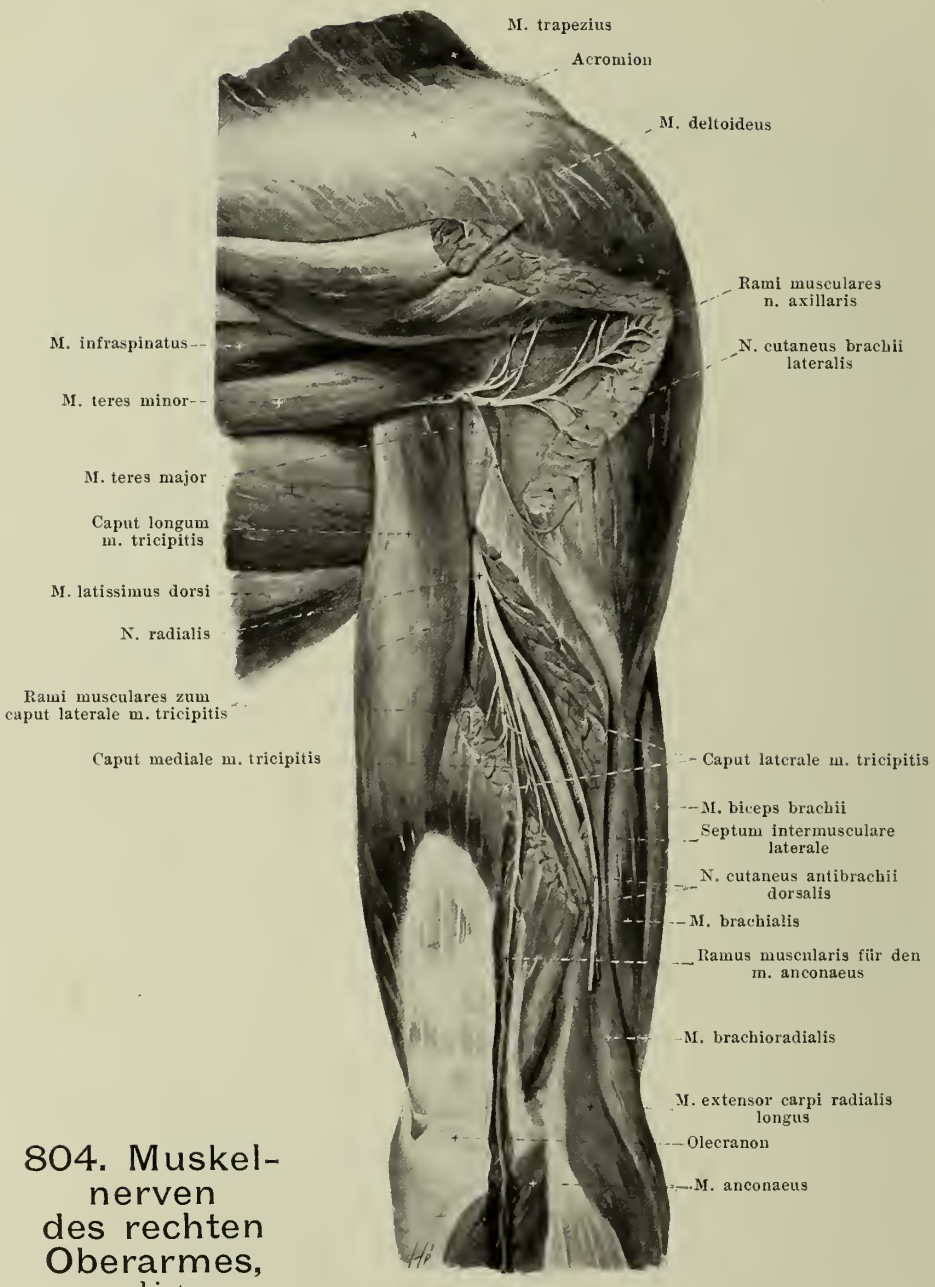

804. Muskelnerven des rechten Oberarmes, von hinten.

(Aus dem m. deltoideus, caput laterale m. tricipitis und m. anconaeus sind Stücke herausgeschnitten.)

6. *N. radialis* (Fortsetzung).

d) *Rami musculares* nach Durchbohrung des septum intermusculare laterale (s. Figg. 797, 799 u. 805) zu den mm. brachioradialis (C_5, C_6) und extensor carpi radialis longus ((C_5) C_6, C_7, C_8); häufig auch ein feiner Faden zum lateralen Abschnitt des m. brachialis (C_5, C_6).

805. Muskelnerven des rechten Vorderarmes,

von hinten und lateral.

(Die mm. brachioradialis, extensores carpi radialis und digitorum communis sind durchgetrennt und dorsal- und ulnarwärts umgeklappt; aus dem m. supinator ist ein Stück herausgeschnitten.)

Endäste des n. radialis:

e) *Ramus profundus* (s. auch Figg. 797 u. 799), der stärkere von beiden, dringt in die volare Fläche des m. supinator ein und zieht innerhalb dieses Muskels in einer langen um das collum radii gewundenen Spirale auf die dorsale Fläche des radius, wo er auf den mm. abductor pollicis longus und extensores pollicis distalwärts läuft und als *n. interosseus [antibrachii] dorsalis* endigt. Er gibt ab:

α) Rami musculares, vor Eintritt in den m. supinator zu den mm. extensor carpi radialis brevis (C_6, C_7 (C_8)) und supinator ((C_5) C_6, C_7, C_8), an der Rückfläche des Vorderarmes zu den mm. extensores digitorum communis ((C_6) C_7, C_8), digiti V proprius (C_7, C_8) und carpi ulnaris ((C_6) C_7, C_8), abductor pollicis longus, extensores pollicis und extensor indicis proprius ((C_6) C_7, C_8).

β) N. interosseus [antibrachii] dorsalis zieht zwischen den mm. extensores pollicis zur membrana interossea und auf ihr zu den Knochen und Bändern des Vorderarmes und der Hand.

f) *Ramus superficialis* (s. auch Figg. 797—800, 802, 803, 806—809) verläuft (s. Figg. 798 u. 799) vor dem m. supinator hinter dem ulnaren Rand des m. brachioradialis anfangs neben der a. recurrens radialis, dann radial von der a. radialis distalwärts, zieht in einem langen Bogen zwischen m. brachioradialis und m. extensor carpi radialis longus allmählich zum Radialrand des Vorderarmes und durchbohrt dort im unteren Drittel des Vorderarmes die fascia antibrachii. Er anastomosiert hier mit dem n. cutaneus antibrachii lateralis und teilt sich in zwei Äste, welche auf dem lig. carpi dorsale über die laterale Fläche des proc. styloideus radii zur Hand ziehen (s. Figg. 799, 800 u. 802). Diese geben einen *ramus anastomoticus ulnaris* ab, der sich mit Ästen des ramus dorsalis manus n. ulnaris verbindet, und teilen sich dann auf der Handfascie in 5 *nn. digitales dorsales.* Diese laufen am Daumen und Zeigefinger an beiden Rändern, am 3. Finger am Radialrand der dorsalen Flächen distalwärts, am Daumen regelmäßig bis zur Nagelbasis, am 2. und 3. Finger meistens nur bis zum Gelenk zwischen dem 1. und 2. Glied. Abweichungen in der Verteilung des n. radialis an der Hand sind nicht selten (s. Fig. 809).

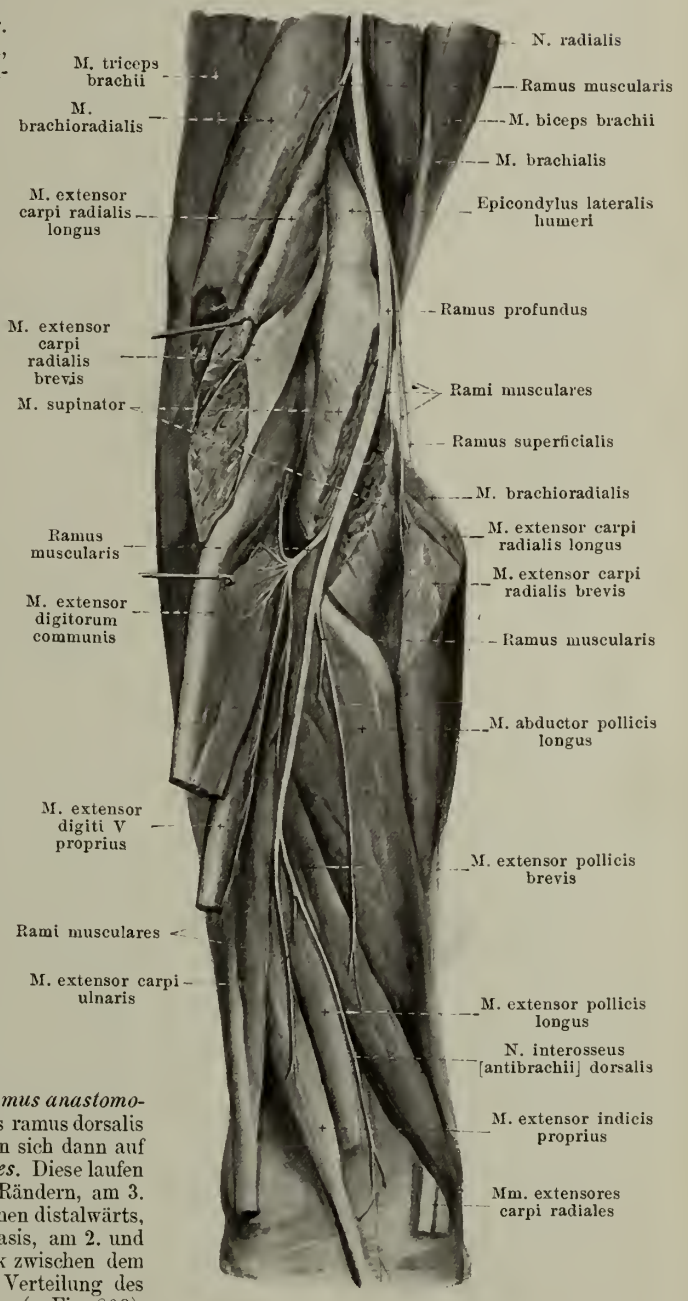

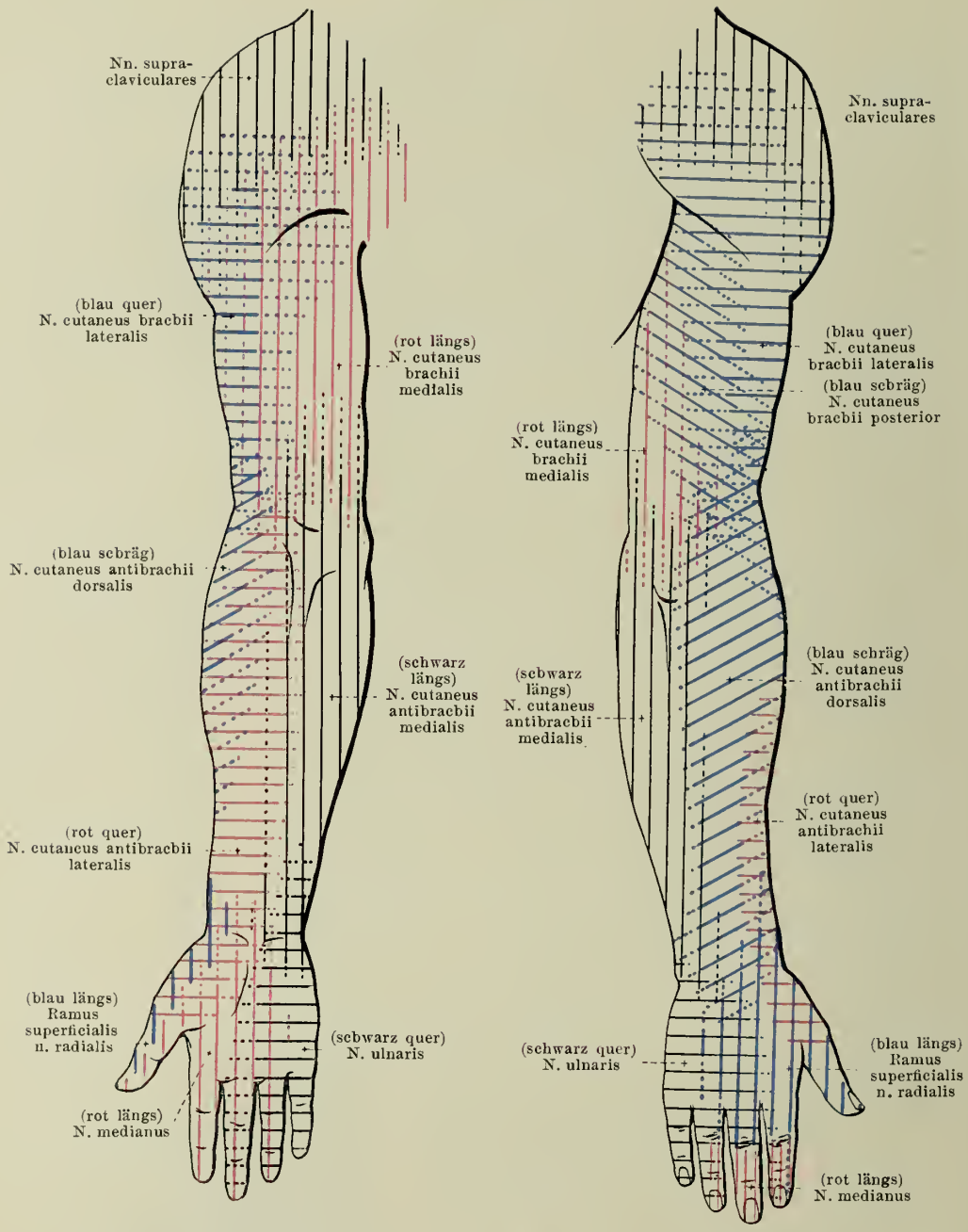

806 u. 807. Verbreitungsgebiete der Hautnerven am rechten Arm,

von vorn. von hinten.

(Durch ausgezogene Linien sind die Gebiete bezeichnet, die regelmäßig, durch punktierte Linien diejenigen, die nicht regelmäßig von den betreffenden Nerven versorgt werden.)

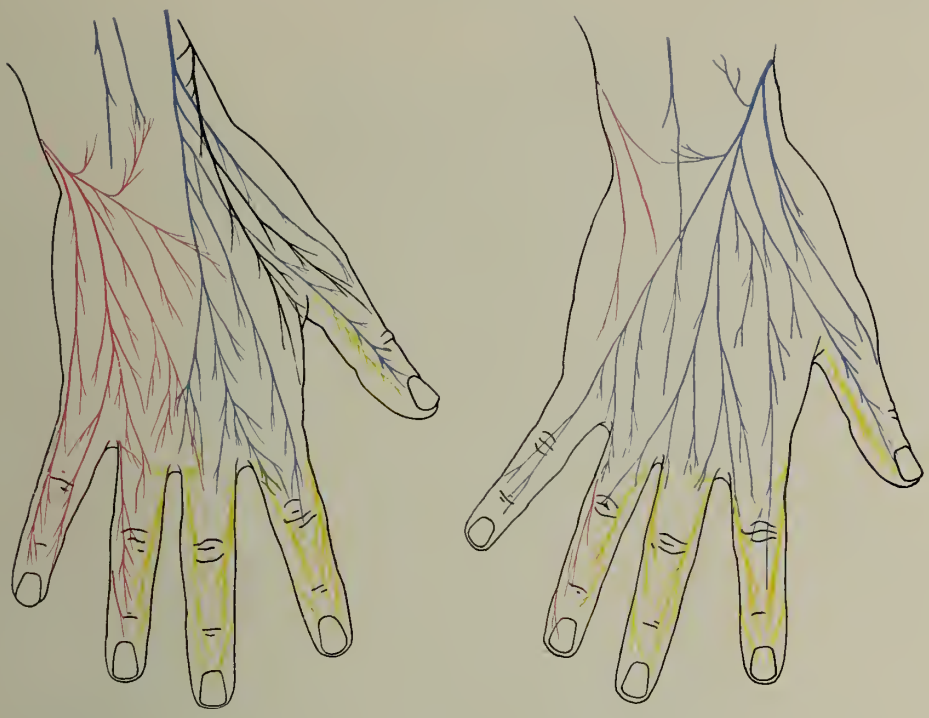

808 u. 809. Verzweigung der Hautnerven am rechten Handrücken (nach E. Hédon)

(s. auch Fig. 802).

Gewöhnliche Anordnung. Bei starker Ausbildung des ramus superficialis n. radialis.

(Schwarz: n. cutaneus antibrachii lateralis, rot: n. ulnaris, blau: n. radialis, gelb: n. medianus.)

Die ***rami anteriores der nn. thoracales*** (s. Figg. 690, 781, 810, 811, 813 u. 832) gehen in den Zwischenrippenräumen (der 12. am unteren Rande der 12. Rippe) bogenförmig nach vorn und werden deshalb auch als ***nn. intercostales*** bezeichnet. Jeder von ihnen (s. Figg. 690 u. 832) verbindet sich am Anfang durch ein oder mehrere *rami communicantes* mit den Ganglien oder dem Grenzstrang des Sympathicus. Die meisten Intercostalnerven anastomosieren an ihrem Anfangsteil nur ausnahmsweise mit benachbarten; regelmäßig sind solche Verbindungen nur vorhanden zwischen dem 1. Brust- und dem 8. Halsnerven, indem ersterer seine Hauptmasse zum plexus brachialis sendet (s. S. 719) und nur mit einem dünnen Faden als n. intercostalis I weiterzieht, sowie zwischen dem 12. Brust- und 1. Lendennerven, wobei ein Teil des ersteren in die Bahn des letzteren übergeht; meistens verbindet sich auch der 2. Brustnerv mit dem 1. und mit dem plexus brachialis (s. S. 719).

Jeder läuft unmittelbar unter der a. intercostalis (s. auch Figg. 312, 628 u. 629) vor dem lig. costotransversarium anterius und nach innen von den mm. intercostales externi, nur von der fascia endothoracica und der pleura bedeckt, in der Mitte des Intercostalraumes lateralwärts und nähert sich am angulus costae der oberen Rippe; er zieht dann an ihr hinten zwischen den mm. intercostales externi und interni, vorn zwischen den beiden Schichten der letzteren bis zu den vorderen Enden der Rippenknochen und wendet sich dort wieder der Mitte des Zwischenrippenraumes zu. Er endet im 1.—6. Intercostalraum neben dem Brustbein in einem ramus cutaneus anterior pectoralis. Der 7., 8. und 9. dringen hinter den vorderen Enden der Rippenknorpel, der 10., 11. und 12. unter dem vorderen Ende der zugehörigen Rippe, zwischen die mm. obliquus internus abdominis und transversus abdominis ein und gehen zwischen diesen in der Richtung der Rippenknochen medianwärts bis in den m. rectus abdominis; der 7. hat dabei zwischen den Bauchmuskeln einen etwas cranialwärts aufsteigenden, der 8. einen annähernd horizontalen, der 9.—12. einen mehr und mehr caudalwärts absteigenden Verlauf.

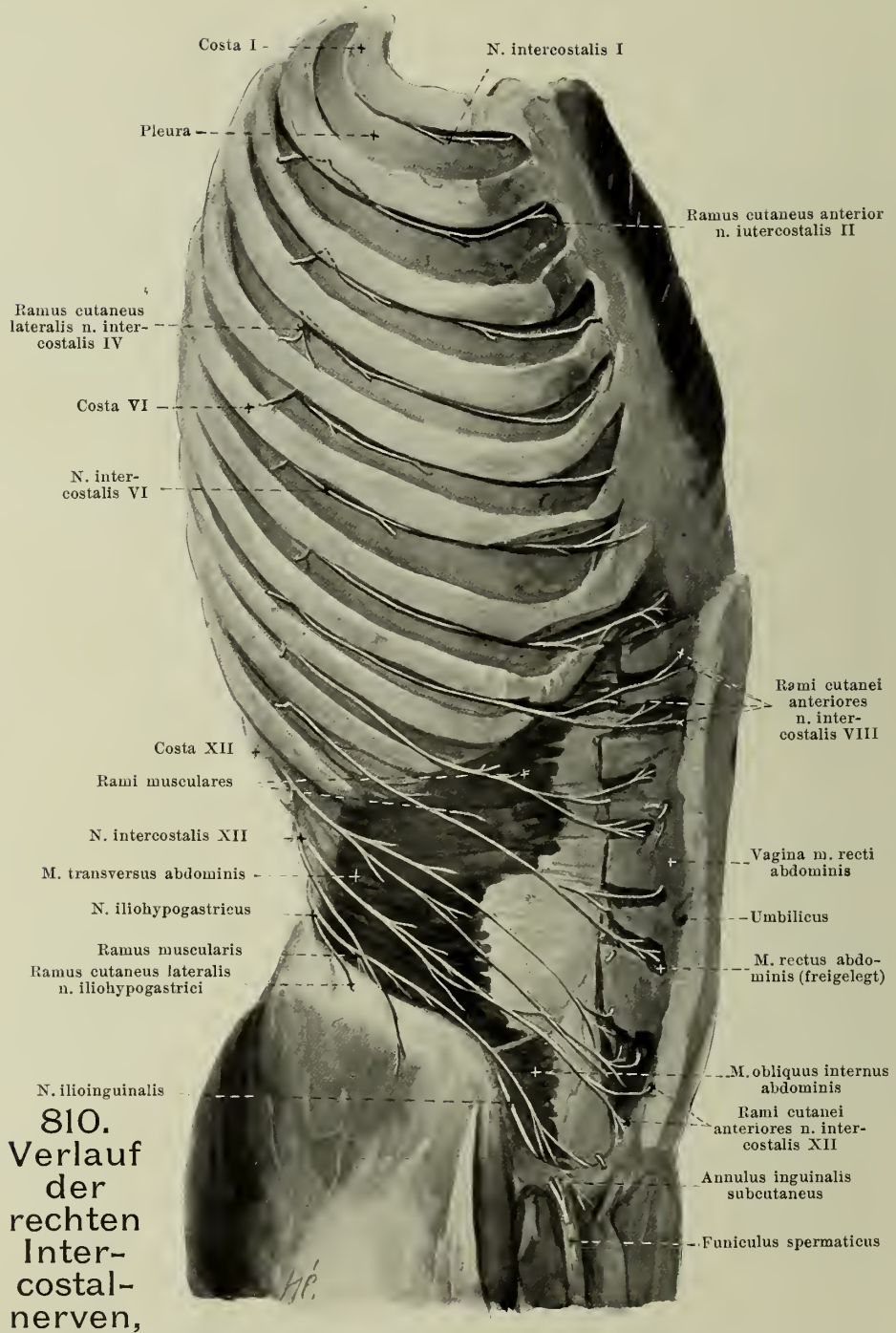

810. Verlauf der rechten Intercostalnerven, von rechts und vorn. (Die mm. intercostales und obliqui abdominis sind weggenommen, aus dem m. rectus abdominis sind Stücke herausgeschnitten.)

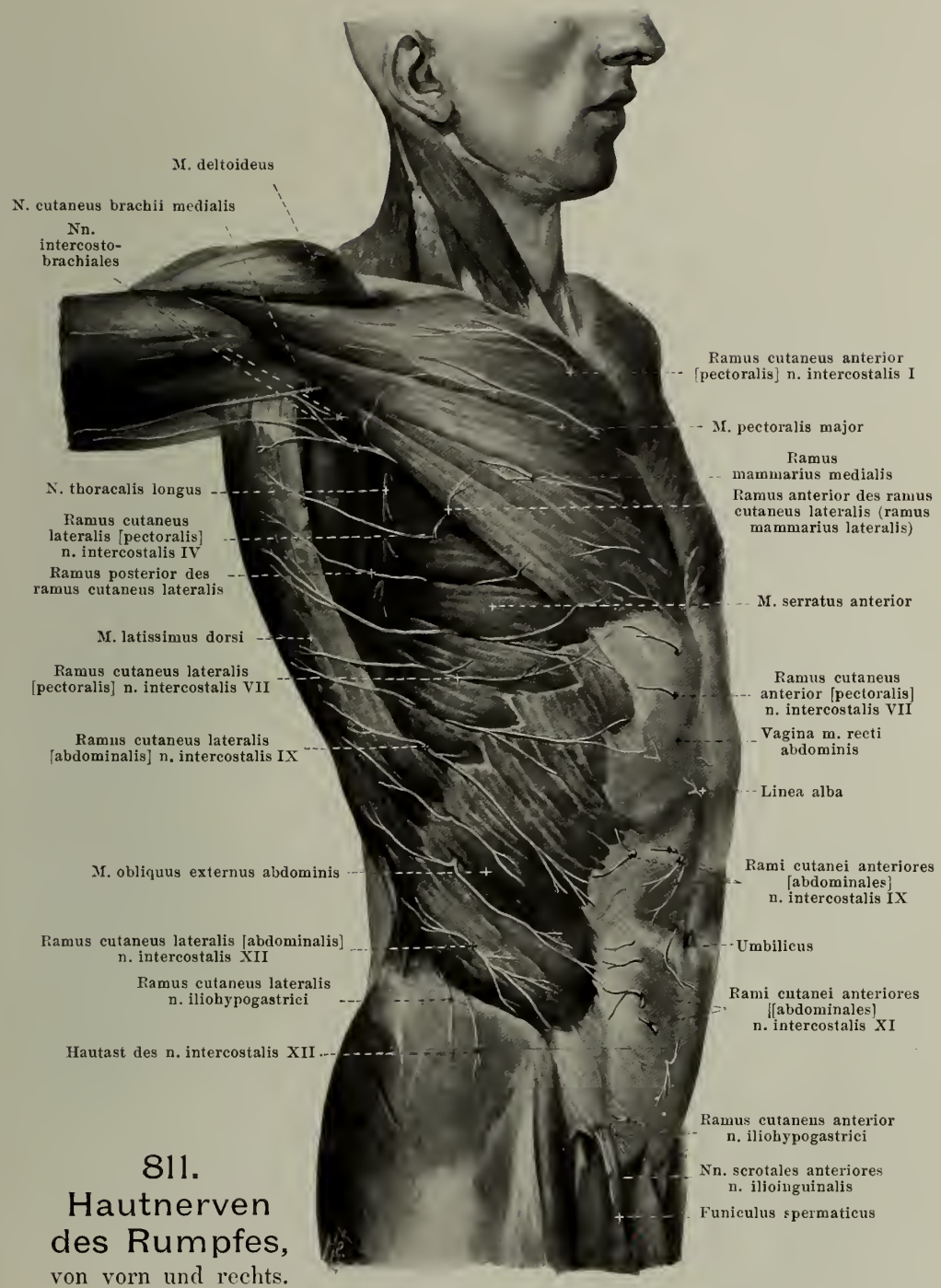

811. Hautnerven des Rumpfes, von vorn und rechts.

(Figg. 810 und 811 sind nach dem gleichen Präparat gezeichnet.)

Nn. intercostales (Fortsetzung). Sie geben in der ganzen Länge ihres Verlaufes feinere *rami musculares* zu den benachbarten Muskeln ab (s. Figg. 810 u. 832), und zwar zu den mm. intercostales externi, interni (und subcostales) und levatores costarum aus Th_1—Th_{11}, mm. serratus posterior superior aus Th_1—Th_4, serratus posterior inferior aus Th_9—Th_{11}, transversus thoracis aus Th_3—Th_6, mm. obliqui und transversus abdominis aus Th_7—Th_{12}, m. rectus abdominis aus Th_5—Th_{12} und m. pyramidalis aus Th_{12}. Außerdem gehen noch sensible Fasern zum Peritoneum der vorderen Bauchwand und der Randzone des diaphragma.

Jeder n. intercostalis gibt Hautäste, *ramus cutaneus lateralis* und *ramus cutaneus anterior,* ab.

a) *Ramus cutaneus lateralis [pectoralis et abdominalis]* (s. Figg. 810 u. 811) geht etwa in der Mitte zwischen Wirbelsäule und Brustbein ab, ist meist stärker als die Fortsetzung des Stammes und fehlt nur am 1. Intercostalnerven. Er kommt zwischen den Zacken des m. serratus anterior, unten zwischen denen der mm. latissimus dorsi und obliquus externus abdominis, etwa in der Mitte zwischen Mammillar- und Axillarlinie hervor und teilt sich in zwei Zweige. Der *ramus posterior* zieht um den lateralen Rand des m. latissimus dorsi annähernd horizontal zur Haut den Ästen der rami posteriores entgegen (s. auch Fig. 784); am 2. und zuweilen auch am 3. Intercostalnerven verbindet sich der Zweig als *n. intercostobrachialis* (s. auch Fig. 791) mit dem n. cutaneus brachii medialis und geht ganz oder teilweise zur Haut der medialen Oberarmfläche. Der *ramus anterior* biegt am 2.—6. Intercostalnerven um den lateralen Rand des m. pectoralis major medianwärts zur Haut auf diesem Muskel; beim Weib dringen Ästchen vom 4.—6. Nerven als *rami mammarii laterales* in die Brustdrüse ein; am 7.—11. Intercostalnerven zieht er auf der Außenfläche des m. obliquus externus abdominis schräg ab- und medianwärts fast bis vor die Rectusscheide, am 12. läuft er gewöhnlich mit einem starken Ast über die crista iliaca abwärts zur Haut auf den mm. glutaeus medius und tensor fasciae latae und alterniert dort mit dem ramus cutaneus lateralis n. iliohypogastrici (s. auch Figg. 816, 827, 828 u. S. 744).

b) *Ramus cutaneus anterior [pectoralis et abdominalis]* (s. Figg. 780 u. 781) tritt an den oberen 6 Intercostalnerven dicht am lateralen Rande des Brustbeines durch den m. pectoralis major zur Haut der vorderen Brustfläche; Ästchen vom 2.—4. gelangen beim Weib als *rami mammarii mediales* zur Brustdrüse. An den unteren 6 Intercostalnerven durchbohren sie, oft mit mehreren Zweigen, den m. rectus abdominis und das vordere Blatt der Rectusscheide und gehen zur Haut vor derselben, der des 10. gewöhnlich in der Höhe des Nabels.

Die ***rami anteriores der nn. lumbales*** treten durch die foramina intervertebralia hervor, diejenigen der ***nn. sacrales*** durch die foramina sacralia anteriora (s. Figg. 813 u. 818); derjenige des ***n. coccygeus*** (s. Fig. 689) verläuft durch den hiatus sacralis zwischen den ligg. sacrococcygea posteriora, umgreift die Wurzel des cornu coccygeum von unten und durchbohrt das lig. sacrospinosum und den m. coccygeus. Sie nehmen im allgemeinen von L_1—S_1 an Stärke zu, dann aber rasch ab und sind sämtlich durch ein oder mehrere rami communicantes mit dem Hauptstrang und den Ganglien des Sympathicus verbunden (s. Figg. 813 u. 818). Sie anastomosieren alle ausgiebig miteinander und bilden so gemeinsam den großen *plexus lumbosacralis* (s. Figg. 812, 813 u. 818), den man in den *plexus lumbalis, plexus sacralis, plexus pudendus* und *plexus coccygeus* einteilt.

Der ***plexus lumbalis*** (s. Figg. 812 u. 813) wird von dem ganzen 1., 2. und 3., sowie einem Teil des 4. Lendennerven gebildet und erhält durch einen Ast des n. intercostalis XII noch Fasern aus diesem. Er liegt vor den procc. transversi der Lendenwirbel innerhalb des m. psoas major zwischen dessen Ursprüngen von den Wirbelkörpern und von den procc. transversi. Er gibt ab:

1. *Rami musculares* (s. Figg. 812 u. 813), kurz, direkt aus den Wurzeln des Geflechtes zu den mm. intertransversarii laterales, aus Th_{12}, L_1, L_2, L_3 und L_4, und m. quadratus lumborum, aus Th_{12}, L_1, L_2 und L_3; ferner zum m. psoas major, aus L_2, L_3 und L_4, und zum m. psoas minor, aus L_1 und L_2 (durchbohrt den m. psoas major).

2. *N. iliohypogastricus* (s. Figg. 810—813, 816, 821, 827 u. 828), aus Th_{12} und L_1, geht häufig aus einem gemeinsamen Stämmchen mit dem n. ilioinguinalis hervor, ist stärker als dieser und entspricht mit ihm zusammen in seinem Verhalten ziemlich genau einem Intercostalnerven. Er verläuft (s. Fig. 813), zuerst parallel dem 12. Intercostalnerven, vor dem m. quadratus lumborum und hinter dem unteren Teil der Niere lateral- und abwärts zur Sehne des m. transversus abdominis und durchbohrt diese über der crista iliaca. Von da an zieht er (s. Figg. 810 u. 816) anfangs zwischen den mm. transversus und obliquus internus abdominis, nahe über der crista iliaca, dann zwischen den mm. obliqui abdominis über dem lig. inguinale bis in die Rectusscheide und sendet auf letzterer Strecke eine Anastomose zum n. ilioinguinalis. Während des ganzen Verlaufes zwischen den breiten und den geraden Bauchmuskeln gibt er an diese *rami musculares* ab, sowie an das Bauchfell sensible Äste. Außerdem entsendet er:

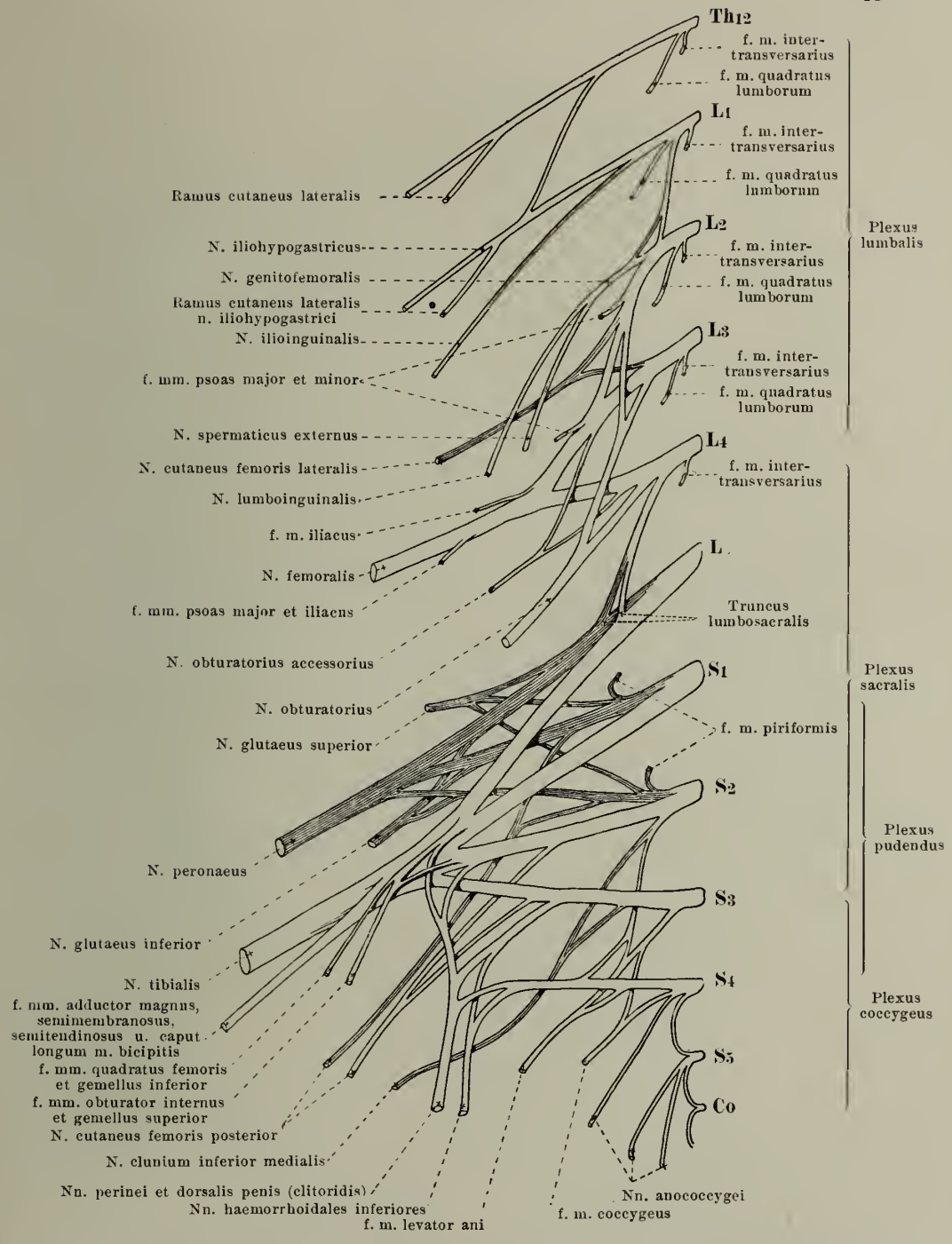

812. Rechter plexus lumbosacralis, schematisch (nach P. Eisler).

(Die rami communicantes sind nicht eingetragen.)
(Die dunkel schraffierten Stämme sind Derivate der dorsalen Plexushälfte.)

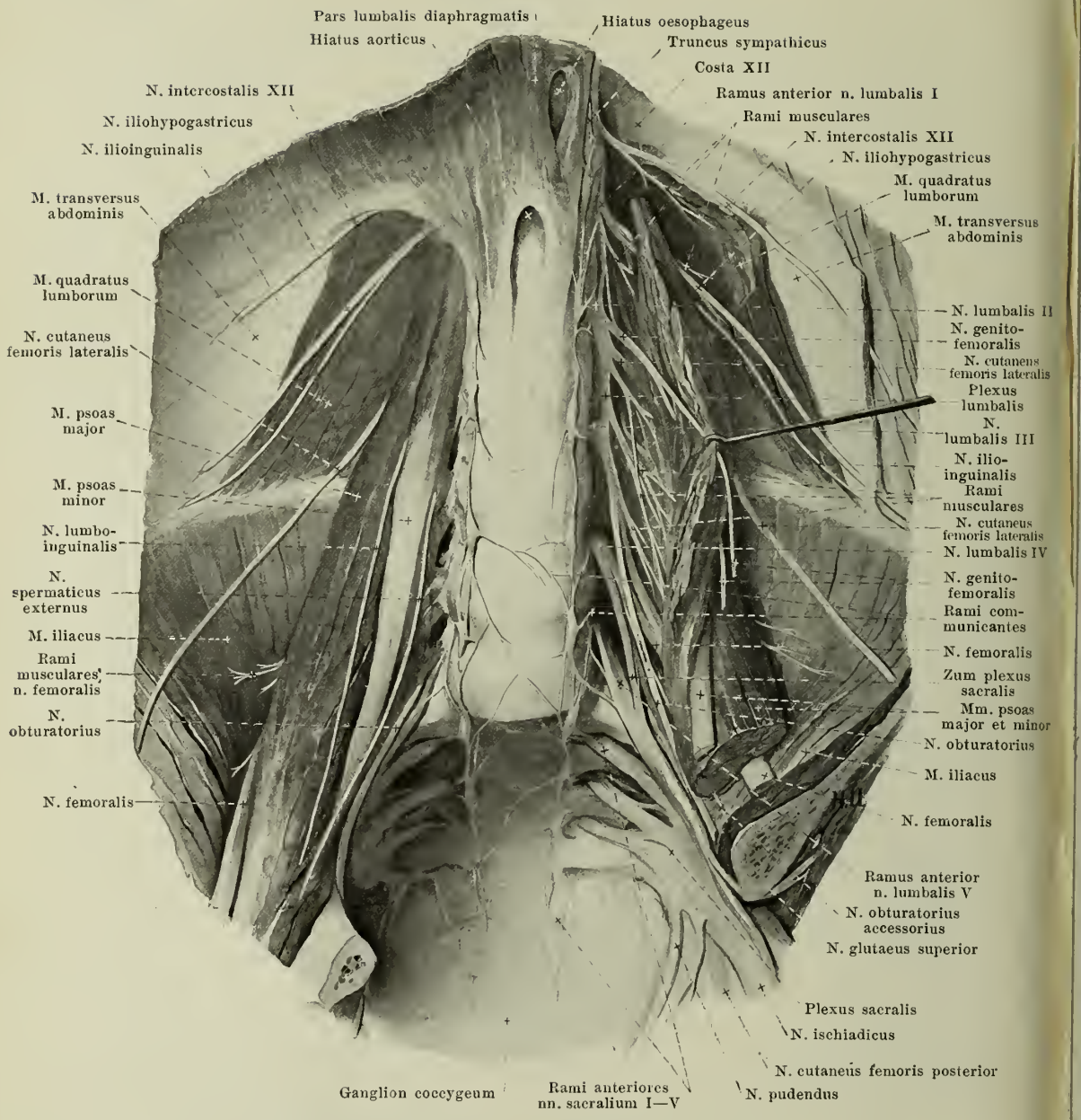

813. Äste der plexus lumbosacrales, von vorn.

(Der vordere Teil des Beckens und die Eingeweide sind entfernt; links sind außerdem die mm. psoas und quadratus lumborum teilweise abgelöst und umgeklappt.)

2. *N. iliohypogastricus* (Fortsetzung) (s. auch Figg. 810, 811, 821, 827 u. 828).

a) *Ramus cutaneus lateralis*, geht über der Mitte der crista iliaca durch die mm. obliqui abdominis abwärts zur Haut über den mm. glutaeus medius und tensor fasciae latae. Seine Dicke und sein Gebiet variieren im umgekehrten Verhältnis zu denen des entsprechenden Astes des ramus cutaneus lateralis n. intercostalis XII (s. S. 742).

814. Muskelnerven des rechten Oberschenkels,

von vorn.

(Der Oberschenkel ist auswärts gerollt. Die mm. sartorius, rectus femoris, vastus lateralis, pectineus und adductor longus sind teilweise weggenommen.)

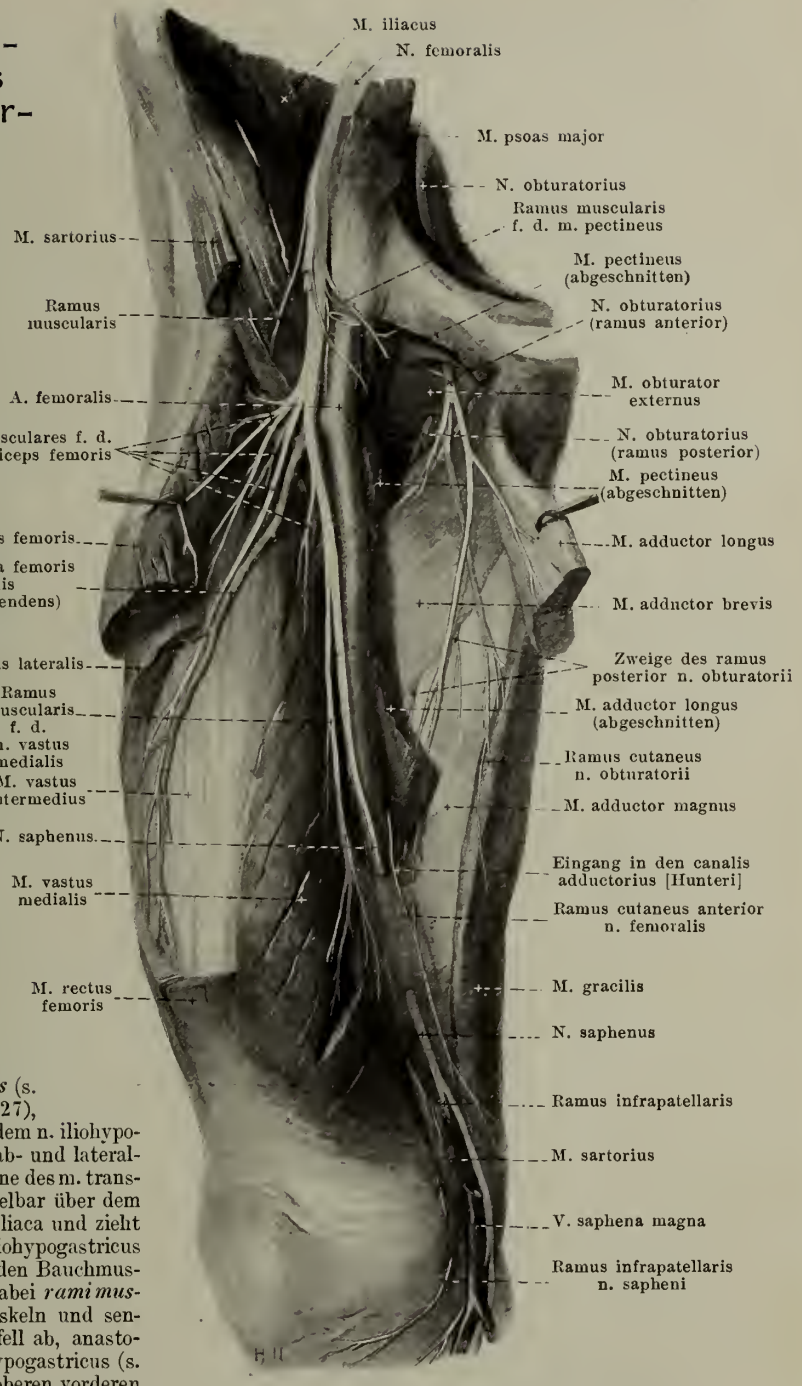

2. *N. iliohypogastricus* (Fortsetzung) (s. Figg. 810, 811 u. 816).

b) *Ramus cutaneus anterior* geht vom vorderen Ende des Nerven etwas oberhalb des annulus inguinalis subcutaneus durch das vordere Blatt der Rectusscheide und dann abwärts zur Haut.

3. *N. ilioinguinalis* (s. Figg. 810—813, 816 u. 827), aus L_1, läuft nahe unter dem n. iliohypogastricus (siehe diesen) ab- und lateralwärts, durchbohrt die Sehne des m. transversus abdominis unmittelbar über dem hinteren Teil der crista iliaca und zieht dann ähnlich wie der n. iliohypogastricus und unter ihm zwischen den Bauchmuskeln nach vorn. Er gibt dabei *rami musculares* an die Bauchmuskeln und sensible Äste an das Bauchfell ab, anastomosiert mit dem n. iliohypogastricus (s. S. 742) und tritt an der oberen vorderen Seite des Samenstranges durch den annulus inguinalis subcutaneus. Dort gibt er absteigende Äste zum obersten medialen Teil des Oberschenkels, die mit Ästen des n. spermaticus anastomosieren und diese vertreten können, und *rami scrotales (labiales) anteriores* quer zum unteren Teil des mons pubis, sowie zum vorderen oberen Teil des scrotum (labium majus beim Weibe).

815. Haut und Muskelnerven des rechten Oberschenkels, von vorn.

(Die fascia lata ist teilweise entfernt, der m. sartorius ist abgehoben und nach außen gezogen.)

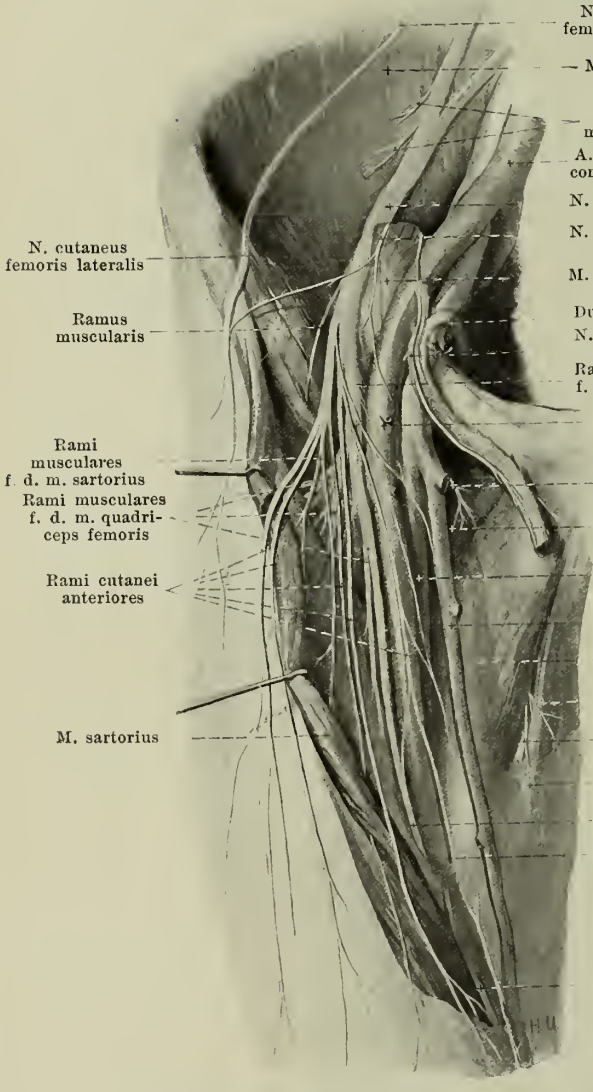

4. *N. genitofemoralis* (s. auch Figg. 812, 813, 816 u. 827), aus L_1 und L_2, durchbohrt den m. psoas major schräg abwärts und kommt an dessen vorderer Fläche in der Höhe des dritten Lendenwirbels entweder ungeteilt (s. Fig. 816) oder in seine beiden Äste (s. unten) geteilt (s. Fig. 813) zum Vorschein. Er zieht vor dem m. psoas, hinter dem peritonaeum und hinter dem ureter abwärts und teilt sich in zwei Äste:

a) *N. lumboinguinalis*, aus L_2, läuft in der Richtung des Stammes hinter den a. und vv. spermaticae internae erst unter, dann vor der fascia iliaca, lateral von der a. iliaca externa abwärts und gibt dabei häufig einen Ast an den n. cutaneus femoris lateralis und nicht selten einen zum n. ilioinguinalis durch den m. transversus abdominis ab. Dann tritt er lateral von der a. femoralis und vor ihr durch die lacuna vasorum und geht teilweise in der fossa ovalis, teilweise lateral von ihr durch die Fascie zur Haut in der Umgebung der fossa ovalis, bisweilen bis zur Mitte des Oberschenkels. Seine Zweige anastomosieren häufig mit Hautästen des n. femoralis.

b) *N. spermaticus externus*, aus L_1 und L_2, läuft vor dem m. psoas erst hinter, dann vor der fascia iliaca, vor der a. iliaca externa und den a. und vv. spermaticae internae abwärts, gelangt durch den annulus inguinalis abdominalis oder durch die hintere Wand des Leistenkanals in diesen und zieht an der hinteren unteren Seite des Samenstranges durch den annulus inguinalis subcutaneus zum m. cremaster, zur tunica dartos, zur Haut des scrotum (labium majus beim Weibe) und zum obersten medialen Teil des Oberschenkels. Er anastomosiert mit Ästen des n. ilioinguinalis und kann diese vertreten.

5. *N. cutaneus femoris lateralis* (s. auch Figg. 812, 813, 816, 818, 821, 827 u. 828), aus L_2 und L_3, gelangt hinter oder durch den m. psoas major vor den m. quadratus lumborum, läuft vor der crista iliaca und dem m. iliacus in einer Duplikatur der fascia iliaca, rechts hinter dem Blinddarm, links hinter dem colon descendens, abwärts und lateralwärts und erhält dabei häufig einen Ast vom n. lumboinguinalis. Dann geht er hinter der a. circumflexa ilium profunda medial von der spina iliaca anterior superior unter dem lig. inguinale abwärts und durchbohrt etwas weiter distal vor dem m. sartorius die fascia lata mit meist zwei bis drei gesonderten Ästen. Er kann bis zum lig. inguinale dem n. femoralis angeschlossen sein.

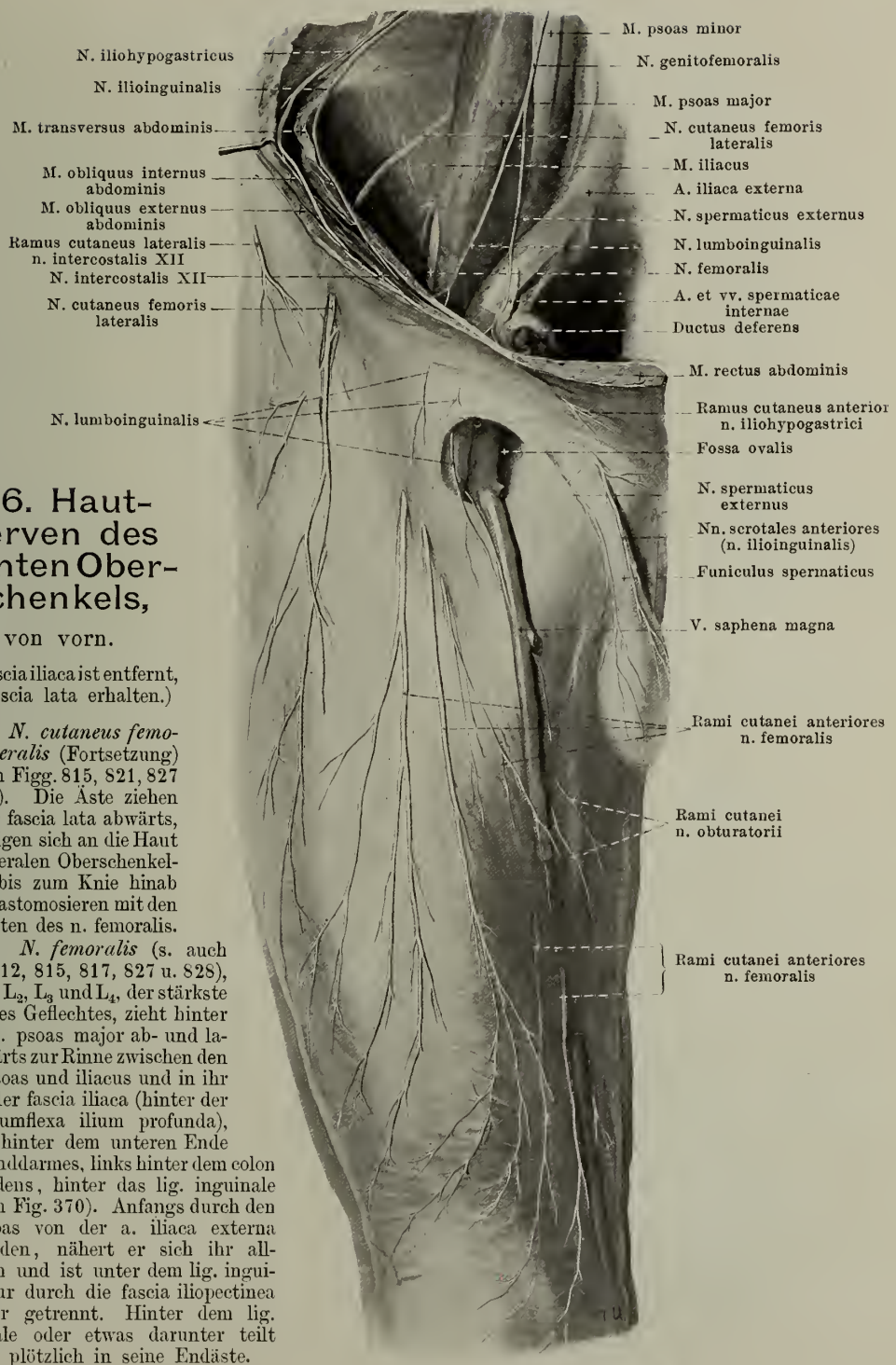

816. Hautnerven des rechten Oberschenkels,

von vorn.

(Die fascia iliaca ist entfernt, die fascia lata erhalten.)

5. *N. cutaneus femoris lateralis* (Fortsetzung) (s. auch Figg. 815, 821, 827 u. 828). Die Äste ziehen auf der fascia lata abwärts, verzweigen sich an die Haut der lateralen Oberschenkelfläche bis zum Knie hinab und anastomosieren mit den Hautästen des n. femoralis.

6. *N. femoralis* (s. auch Figg. 812, 815, 817, 827 u. 828), aus L_1, L_2, L_3 und L_4, der stärkste Nerv des Geflechtes, zieht hinter dem m. psoas major ab- und lateralwärts zur Rinne zwischen den mm. psoas und iliacus und in ihr unter der fascia iliaca (hinter der a. circumflexa ilium profunda), rechts hinter dem unteren Ende des Blinddarmes, links hinter dem colon descendens, hinter das lig. inguinale (s. auch Fig. 370). Anfangs durch den m. psoas von der a. iliaca externa geschieden, nähert er sich ihr allmählich und ist unter dem lig. inguinale nur durch die fascia iliopectinea von ihr getrennt. Hinter dem lig. inguinale oder etwas darunter teilt er sich plötzlich in seine Endäste.

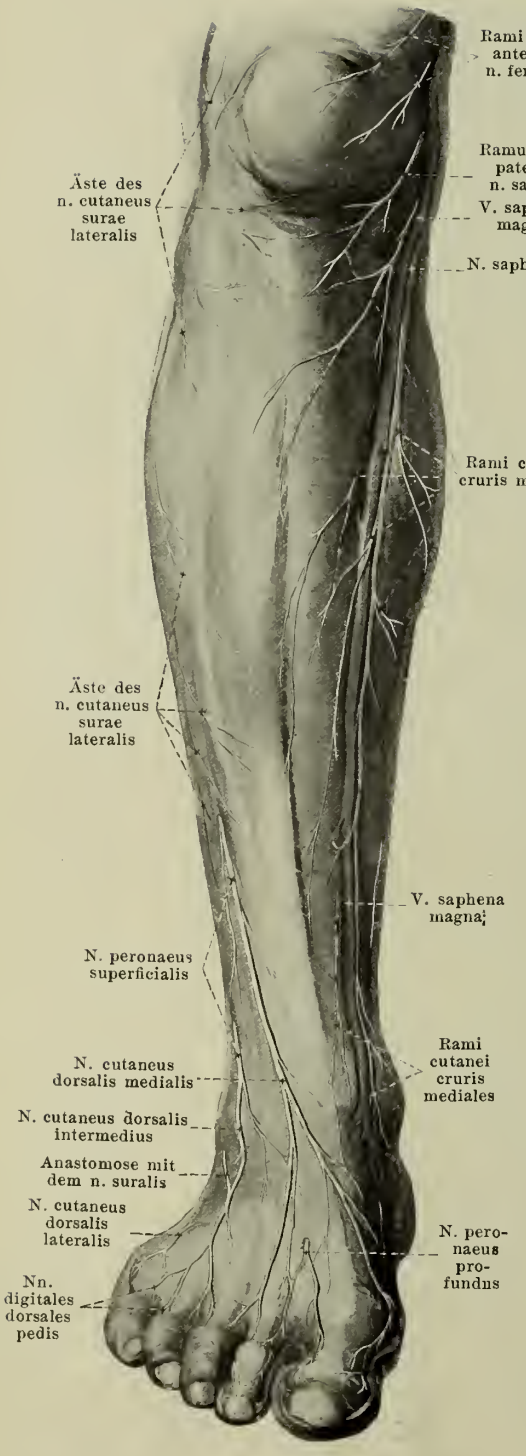

817. Hautnerven des rechten Unterschenkels, von vorn.

(Die fascia cruris ist erhalten.)

6. *N. femoralis* (Fortsetzung): Äste:

a) *Rami musculares* (s. Figg. 812—815), kurz, in der fossa iliaca zum m. iliacus (L_2, L_3) und zum distalen Teil des m. iliopsoas.

b) *Rami cutanei anteriores* (s. auch Figg. 814—816, 827 u. 828), in zwei Gruppen. Die einen gehen teilweise durch den m. sartorius, ihn zugleich innervierend (L_2, L_3), teilweise über seinen medialen Rand durch die Fascie zur Haut an der vorderen Schenkelfläche bis fast zu der Kniescheibe; sie anastomosieren oben mit Zweigen der nn. lumboinguinalis und cutaneus femoris lateralis. Die anderen ziehen den medialen Rand des m. sartorius entlang, durchbohren die Fascie in verschiedener Höhe und laufen, einer neben der v. saphena magna, zur Haut der vorderen medialen Schenkelfläche; sie anastomosieren mit Zweigen des ramus cutaneus n. obturatorii und des n. saphenus; einer dieser Äste gibt für den m. pectineus einen *ramus muscularis* (L_2 (L_3)) ab, der hinter der a. und v. femoralis verläuft.

c) *Rami musculares* (s. Figg. 814 u. 815) am Oberschenkel zu den Köpfen des m. quadriceps femoris (L_2, L_3, L_4) und zum m. articularis genu (L_3, L_4); sie entsenden feine Fäden zum Hüft- und Kniegelenk, sowie oft einen Faden zum m. tensor fasciae latae.

d) *N. saphenus* (s. auch Figg. 814—816, 827 u. 828) läuft gewissermaßen als Fortsetzung des n. femoralis, bedeckt vom m. sartorius, vor der a. circumflexa femoris lateralis abwärts, anfangs lateral von der a. femoralis, durch eine Fortsetzung der fascia iliopectinea von ihr geschieden; etwas über der Mitte des Oberschenkels tritt er durch diese Fascie, legt sich an die vordere mediale Seite der Arterie und gelangt mit ihr in den canalis adductorius. 4—5 cm unter dessen oberem Ende durchbohrt er meistens zugleich mit dem ramus musculoarticularis der a. genu suprema die vordere Wand des canalis adductorius, zieht am hinteren Rand des m. sartorius abwärts hinter den epicondylus medialis, durchbohrt die Fascie in der Höhe der tuberositas tibiae und teilt sich sofort in seine zwei Endäste. Am Oberschenkel gibt er je einen feinen Hautast zur medialen Fläche des Oberschenkels und zur Kniekehle und einen Gelenkast zum Kniegelenk ab und anastomosiert mit einem Aste des n. obturatorius. Endäste:

α) *Ramus infrapatellaris,* umgreift oder durchbohrt die Sehne des m. sartorius und zieht durch die Fascie bogenförmig unter der Kniescheibe lateral bis vor die tuberositas tibiae; er anastomosiert mit den Hautästen des n. femoralis und versorgt die Haut vor der Kniescheibe und darunter.

β) Die Fortsetzung des Stammes läuft der v. saphena magna entlang, meist hinter ihr, distalwärts bis zum medialen Fußrand und anastomosiert dort mit Ästen des n. peronaeus superficialis. Sie sendet *rami cutanei cruris mediales* zur vorderen und

hinteren Fläche des Unterschenkels, welche hinten mit Ästen des n. cutaneus surae medialis anastomosieren.

7. *N. obturatorius* (s. Figg. 812—816, 818, 821, 827 u. 828), aus (L_1) L_2, L_3 und L_4, geht anfangs im m. psoas major zwischen n. femoralis und truncus lumbosacralis fast vertikal abwärts, verläßt den m. psoas major an seiner medialen Fläche vor der articulatio sacroiliaca und zieht dann etwas unterhalb der linea terminalis und oberhalb der a. obturatoria unmittelbar auf der fascia pelvis nach vorn, lateral- und abwärts zum canalis obturatorius; er läuft dabei erst lateral von der vena, dann von der a. hypogastrica, dann vom ureter und kreuzt beim Weib die laterale Fläche des ovarium. Im canalis obturatorius gibt er einen Ast zur dorsalen Fläche des m. obturator externus (L_3, L_4) ab. Dann teilt er sich in die zwei Endäste:

a) *Ramus anterior* (s. Figg. 814—816, 827 u. 828) zieht über den oberen Rand des m. obturator externus, dann hinter den mm. pectineus und adductor longus, zwischen letzterem und m. adductor brevis, distalwärts und gibt motorische Äste an die mm. adductores longus (L_2, L_3) und brevis (L_2, L_3, L_4), m. gracilis (L_2, L_3, L_4) und nicht selten an den m. pectineus (L_2, L_3). Er endet als *ramus cutaneus,* der meist zwischen den mm. adductor longus und gracilis in der Mitte des Oberschenkels durch die Fascie zur Haut gelangt und die untere Hälfte der medialen Fläche des Oberschenkels versorgt. Er anastomosiert mit dem n. saphenus.

b) *Ramus posterior* (s. Fig. 814) durchbohrt nicht selten den m. obturator externus und verläuft zwischen den mm. adductores brevis, minimus und magnus abwärts; er sendet motorische Zweige an die genannten drei mm. adductores (L_2, L_3, L_4) und Ästchen an das Hüftgelenk.

8. *N. obturatorius accessorius* (s. Figg. 812 u. 813), häufig vorhanden, aus (L_2) L_3 und L_4, zieht unter der fascia iliaca am medialen Rande des m. psoas major distalwärts, dann über das pecten oss. pubis und zwischen den mm. iliopsoas und pectineus in die Tiefe. Er gibt Äste an letzteren und das Hüftgelenk und senkt sich schließlich in den n. obturatorius ein. Er kann bei starker Entwickelung teilweise den n. obturatorius ersetzen.

Plexus sacralis (s. Figg. 812, 813 u. 818) wird gebildet von den nach unten lateralwärts konvergierenden vorderen Ästen der nn. lumbales IV (teilweise) und V, sowie der nn. sacrales I—III. Der n. lumbalis IV entsendet die Hälfte bis neun Zehntel seiner Fasern zum plexus sacralis; diese sind vom n. lumbalis V durch den ramus iliacus a. iliolumbalis getrennt und bilden mit ihm einen gemeinsamen Stamm, *truncus lumbosacralis,* der über die Basisfläche der pars lateralis oss. sacri schräg abwärts in das kleine Becken zieht und vom n. sacralis I durch die a. glutaea superior geschieden ist. Zwischen den nn. sacrales II und III verläuft die a. glutaea inferior. Die letzte Wurzel des plexus stammt gewöhnlich aus dem n. sacralis III, seltener II oder IV. Der plexus sacralis liefert ausschließlich Nerven für den Beckengürtel und die untere Extremität.

Die Nerven für die Beckeneingeweide, für die Muskeln und die Haut des Dammes kommen aus dem *plexus pudendus* (s. auch S. 762), welcher gewissermaßen ein Stück in den plexus sacralis hineingeschoben ist (s. Fig. 812) und aus S_1, S_2, S_3 und S_4 entsteht.

Der plexus sacralis liegt als flache, dreieckige Masse der vorderen Fläche des m. piriformis an bis zum oberen Rand des m. coccygeus; seine untere Spitze ist gegen den unteren Abschnitt des foramen ischiadicum majus gerichtet und geht in den n. ischiadicus über. Der plexus ist vorn von dem hintersten Abschnitte der fascia pelvis, von den Verästelungen der a. und v. hypogastrica und vom Bauchfell bedeckt und liegt der lateralen Seite des rectum nahe. Er entsendet Äste A. zum Beckengürtel und B. zur Extremität.

A. Äste zum Beckengürtel:

1. *Rami musculares* a) für den m. piriformis (s. Figg. 812 u. 818), aus S_1 und S_2, dringen sofort in die vordere Fläche des Muskels ein; b) für die mm. obturator internus, gemelli und quadratus femoris (s. Figg. 812 u. 819), aus L_4, L_5, S_1, S_2 (S_3); sie laufen durch das foramen ischiadicum majus auf die Dorsalfläche der spina ischiadica und teilen sich dort in zwei Stämmchen; der mediale gibt Zweige an den m. gemellus superior (L_5, S_1, S_2 (S_3)) und zieht lateral von der a. pudenda interna durch das foramen ischiadicum minus zur medialen Fläche des m. obturator internus (L_5, S_1, S_2 (S_3)), der laterale geht unmittelbar auf der Hüftgelenkskapsel, der er Zweige abgibt, distalwärts zu den mm. gemellus inferior (L_4, L_5, S_1) und quadratus femoris (L_4, L_5, S_1).

2. *N. glutaeus superior* (s. Figg. 812, 813, 819 u. 820), aus L_4, L_5, S_1 (S_2), verläuft oberhalb des m. piriformis (nicht selten mit einem Bündel durch ihn) lateral und unter der a. glutaea superior durch das foramen ischiadicum majus und alsdann zwischen den mm. glutaei medius und minimus lateralwärts; er versorgt diese beiden Muskeln und sendet meistens unter teilweiser Durchbohrung des m. glutaeus minimus einen Zweig in die mediale Fläche des m. tensor fasciae latae.

3. *N. glutaeus inferior* (s. Figg. 812, 819 u. 820), aus (L_4) L_5, S_1 und S_2, zieht vor dem distalen Rand des m. piriformis, zwischen ihm und dem n. ischiadicus, lateral von der a. glutaea inferior durch das foramen ischiadicum majus und dringt in die vordere Fläche des m. glutaeus maximus ein.

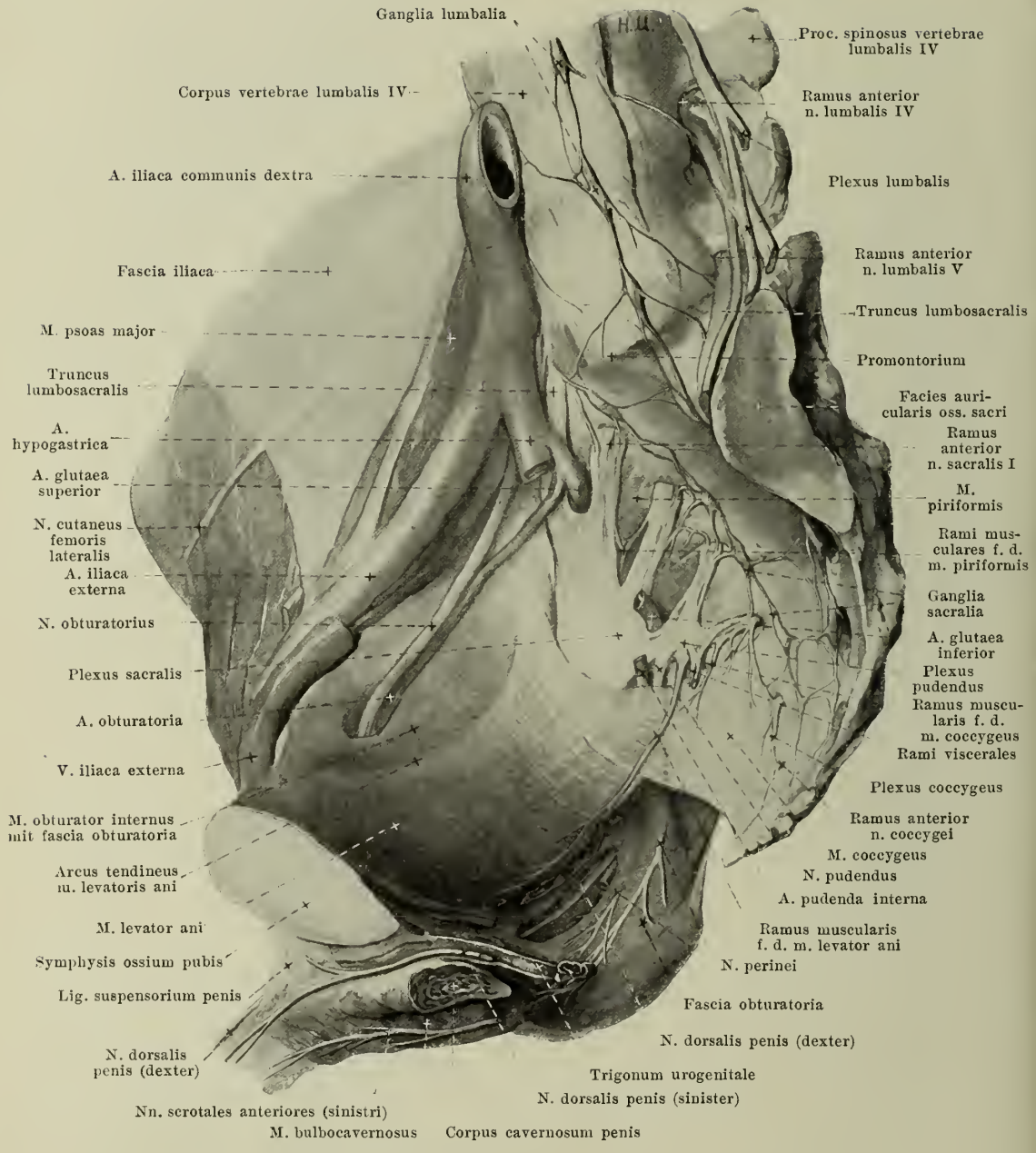

818. Nerven der rechten Beckenhälfte, von links.

(Die Eingeweide sind entfernt, die fascia pelvis ist vollständig, die fascia iliaca teilweise weggenommen. Vom m. levator ani ist nur der laterale Teil erhalten, aus der fascia obturatoria ist ein Stück herausgeschnitten.)

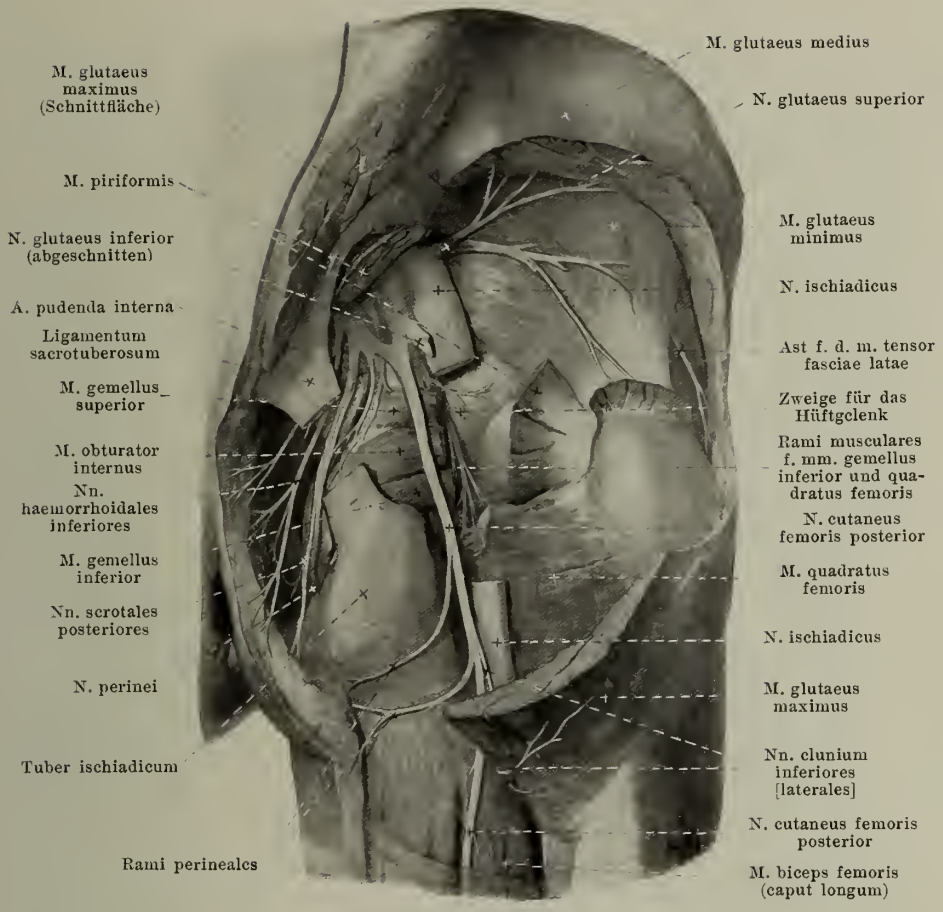

819. Tiefe Nerven des rechten Gesäßes, von hinten.

(Die mm. glutaei maximus und medius, piriformis, obturatores und gemelli, sowie das lig. sacrotuberosum sind teilweise weggenommen; aus dem n. ischiadicus ist ein Stück herausgeschnitten.)

B. Äste zur unteren Extremität:

4. *N. cutaneus femoris posterior* (s. auch Figg. 812, 813, 820—822, 828—830), aus S_1, S_2 und S_3, läuft durch das foramen ischiadicum majus unter dem distalen Rand des m. piriformis, hinter dem n. ischiadicus, lateral von der a. und v. glutaea inferior und geht unmittelbar vor dem m. glutaeus maximus annähernd in der Mitte zwischen dem tuber ischiadicum und dem trochanter major distalwärts. Dann kreuzt er den Ursprung des caput longum m. bicipitis dorsalwärts und zieht weiter in der Rinne zwischen den mm. semitendinosus und biceps unter der fascia lata bis in die Kniekehle. Er sendet stärkere mediale und schwächere laterale Äste, welche oben kürzer, unten länger sind, durch die Fascie zur Haut der hinteren Fläche des Oberschenkels und der Wade; außerdem:

a) *Nn. clunium inferiores [laterales],* zwei bis drei, entspringen vor dem m. glutaeus maximus, schlingen sich um seinen distalen Rand auf seine dorsale Fläche und gehen cranialwärts zur Haut über dem lateralen Teil des Gesäßes.

b) *Rami perineales,* gewöhnlich zwei, entstehen in derselben Höhe, wie die vorigen, laufen anfangs vor dem m. glutaeus maximus abwärts, dann nahe unter dem tuber ischiadicum auf den von ihm entspringenden Muskeln medianwärts und gehen durch die Fascie zur Haut des obersten Abschnittes der medialen Schenkelfläche, des Dammes und zur hinteren Fläche des scrotum (labium majus beim Weibe); sie anastomosieren dort mit den nn. scrotales (labiales) posteriores.

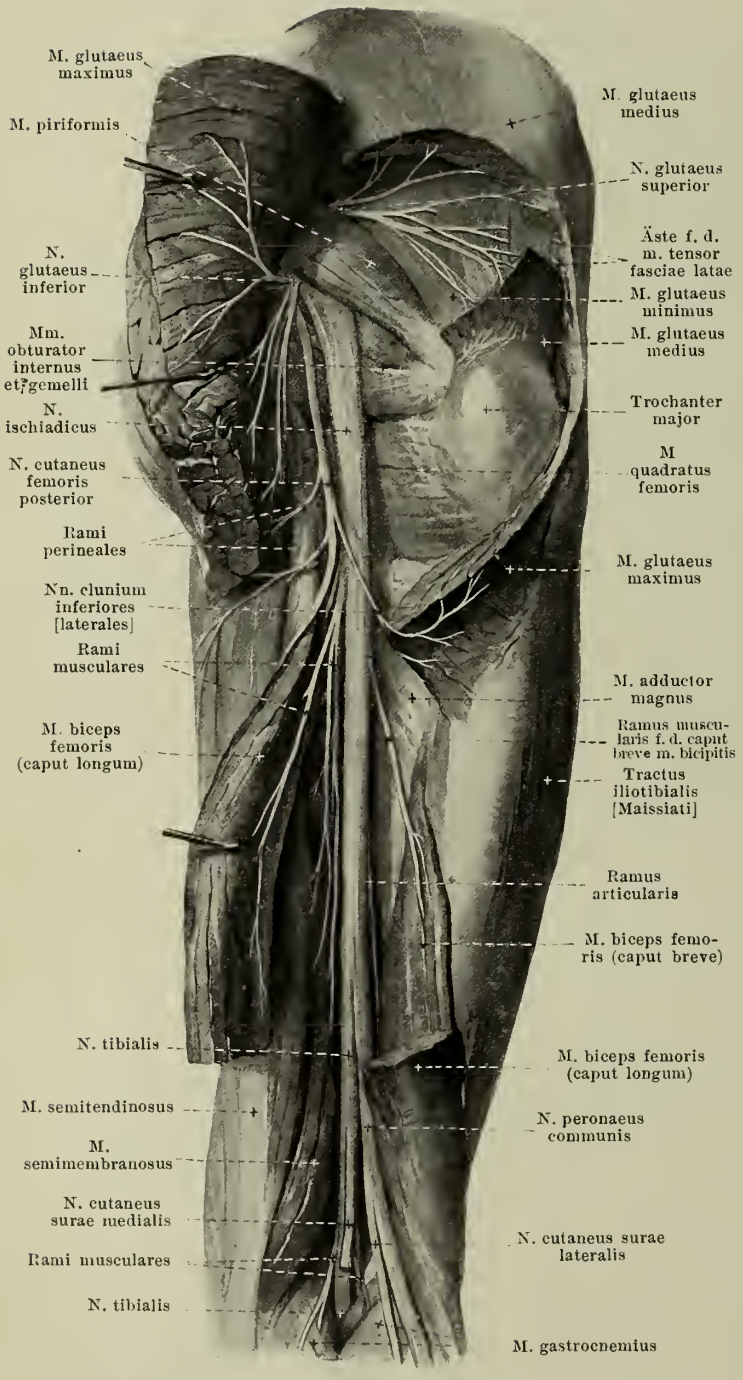

820. Nerven des rechten Oberschenkels,

von hinten.

(Der m. glutaeus maximus und das caput longum m. bicipitis femoris sind durchgetrennt und zur Seite gezogen, aus dem m. glutaeus medius ist ein Stück herausgeschnitten.)

5. *N. ischiadicus* (s. auch Figg. 812, 813, 819, 823 u. 829), der stärkste Nerv des Körpers, geht als abgeplatteter Strang unter dem (sehr selten durch den) m. piriformis lateral von der a. glutaea inferior (s. auch Fig. 477) durch das foramen ischiadicum majus und zieht von da hinter den mm. gemelli, der Sehne des m. obturator internus und dem m. quadratus femoris, annähernd in der Mitte zwischen trochanter major und tuber ischiadicum, vor dem n. cutaneus femoris posterior und dem m. glutaeus maximus fast vertikal abwärts. Dann läuft er an der hinteren Fläche des m. adductor magnus vor dem caput longum m. bicipitis bis zur oberen Spitze der Kniekehle und teilt sich dort in den *n. tibialis* und *n. peronaeus communis*. In etwa 15% der Fälle erfolgt diese Teilung schon vom plexus aus, und es verläuft dann der n. peronaeus communis durch den m. piriformis, der n. tibialis unter ihm. In den anderen Fällen kann man diese Trennung leicht künstlich vornehmen und so bei den am Oberschenkel abgehenden Zweigen des n. ischiadicus ihre Zugehörigkeit zum Anteil des n. tibialis oder des n. peronaeus communis feststellen. Äste:

821. Hautnerven des rechten Oberschenkels,

von hinten.

(Die fascia lata ist bis auf einen mittleren Streifen erhalten.)

A. Äste am Oberschenkel:

a) Dem n. tibialis zugehörig (aus seiner ventralen Fläche):

Rami musculares (s. Fig. 820), für den m. semitendinosus (ein oberer aus S_1, S_2 und ein unterer aus L_4, L_5, S_1), für das caput longum m. bicipitis aus S_1, S_2, S_3, den m. semimembranosus aus L_4, L_5, S_1 und für den dorsalen Teil des m. adductor magnus aus L_4, L_5.

b) Dem n. peronaeus zugehörig:

Ramus muscularis (s. Fig. 820), aus L_4, L_5 und S_1, für das caput breve m. bicipitis, und *ramus articularis* abwärts zur Kapsel des Kniegelenks.

B. *N. tibialis* (s. Figg. 812, 820, 822—825, 827 u. 828), aus L_4, L_5, S_1, S_2 und S_3, verläuft fast senkrecht vom oberen zum unteren Winkel der Kniekehle und tritt unten zwischen den beiden Köpfen des m. gastrocnemius in die Tiefe, hinter den m. popliteus und vor den Sehnenbogen im Ursprung des m. soleus.

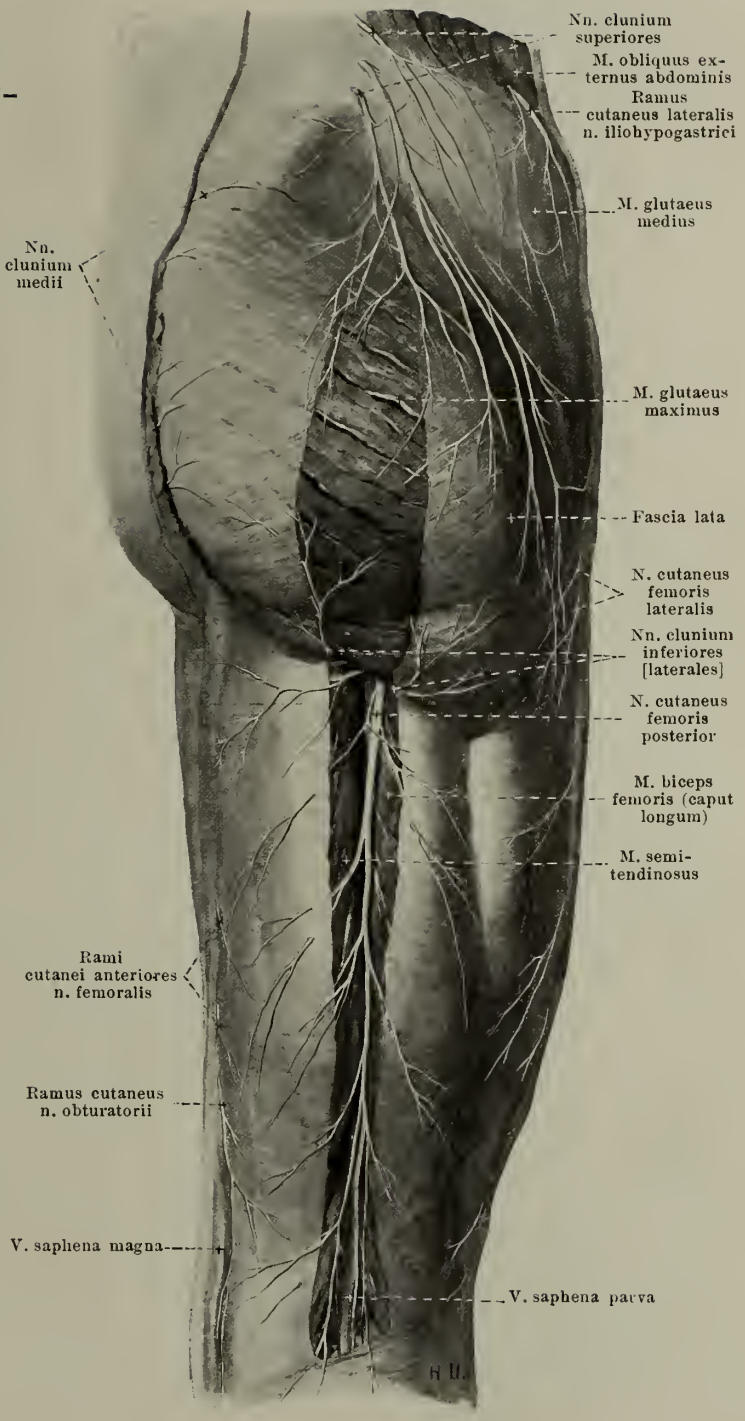

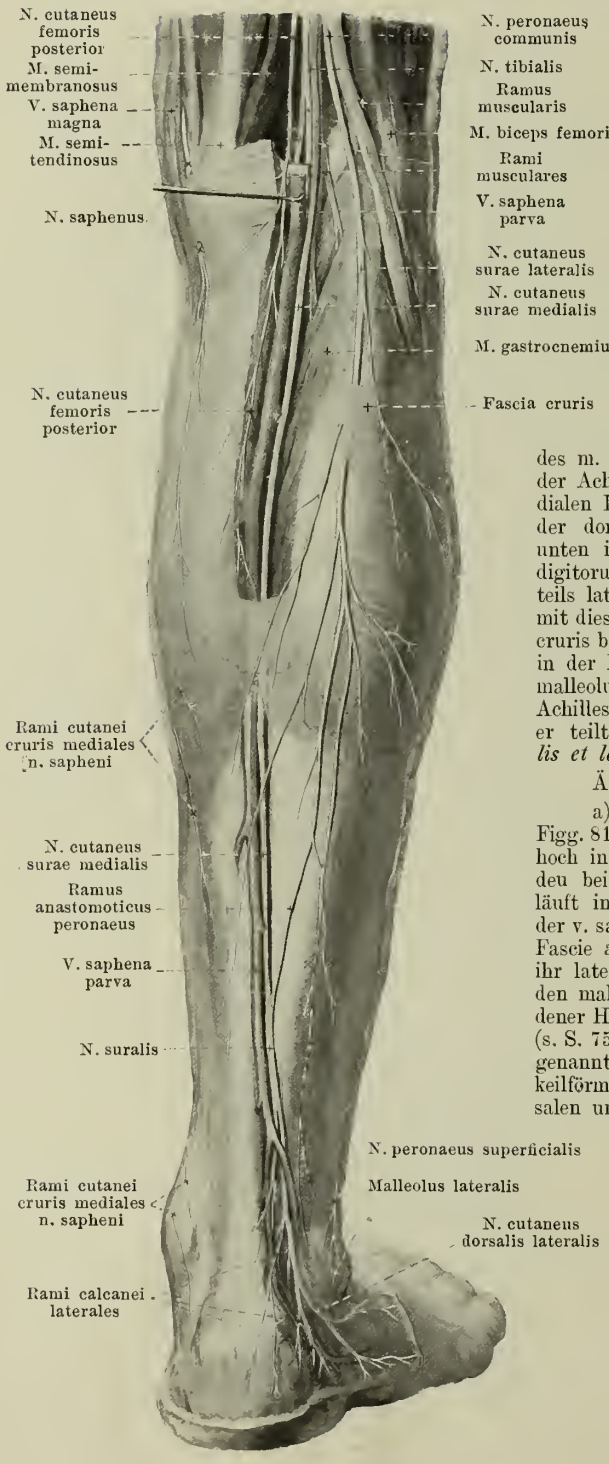

822. Hautnerven des rechten Unterschenkels,

von hinten.

(Die Fascie ist bis auf ihren oberen Teil erhalten.)

B. *N. tibialis* (Fortsetzung) (s. auch Figg. 820, 823—825, 827 u. 828). Er liegt in der Kniekehle unmittelbar unter der Fascie, dorsal und lateral von der v. poplitea, welche selbst dorsal und lateral von der a. poplitea verläuft; unten ist er durch die Gefäße von dem m. popliteus getrennt. Am Unterschenkel zieht er oben vor der Mitte des m. soleus, unten medial und nach vorn von der Achillessehne zur Gegend hinter dem medialen Knöchel herab: er liegt dabei oben an der dorsalen Fläche des m. tibialis posterior, unten in der Rinne zwischen den mm. flexores digitorum longus und hallucis longus, größtenteils lateral von der a. und v. tibialis posterior, mit diesen dorsalwärts vom tiefen Blatt der fascia cruris bedeckt; unten verläuft der Nerv ungefähr in der Mitte zwischen dem hinteren Rande des malleolus medialis und dem medialen Rande der Achillessehne und zugleich hinter den Gefäßen; er teilt sich dort in die *nn. plantares medialis et lateralis.*

Äste in der Kniekehle:

a) *N. cutaneus surae medialis* (s. auch Figg. 817, 823, 826—828) entspringt verschieden hoch in der Kniekehle, geht zur Rinne zwischen den beiden Bäuchen des m. gastrocnemius und läuft in ihr unter der fascia cruris und neben der v. saphena parva abwärts. Er durchbohrt die Fascie am Anfang der Achillessehne, zieht auf ihr lateral von der v. saphena parva bis hinter den malleolus lateralis, nimmt dabei in verschiedener Höhe den ramus anastomoticus peronaeus (s. S. 758) auf und wird von da an *n. suralis* genannt. Am Unterschenkel versorgt er einen keilförmigen Abschnitt des distalen Teiles der dorsalen und lateralen Hautfläche (s. Fig. 828) und gibt *rami calcanei laterales* zur dorsalen und lateralen Fersenhaut ab. Dann läuft er vor der v. saphena parva bogenförmig hinter und unter dem lateralen Knöchel nach vorn, anastomosiert mit dem n. cutaneus dorsalis intermedius (s. Fig. 817), geht als *n. cutaneus dorsalis lateralis* (s. auch Figg. 817 u. 826) den lateralen Fußrand entlang bis zur Basis der Endphalanx der 5. Zehe und verzweigt sich meistens an den lateralen Rand dieser Zehe, seltener auch an die Rückflächen der 4. und halben 3. Zehe.

823. Muskelnerven des rechten Unterschenkels,

von hinten.

(Die mm. semitendinosus, semimembranosus, biceps, gastrocnemius, plantaris, soleus und flexor hallucis sind ganz oder teilweise weggenommen.)

B. *N. tibialis* (Fortsetzung):

b) *Rami musculares* (s. auch Figg. 820 u. 822) zu den beiden Köpfen des m. gastrocnemius aus S_1, S_2, zu den mm. plantaris aus L_5, S_1, S_2, soleus aus L_5, S_1, S_2, und popliteus aus L_4, L_5, S_1.

a) *Rami articulares* zum Kniegelenk.

d) *N. interosseus cruris* (s. auch Fig. 826) steigt neben der a. tibialis anterior innerhalb der membrana interossea cruris distalwärts und gibt Ästchen an die Gefäße, Knochen und syndesmosis tibiofibularis.

Äste am Unterschenkel:

e) *Rami musculares* zu den mm. tibialis posterior aus L_5, S_1, flexor digitorum longus aus L_5, S_1 und flexor hallucis longus aus L_5, S_1, S_2.

f) *Rami articulares,* teilweise von den eben genannten zum Sprunggelenk.

g) *Rami calcanei mediales* (s. auch Figg. 824, 827 u. 828), häufig aus einem Stämmchen im unteren Drittel des Unterschenkels abgehend, ziehen zur Haut an der hinteren medialen Fläche der Ferse und am hinteren Abschnitt der Fußsohle; sie anastomosieren mit Zweigen der nn. suralis und plantares.

h) *N. plantaris medialis* (s. Figg. 824 u. 825), der stärkere Endast, verläuft anfangs zwischen den beiden Blättern des lig. laciniatum (im medialen Fach, s. S. 360), dann an der lateralen Fläche des m. abductor hallucis und gelangt dabei an die untere Fläche der Sehne des m. flexor digitorum longus und schließlich an die mediale Fläche des m. flexor digitorum brevis, gekreuzt von den oberflächlicher liegenden Gefäßen. Er gibt dabei kleine Äste (s. Fig. 824) zur Haut der medialen Fußhöhlung, sowie *rami musculares* (s. Fig. 825) zu den mm. flexor digitorum brevis (L_5, S_1), abductor hallucis (L_5, S_1) und flexor hallucis brevis (L_5, S_1). Dann entsendet er (s. Figg. 824 u. 825) einen *n. digitalis plantaris proprius* zum medialen Rand der Plantarfläche der großen Zehe, welcher auch einen Zweig zum medialen Kopf des m. flexor hallucis brevis schickt, und teilt sich in drei *nn. digitales plantares communes,* welche zwischen m. flexor digitorum brevis und aponeurosis plantaris nach dem ersten bis dritten spatium interosseum distalwärts ziehen und sich in der Höhe der articulationes metatarsophalangeae in je zwei *nn. digitales plantares proprii* teilen. Letztere versorgen die einander zugekehrten Seiten der Volarflächen der 1.—4. Zehe, sowie die Dorsalflächen der entsprechenden Endphalangen. Der erste n. digitalis plantaris communis sendet außerdem ein Ästchen zum m. lumbricalis I (L_5, S_1), und der dritte empfängt häufig eine Anastomose vom n. plantaris lateralis (s. S. 757).

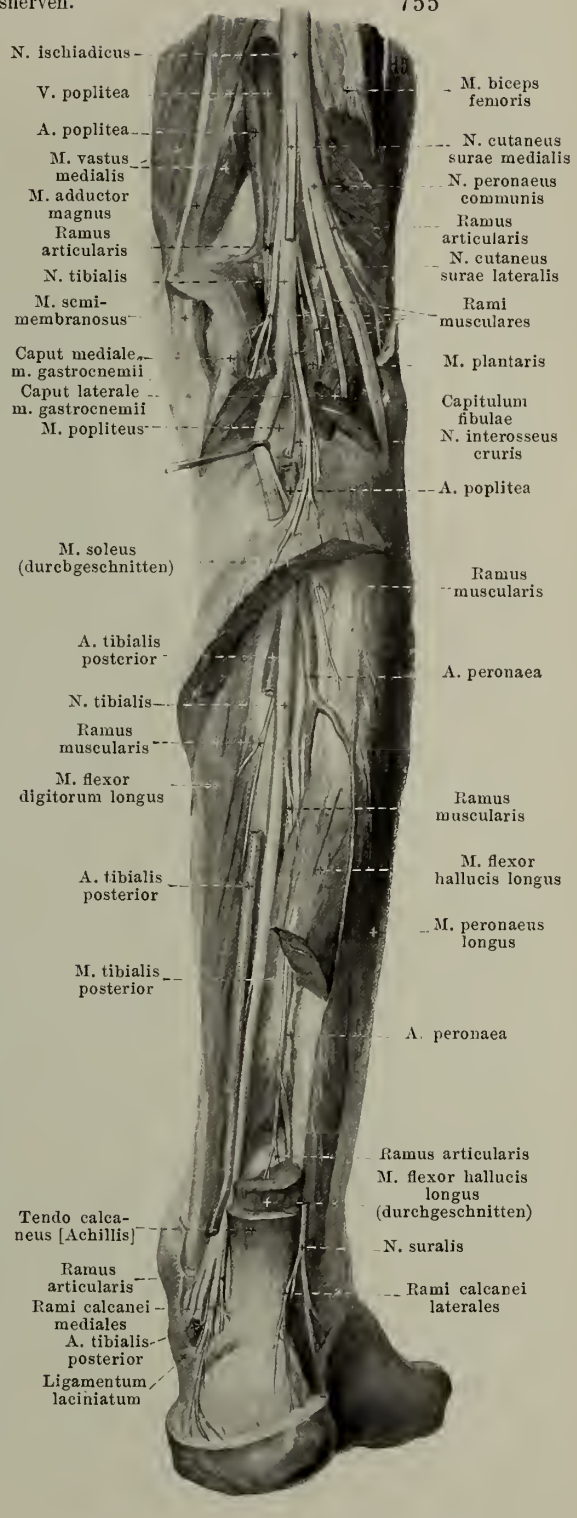

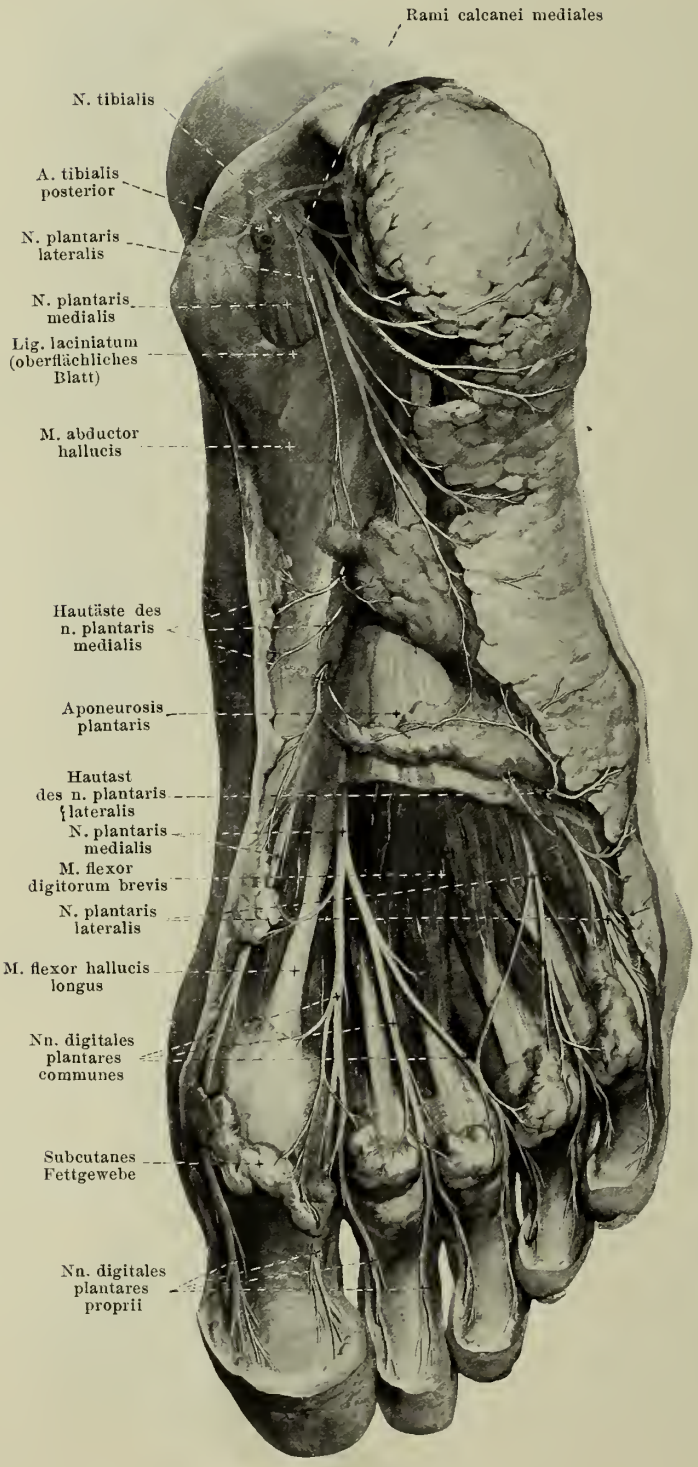

824. Hautnerven der rechten Fußsohle,

von unten.

(Die aponeurosis plantaris ist vorn weggenommen.)

B. *N. tibialis* (Fortsetzung).

i) *N. plantaris lateralis* (s. auch Fig. 825) liegt anfangs zwischen den beiden Blättern des lig. laciniatum (im lateralen Fach, s. S. 360), verläuft dann zwischen den mm. flexor digitorum brevis und quadratus plantae distal- und lateralwärts, gibt dabei *rami musculares* an die mm. quadratus plantae (S_1, S_2) und abductor digiti V (S_1, S_2) ab und teilt sich in einen *ramus profundus* und *ramus superficialis.*

α) *Ramus profundus* dringt mit dem arcus plantaris in die Tiefe und läuft an der dorsalen Fläche des m. quadratus plantae und des caput obliquum m. adductoris hallucis, zwischen ihr und den mm. interossei medianwärts. Er gibt Ästchen zu den Gelenken, sowie *rami musculares* zu den mm. interossei des 1.—3. spatium interosseum (S_1, S_2), zu den mm. lumbricales II—IV (S_1, S_2), zum m. adductor hallucis (S_1, S_2) und selten zum lateralen Bauch des m. flexor hallucis brevis (S_1, S_2).

825. Tiefe Nerven der rechten Fußsohle, von unten.

(Die Zehenmuskeln sind teilweise entfernt.)

i) *N. plantaris lateralis* (Fortsetzung) (s. auch Fig. 824).

β) *Ramus superficialis* teilt sich am lateralen Rand des m. flexor digitorum brevis in einen medialen und lateralen Zweig. Der mediale, *n. digitalis plantaris communis IV*, läuft auf dem 4. spatium interosseum distalwärts, sendet eine Anastomose zum n. plantaris medialis (s. S. 755) und teilt sich in zwei *nn. digitales plantares proprii* für die einander zugekehrten Seiten der Volarflächen der 4. und 5. Zehe und für die Dorsalflächen ihrer Endphalangen. Der laterale Zweig zieht als ein *n. digitalis plantaris proprius* unter dem m. flexor digiti V brevis distal- und lateralwärts zum lateralen Rand der 5. Zehe; er gibt dabei *rami musculares* an die mm. flexor digiti V brevis (S_1, S_2) und opponens digiti V (S_1, S_2) und die mm. interossei des 4. spatium interosseum (S_1, S_2).

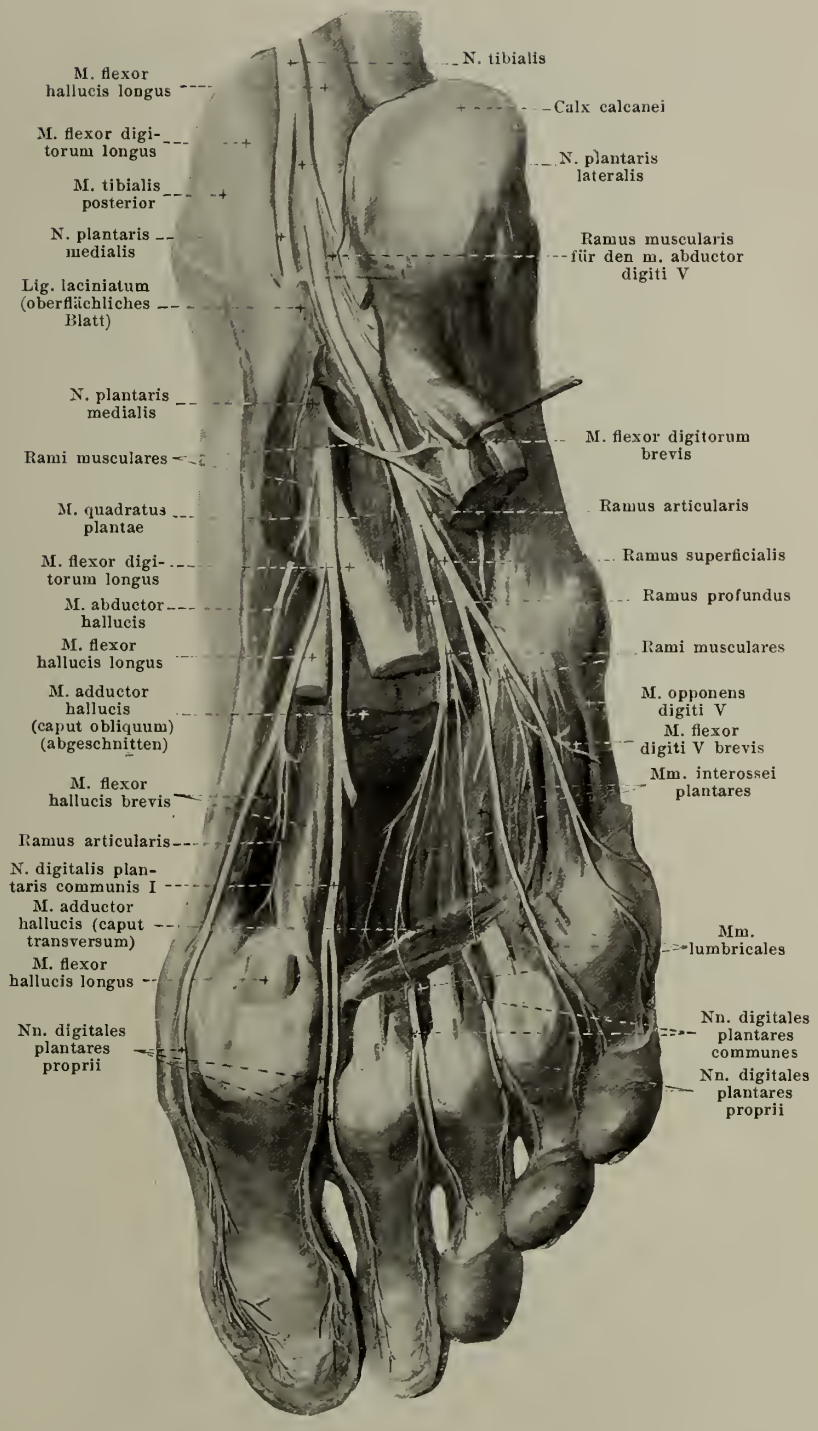

826. Tiefe Nerven des rechten Unterschenkels,

von vorn und außen.

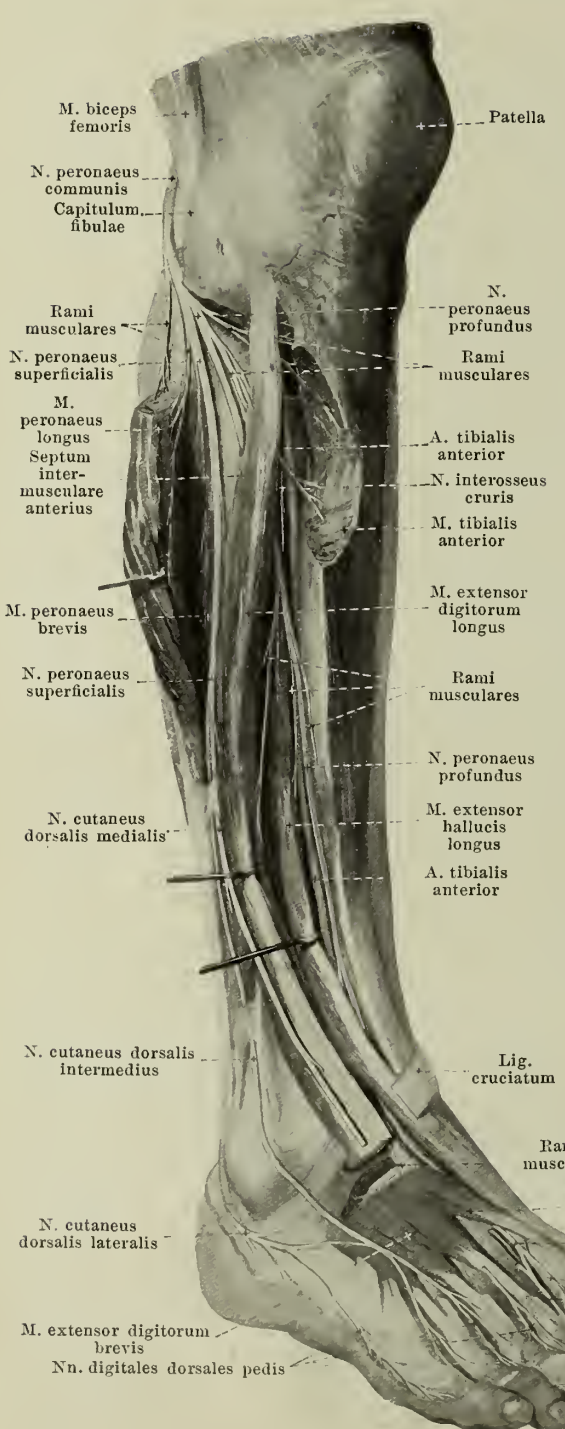

(Die mm. peronaeus longus, extensores digitorum und tibialis anterior sind teilweise entfernt und auseinander gezogen.)

C. *N. peronaeus communis* (s. auch Figg. 812, 820, 822, 823, 827 u. 828), aus L_4, L_5, S_1 und S_2, verläuft den medialen Rand des m. biceps femoris entlang auf der dorsalen Fläche des caput laterale m. gastrocnemii distal- und lateralwärts, dann hinter dem capitulum fibulae zum lateralen Rand des collum fibulae, teilt sich dort in seine beiden Endäste und tritt mit beiden durch den im Ursprung des m. peronaeus longus vorhandenen Kanal (s. auch Fig. 395). Er gibt in der Kniekehle ab:

a) *Ramus articularis* (s. Fig. 823) zu den articulationes genu und tibiofibularis.

b) *N. cutaneus surae lateralis* (s. Figg. 820, 822, 823, 827 u. 828); sehr wechselnd, entspringt im oberen Teil der Kniekehle, läuft auf der Rückfläche des caput laterale m. gastrocnemii unter der fascia cruris abwärts und entsendet in verschiedener Höhe den *ramus anastomoticus peronaeus,* welcher auch gesondert entspringen kann, die Fascie verschieden hoch durchbohrt und sich auf der Rückfläche der Achillessehne mit dem n. cutaneus surae medialis zum *n. suralis* (s. S. 754) vereinigt. Außerdem gibt er Zweige an die Haut der lateralen Hälfte des Unterschenkels bis zum lateralen Knöchel hinab.

Endäste:

c) *N. peronaeus profundus* zieht unmittelbar auf der lateralen Fläche des collum fibulae durch eine Lücke des septum intermusculare anterius (s. Fig. 392), bedeckt von den mm. peronaei und extensor digitorum longus, bogenförmig distal- und medianwärts und gelangt an die Seite der a. und vv. tibiales anteriores. Neben diesen (erst lateral, dann nach vorn und schließlich medial von ihnen) läuft er zwischen dem m. tibialis anterior einerseits, den mm. extensores digitorum longus und hallucis longus andererseits abwärts, tritt hinter den ligg. transversum und cruciatum cruris (und hinter der Sehne des m. extensor hallucis longus) auf den Fußrücken und zieht dort anfangs zwischen den mm. extensores hallucis longus und brevis, dann hinter der Sehne des letzteren zum ersten spatium interosseum.

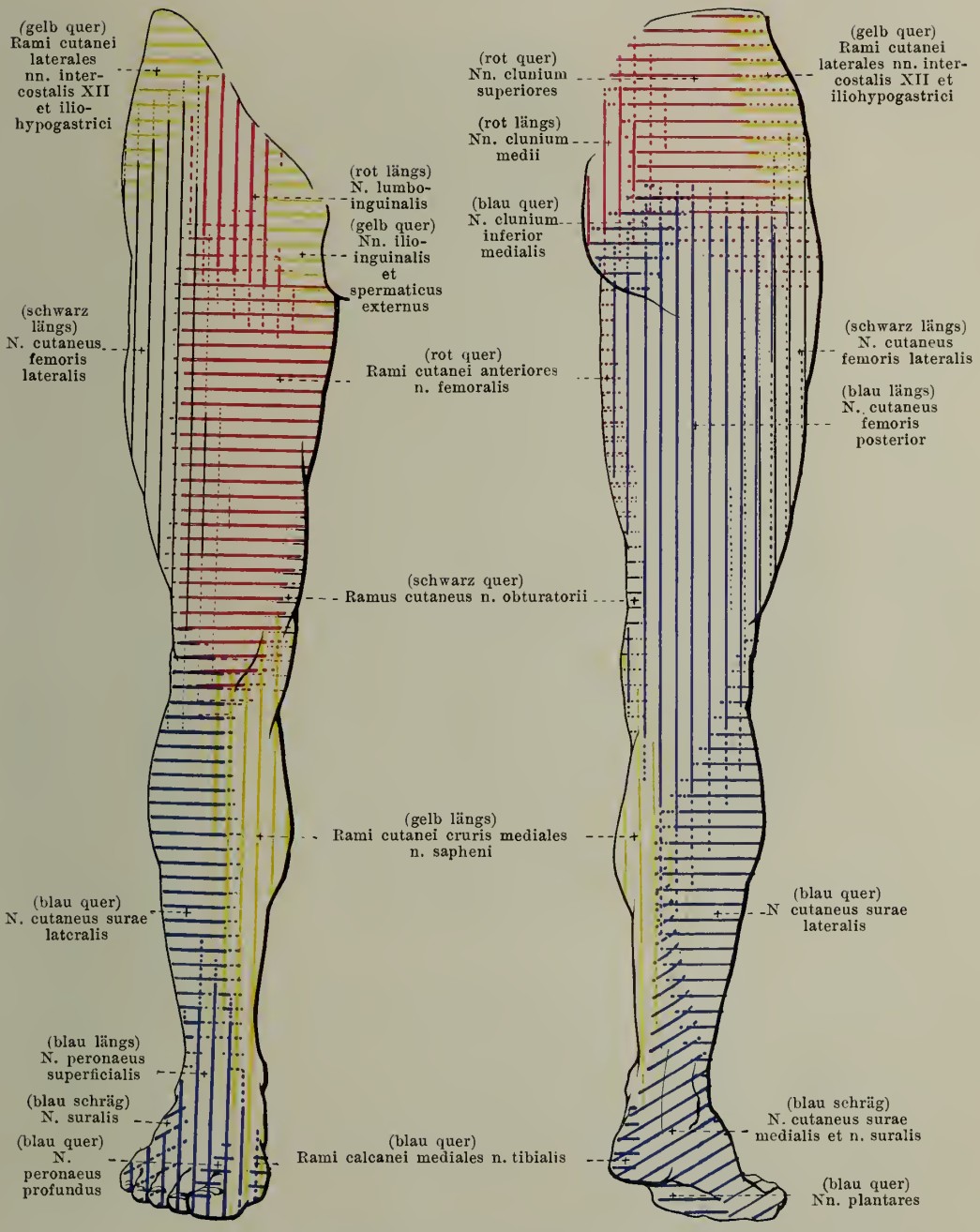

827 u. 828. Verbreitungsgebiete der Hautnerven am rechten Bein,

von vorn. von hinten.

(Durch ausgezogene Linien sind die Gebiete bezeichnet, die regelmäßig, durch punktierte Linien diejenigen, die nicht regelmäßig von den betreffenden Nerven versorgt werden.)

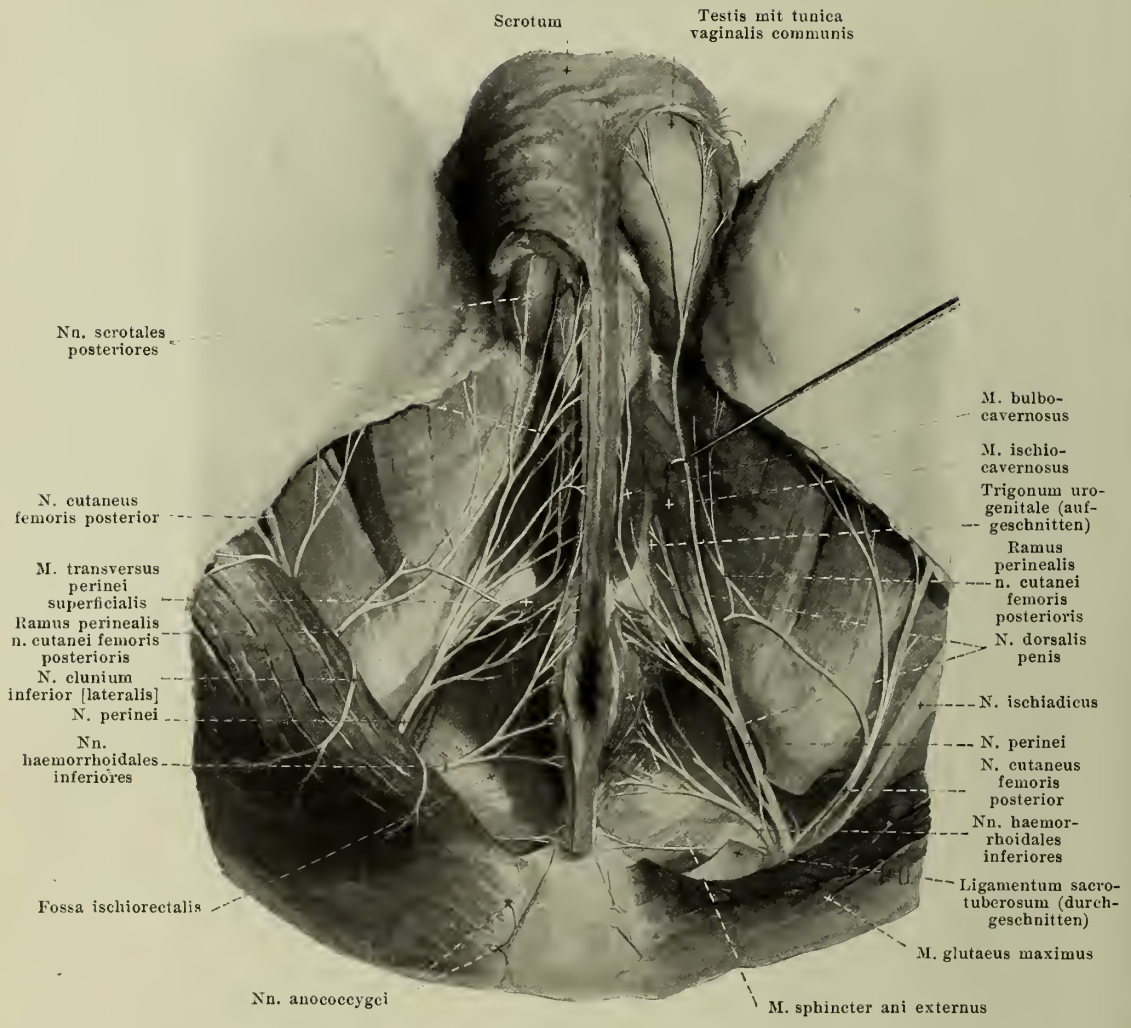

829. Nerven des männlichen Dammes, von unten.

(Links sind Teile des lig. sacrotuberosum, der mm. glutaeus maximus, transversus perinei superficialis und des trigonum urogenitale entfernt. Die fascia obturatoria ist weggenommen.)

c) *N. peronaeus profundus* (Fortsetzung) (s. Fig. 826). Er gibt am Unterschenkel *rami musculares* zu den mm. tibialis anterior (2—3) (L_4, L_5, S_1), extensor digitorum longus (L_4, L_5, S_1) und extensor hallucis longus (L_4, L_5, S_1) und einen *ramus articularis* zum Sprunggelenk, auf dem Fußrücken einen *ramus muscularis* lateral hinter den Gefäßen zum m. extensor digitorum brevis (L_4, L_5, S_1) und teilt sich dann in zwei Äste: *nn. digitales dorsales hallucis lateralis et digiti secundi medialis* (s. auch Figg. 817 u. 827), welche mit Zweigen des n. cutaneus dorsalis medialis anastomosieren und die einander zugekehrten Hälften der 1. und 2. Zehe bis zur Endphalanx versorgen.

d) *N. peronaeus superficialis* (s. Figg. 817, 826 u. 827) verläuft anfangs zwischen fibula und m. peronaeus longus, dann auf der lateralen vorderen Fläche des m. peronaeus brevis distalwärts und gibt dabei *rami musculares* an die mm. peronaei (L_4, L_5, S_1) ab. Dann durchbohrt er die fascia cruris in der unteren Hälfte des Unterschenkels und teilt sich in zwei Endäste:

α) *N. cutaneus dorsalis intermedius*, der schwächere, zieht auf der Fascie zur Basis der 4. Zehe, gibt Ästchen an die Haut des Unterschenkels und Fußrückens, anastomosiert mit dem n. suralis (s. S. 754) und teilt sich schließlich in vier *nn. digitales dorsales pedis* für die einander zugekehrten Hälften der Dorsalflächen der 3.—5. Zehe.

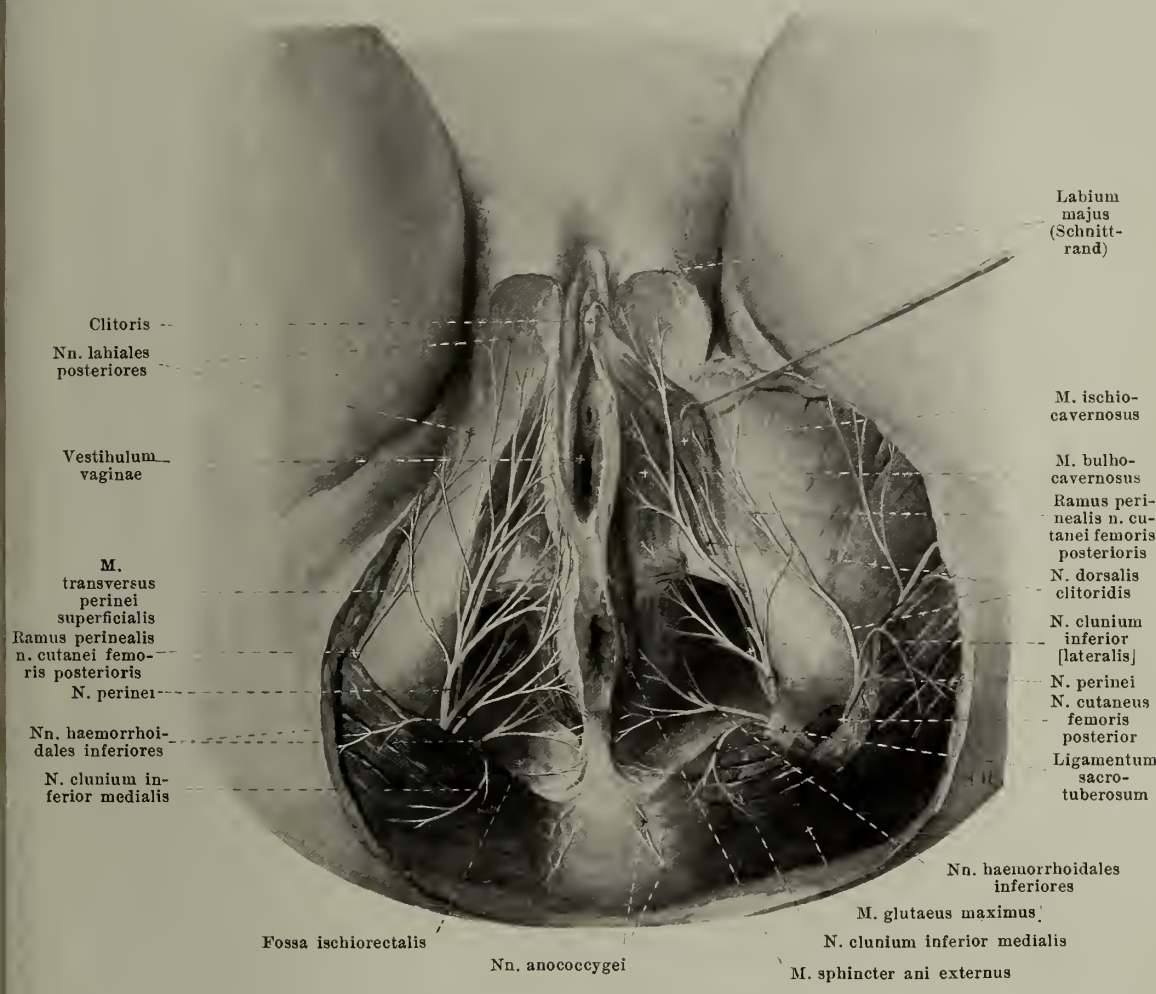

830. Nerven des weiblichen Dammes, von unten.

(Auf der linken Seite sind Stücke aus den mm. glutaeus maximus, transversus perinei superficialis und trigonum urogenitale herausgeschnitten. Die fascia obturatoria ist entfernt.)

d) *N. peronaeus superficialis* (Fortsetzung) (s. Figg. 817, 826 u. 827):

β) *N. cutaneus dorsalis medialis* läuft auf der fascia cruris distal- und medianwärts zum Fußrücken, gibt Ästchen an die Haut des Unterschenkels und Fußrückens und teilt sich in einen medialen Ast, welcher zum medialen Rand des Fußes und der großen Zehe bis zu deren Endphalanx gelangt und dabei mit dem n. saphenus und n. peronaeus profundus anastomosiert, und einen lateralen Ast, welcher nach dem 2. spatium interosseum zu zieht, häufig mit dem n. peronaeus profundus anastomosiert und in zwei *nn. digitales dorsales pedis* für die einander zugekehrten Hälften der Dorsalflächen der 2. und 3. Zehe zerfällt.

7. *N. clunium inferior medialis* (s. auch Figg. 812 u. 828), aus S_2 und S_3, geht mit dem n. pudendus durch das foramen ischiadicum majus auf die Rückfläche der spina ischiadica und von da allein vor oder hinter dem lig. sacrotuberosum oder auch durch dessen ganze Breite zum unteren Rand des m. glutaeus maximus, umgreift diesen und zieht durch die Fascie aufwärts zu einer Hautpartie über dem medialen Teil des Gesäßes.

831. Nerven des penis, von vorn und rechts.

(Die Haut ist teilweise entfernt, die Eichel eingeschnitten.)

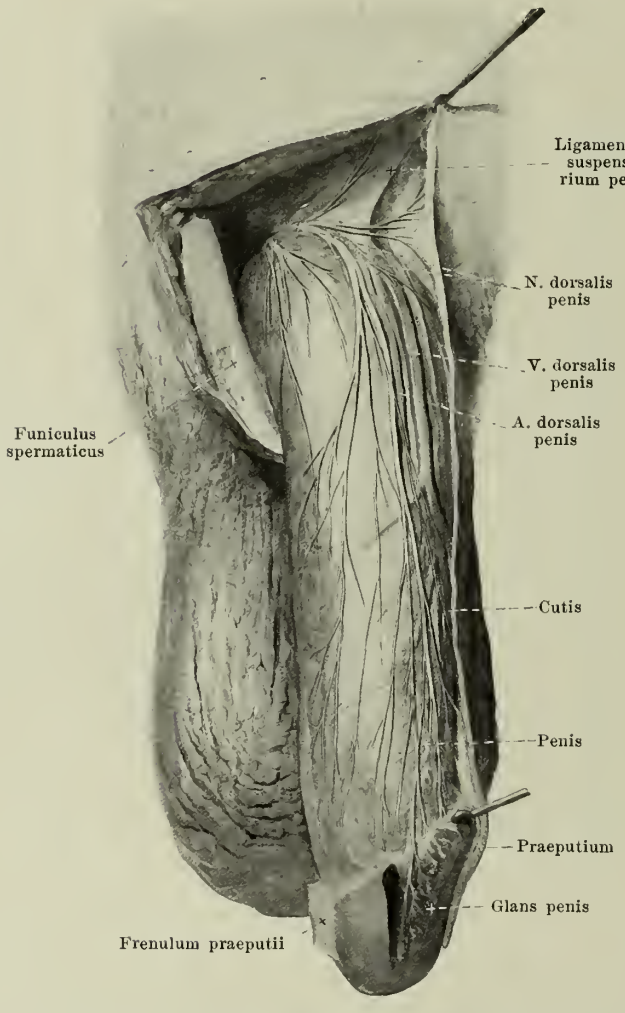

Der ***plexus pudendus*** (s. Figg. 812 u. 818) wird von den Ästen der spinalen Nerven gebildet, welche zu den Beckeneingeweiden, sowie zu den Muskeln und zur Haut des Dammes gehen. Er ist in den unteren Teil des plexus sacralis ein Stück hineingeschoben. Seine Hauptwurzel ist S_3; außerdem erhält er Beiträge von (L_5) S_1, S_2 und S_4. Er liegt vor dem untersten Abschnitte des m. piriformis, vorn gekreuzt von der a. und den vv. sacrales laterales, und von der ampulla recti durch die excavatio rectovesicalis getrennt. Er entsendet folgende Äste:

1. *Rami musculares* (s. Figg. 812, 818 u. 834) für den m. levator ani, aus (S_3) S_4, und m. coccygeus, aus S_3 und S_4, vorwärts zur inneren Fläche derselben.

2. *Rami viscerales,* 4—6, (s. Figg. 818 u. 834), aus (S_2) S_3 und S_4, verlaufen an den Seiten der Beckeneingeweide aufwärts. Sie gehen teilweise direkt, teilweise erst nach Verbindung mit sympathischen Geflechten (s. S. 769) zum Mastdarm *(nn. haemorrhoidales medii),* zur Harnblase *(nn. vesicales inferiores)* und zur Scheide *(nn. vaginales).*

3. *N. pudendus* (s. auch Figg. 812, 813, 818, 819, 829, 830 u. 834), der stärkste Nerv des plexus, aus (S_1) S_2, S_3 und S_4, läuft unter dem m. piriformis caudal von der a. pudenda interna auf die Rückfläche der spina ischiadica, wendet sich dann abwärts vor- und medianwärts zwischen fascia obturatoria und m. obturator internus und teilt sich am tuber ischiadicum in den *n. perinei* und *n. dorsalis penis (clitoridis).* Vorher gibt er ab die *nn. haemorrhoidales inferiores,* aus S_3 und S_4, welche durch die fascia obturatoria und durch die fossa ischiorectalis median- und vorwärts ziehen, den m. sphincter ani externus und die Haut des anus und seiner Umgebung versorgen und mit Ästchen des n. perinei anastomosieren. Endäste:

a) *N. perinei,* aus S_2, S_3 und S_4, gelangt an der medialen Fläche des tuber ischiadicum bogenförmig vor- und abwärts, durchbohrt mit seinen Ästen hinter dem trigonum urogenitale die fascia obturatoria und geht mit oberflächlichen Ästen, *nn. scrotales (labiales) posteriores,* an die Haut des Dammes und des scrotum (labius majus beim Weibe), mit tiefen Ästen an die mm. transversus perinei superficialis, bulbocavernosus und ischiocavernosus, sowie in den penis; er anastomosiert mit den nn. haemorrhoidales inferiores und rami perineales n. cutanei femoris posterioris, sowie mit Ästen des n. dorsalis penis (s. S. 763).

b) *N. dorsalis penis (clitoridis)* (s. Figg. 812, 818, 829—831 u. 834), aus S_2 und S_3, dünner als der n. perinei, zieht im trigonum urogenitale (s. auch Figg. 658 u. 673) lateral von der a. penis (clitoridis) nach vorn und gelangt dann zwischen lig. transversum pelvis und lig. arcuatum pubis neben das lig. suspensorium penis und zum Rücken des penis (clitoris); er sendet dabei feine Zweige zu den mm. transversus perinei profundus und sphincter urethrae membranaceae und anastomosiert mit den nn. cavernosi penis (s. S. 769). Auf dem penis geht er mit lateralen, oberflächlichen Ästen zum corpus cavernosum penis und zur Haut der lateralen und unteren Fläche und anastomosiert dabei mit den Endästen des n. perinei; mit medialen, tiefen Ästen läuft er lateral von der a. dorsalis penis bis in die Eichel. Auf der clitoris ist er sehr zart; er versorgt die Haut derselben und gibt Ästchen zu den kleinen und großen Schamlippen.

Plexus coccygeus (s. Figg. 812 u. 818) wird hauptsächlich von den vorderen Ästen des n. sacralis V und n. coccygeus (s. S. 742) gebildet, erhält aber auch Äste von den nn. sacrales III und IV. Er liegt vor dem Ursprung des m. coccygeus vom Kreuz- und Steißbein, verbindet sich mit dem unteren Ende des truncus sympathicus und entsendet Fasern zu den Eingeweiden. Außerdem gibt er ab die *nn. anococcygei* (s. auch Figg. 829 u. 830), drei bis fünf, welche neben dem unteren Kreuzbeinende und dem Steißbein, durch den m. coccygeus oder unter ihm, rückwärts zur Haut über dem Steißbein und in dessen Nachbarschaft verlaufen.

Systema nervorum sympathicum *(sympathisches Nervensystem, Sympathicus)* wird gebildet 1. durch eine jederseits längs der Wirbelsäule gelegene Kette von Ganglien *(ganglia trunci sympathici)*, welche durch vertikale Nervenfaserbündel zu einem Längsstrang, *truncus sympathicus*, miteinander vereinigt sind, 2. durch die rami communicantes der nn. spinales (s. S. 712) und Verbindungsfäden der nn. cerebrales, welche den Sympathicusganglien Fasern der Rückenmarks- und Gehirnnerven und auch umgekehrt den Ästen der letzteren sympathische Fasern zuführen, und 3. durch die peripheren Äste, welche die aus den Zellen der Ganglien des truncus sympathicus entspringenden Fasern meist in Begleitung der Arterien zu den Eingeweiden, Blutgefäßen, Drüsen und zur glatten Muskulatur des ganzen Körpers führen, und welche dabei durch zahlreiche geflechtartige Verbindungen ihrer Äste untereinander und mit denen von Gehirn- und Rückenmarksnerven ausgezeichnet sind; in diese Geflechte, *plexus sympathici*, sind häufig kleinere und größere Ganglienzellgruppen, *ganglia plexuum sympathicorum (periphere sympathische Ganglien)* eingeschaltet; die Äste enthalten auch sensible Fasern, welche jedoch an den sympathischen Ganglienzellen vorbei zu denjenigen der Spinalganglien ziehen.

Am Sympathicus werden ein *Kopf- und Halsteil, pars cephalica et cervicalis*, ein *Brustteil, pars thoracalis*, und ein *Bauch- und Beckenteil, pars abdominalis et pelvina*, unterschieden, welche jedoch nur unscharf voneinander trennbar sind.

Der ***truncus sympathicus*** *(Grenzstrang des Sympathicus)* (s. Figg. 779—781, 813, 818, 832 u. 834), reicht vom foramen caroticum externum bis zum Steißbein; er schickt nach oben in den canalis caroticus eine Fortsetzung (s. Figg. 766 u. 773), welche sich mit den an den Ästen des n. trigeminus anliegenden Ganglien verbindet und mit diesen den Kopfteil des Grenzstranges bildet. Die Ganglien des Grenzstranges sind im Brust-, Bauch- und Beckenteil im allgemeinen segmental angeordnet, d. h. es entspricht jedem Rückenmarksnerv ein Ganglion, doch können benachbarte miteinander vereinigt sein; am Halsteil sind sie zu zwei oder drei miteinander verschmolzen. Sie sind von länglicher, rundlicher oder eckiger Form und werden je nach der Körperregion als *ganglia cervicalia, thoracalia, lumbalia, sacralia, coccygeum* bezeichnet.

Die *rami communicantes der nn. spinales* (s. Figg. 699, 781, 813, 818, 832 u. 834) sind einfach oder doppelt, bisweilen dreifach und entspringen meist von dem entsprechenden n. spinalis, bisweilen auch mit einzelnen Fäden von dessen vorderer und hinterer Wurzel. Ihnen gleichwertig anzusehen sind die Verbindungsfäden der Gehirnnerven, namentlich des V., IX., X. und XII., mit dem Sympathicus.

A. ***Pars cephalica et cervicalis systematis sympathici.*** Sie beginnt als *n. caroticus internus* (s. Figg. 773 u. 779), welcher aus dem oberen Ende des ganglion cervicale superius (s. S. 764), gewissermaßen als die Fortsetzung des truncus sympathicus, hervorgeht; er legt sich der hinteren Fläche der a. carotis interna an und bildet durch fortgesetzte Teilung und Anastomosierung ein weitmaschiges Geflecht, *plexus caroticus internus* (s. auch Fig. 766), welches die Arterie bis zur Teilung begleitet und im sinus cavernosus als *plexus cavernosus* am dichtesten ist. Zarte Geflechte gehen von ihm auf die Äste der a. carotis interna über als *plexus ophthalmicus* (um die a. ophthalmica), *plexus arteriae cerebri anterioris, arteriae cerebri mediae* und *arteriae chorioideae*, und feinste Fädchen gelangen zum lobus anterior

der hypophysis cerebri. Durch die *radices sympathicae ganglii ciliaris* (s. S. 690 und Figg. 764 u. 765), welche vom plexus cavernosus durch die fissura orbitalis superior zum ganglion ciliare ziehen, setzt er sich bis zu diesem fort, und durch den *n. petrosus profundus* (s. S. 694 und Fig. 766) hängt er mit dem ganglion sphenopalatinum zusammen. Diese beiden Ganglien, sowie das ganglion oticum (s. S. 699), welche im Bau den anderen sympathischen Ganglien gleichen, sind dementsprechend als oberste Kopfganglien des Sympathicus aufzufasseu. Außerdem verbindet sich der plexus cavernosus bzw. caroticus internus durch feine Fäden mit den nn. oculomotorius (s. S. 687), trochlearis (s. S. 688), ophthalmicus (V) (s. S. 690), abducens (s. S. 700), sowie durch die nn. caroticotympanici (s. S. 706) mit dem n. tympanicus (IX).

Der Grenzstrang enthält am Hals nur zwei oder drei Ganglieu (s. S. 763). Das *ganglion cervicale superius* (s. Figg. 777, 779 u. 780) ist eine ungefähr 2 cm lange, 5—8 mm breite, meist spindelförmige Anschwellung des Grenzstranges, welche vor den Querfortsätzen des 2.—4. Halswirbels der fascia praevertebralis und dem m. longus capitis anliegt und vorn medial an die a. carotis interna, vorn lateral an den n. vagus angrenzt. Von seinem unteren Ende zieht der Grenzstrang (s. Fig. 780) vor der fascia praevertebralis und den mm. longi capitis und colli, hinter der a. carotis communis, hinter und etwas medial vom n. vagus abwärts und besitzt etwa am 6. Halswirbel an der vorderen oder hinteren Fläche der a. thyreoidea inferior das häufig fehlende, sehr variable, kleine *ganglion cervicale medium* (s. Figg. 780, 781 u. 832). Von dessen unterem Ende gehen gewöhnlich zwei (oder mehr) Fäden ab, von denen der eine, kürzere und stärkere, hinter der a. subclavia herabzieht, während der andere die Arterie vou vorn und hinten schlingenförmig (*ansa subclavia [Vieusseuii]*) umfaßt; sie senken sich in das *ganglion cervicale inferius* (s. Figg. 780, 782 u. 832) ein, welches als abgeplattete, unregelmäßige Masse vor dem Querfortsatz des 7. Halswirbels und vor dem Hals der ersten Rippe hinter der a. subclavia und dem Ursprung der a. vertebralis gelegen ist und häufig mit dem obersten ganglion thoracale ganz oder teilweise verschmilzt. Außerdem gehört dem Halsteil noch an das ganglion submaxillare (s. S. 699).

Das ganglion cervicale superius ist durch den dünnen *n. jugularis* (s. Fig. 779), welcher vom oberen Ende dicht neben dem n. caroticus internus nach oben zieht und sich gabelt, mit dem ganglion petrosum n. glossopharyngei und ganglion jugulare n. vagi verbunden, außerdem noch durch feine Fäden mit dem ganglion nodosum n. vagi und mit dem n. hypoglossus, sowie durch rami communicantes mit dem 1.—4. (oder 3.) Halsnerven (s. Fig. 777). Das ganglion cervicale medium (oder wenn dieses fehlt, der entsprechende Teil des Grenzstranges) steht durch rami communicantes in Verbindung gewöhnlich mit dem (4.) 5., 6. (und 7.) Halsnerven, das ganglion cervicale inferius mit dem (7.) 8. Hals- und 1. Brustnerven (s. Fig. 832).

Als periphere Äste werden folgende bezeichnet:

1. Vom ganglion cervicale superius:

a) Gefäßäste (meist nicht gezeichnet). Sie entstehen meist als zwei feine Fäden, *nn. carotici externi* (nicht gezeichnet), welche zur a. carotis externa und an ihr bis zu ihrem Ursprung abwärts laufen; sie bilden um diese Arterie ein Geflecht, *plexus caroticus externus*, aus welchem geflechtartige Zweige an die Äste der Arterie abgehen, nämlich: *plexus thyreoideus superior*, *lingualis*, *maxillaris externus* (von welchem die *radix sympathica ganglii submaxillaris* für das den sympathischen Ganglien gleichgebaute ganglion submaxillare [s. S. 699] abzweigt), *plexus occipitalis*, *auricularis posterior*, *temporalis superficialis*, *maxillaris internus*, *meningeus* (an die a. meningea media, von welchem Fädchen an das dem Sympathicus zugehörende ganglion oticum [s. S. 699] abgehen) uud *plexus pharyngeus ascendens* an die entsprechend benannten Arterien; das Hauptgeflecht setzt sich als *plexus caroticus communis* auf die a. carotis communis fort.

b) Eingeweideäste: *Rami laryngopharyngei* (s. Fig. 780) gehen selbständig oder von einem der Zweige ab, ziehen teils zum n. laryngeus superior und mit diesem zum Kehlkopf, teils zur lateralen Wand des Schlundkopfes, um dort mit den rami pharyngei der nn. glossopharyngeus und vagus den plexus pharyngeus (s. S. 709) zu bilden.

c) *N. cardiacus superior* (s. Figg. 780, 781 u. 788), links stärker, entspringt einfach oder mit mehreren Wurzeln vom unteren Ende des Ganglions oder vom Grenzstrang, zieht medial von letzterem hinter der a. carotis communis, unmittelbar vor der fascia praevertebralis, hinter oder vor der a. thyreoidea inferior abwärts und gelangt rechts längs der a. anonyma, links längs der a. carotis communis zum Aortenbogen und plexus cardiacus. Am Hals verbindet er sich mehrfach mit dem n. laryngeus superior, den rami cardiaci superiores n. vagi und dem n. recurrens (s. S. 709) und sendet feine Fädchen zum plexus thyreoideus inferior.

2. Vom ganglion cervicale medium oder von dem ihm entsprechenden Teil des Grenzstranges:

a) Gefäßäste: sehr fein, teils zum *plexus caroticus communis* (s. oben), teils zur a. thyreoidea inferior, um welche sie mit Zweigen des ganglion cervicale inferius und der nn. cardiaci superior et medius den *plexus thyreoideus inferior* (nicht gezeichnet) bilden.

832. Rechter Grenzstrang des Sympathicus in der Brusthöhle,

von rechts und vorn.

(Die pleura und fascia endothoracica sind weggenommen.)

b) *N. cardiacus medius* (siehe auch Figg. 780, 781 u. 788), meist stärker als der obere, entspringt einfach oder mit mehreren Wurzeln vom Ganglion oder vom Grenzstrang selbst und verläuft hinter der a. carotis communis, vor oder hinter der a. subclavia, rechts längs der a. anonyma, zum Aortenbogen und plexus cardiacus. Am Hals hat er die gleichen Anastomosen wie der n. cardiacus superior (s. S. 764).

3. Vom ganglion cervicale inferius:

a) Gefäßäste (nicht gezeichnet) zum *plexus thyreoideus inferior* (s. S. 764), *plexus subclavius* (um die a. subclavia) und *plexus mammarius internus* (um die a. mammaria interna), besonders aber zu dem die a. vertebralis umspinnenden *plexus vertebralis*, welcher sich während seines Verlaufes bis zum Gehirn mit den Halsnerven durch feine Fäden verbindet.

b) *N. cardiacus inferior* (s. auch Fig. 781) geht gewöhnlich mit mehreren Wurzeln vom untersten Hals und obersten Brustganglion ab, zieht rechts hinter der a. anonyma, links vor oder hinter der a. subclavia zum arcus aortae und plexus cardiacus.

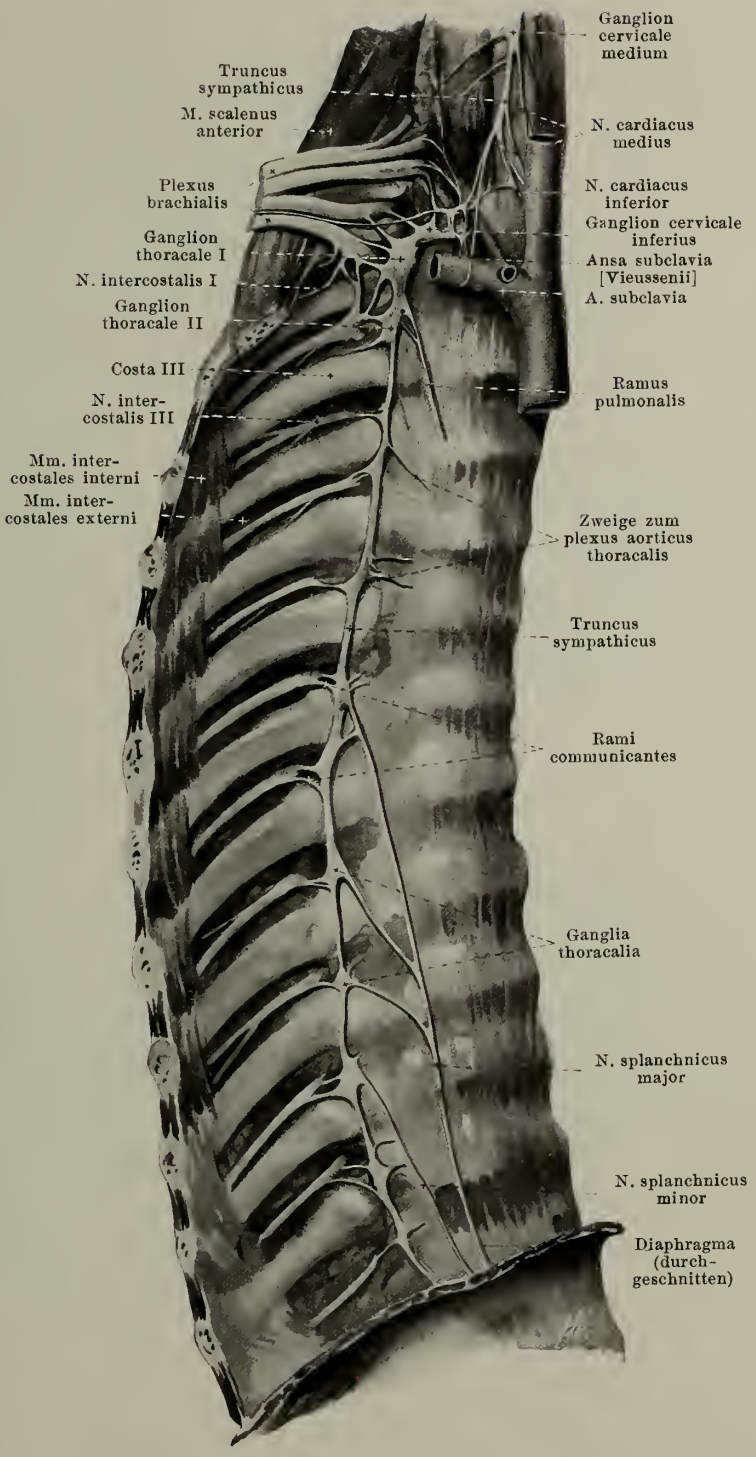

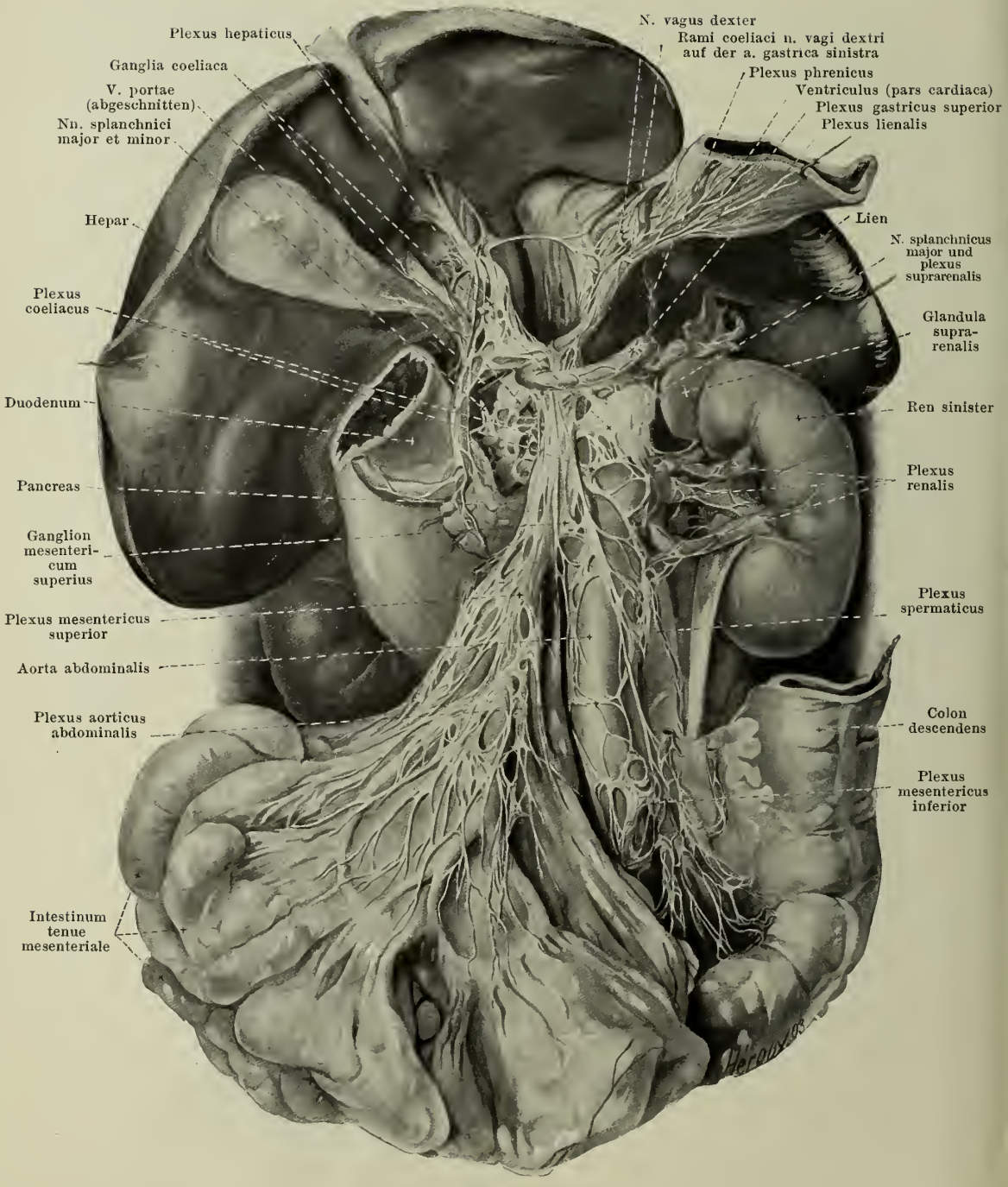

833. Bauchgeflechte des Sympathicus, von vorn.

(Der Magen und der Dickdarm sind größtenteils entfernt, die pars ascendens duodeni ist weggenommen. Die Leber ist nach oben, der Magen und die Milz sind nach links, die Dünndärme nach unten gezogen. Das Bauchfell ist teilweise abpräpariert.)

Plexus cardiacus, Herzgeflecht (s. Figg. 781 u. 788), wird durch die geflechtartigen Anastomosen der beiderseitigen rami cardiaci n. vagi und der nn. cardiaci des Sympathicus im Umkreis des Aortenbogens gebildet. Man unterscheidet einen schwächeren, oberflächlichen Abschnitt, der sich am linken, vorderen Teil des Aortenbogens, zwischen ihm und der Teilungsstelle der a. pulmonalis ausbreitet und vorwiegend von den rami cardiaci des linken n. vagus und vom linken n. cardiacus superior gebildet wird und häufig das *ganglion cardiacum [Wrisbergi]* (nicht gezeichnet) besitzt, sowie einen stärkeren, tiefen Abschnitt; letzterer liegt an der rechten, hinteren Fläche des Aortenbogens, zwischen ihr und der Teilungsstelle der Luftröhre, und wird von allen übrigen Herznerven gebildet. Das Herzgeflecht sendet direkte Zweige an die Vorhöfe, sowie den *plexus coronarius cordis anterior* an die a. coronaria [cordis] dextra und den *plexus coronarius cordis posterior* an die a. coronaria sinistra, außerdem noch zu den plexus pulmonales der nn. vagi (s. S. 710).

B. ***Pars thoracalis s. sympathici*** (s. Figg. 628—630, 781 u. 832). Der Grenzstrang zieht vor den Rippenköpfchen und vor den aa. und vv. intercostales, unmittelbar von der pleura bedeckt, distalwärts und enthält 10—12 vor den Rippenköpfchen oder vor den Intercostalgefäßen und -nerven gelegene *ganglia thoracalia;* unten wendet er sich etwas ventral und tritt zwischen crus intermedium und crus laterale des Zwerchfells in die Bauchhöhle. Jedes Ganglion ist durch ein oder mehrere rami communicantes mit den nn. thoracales verbunden. Die Ganglien geben folgende Äste ab:

a) Gefäßäste zur aorta thoracalis; diese bilden mit Ausläufern des plexus cardiacus den *plexus aorticus thoracalis,* welcher unten mit dem plexus coeliacus zusammenhängt.

b) *Rami pulmonales* zu den plexus pulmonales (s. S. 710), sowie Zweige zu den plexus oesophagei (s. S. 710).

c) *N. splanchnicus major* entsteht mit mehreren Wurzeln vom 5. oder 6. bis 9. Brustganglion, ist von weißer Farbe wie die Spinalnerven; seine Fasern stammen hauptsächlich aus dem Rückenmark und ziehen an den Sympathicusganglien vorbei. Er läuft auf den Brustwirbelkörpern distal- und etwas medianwärts, besitzt vor dem 12. Brustwirbel rechts regelmäßig, links häufig ein kleines *ganglion splanchnicum* (nicht bezeichnet), gelangt zwischen crus mediale und crus intermedium in die Bauchhöhle und senkt sich in das entsprechende ganglion coeliacum ein (s. Fig. 833).

d) *N. splanchnicus minor,* von gleichem Aussehen und Bau, wie der vorige, entspringt aus dem 10.—12. Brustganglion, zieht neben dem vorigen, zuweilen mit ihm vereinigt, abwärts durch das Zwerchfell, senkt sich neben der a. renalis in das ganglion coeliacum ein und entsendet einen *ramus renalis* (nicht bezeichnet) zum plexus renalis.

C. ***Pars abdominalis s. sympathici*** (s. Figg. 813, 818 u. 833). Der Grenzstrang verläuft unmittelbar auf den Lendenwirbelkörpern, ventral und medial von den Ursprüngen des m. psoas major, rechts hinter der v. cava inferior, links hinter der aorta abdominalis abwärts und biegt neben dem promontorium auf die facies pelvina oss. sacri; er enthält 5 (oder 4) kleine *ganglia lumbalia.* Ihre rami communicantes sind gewöhnlich doppelt und verlaufen neben den aa. lumbales zwischen den Körpern der Wirbel und den Sehnenbögen des m. psoas.

Sein Hauptgeflecht ist der unpaare *plexus coeliacus,* welcher hinter dem pancreas und der bursa omentalis unmittelbar auf der vorderen Fläche der aorta abdominalis und der crura diaphragmatis liegt, die Ursprünge der aa. coelica und mesenterica superior umgibt, lateral bis zu den Nebennieren, abwärts bis zum Abgang der aa. renales reicht und aufwärts durch den hiatus aorticus mit dem plexus aorticus thoracalis zusammenhängt. Er wird gebildet von den beiderseitigen nn. splanchnici major und minor, von den rami coeliaci des rechten (seltener auch des linken) n. vagus und Fäden aus den oberen Lendenganglien des Sympathicus. In dieses Geflecht ist jederseits regelmäßig ein großes, flaches, sehr wechselndes *ganglion coeliacum* eingeschaltet, welches in mehrere kleine zerfallen kann, und häufig findet sich ein kleines *ganglion mesentericum superius* unter der Wurzel der a. mesenterica superior.

Vom plexus coeliacus gehen Zweiggeflechte meist mit den Arterien ab, und zwar:

Paarige Geflechte:

Plexus phrenicus mit der a. phrenica inferior, welcher sich mit den rami phrenicoabdominales n. phrenici (s. S. 719) verbindet und rechts ein kleines *ganglion phrenicum* (nicht gezeichnet) besitzt; *plexus suprarenalis,* zahlreiche feine Fäden zur dorsalen Fläche der Nebenniere; *plexus renalis* mit Fäden aus den Lendenganglien um die a. renalis zur Niere, nimmt den ramus renalis des n. splanchnicus minor auf; *plexus spermaticus* um die a. spermatica interna beim Manne zum Hoden, beim Weibe *(plexus arteriae ovaricae)* zum ovarium und fundus uteri, wo er mit dem plexus uterovaginalis anastomosiert.

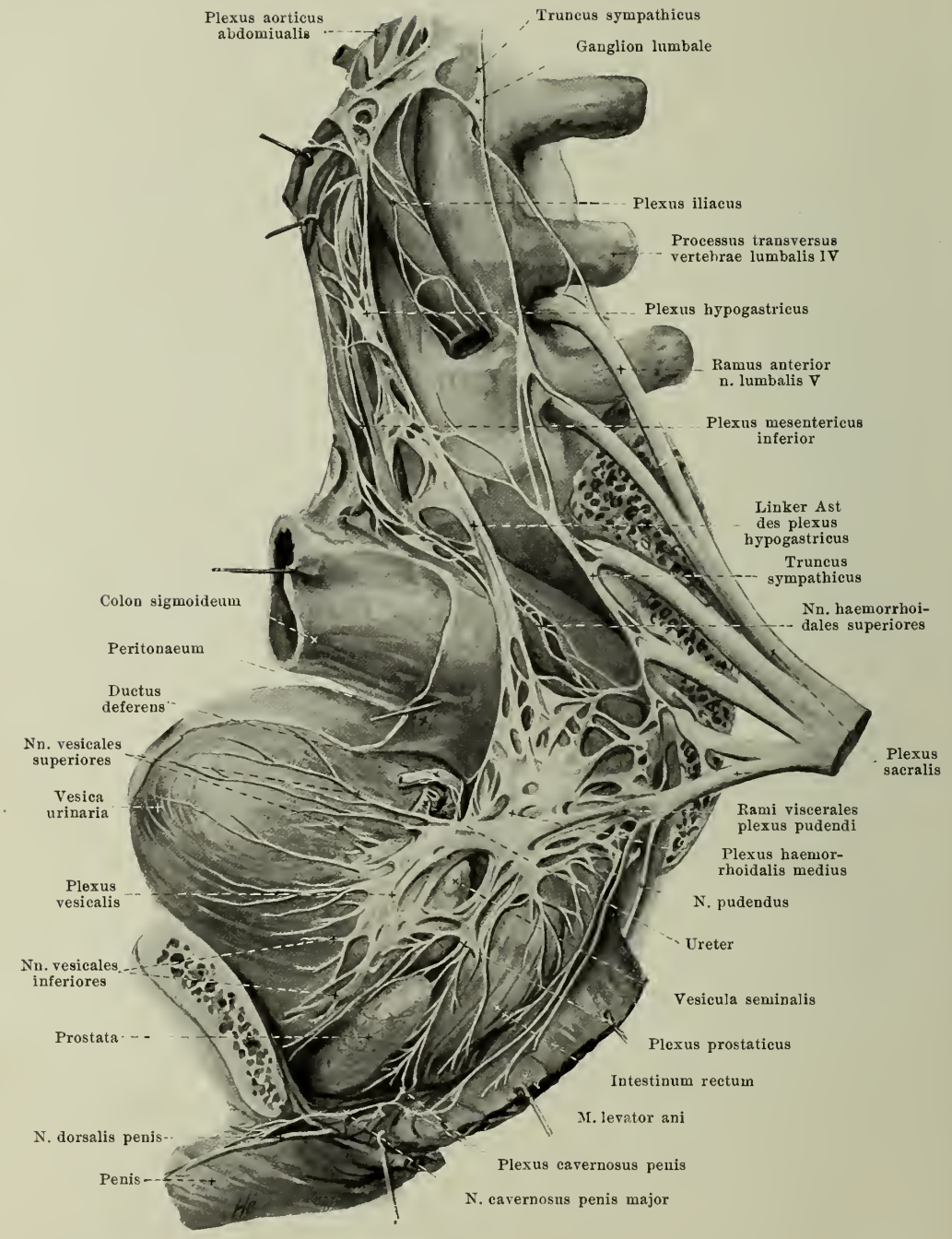

834. Beckengeflechte des Sympathicus, von links.

(Die linke Beckenhälfte ist mit ihren Muskeln größtenteils weggenommen, der plexus sacralis und m. levator ani sind etwas abgezogen.)

Unpaare Geflechte (s. Fig. 833):

Plexus lienalis mit der a. lienalis zur Milz, zum pancreas und fundus ventriculi; *plexus hepaticus* neben der a. hepatica und dem ductus choledochus zur Leber (Anastomosen mit rami hepatici n. vagi dextri) und Gallenblase, zum pylorus und neben den Ästen der a. gastroduodenalis zum pancreas, duodenum und zur curvatura major ventriculi *(plexus gastricus inferior,* nicht bezeichnet; *plexus gastricus superior* neben der a. gastrica sinistra zur curvatura minor ventriculi, wo er sich mit den plexus gastrici anterior et posterior der nn. vagi verbindet; *plexus mesentericus superior,* der stärkste, begleitet die a. mesenterica superior und ihre Äste zum pancreas, duodenum, Dünndärmen, Blinddarm, colon ascendens und größeren Teil des colon transversum und bildet innerhalb der Darmwand zwischen Längs- und Ringmuskelschicht den engeren *plexus mesentericus,* in der tela submucosa den weiteren *plexus submucosus* (nicht gezeichnet).

Plexus aorticus abdominalis (s. Figg. 833 u. 834) besteht wesentlich aus zwei seitlichen durch quere Fädchen verbundenen Strängen, die sich aus dem plexus coeliacus entwickeln und Fäden aus den Lendenganglien aufnehmen. Um die a. mesenterica inferior setzt er sich fort als *plexus mesentericus inferior* und gelangt so an das colon transversum, descendens, sigmoideum und als *nn. haemorrhoidales superiores* an den oberen Teil des Mastdarmes, an welchem er mit dem plexus haemorrhoidalis medius anastomosiert; in der Darmwand verhält er sich wie der plexus mesentericus superior.

Der plexus aorticus setzt sich nach unten fort in den *plexus hypogastricus* (s. Fig. 834), der anfangs als unpaares, plattes, breites Geflecht bis zum promontorium verläuft, sich dort gabelt und dann jederseits an der medialen Seite der a. hypogastrica, dorsal und lateral vom Mastdarm, bis zu dem großen Beckengeflecht (s. unten) zieht; er nimmt Äste aus den Lenden- und Kreuzganglien auf.

Eine andere Fortsetzung des plexus aorticus ist der schwächere *plexus iliacus* auf der a. iliaca communis, welcher selbst wieder in den zarten *plexus femoralis* auf der a. femoralis und *plexus popliteus* auf der a. poplitea übergeht.

D. ***Pars pelvina s. sympathici*** (s. Figg. 813, 818 u. 834). Der Grenzstrang liegt unmittelbar auf der facies pelvina des Kreuzbeines, medial von den foramina sacralia anteriora, dorsal und lateral vom Mastdarme und besitzt dort meist vier *ganglia sacralia;* der rechte und linke Grenzstrang konvergieren etwas caudalwärts, um sich an der vorderen Fläche des 1. Steißbeinwirbels entweder durch eine einfache Schlinge zu vereinigen, oder (seltener) dort beide in einem kleinen unpaaren *ganglion coccygeum* zu endigen. Jedes Ganglion ist durch ein oder zwei rami communicantes mit dem entsprechenden Nerven verbunden.

An der lateralen Fläche der Beckeneingeweide, zwischen ihr und der medialen, oberen Fläche des diaphragma pelvis ist das große Beckengeflecht (s. Fig. 834) gelegen, welches sich nur unscharf in die den einzelnen Eingeweiden zugehörigen Abschnitte trennen läßt. Es wird gebildet von den unteren Enden der plexus hypogastrici, von Ästen der Beckenganglien, sowie von den rami viscerales des plexus pudendus (nn. haemorrhoidales medii, nn. vesicales inferiores und nn. vaginales) (s. S. 762). Von den Unterabteilungen dieses großen Geflechtes sind beiden Geschlechtern gemeinsam:

a) *Plexus haemorrhoidalis medius,* am weitesten dorsalwärts, an der lateralen Fläche des Mastdarmes um die a. haemorrhoidales media gelegen, nimmt die nn. haemorrhoidales superiores auf und gibt Äste an die Mastdarmwand.

b) *Plexus vesicalis*, am weitesten ventralwärts an der lateralen Fläche der Blase gelegen; er entsendet *nn. vesicales superiores* zum oberen, *nn. vesicales inferiores* zum unteren Teil der Blase; erstere geben Fädchen an den ureter ab, letztere an die Harnröhre.

Beim Manne allein vorhanden: c) *Plexus deferentialis* (nicht bezeichnet) in der Umgebung des Samenbläschens und ductus deferens mit Ästen an diese.

d) *Plexus prostaticus,* lateral und hinter der prostata, mit Ästen an diese.

e) *Plexus cavernosus,* eine Fortsetzung des vorigen; er gelangt lateral und dorsal von der prostata zum trigonum urogenitale und durch dieses auf den Rücken des penis, wo er mit Ästen des n. dorsalis penis anastomosiert. Er gibt Ästchen zur pars membranacea der Harnröhre und endet in *nn. cavernosi penis major et minores,* welche in die corpora cavernosa penis eindringen.

Beim Weibe: f) *Plexus uterovaginalis* (nicht gezeichnet) im parametrium an der lateralen Fläche der cervix uteri und des oberen Teiles der vagina, entsendet Äste neben der a. uterina an die Gebärmutter (Anastomosen mit dem plexus arteriae ovaricae), sowie an die Scheide. Von der vorderen Fläche der Scheide geht ein feiner *plexus cavernosus clitoridis* mit *nn. cavernosi clitoridis major et minores* zur clitoris.

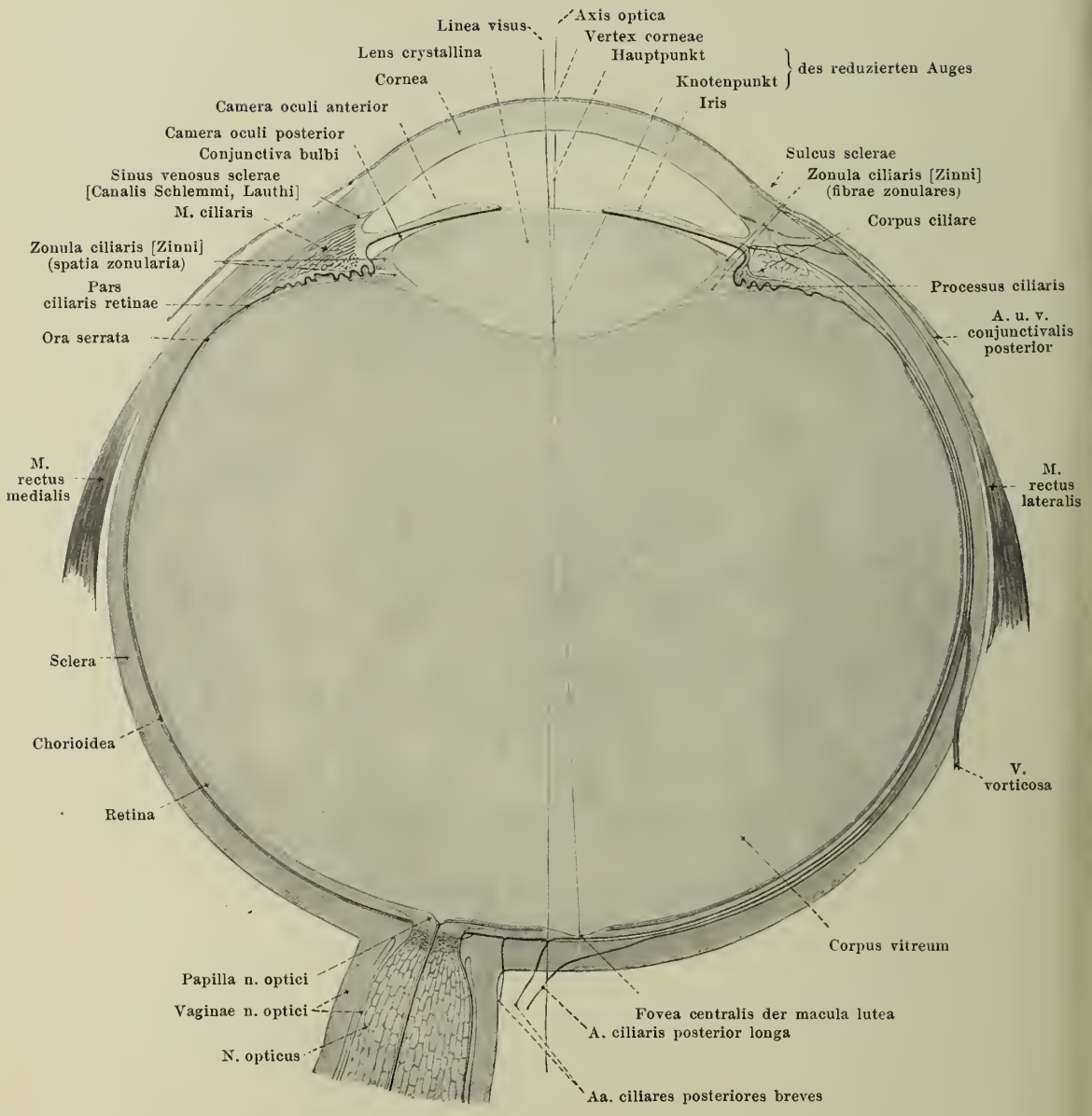

835. Schematischer Durchschnitt des rechten Auges im horizontalen Meridian, von oben (nach H. Sattler).

Vergr.: 5:1.

Das **organon visus** *(Sehorgan)* besteht aus dem *Auge (oculus)* und aus den *Anhangsgebilden des Auges (organa oculi accessoria)*.

Das *Auge* wird gebildet von dem *n. opticus (Sehnerv)* und dem *bulbus oculi (Augapfel)*.

Die *Anhangsgebilde des Auges* sind die *musculi oculi (Augenmuskeln), fasciae orbitales (Fascien der Augenhöhle), palpebrae (Augenlider), conjunctiva (Bindehaut)* und der *apparatus lacrimalis (Tränenapparat)*.

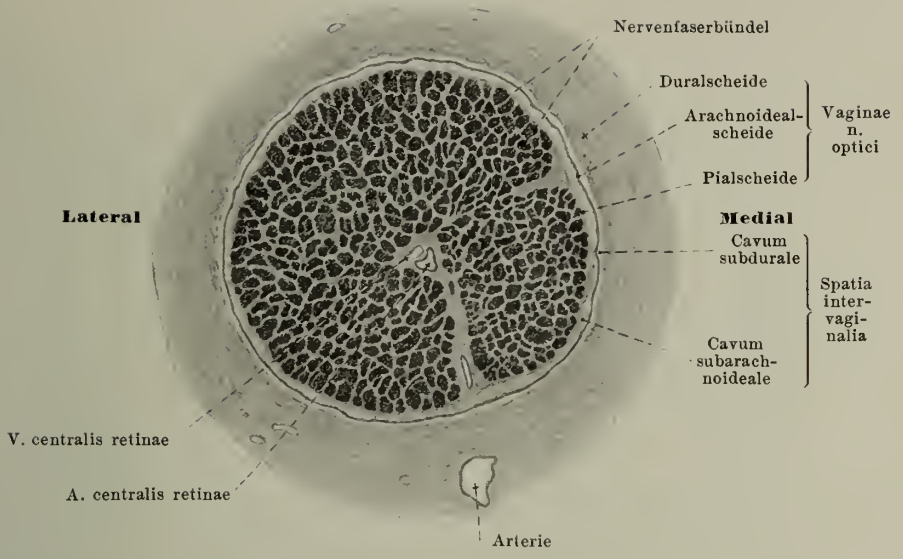

836. Querschnitt des Sehnerven etwas vor dem Eintritt der a. centralis retinae. (Nach einem Präparat von H. Sattler.) Vergr.: 15 : 1.

(Die Nervenfaserbündel sind dunkel gezeichnet.)

Der **n. opticus** *(Sehnerv)* (s. auch S. 687 u. Figg. 835, 846, 847, 861—866) ist in der Augenhöhle verschieden stark gekrümmt; er ist dabei in vertikaler Richtung leicht bajonettförmig, in horizontaler Richtung leicht S-förmig, hinten lateralwärts, vorn medianwärts konvex, gebogen und dringt in die hintere Fläche des Augapfels etwa 4 mm medial und etwas nach unten vom hinteren Ende der Augenachse ein. Er wird von seinen *Scheiden, vaginae n. optici,* (s. auch Figg. 835, 846 u. 847) umhüllt, welche Fortsetzungen der Hirnhäute sind und am Augapfel in die sclera übergehen. Die äußere, dickste, aus derbem Bindegewebe bestehende *Duralscheide* entwickelt sich aus der dura mater und kleidet das foramen opticum als Periost aus. Auf diese folgt die zarte *Arachnoidealscheide,* eine Fortsetzung der arachnoidea, und auf diese eine Fortsetzung der pia mater, die *Pialscheide,* welche mit der Arachnoidealscheide durch feine Bälkchen zusammenhängt und Septen zwischen die Nervenfaserbündel hineinschickt. Die Scheiden sind voneinander durch die *spatia intervaginalia* getrennt, und zwar findet sich zwischen Dural- und Arachnoidealscheide eine Fortsetzung des cavum subdurale, zwischen Arachnoideal- und Pialscheide eine Fortsetzung des cavum subarachnoideale; sie reichen beide vorn bis an die sclera, kommunizieren aber dort nicht miteinander.

Die a. und v. centralis retinae treten ungefähr 1 cm hinter dem Augapfel in den Sehnerven ein, und zwar konstant im medialen Teil seines unteren Umfanges; sie laufen dann in der Achse des Nerven weiter nach vorn.

Die Fasern des n. opticus sind markhaltig, verlieren aber ihre Markscheiden unmittelbar hinter der lamina cribrosa sclerae (s. S. 773 u. Fig. 846); dementsprechend verschmälert sich auch der Nerv beim Durchtritt durch die Häute des bulbus.

Der **bulbus oculi** *(Augapfel)* (s. Figg. 835 u. 842) liegt, von Fett, Fascien und Muskeln umgeben, in der Augenhöhle und besitzt in roher Annäherung die Form einer Kugel. Man verwendet bei seiner Beschreibung daher die entsprechenden Ausdrücke wie bei der Erdkugel und unterscheidet einen *vorderen Pol, polus anterior,* im vertex corneae und einen *hinteren Pol, polus posterior,* im Mittelpunkt der hinteren Wölbung, etwas medial von der der fovea centralis entsprechenden Stelle der sclera. Die Verbingungslinie der beiden Pole wird *axis oculi externa* genannt, die auf ihr gemessene Entfernung zwischen hinterer Fläche der cornea und vorderer Fläche der retina heißt *axis oculi interna;* sie fällt mit der *optischen Achse, axis optica,* zusammen, welche die Zentren der verschiedenen brechenden Flächen des Auges enthält. Der größte Kreis, dessen Ebene senkrecht zur Augenachse steht, heißt *aequator;* Kreise, welche durch beide Pole gehen, werden *meridiani* genannt; durch die beiden vertikalen und horizontalen Meridiane wird der bulbus in vier Quadranten geteilt. Als *Gesichtslinie, linea visus,* bezeichnet man diejenige Linie, welche im reduzierten Auge von einem äußeren Objekt durch den Knotenpunkt nach der fovea centralis gezogen wird.

837. Meridionaler Schnitt durch den vorderen Teil des Auges. (Nach Präparaten von M. Wolfrum.) Vergr.: 14 : 1.

(Die Verhältnisse entsprechen genau den Messungen von H. v. Helmholtz.)

Der **bulbus oculi** gleicht nur in seiner hinteren Hälfte ziemlich vollkommen einem Kugelabschnitt. Die vordere Hälfte besitzt eine frontal gestellte, seichte, ringförmige Einschnürung, *sulcus sclerae* (s. Fig. 835), von der aus der vorderste Abschnitt als ein kleines Kugelsegment mit kleinerem Krümmungsradius hervorragt. Diese Hervorwölbung gehört der cornea an, der übrige Teil der Oberfläche der sclera, so daß der sulcus sclerae zugleich die äußere Grenze zwischen cornea und sclera angibt.

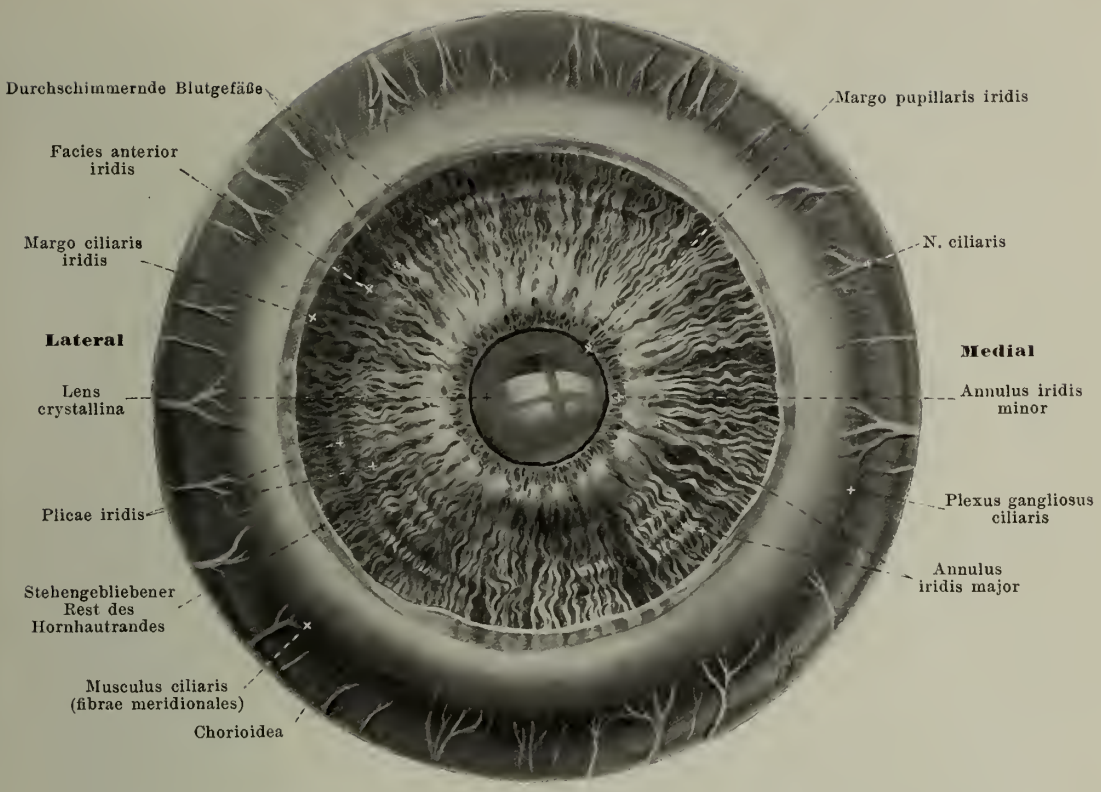

838. Iris eines graublauen rechten Auges, nebst corpus ciliare und chorioidea, von vorn. Vergr.: 6:1.

(Cornea und sclera sind entfernt.)

Der **bulbus oculi** (s. Fig. 835) wird gebildet aus dem im Innern gelegenen *Kern des Augapfels* und aus den diesen von außen einhüllenden *Augenhäuten.* Der erstere besteht, von vorn nach hinten aufgezählt, aus 1. dem *humor aqueus,* 2. der *lens crystallina, Linse* und 3. dem *corpus vitreum, Glaskörper.* Die Augenhäute sind konzentrisch geschichtet und bestehen, von außen nach innen gezählt, aus: 1. der *tunica fibrosa oculi,* 2. der *tunica vasculosa oculi* und 3. der *retina.*

Die **tunica fibrosa oculi** (s. Figg. 835 u. 837) ist eine derbe, dicke, den Augapfel vollständig umschließende Haut, welche die Form desselben bedingt. Sie besteht zu etwa fünf Sechsteln aus der undurchsichtigen *sclera,* zu einem Sechstel aus der durchsichtigen *cornea,* welche den vorderen Pol umgibt.

Sclera, *weiße* oder *harte Augenhaut,* (s. Figg. 835, 837, 842, 846, 847, 865 u. 866) ist eine derbe, bindegewebige Haut und zumeist von rein weißer Farbe. Sie ist am dicksten an der Eintrittstelle des Sehnerven, dessen Scheiden unmittelbar in sie übergehen, und wird nach vorn zu allmählich dünner bis zu den Ansatzstellen der geraden Augenmuskeln, deren Sehnenbündel sich mit ihr verflechten und sie in ihrem vordersten Abschnitt verstärken. Sie wird in ihrem vorderen Teile von der conjunctiva bulbi locker überzogen und ist soweit auch in der Lidspalte als das „Weiße des Auges" sichtbar (s. Figg. 869 u. 870). Vorn gehen die undurchsichtigen Bündel der sclera unmittelbar in die durchsichtigen der cornea über; diese Umwandlung geschieht im Bereich einer gekrümmten Fläche so, daß die sclera eine Rinne, den *Hornhautfalz, rima cornealis,* zur Aufnahme des Randes der Hornhaut, des *limbus corneae,* zu bilden scheint. Unmittelbar hinter diesem Übergang verläuft in einer Furche der sclera ein ringförmiges Blutgefäß, *sinus venosus sclerae [canalis Schlemmi, Lauthi]* (s. S. 778), das innen von dem lig. pectinatum iridis begrenzt wird. Hinten wird die sclera von dem n. opticus durchsetzt; netzförmig angeordnete Bindegewebsbündel trennen dabei die einzelnen Nervenfaserbündel und bilden eine für den Durchtritt der letzteren durchlöcherte Platte, *lamina cribrosa sclerae.* Außerdem besitzt die sclera noch Öffnungen zum Durchtritt der aa., vv. und nn. ciliares.

839. Vorderer Abschnitt eines rechten Auges,

von hinten. Vergr.: 3:1.

(Die zonula ciliaris [Zinni] ist nicht mit dargestellt.)

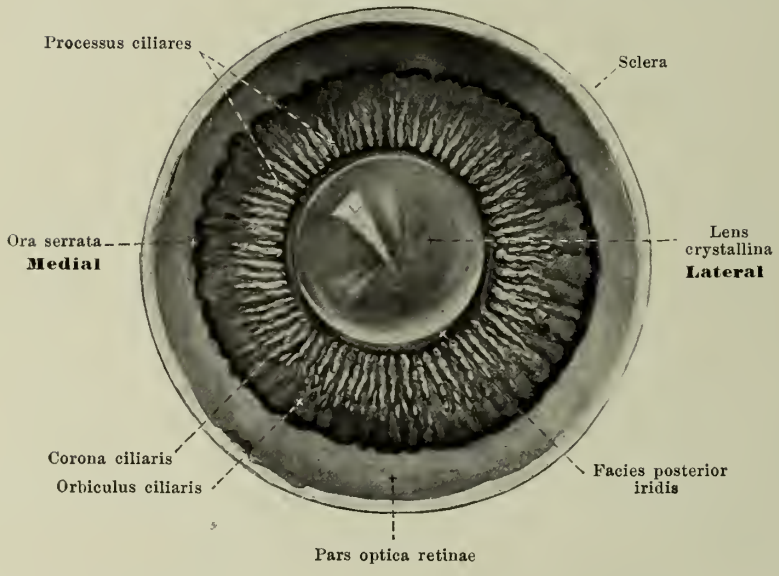

Sclera (Fortsetzung). An ihrer Außenfläche ist sie mit der sie umgebenden fascia bulbi [Tenoni] (s. S. 792) durch zarte Netze verbunden (s. Fig. 865), welche jedoch die Beweglichkeit des Augapfels nicht hemmen. Ihre innerste, überall der tunica vasculosa unmittelbar anliegende Schicht ist durch reichliche Pigmentzellen bräunlich gefärbt und wird deshalb *lamina fusca sclerae* genannt.

Cornea, Hornhaut (s. Figg. 835, 837, 866, 869 u. 870) ist eine farblose, durchsichtige und gefäßlose, bindegewebige Haut und hat die Gestalt einer flachen, nach vorn konvex, hinten konkav gekrümmten runden Schale. An ihrem Rand, *limbus corneae* (s. S. 773), reicht die sclera oben und unten etwas weiter vorwärts als medial und lateral; daher erscheint der Umfang der Hornhaut von vorn als eine mit ihrem längsten Durchmesser transversal gestellte Ellipse; von hinten gesehen ist er kreisförmig. Die Vorderfläche der cornea gleicht annähernd dem Abschnitt eines Rotationsellipsoides nur in der Zone des Poles; sie ist dabei in vertikaler Richtung ein wenig stärker gekrümmt als in transversaler. Ihre Dicke ist größer als die der benachbarten sclera, nimmt aber vom Rande aus allmählich ab und ist am geringsten am Orte der stärksten Vorwölbung, dem *vertex corneae*. Die konvexe, vordere Fläche, *facies anterior*, liegt frei in der Lidspalte zutage und wird von dem *epithelium corneae* überzogen, einer unmittelbaren Fortsetzung der conjunctiva bulbi, welche sich an die Vorderfläche der sclera größtenteils locker anheftet und sich nur in einem schmalen, die cornea unmittelbar umgebenden, oft wulstartigen Streifen, *annulus conjunctivae*, fest mit ihr verbindet, und welche dann ohne scharfe Grenze in die vorderen Schichten der cornea übergeht. Das epithelium corneae ruht auf der schmalen, glashellen *lamina elastica anterior [Bowmani]*, und diese geht hinten in die lamellöse *substantia propria* über, welche die Hauptmasse bildet; dann folgt die *lamina elastica posterior [Demoursi, Descemeti]*, welche der vorderen ähnlich, aber dünner ist, und schließlich das *endothelium camerae anterioris;* dieses überzieht die *facies posterior* der cornea, bildet die vordere Abgrenzung der vom humor aqueus erfüllten vorderen Augenkammer uud setzt sich seitlich auf den angulus iridis und die vordere Fläche der Regenbogenhaut fort.

Die **tunica vasculosa oculi** (s. Fig. 835) liegt mit ihrer Hauptmasse der Innenfläche der sclera unmittelbar an; nur ihr vorderster Abschnitt, die *iris*, ragt von der Gegend des Hornhautfalzes annähernd quer zur Augenachse frei in den bulbus hinein. Der der sclera anliegende Teil zerfällt in einen größeren, hinteren, glatten Abschnitt, die *chorioidea*, und einen schmalen, vorderen, gewulsteten, das *corpus ciliare;* er ist mit der sclera nur hinten am Sehnerveneintritt und vorn am Hornhautfalz fest verwachsen, sonst aber von ihr durch einen von zahlreichen feinen, pigmenthaltigen Lamellen durchsetzten Spaltraum, *spatium perichorioideale*, getrennt, welcher außen von der lamina fusca sclerae (s. oben) und iunen von der oberflächlichsten Schicht der chorioidea, der *lamina suprachorioidea*, begrenzt und von einigen Gefäßen und Nerven durchsetzt wird. Sämtliche Abschnitte sind sehr zart und enthalten einc außerordentlich große Anzahl von Blutgefäßen, zahlreiche Nerven und Ganglien; das corpus ciliare und die iris bestehen außerdem auch noch aus Muskeln.

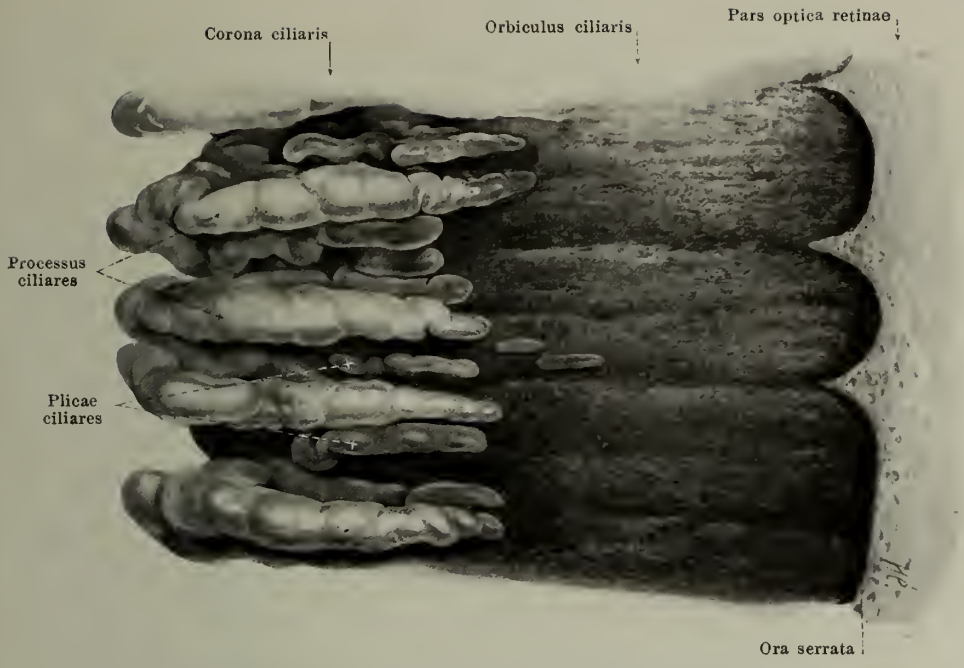

840. Stück des corpus ciliare, von hinten. Vergr.: 25 : 1.

Chorioidea, *Aderhaut,* (s. Figg. 835, 837, 838, 846 u. 847) ist sehr dünn, nimmt ungefähr die hinteren zwei Drittel des Augapfels ein und ist je nach dem Pigmentgehalt heller oder dunkler. Sie besitzt hinten eine runde Lücke für den Durchtritt des Sehnerven. Man unterscheidet an ihr fünf, nur mikroskopisch erkennbare Schichten. Auf die *lamina suprachorioidea* (s. S. 774) folgt die pigmenthaltige *lamina vasculosa* mit den gröberen Gefäßen, namentlich den Wurzeln der vv. vorticosae (s. Fig. 842), und Nerven, dann die *Schicht der mittleren Gefäße,* dann die pigmentlose *lamina choriocapillaris* mit den Blutkapillaren und auf diese die *lamina basalis;* an letztere schließt sich das stratum pigmenti der Netzhaut an und bleibt auch bei der Ablösung der Netzhaut (im Leben und nach dem Tode) an ihr haften.

Corpus ciliare, *Strahlenkörper, Ciliarkörper,* (s. auch Figg. 835, 837—839, 841 u. 842) reicht von der Gegend der ora serrata retinae (s. S. 780) bis zum margo ciliaris der iris und ist innen von der *pars ciliaris retinae* überzogen. Ihr hinterer, ungefähr 4 mm breiter Abschnitt, *orbiculus ciliaris,* unterscheidet sich von der chorioidea im wesentlichen durch das Fehlen der lamina choriocapillaris und durch die Zunahme an Muskelfasern; die Innenfläche besitzt feine, meridional gestellte, oft von den Zackenspitzen der ora serrata ausgehende und stärker pigmentierte Furchen. Der vordere Abschnitt des Strahlenkörpers hat die Form eines dreiseitigen, dem Äquator parallelen Ringwulstes und wird seiner Hauptmasse nach vom m. ciliaris gebildet. Seine vordere äußere Fläche liegt der sclera an; seine innere ist mit dem margo ciliaris der iris verbunden und grenzt sonst an die Augenkammern; seine hintere Fläche stößt an den Glaskörper. Aus der hinteren und inneren Fläche erheben sich ungefähr 70 schmale, meridional gestellte, weißlich glänzende, stark gewulstete, gefäßreiche Falten, *processus ciliares, Ciliarfortsätze,* welche lateral niedrig beginnen und mit einem über den margo ciliaris der Iris innen vorstehenden (s. Fig. 848) Rand endigen; sie sind im oberen nasalen Abschnitt länger und höher und weiter voneinander entfernt. Zwischen ihnen liegen kleinere Fältchen, *plicae ciliares.* Die Gesamtheit der Falten und Fältchen wird *corona ciliaris* genannt. Der *m. ciliaris* (s. Fig. 837) erscheint als ein dreiseitig-prismatischer, heller Ring aus glatten Muskelfasern, welche großenteils von der inneren Wand des sinus venosus sclerae entspringen; er wird innerviert von Fasern, welche dem n. oculomotorius entstammen und das ganglion ciliare passieren. Die der sclera benachbarten Fasern, *fibrae meridionales [Brueckei]* verlaufen meridional und erstrecken sich bis in die chorioidea hinein; ihnen schließen sich Fasern an, welche in meridionalen Ebenen nach hinten zu divergieren und sich netzartig miteinander und mit den anderen verbinden; außerdem finden sich nahe der inneren hinteren Kante noch kreisförmig verlaufende Fasern, *fibrae circulares [Muelleri].* Im m. ciliaris bilden die nn. ciliares ein ringförmiges, an Ganglienzellen reiches Geflecht, *plexus gangliosus ciliaris* (s. Fig. 838).

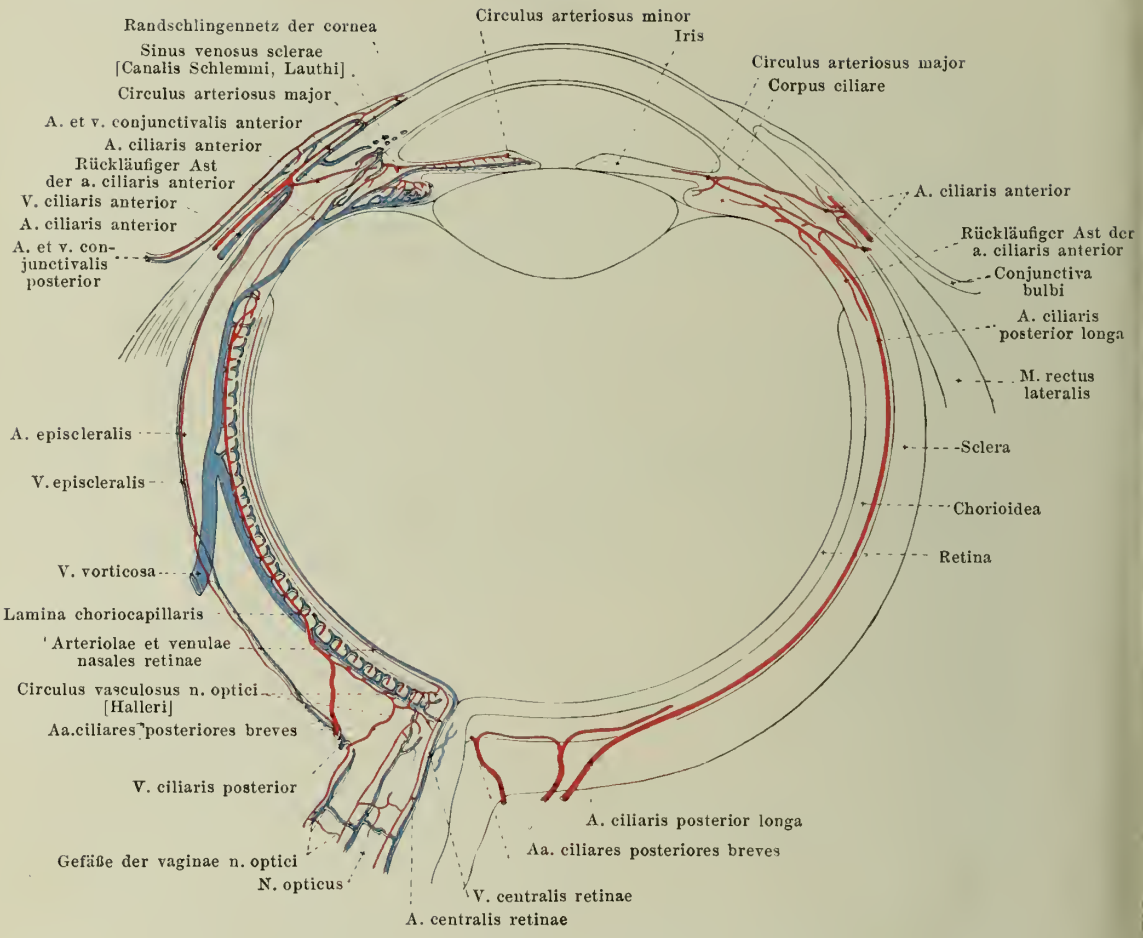

841. Schema der Blutgefäße des Auges

(nach Th. Leber) (siehe Fig. 835). Vergr.: ca. 4 : 1.

Iris, *Regenbogenhaut* (s. Figg. 835, 837 u. 838), ist eine runde Scheibe mit einem runden Loch, *pupilla (Sehloch, Pupille),* welches nicht genau konzentrisch liegt, sondern etwas nach unten und nasalwärts abweicht. An ihrem lateralen, befestigten Rand, *margo ciliaris*, geht sie aus dem Strahlenkörper hervor und mit ihrem medialen, freien Rand, *margo pupillaris*, ruht sie auf der Vorderfläche der Linse auf. Ihr medialer Rand liegt vor der Ebene des lateralen Randes (s. Fig. 835), so daß die ganze Scheibe die Form eines sehr flachen Trichters besitzt. Mit der Erweiterung der Pupille wird sie schmaler und dicker. Ihre größte Dicke ist näher dem margo pupillaris gelegen und entspricht der Grenze zwischen den annuli iridis (s. unten); von da an verschmälert sie sich namentlich nach dem dünnen margo ciliaris, weniger nach dem margo pupillaris zu. Die vordere Fläche, *facies anterior,* (s. Figg. 837 u. 838) ist bis auf die Randpartie durch die Hornhaut sichtbar und je nach dem Pigmentgehalt von verschiedener Farbe. Etwa 1 mm vom margo pupillaris entfernt verläuft eine zackige Linie, welche eine schmale, innere Zone, *annulus iridis minor*, von einer breiteren, äußeren, *annulus iridis major,* trennt. In ersterer ziehen kleine anastomosierende Leistchen zum margo pupillaris, der selbst von einem feinen, gekerbten dunkelbraunen, dem stratum pigmenti iridis angehörenden Saum (s. Figg. 837 u. 838) gebildet wird. In der äußeren Zone verlaufen mehrere, meist unvollständig kreisförmige Kontraktionsfurchen, *plicae iridis*, konzentrisch zum margo pupillaris; außerdem sind bei geringem Pigmentgehalt an ihr noch die Gefäße als radiäre, geschlängelte, weißliche Linien sichtbar. Die hintere Fläche der iris, *facies posterior,* wird vom *stratum pigmenti iridis* überzogen und ist gleichmäßig schwarz und mit feinsten radiären Fältchen besetzt.

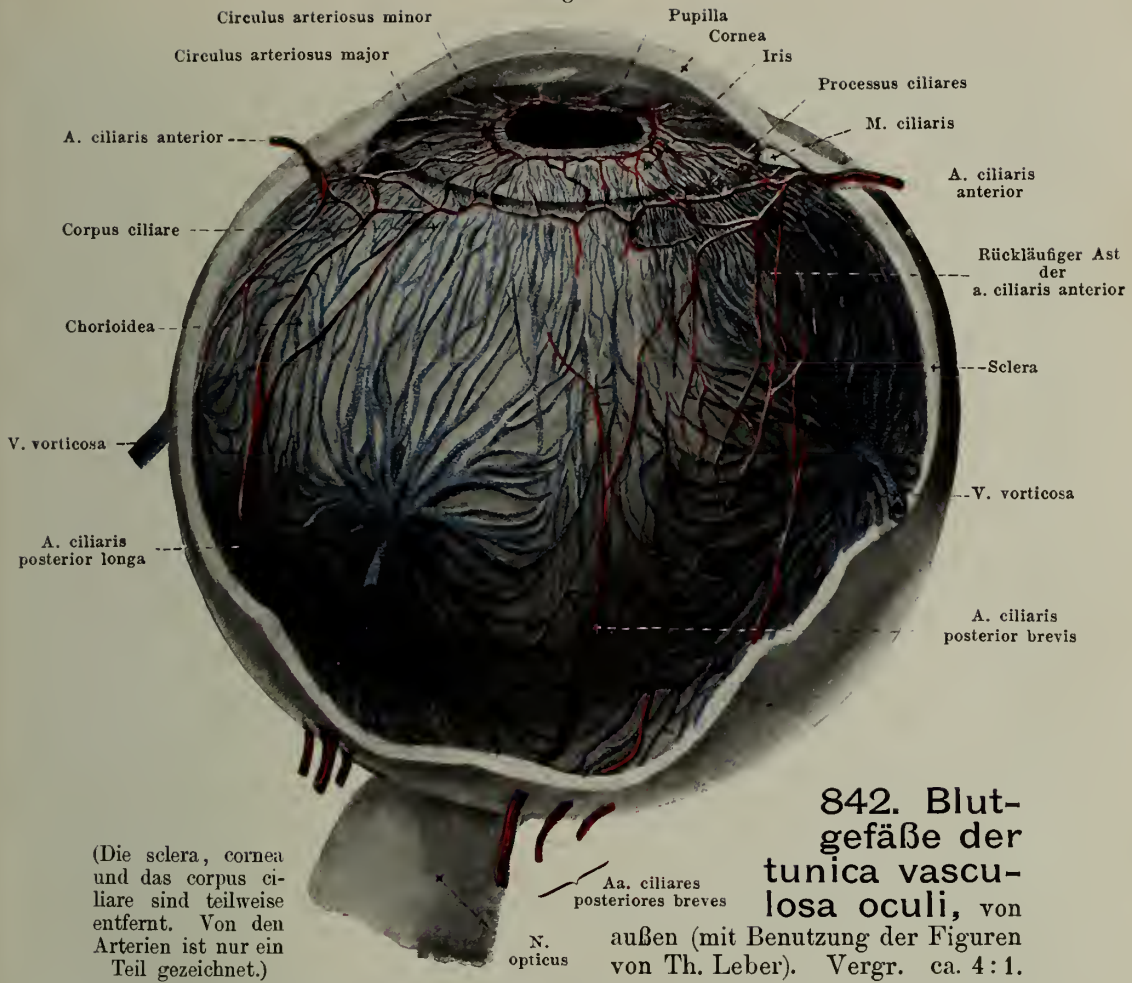

842. Blutgefäße der tunica vasculosa oculi, von außen (mit Benutzung der Figuren von Th. Leber). Vergr. ca. 4 : 1.

(Die sclera, cornea und das corpus ciliare sind teilweise entfernt. Von den Arterien ist nur ein Teil gezeichnet.)

Iris (Fortsetzung) (s. Figg. 835 u. 837) besteht hauptsächlich aus dem weichen, blutgefäßreichen *stroma iridis;* sie enthält in ihrem hinteren Abschnitt nächst dem margo pupillaris einen Ringmuskel, *m. sphincter pupillae* (innerviert von Fasern, welche dem n. oculomotorius entstammen), und die von ihm nach der Peripherie divergierenden Fasern des *m. dilatator pupillae* (innerviert von sympathischen Fasern der nn. ciliares longi); letztere liegen bereits in der vorderen Schicht des stratum pigmenti iridis, aus der sie sich auch entwickeln.

Die Rinne vor dem margo ciliaris iridis heißt *angulus iridis* (s. Fig. 837 und S. 783). Sie wird außen begrenzt von einem Netz ringförmig verlaufender, endothelbekleideter Bälkchen, *lig. pectinatum iridis*, welche längliche Lücken, *spatia anguli iridis [Fontanae]*, zwischen sich lassen. Dieses Bälkchennetz bildet die innere Begrenzung des sinus venosus sclerae (s. SS. 773 u. 778), hängt vorn mit der tiefsten Schicht der Hornhaut, hinten mit dem margo ciliaris iridis zusammen und dient einem großen Teil des m. ciliaris zum Ursprung.

Blutgefäße der tunica vasculosa oculi. A. *Arterien* (s. auch Fig. 841).

1. *Aa. ciliares posteriores breves* (s. auch S. 398) geben feine Ästchen zur hinteren Hälfte der äußeren Fläche der sclera und durchbohren mit ungefähr 20 Ästchen die sclera in der Umgebung des n. opticus, verlaufen in der lamina vasculosa chorioideae nach vorn zu und lösen sich in das dichte Kapillarnetz der lamina choriocapillares auf. Vorn verbinden sie sich mit feinen rücklaufenden Ästen der aa. ciliares posteriores longae und ciliares anteriores. Einige Äste von ihnen bilden in der sclera unmittelbar neben dem Durchtritt des n. opticus einen geschlossenen Gefäßkranz, *circulus vasculosus n. optici [Halleri]*, aus welchem Zweige in den n. opticus treten und mit Ästchen der a. centralis retinae anastomosieren.

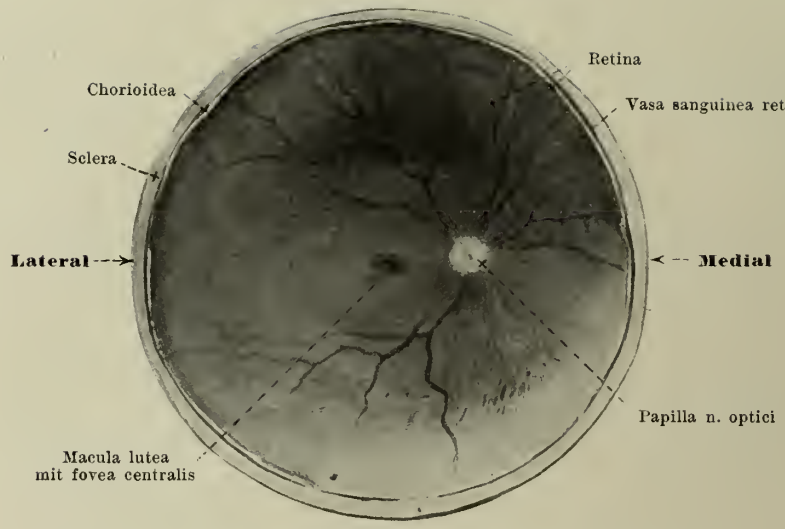

843. Hintere Hälfte eines rechten Auges, von vorn.

Vergr.: 4:1.

2. *Aa. ciliares posteriores longae* (s. S. 398 und Figg. 841 u. 842), zwei, durchbohren die sclera sehr schräg in der Umgebung des n. opticus und ziehen im horizontalen Meridian, die eine an der lateralen, die andere an der medialen Seite des Augapfels, in der lamina suprachorioidea nach vorn bis in das corpus ciliare. Dort teilt sich jede in zwei divergierende Äste, welche neben dem margo ciliaris iridis mit den Zweigen der anderen entsprechenden Arterie und mit denjenigen der aa. ciliares anteriores eine große, ringförmige Anastomose, *circulus arteriosus major* (s. auch Fig. 837), bilden, und welche Zweige zum m. ciliaris geben.

3. *Aa. ciliares anteriores* (s. S. 398 und Figg. 841 u. 842), meist 5—6, entsenden auf der Außenfläche der sclera 1. rückwärts feine Ästchen, *aa. episclerales*, zur vorderen Hälfte derselben und 2. nach vorn Ästchen, *aa. conjunctivales anteriores*, zur conjunctiva bulbi, welche mit den aa. conjunctivales posteriores aus den aa. palpebrales mediales und laterales (s. SS. 398 u. 399) anastomosieren und feine Zweige zu dem im annulus conjunctivae gelegenen außerordentlich feinen *Randschlingennetz der Hornhaut* abgeben. Dann durchbohren sie mit 8—10 Ästen die sclera in der Gegend des m. ciliaris, geben Äste an diesen und senken sich in den *circulus arteriosus major* ein (s. oben). Aus diesem ziehen Zweige zum m. ciliaris, zu den processus ciliares, sowie rückläufige zur Verbindung mit den aa. ciliares posteriores breves; außerdem treten zahlreiche Äste aus ihm in die iris ein und verlaufen in deren vorderen Schichten nach dem margo pupillares zu, um teilweise diesen zu erreichen, teilweise kurz vorher durch Anastomosierung einen feinen Gefäßkranz, *circulus arteriosus minor*, zu bilden.

B. *Venen* (s. SS. 442 u. 443 und Figg. 841 u. 842).

1. *Vv. vorticosae*, 4, seltener 5 oder 6, bilden die Hauptabzugskanäle des Blutes und entstehen dadurch, daß sämtliche aus dem Kapillarnetz der lamina choriocapillaris hervorgehende Venen und zahlreiche starke Äste aus dem corpus ciliare und aus der iris in der lamina vasculosa chorioideae gruppenweise nach 4 (5 oder 6) Stellen des Äquators strahlenförmig zusammenlaufen; sie durchbohren dann die sclera sehr schräg und münden in eine v. ophthalmica ein.

2. *Vv. ciliares anteriores* sind zahlreiche die sclera neben den aa. ciliares anteriores durchbohrende Abflüsse des *sinus venosus sclerae [canalis Schlemmi, Lauthi]* (s. auch S. 773 und Fig. 837), eines ringförmigen Venengeflechtes, welches kleine Äste aus dem m. ciliares aufnimmt. Auf der sclera nehmen sie noch *vv. conjunctivales anteriores* und *vv. episclerales* auf, welche den gleichnamigen Arterien entsprechen. Sie münden in Venen der geraden Augenmuskeln.

3. *Vv. ciliares posteriores* sammeln das Blut neben dem n. opticus auf der Außenfläche der sclera aus den auf der Oberfläche der letzteren gelegenen Gefäßen und anastomosieren vorn ebenso wie die vv. episclerales mit den vv. vorticosae. Sie entsprechen also nicht den aa. ciliares posteriores.

Nerven des Augapfels. Die *nn. ciliares longi* und *breves* (s. S. 690) durchbohren mit etwa 20 Ästen die sclera in der Umgebung des n. opticus, verlaufen in der lamina suprachorioidea nach vorn, bilden im m. ciliaris den *plexus gangliosus ciliaris* (s. S. 775 und Fig. 838) und senden Ästchen zur chorioidea, sclera, cornea, corpus ciliare und iris.

844. Hintergrund des rechten Auges
(nach J. Oeller).

(Die vv. vorticosae sind teilweise als helle Streifen sichtbar; die Arterien der Netzhaut erscheinen heller als die Venen.)

Retina, *Netzhaut* (s. auch Figg. 835, 837, 839—841, 843, 845—847), liegt der tunica vasculosa oculi innen überall unmittelbar an und zerfällt in einen größeren, hinteren Abschnitt, *pars optica retinae,* welcher die Ausbreitung des n. opticus, sowie das lichtempfindende Sinnesepithel enthält, und einen kleineren, vorderen Abschnitt, *pars ciliaris retinae,* welcher ihr zwar entwickelungsgeschichtlich zugehört, aber weder Nerven noch lichtempfindende Elemente besitzt. Die Grenze zwischen beiden Abschnitten wird durch die *ora serrata* (s. S. 780) gebildet.

Die *pars optica retinae* ist im lebenden Auge glasartig glatt und durchsichtig und läßt das ihr außen anliegende stratum pigmenti und die chorioidea als dunkelrote Fläche mit ihren je nach der Pigmentierung verschieden deutlich sichtbaren Einzelheiten hervortreten; die Blutgefäße der retina liegen diesen nach innen zu auf.

845. Blutgefäße der Netzhaut des rechten Auges.

von vorn (nach E. Jäger und Th. Leber).

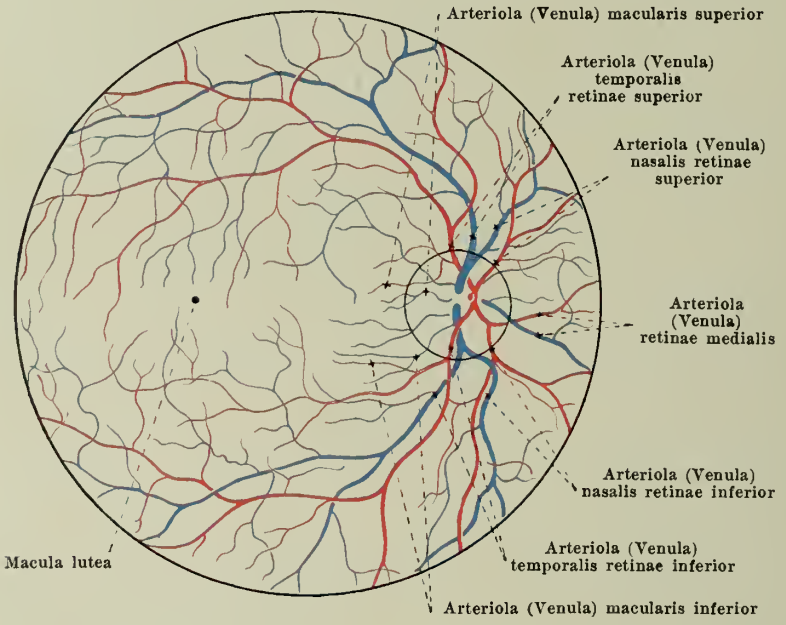

Pars optica retinae (Fortsetzung (s. Figg. 835, 837, 839, 840, 843, 844, 846 u. 847). Ihre Dicke nimmt von der papilla n. optici (s. unten) nach vorn langsam ab. Der n. opticus gelangt nach Durchbohrung der sclera, chorioidea und retina in die innerste Schicht der Netzhaut und breitet sich von dort aus nach allen Seiten aus. Die etwas medialvom hinteren Ende der axis oculi externa gelegene Eintrittsstelle hat die Form eines rundlichen Hügels, *papilla n. optici* (s. Figg. 835, 843, 844, 846 u. 847), der in der Mitte schwach eingesunken ist oder eine grubenartige, bis in die Höhe der chorioidea reichende Vertiefung, *excavatio papillae n. optici,* besitzt; die Papille erscheint am Lebenden als kreisrunder, weißlicher Fleck, aus dessen Mitte die Blutgefäße der retina auftauchen. Etwa 4 mm lateral vom Zentrum der Papille und ein wenig tiefer liegt eine nadelstichähnliche Vertiefung, *fovea centralis* (s. Figg. 835, 843 u. 844), in der Mitte des kreisrunden oder querovalen, unscharf begrenzten, gelblich gefärbten *gelben Fleckes, macula lutea.* Die vordere Grenze der pars optica wird durch die *ora serrata* gebildet (s. Figg. 835, 837, 839 u. 840). Diese ist eine nach hinten ausgebogte Linie, welche an der Nasenseite etwas weiter nach vorn reicht als an der Schläfenseite, sonst aber außerordentlich in ihrem Aussehen wechselt. Ihre nach dem corpus ciliare gerichteten Zacken sind selten im ganzen Umkreis gleichmäßig, häufiger an der nasalen Seite besser als an der temporalen entwickelt und öfters gegen die Zwischenräume zwischen den processus ciliares gerichtet.

Die *pars ciliaris retinae* (s. Fig. 837) überzieht als mikroskopisch dünne Schicht die Rückfläche des corpus ciliare und der iris bis zu deren margo pupillaris; sie wird 1. von dem stratum pigmenti corporis ciliaris et iridis (s. unten) gebildet und 2. von einer inneren Lage von Zellen, welche am corpus ciliare farblos, an der iris stark pigmentiert sind.

Die äußerste Schicht der retina, welche der tunica vasculosa unmittelbar anliegt, besteht aus einer einfachen Lage pigmentierter Zellen, *stratum pigmenti,* welche an der pars optica retinae als *stratum pigmenti retinae,* an der pars ciliaris retinae als *stratum pigmenti corporis ciliaris* und *stratum pigmenti iridis* bezeichnet wird.

Vasa sanguinea retinae (s. auch Figg. 841 u. 844) sind Äste der a. und v. centralis retinae (s. SS. 398, 442, 771), liegen mit ihren gröberen Ästen in der Schicht der Sehnervenfasern; Arterien und Venen verlaufen miteinander fast parallel; die Arterien anastomosieren nicht miteinander. Sie sind bis auf die S. 777 erwähnten Anastomosen mit den aa. ciliares posteriores breves vollständig von den Gefäßen der tunica vasculosa geschieden. Die a. und v. centralis retina teilen sich an der Oberfläche der Papille oder etwas tiefer zunächst in einen oberen und unteren Ast, und jeder von diesen zerfällt wieder in einen nasalwärts ziehenden kürzeren Ast, *arteriola (venula) nasalis retinae superior, inferior,* und einen lateralen, längeren, *arteriola (venula) temporalis superior, inferior.* Außerdem laufen von der Papilla je zwei kleine Gefäße lateral zur macula lutea, *arteriola (venula) macularis superior, inferior,* und meistens je ein Gefäß medianwärts, *arteriola (venula) retinae medialis.*

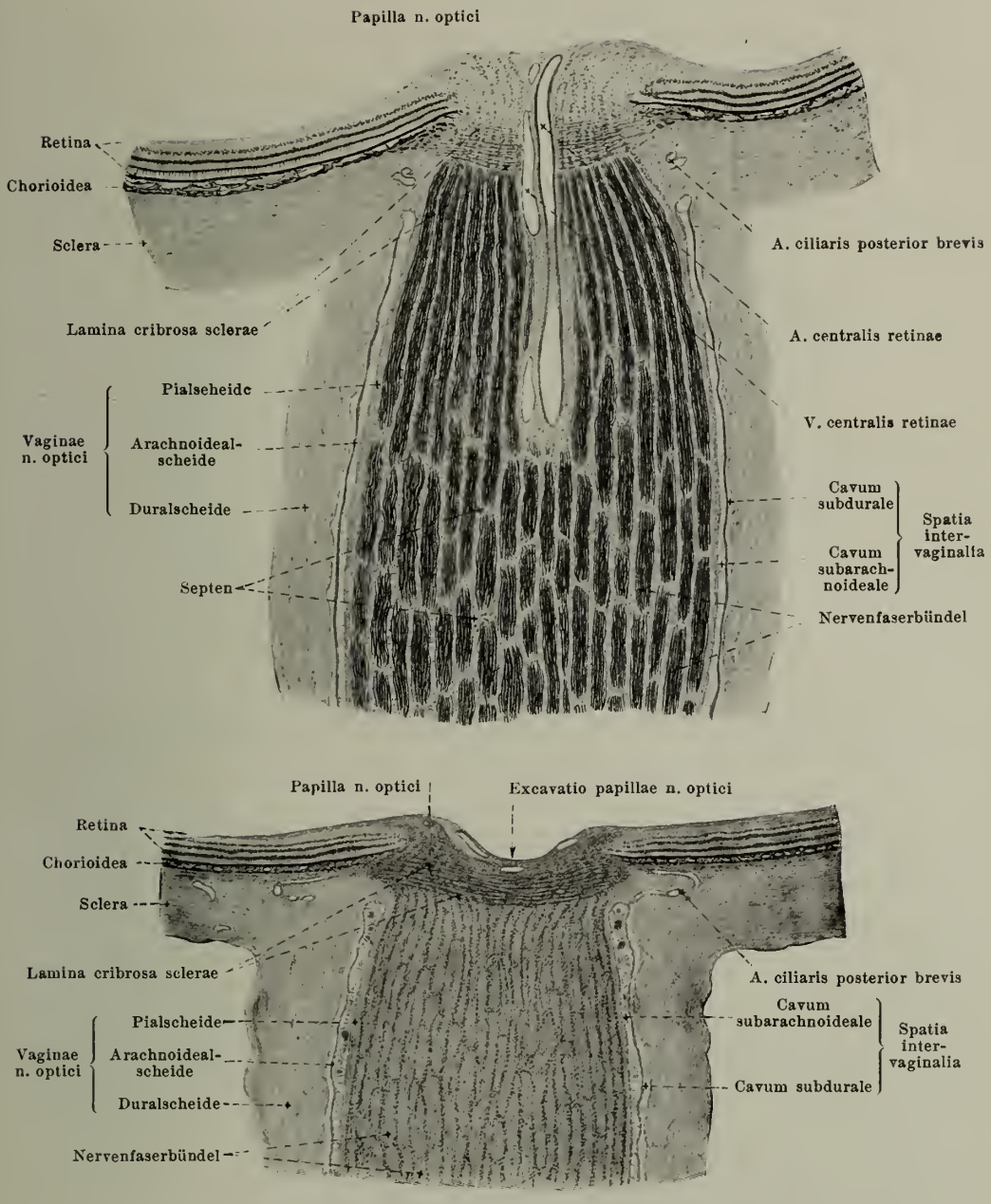

846 u. 847. Längsschnitte des n. opticus und der papilla n. optici, der obere ohne, der untere mit excavatio papillae n. optici (nach Präparaten von H. Sattler). Vergr.: 15 : 1.

(An der oberen Figur sind die markhaltigen Abschnitte der Nervenfasern dunkel gezeichnet; der untere Schnitt ist nicht axial geführt.)

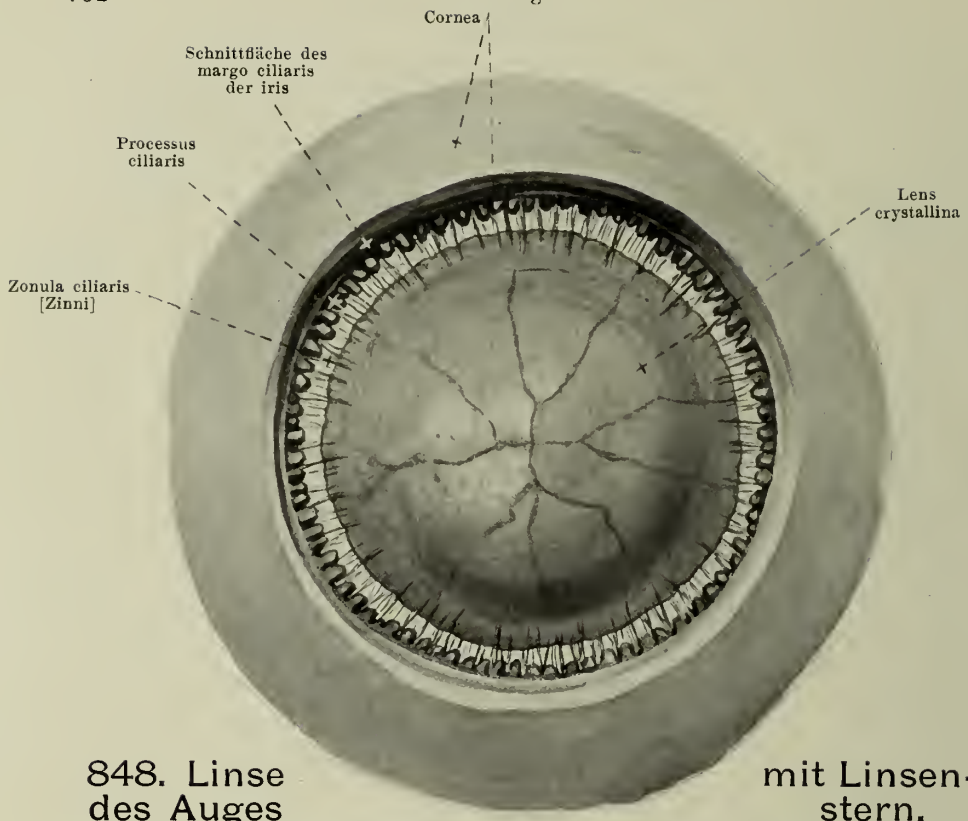

848. Linse des Auges mit Linsenstern,

von vorn, nach Entfernung der cornea und iris (mit Benutzung einer Photographie von M. Wolfrum). Vergr.: 6 : 1.

Lens crystallina, *Linse,* (s. auch Figg. 835, 837–839, 849–852), ist ein sehr vollkommen durchsichtiger, farbloser, bikonvexer Körper, dessen beiden Flächen in einem abgerundeten, bisweilen eingekerbten Rande, *aequator lentis,* ineinander übergehen. Die vordere Fläche, *facies anterior lentis,* ist schwacher gekrümmt als die hintere Fläche, *facies posterior lentis*; beide gleichen jedoch nicht genau Abschnitten von Kugelflächen. Außerdem ist der Radius der Mittelteile der Linsenoberflächen verschieden, je nach der Einstellung für die Ferne oder Nähe; es ist der Radius der vorderen Fläche bei Einstellung für die Ferne 8,3 mm, für die Nähe 5,2 mm, der Radius der hinteren Fläche bei Einstellung für die Ferne 6,0 mm, für die Nähe 5,0 mm. Der Mittelpunkt der vorderen Fläche wird *polus anterior lentis,* derjenige der hinteren Fläche *polus posterior lentis* genannt, die beide verbindende Gerade heißt *axis lentis* und ist bei Einstellung für die Ferne 3,7 mm, für die Nähe 4,4 mm lang. Die Äquatorialebene der Linse steht senkrecht zur Augenachse in der Ebene des corpus ciliare. Die Linse wird dort durch die *zonula ciliaris [Zinni]* (s. S. 783) festgehalten; ihre Vorderfläche steht in Berührung mit der hinteren Fläche des margo pupillaris der iris, und ihre Hinterfläche liegt in der fossa hyaloidea des corpus vitreum (s. S. 783). Die Substanz der Linse, *substantia lentis,* ist allseitig umhüllt von einer strukturlosen Membran, *capsula lentis,* und besteht aus einer weicheren, wasserreicheren Rindenschicht, *substantia corticalis,* und einem härteren Kern, *nucleus lentis,* die allmählich ineinander übergehen, und deren Verhältnis individuell schwankt. Die Linsensubstanz setzt sich zusammen aus dem ihre vordere Fläche bedeckenden, einschichtigen kubischen *Linsenepithel, epithelium lentis,* und den die übrige Masse ausfüllenden, bandartigen *Linsenfasern, fibrae lentis,* welche beide am Äquator ineinander übergehen. Diese Fasern laufen gebogen von Punkten vor der Äquatorialfläche zu solchen hinter ihr, und zwar so, daß Fasern, welche vorn nahe dem Pole entspringen, hinten entfernt von ihm endigen, und umgekehrt. Sie heften sich dabei vorn und hinten an sternförmige Ansammlungen von Intercellularsubstanz, welche bei Maceration der Linse als Spalten klaffen. Diese *Linsensterne* haben beim Fetus und Neugeborenen 3 Strahlen, *radii lentis,* von denen an der Vorderfläche der eine nach oben, die anderen nach unten medial und unten lateral gerichtet sind; an der hinteren Fläche sind sie um 60° verschoben.

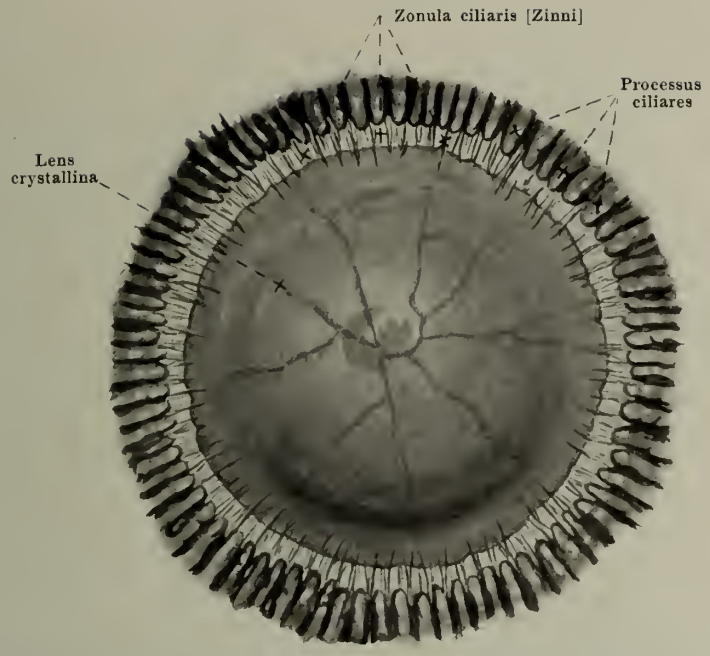

849. Linse des Auges mit Linsenstern, von hinten, nach Entfernung der cornea und iris (mit Benutzung einer Zeichnung von C. Rabl). Vergr.: 6 : 1.

Lens crystallina (Fortsetzung) (s. auch Fig. 848). Der *Linsenstern* des Erwachsenen zeigt im Kern meist noch den dreistrahligen Typus; in den äußeren Schichten ist er mehrstrahlig, meistens an der vorderen und hinteren Fläche alternierend, so daß ein vorderer Strahl in der Mitte zwischen zwei hinteren liegt und umgekehrt.

Die **zonula ciliaris [Zinni],** *Strahlenplättchen* (s. auch Figg. 835, 837 u. 848), ist der Aufhängeapparat der Linse und besteht aus einer Unsumme feinster Fäserchen, *fibrae zonulares,* welche in den Zellen der pars ciliaris retinae in der Gegend des orbiculus ciliaris und des corpus ciliare entspringen, sich radiär zum Äquator der Linse hinüberspannen und dort in die capsula lentis einsenken. Sie verlaufen dabei nur in den Tälern zwischen den processus ciliares. Die hinten entspringenden Fasern verteilen sich mit mehreren Zügen über den ganzen Äquator, die vorn entspringenden erreichen die Linse hinter ihm; daher durchkreuzen sich die Fasern teilweise. Die zwischen den Fasern vorhandenen großen Räume, *spatia zonularia,* sind mit humor aqueus gefüllt und kommunizieren frei untereinander und mit dem vor ihnen gelegenen Teil der hinteren Augenkammer; hinten grenzen sie an die vordere Fläche des Glaskörpers.

Humor aqueus, *Kammerwasser,* ist eine eiweißwarme Flüssigkeit, welche den Raum zwischen der vorderen Fläche der Linse (und des Glaskörpers) und der hinteren Fläche der Hornhaut ausfüllt. Er ist in einer zwar langsamen, aber stetigen Strömung begriffen, wird wahrscheinlich von den processus ciliares und vielleicht auch von der iris erzeugt und durch Filtration in den sinus venosus sclerae abgeleitet. Der vom Kammerwasser erfüllte Raum wird durch die iris in zwei Abteilungen geteilt, die *camera oculi posterior* und *camera oculi anterior, hintere* und *vordere Augenkammer* (s. Figg. 835 u. 837). Die erstere umfaßt auch die spatia zonularia und wird hinten begrenzt vom Glaskörper, außen von der Innenfläche des corpus ciliare und der processus ciliares, vorn von der iris und inneu von der Linse. Die vordere Augenkammer ist vorn von der Hornhaut, hinten von der iris und von dem in der Pupille sichtbaren Teil der vorderen Linsenfläche umschlossen; ihr rinnenförmiger äußerer Rand, der vorn an die Hornhaut, hinten an die iris und außen an das lig. pectinatum iridis stößt, heißt *angulus iridis* (s. auch S. 777).

Corpus vitreum, *Glaskörper* (s. Fig. 835), füllt als farbloser, durchsichtige gallertiger Körper den Raum zwischen Netzhaut und Linse aus, reicht vorn bis an die zonula ciliaris und besitzt eine grubenförmige Vertiefung, *fossa hyaloidea,* zur Aufnahme der hinteren Linsenfläche. Er hängt außen mit der innersten Schicht der retina zusammen und besteht aus einem Gerüst feinster Fasern, *stroma vitreum,* dessen Lücken von Flüssigkeit, *humor vitreus,* erfüllt sind.

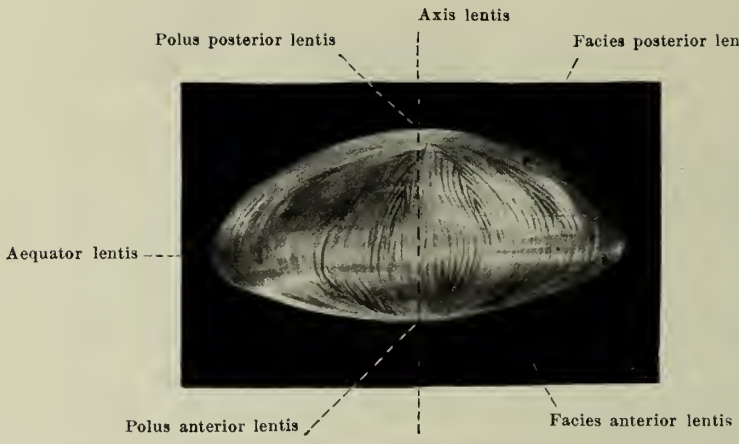

850. Linse, von oben. Vergr.: 6:1.

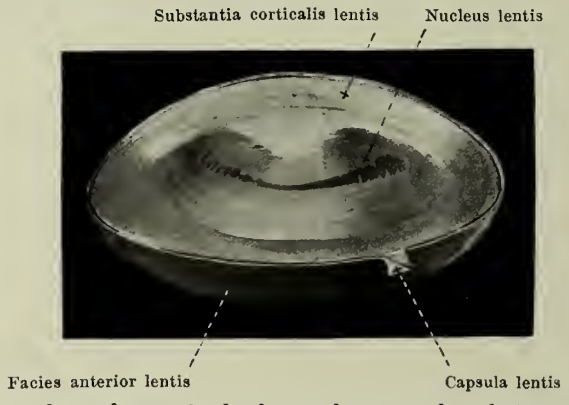

851. Linse, horizontal durchgeschnitten. Vergr.: 6:1.
(Die Linsenkapsel ist etwas abgehoben.)

852. Linse eines 7monatigen Fetus, von vorn.
Vergr.: 6:1.

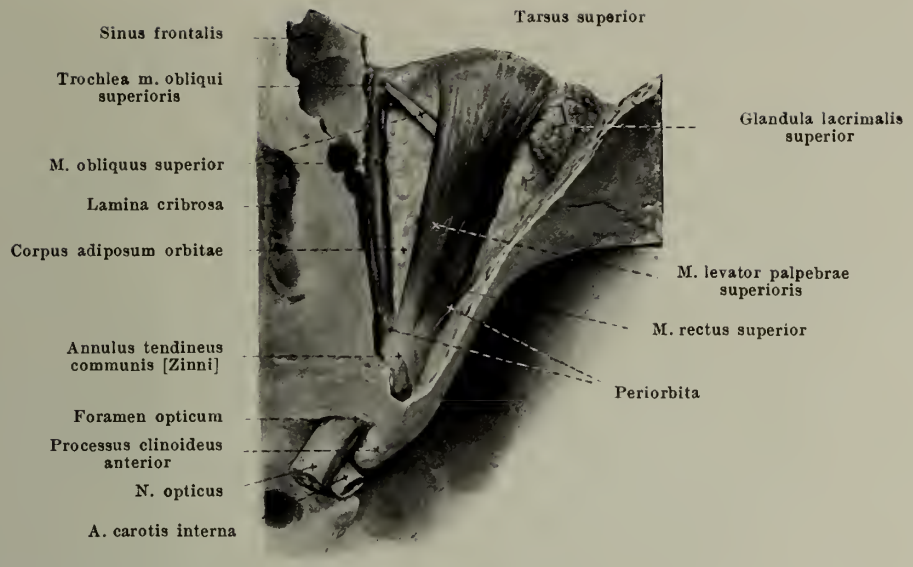

853. Inhalt der rechten Augenhöhle, von oben.

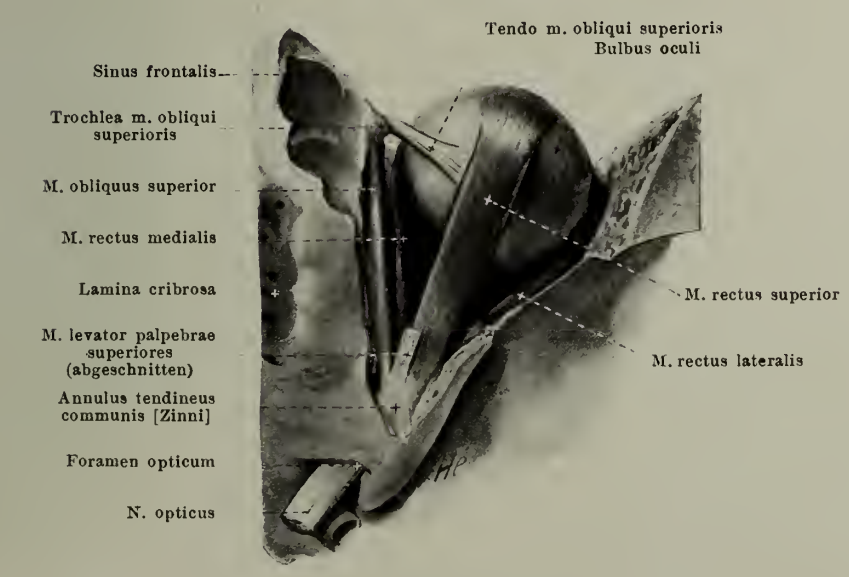

854. Muskeln des rechten Auges, von oben.

(Der m. levator palpebrae superioris, das corpus adiposum orbitae, die Tränendrüse und die Augenlider sind entfernt.)

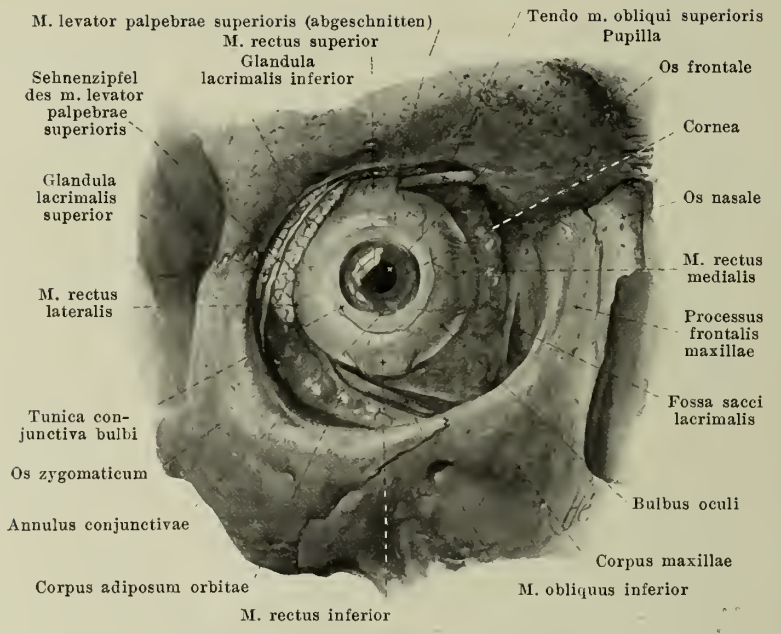

855. Inhalt der rechten Augenhöhle,

von vorn.

(Die Augenlider, sowie der Tränensack und -kanal sind entfernt.)

Musculi oculi, Augenmuskeln (s. auch Figg. 853, 854, 856—866). Die mm. recti entspringen von einem trichterförmigen, sehnigen Ring, *annulus tendineus communis [Zinni]* (s. Figg. 853, 854 u. 858), welcher den oberen medialen Rand des foramen opticum umzieht und sich lateral an einem Knochenvorsprung der facies orbitalis alae magnae des Keilbeins befestigt; er ist dabei sehr fest mit der Duralscheide des n. opticus und mit der derben, aus der Verbindung der periorbita mit der dura mater encephali gebildeten Membran, welche die fissura orbitalis superior verschließt, verwachsen, und sein querovales Lumen umschließt das foramen opticum (mit dem n. opticus und der a. ophthalmica) und einen Teil der fissura orbitalis superior (mit den nn. oculomotorius, nasociliaris und abducens). Von diesem Sehnenring (s. Fig. 858) nehmen die Ursprünge der mm. recti superior, medialis, inferior, lateralis den oberen, medialen, unteren und lateralen Teil ein; der Ursprung des m. rectus lateralis wird dabei noch durch einen zweiten Kopf verstärkt, der durch den *lacertus musculi recti lateralis* etwas lateral an der facies orbitalis der ala magna oss. sphenoidalis entspringt. Der m. levator palpebrae superioris entspringt unmittelbar oberhalb des Sehnenringes und ist dort mit ihm verwachsen. Der Ursprung des m. obliquus superior liegt medial am Keilbeinkörper ein wenig vor dem foramen opticum und schließt sich oben unmittelbar an denjenigen des vorigen an.

1. *M. levator palpebrae superioris* (s. auch Figg. 853, 854, 856—858, 862—866). Form: länglich-dreieckig, platt. Lage: größtenteils unmittelbar unter der oberen Wandung der Augenhöhle. Ursprung: annulus tendineus communis [Zinni] (s. oben). Ansatz: er steigt vom Äquator des bulbus aus bogenförmig abwärts und teilt sich in zwei Lamellen. Die stärkere, hintere befestigt sich fächerförmig am ganzen oberen Rand des tarsus superior und enthält in gleicher Richtung verlaufende glatte Muskelfasern, welche als *m. tarsalis superior* (s. auch S. 796 u. Figg. 866 u. 872) zusammengefaßt werden. Die vordere Lamelle zieht vor dem tarsus abwärts und nach vorn, heftet sich lateral an die laterale Augenhöhlenwand und entsendet durch den m. orbicularis oculi einzelne Bündel zur äußeren Haut des Lides (zum sulcus orbitopalpebralis superior). Wirkung: hebt das obere Augenlid. Innervation: n. oculomotorius.

2. *Mm. recti* (s. auch Figg. 853 u. 854, 856—866), sind längliche, platte, hinten schmale und vorn breite Muskeln, welche sämtlich vom annulus tendineus communis [Zinni] (s. oben) entspringen; sie verlaufen nahe der Augenhöhlenwand (der obere durch den m. levator palpebrae superioris von ihr getrennt) nach vorn, biegen sich in ihrer vorderen Hälfte durch das Fettpolster nach dem Augapfel zu, sind ihm von der Gegend des Äquators an eine Strecke weit angelagert und gehen mit breiten, dünnen Sehnen vor dem Äquator in die sclera über. Der längste von ihnen ist der obere, dann kommt der mediale, dann der laterale, dann der untere. Die Wirkungsweise der mm. recti superior et inferior und der mm. obliqui hängt ab von der Größe des Winkels zwischen der Gesichtslinie und der Verlaufsrichtung des Muskels.

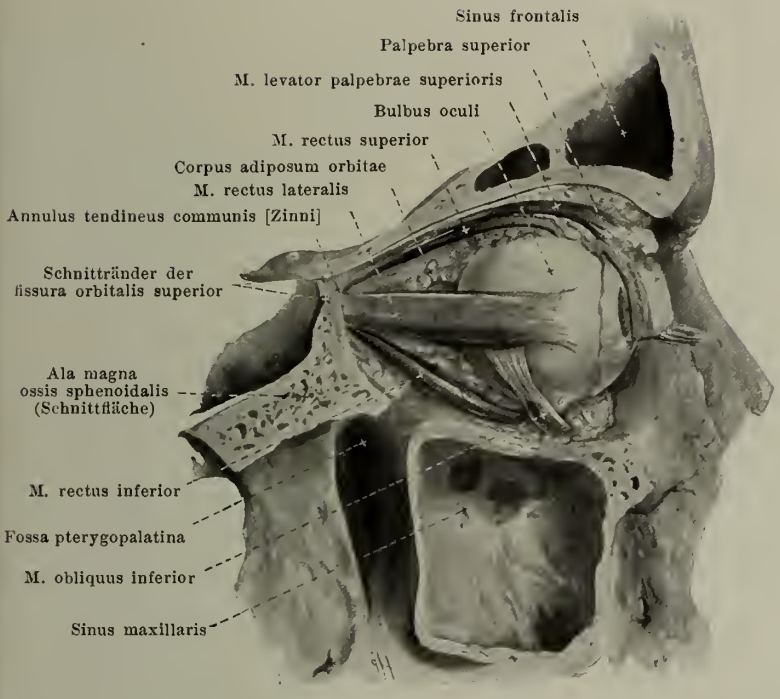

856. Inhalt der rechten Augenhöhle,

von rechts.

(Die glandulae lacrimales und das untere Augenlid sind entfernt, die Muskeln freigelegt.)

a) *M. rectus superior.* Lage: dicht unter dem m. levator palpebrae superioris, ihn hinten lateral überragend; er zieht schräg vor- und lateralwärts und bildet mit der geradeaus gerichteten Gesichtslinie einen Winkel von etwa 25°. Ansatz: im Mittel 7,75 mm vom Hornhautrande entfernt: die Insertionslinie ist 10,8 mm lang, schwach nach vorn konvex, asymmetrisch, schräg. Wirkung: zieht den vorderen Pol auf- und medianwärts und rollt den oberen Pol medianwärts. Der Einfluß der hebenden Komponente ist am größten bei lateralwärts, der Einfluß der rollenden bei medianwärts gerichtetem Blick. Innervation: n. oculomotorius.

b) *M. rectus medialis.* Lage: an der medialen Wand der Augenhöhle. Ansatz: im Mittel 5,5 mm vom Hornhautrand entfernt; die Insertionslinie ist 11 mm lang, schwach nach vorn konvex, meist symmetrisch. Wirkung: dreht den vorderen Pol medianwärts. Innervation: n. oculamotorius.

c) *M. rectus inferior.* Lage: an der unteren Wand der Augenhöhle, vorn durch den m. obliquus inferior von ihr getrennt; er läuft schräg vor- und lateralwärts und bildet mit der geradeaus gerichteten Gesichtslinie einen Winkel von etwa 25°. Ansatz: im Mittel 6,6 mm vom Hornhautrand entfernt; die Insertionslinie ist 10 mm lang, meist stärker nach vorn konvex gebogen und symmetrisch, stets etwas schräg Wirkung: dreht den vorderen Pol ab- und medianwärts und rollt den oberen Pol lateralwärts. Der Einfluß der senkenden Komponente ist am größten bei lateralwärts, der Einfluß der rollenden bei medianwärts gerichtetem Blick. Innervation: n. oculomotorius.

d) *M. rectus lateralis,* zweiköpfig (s. S. 786). Lage: an der lateralen Wand der Augenhöhle; er zieht schräg vor- und lateralwärts. Ansatz: im Mittel 7 mm vom Hornhautrand entfernt; die Insertionslinie ist 10 mm lang, schwach nach vorn konvex, meist symmetrisch, Wirkung: dreht den vorderen Pol lateralwärts. Innervation: n. abducens.

3. *M. obliquus superior* (s. Figg. 853—855, 857, 858, 860—864, 866), der längste und dünnste Augenmuskel. Ursprung: s. S. 786. Er liegt mit seinem länglich-rundlichen Bauch an der Grenze zwischen oberer und medialer Wand der Augenhöhle, unmittelbar am Knochen, läuft vorn mit seiner rundlichen Sehne durch eine an der fovea oder spina trochlearis befestigte, faserknorplige, kurze Röhre, *trochlea,* (hier kleiner Schleimbeutel, *bursa trochlearis*) und biegt in einem Winkel von etwa 50° lateral- und rückwärts durch das Fettpolster zum bulbus; an diesem zieht er unmittelbar unter dem m. rectus superior weiter und senkt sich in sehr wechselnder Weise hinter dem Äquator mit einer etwa 10 mm breiten Sehne in die sclera ein; seine Insertionslinie ist nach hinten und lateral konvex gebogen, liegt asymmetrisch und schräg (s. Fig. 860) und ist von dem hinteren Ende der äußeren Augenachse etwa 8 mm entfernt. Wirkung: er dreht den vorderen Pol ab- und lateralwärts und rollt den oberen Pol medianwärts. Je mehr der Blick medianwärts gerichtet wird, um so größer wird der Einfluß der senkenden, um so kleiner der Einfluß der rollenden Komponente. Innervation: n. trochlearis.

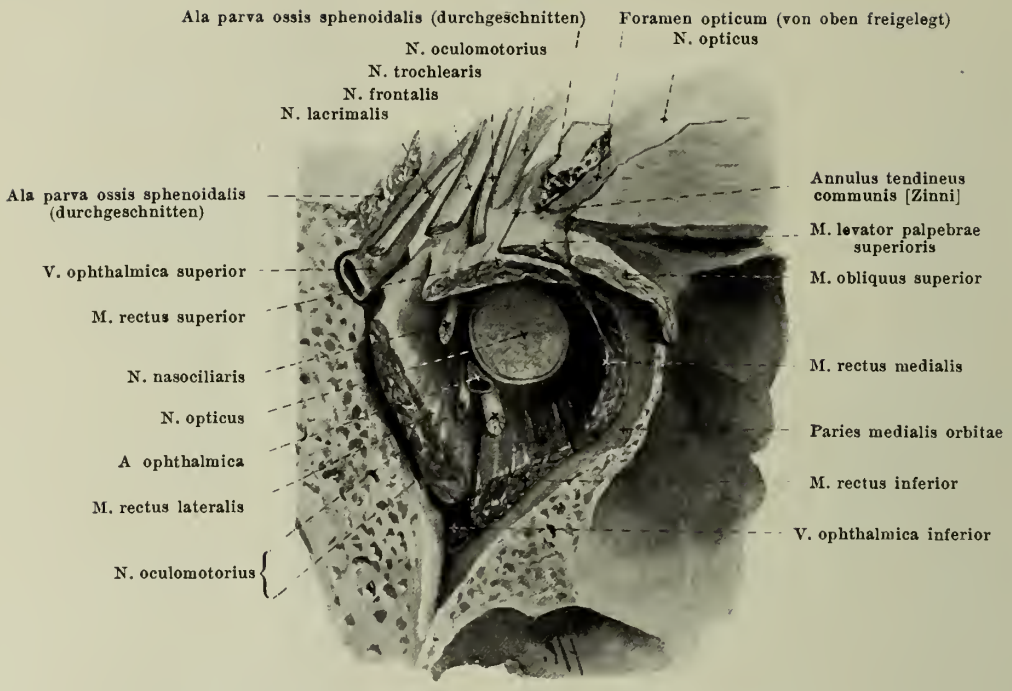

857. Hintergrund der rechten Augenhöhle,

von vorn und oben. Vergr.: 5:2.

(Die fissura orbitalis superior und das foramen opticum sind von oben eröffnet.)

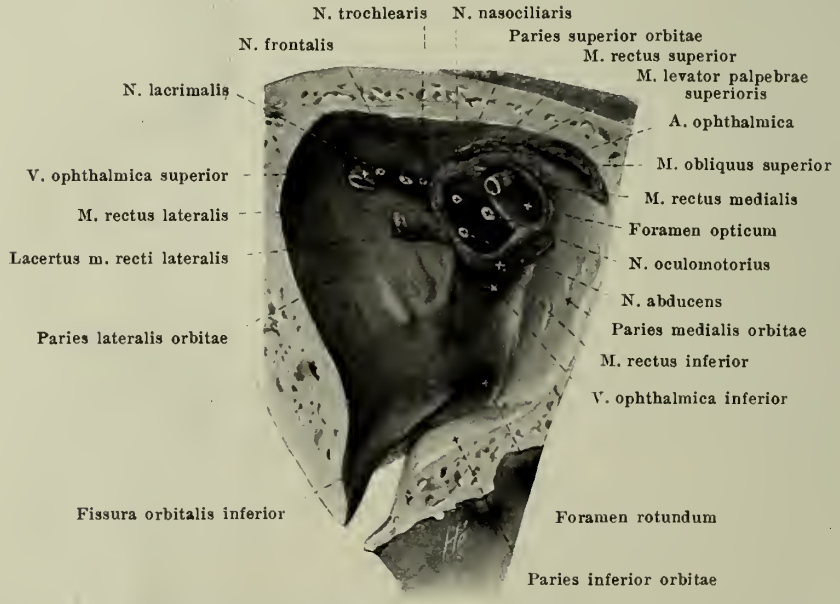

858. Ursprünge der Muskeln der rechten Augenhöhle, von vorn. Vergr.: 3:2. (Die Muskeln, Gefäße und Nerven sind kurz abgeschnitten.)

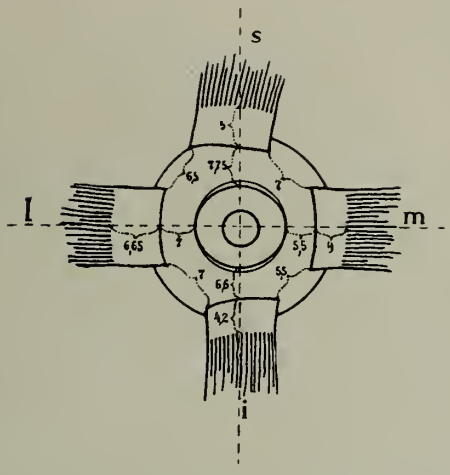

859. Ansätze der Muskeln am rechten Augapfel,

von vorn.

(Die Muskeln sind vom Augapfel abgezogen.)

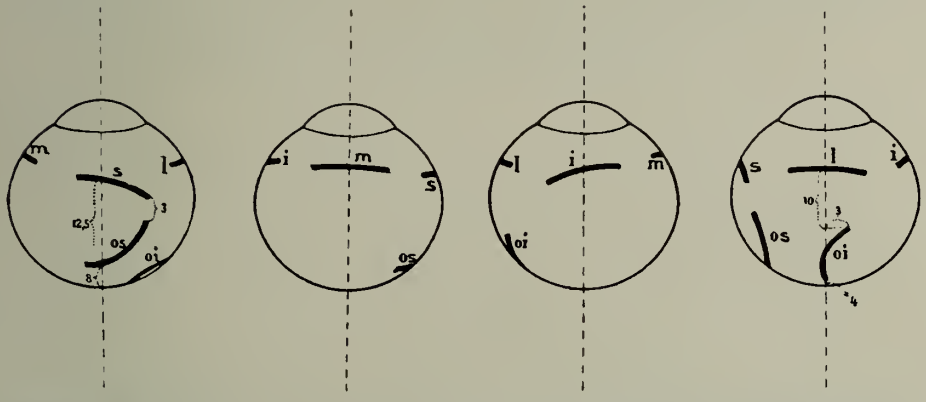

860. Ansätze der Muskeln am rechten Augapfel,

von oben. von der medialen Seite. von unten. von der lateralen Seite.

Die Figg. 859 und 860 sind nach Messungen von H. Sattler entworfen.

Die Zahlen bedeuten Millimeter. s = m. rectus superior, m = m. rectus medialis, i = m. rectus inferior, l = m. rectus lateralis, os = m. obliquus superior, oi = m. obliquus inferior.

4. *M. obliquus inferior* (s. auch Figg. 855, 856, 865, 866 u. 874), der kürzeste Augenmuskel, entspringt vom vorderen Teil der unteren Augenhöhlenwand, unmittelbar lateral vom Anfang des canalis nasolacrimalis, zieht durch das Fettpolster lateral-, auf- und rückwärts unter dem m. rectus inferior zur hinteren Hälfte des Augapfels, bildet dabei mit der geradaus gerichteten Gesichtslinie einen Winkel von etwa 50° und senkt sich in stark wechselnder Weise mit einer etwa 10 mm breiten Sehne am horizontalen Meridian in die sclera ein; die Insertionslinie ist nach oben leicht konvex gebogen und mit ihrem medialen Ende etwa 4 mm von dem hinteren Ende der äußeren Augenachse entfernt. Wirkung: er dreht den vorderen Pol auf- und lateralwärts und rollt den oberen Pol lateralwärts. Der Einfluß der hebenden Komponente ist am größten bei medianwärts, der Einfluß der rollenden bei lateralwärts gerichtetem Blick. Innervation: n. oculomotorius.

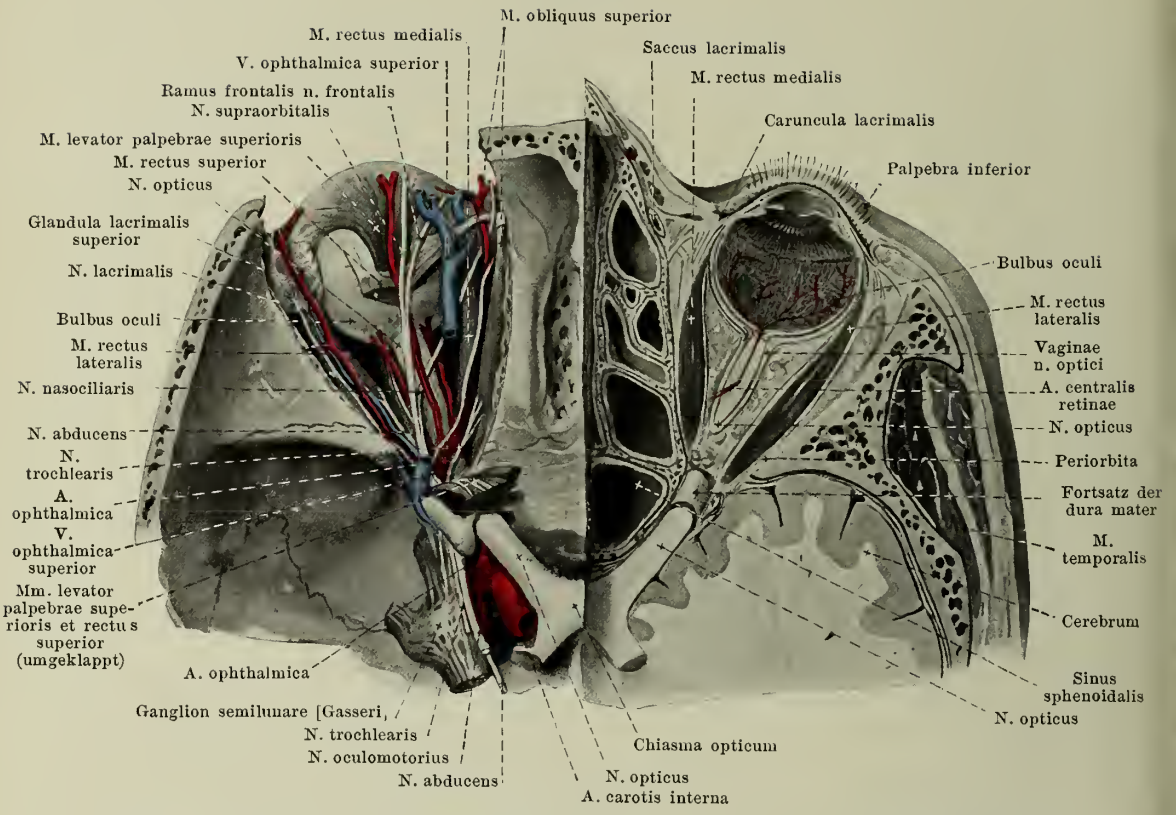

861. Inhalt der Augenhöhlen, von oben (nach H. Sattler).

(Links sind die mm. levator palpebrae superioris und rectus superior teilweise entfernt, sowie die Gefäße und Nerven präpariert; rechts ist etwas tiefer ein Horizontalschnitt geführt.)

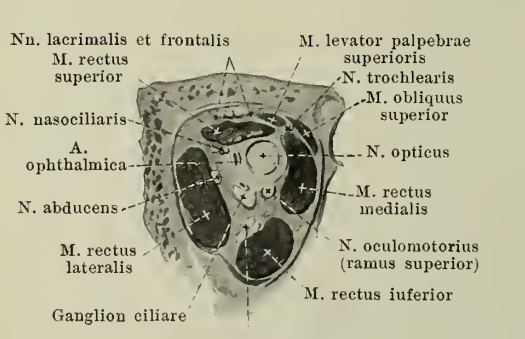

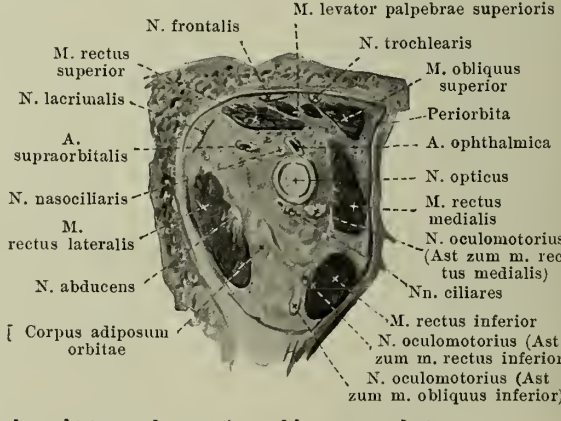

862 u. 863. Frontalschnitte durch die rechte Augenhöhle, von vorn,

nahe vor dem foramen opticum. Vergr.: 3:2. in der Mitte zwischen foramen opticum und bulbus.

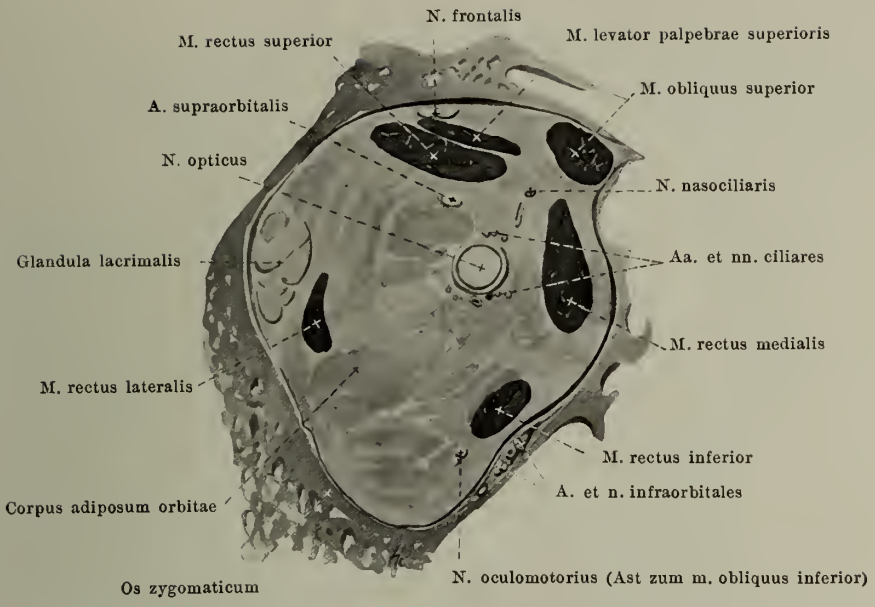

864. Frontalschnitt durch die rechte Augenhöhle,

von vorn, nahe hinter dem bulbus. Vergr.: 3:2.

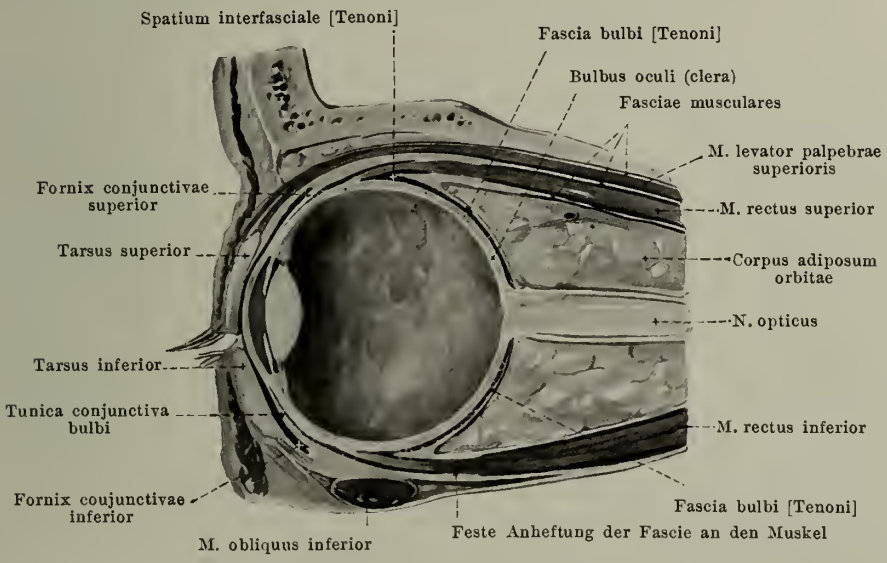

865. Vertikalschnitt durch den Augapfel,

etwas schematisiert (mit Benutzung einer Figur von H. Virchow).
Vergr.: 3:2.

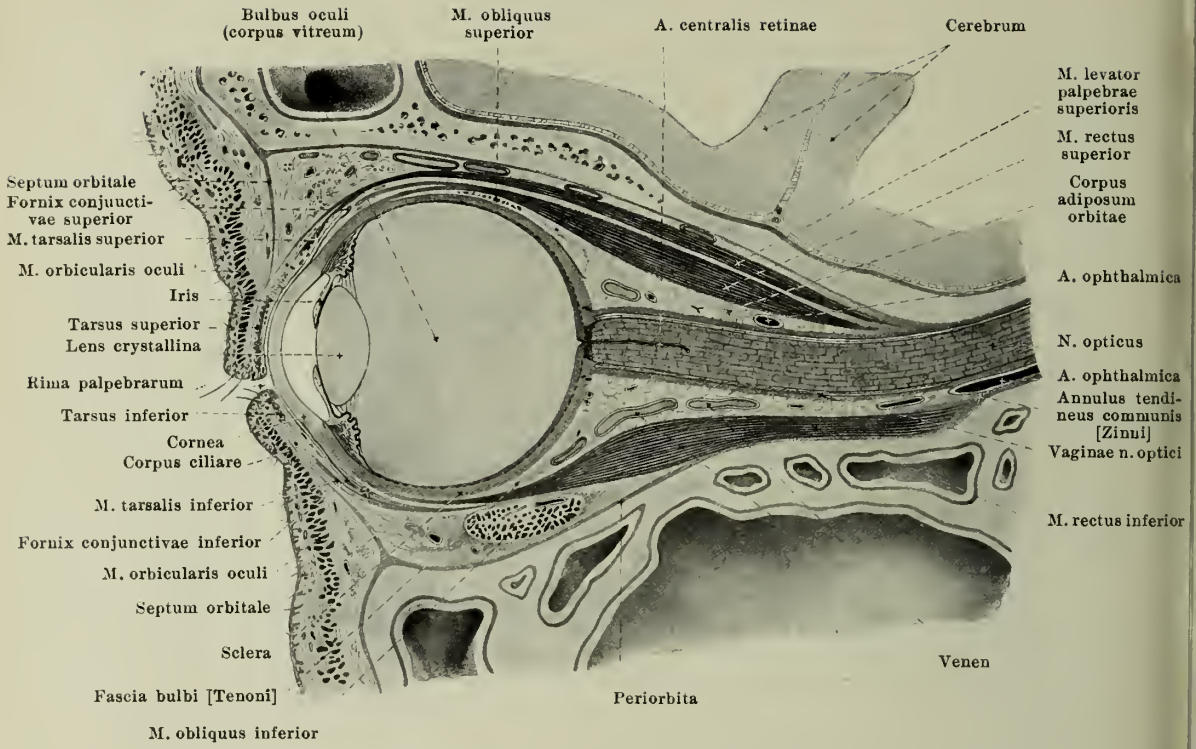

866. Vertikalschnitt durch die Augenhöhle

in der Richtung des n. opticus (nach H. Sattler). Vergr.: 3:2.

Fasciae orbitales, Fascien der Augenhöhle (s. auch Fig. 853, 855, 856, 861—865 u. 867). Der Augapfel ist mit Ausnahme des Hornhautabschnittes unmittelbar von einer bindegewebigen Membran, *fascia bulbi [Tenoni] (Tenonsche Kapsel),* umhüllt, welche selbst wieder unmittelbar mit dem umgebenden Fettpolster zusammenhängt. Diese Kapsel ist von blätterigem Bau, verhältnismäßig fest und von etwas wechselnder Dicke; sie ist überall mit der sclera und den Sehnen der Augenmuskeln (s. unten) durch zartes, netzartiges Gewebe verbunden, dessen miteinander kommunizierende Maschenräume als *spatium interfasciale [Tenoni] (Tenonscher Raum)* bezeichnet werden. Die Kapsel hängt vorn mit der conjunctiva bulbi und conjunctiva palpebrarum zusammen; hinten endet sie sehr verdünnt an der Eintrittsstelle des Sehnerven (lateral ein wenig entfernt von ihr). Die Sehnen der Augenmuskeln treten durch Schlitze der Kapsel an den bulbus heran. Jeder Augenmuskel ist in der vorderen Hälfte von einer nach vorn zu allmählich dicker werdenden Fascie, *fascia muscularis,* umgeben, welche als röhrenförmiger Fortsatz der fascia bulbi erscheint; diese Fascie umhüllt vorn eine Fortsetzung des Tenonschen Raumes und ist etwas hinter der Durchtrittsstelle der Sehne durch die fascia bulbi fest mit dem Muskel verwachsen (s. Fig. 865). Die Tenonsche Kapsel ist vorn durch sich verbreiternde Züge lateral an die laterale Augenhöhlenwand, medial an die hinter der pars lacrimalis m. orbicularis oculi gelegene Fascie und außerdem neben der Sehne des m. obliquus superior an dessen trochlea angeheftet. Der Tenonsche Raum ragt vorn bis unter die conjunctiva bulbi.

Die Augenhöhle ist von einer ziemlich dünnen Knochenhaut, welche als *periorbita* bezeichnet wird, ausgekleidet; diese hängt hinten mit der Duralscheide des n. opticus (s. S. 771) zusammen, schließt auch teilweise die fissurae orbitalis ab und geht vorn in die Knochenhaut der Gesichtsknochen über; sie enthält in der fissura orbitalis inferior den dünnen, aus glatten Muskelfasern bestehenden *m. orbitalis* (nicht gezeichnet, innerviert vom Sympathicus), vereinzelte solche Bündelchen auch an anderen Stellen. Der Raum zwischen dem Augapfel, dem Sehnerven, den Muskeln und den Tränendrüsen wird von fetthaltigem Bindegewebe, *corpus adiposum orbitae, Fettpolster der Augenhöhle,* ausgefüllt, durch welches die Gefäße und Nerven ziehen.

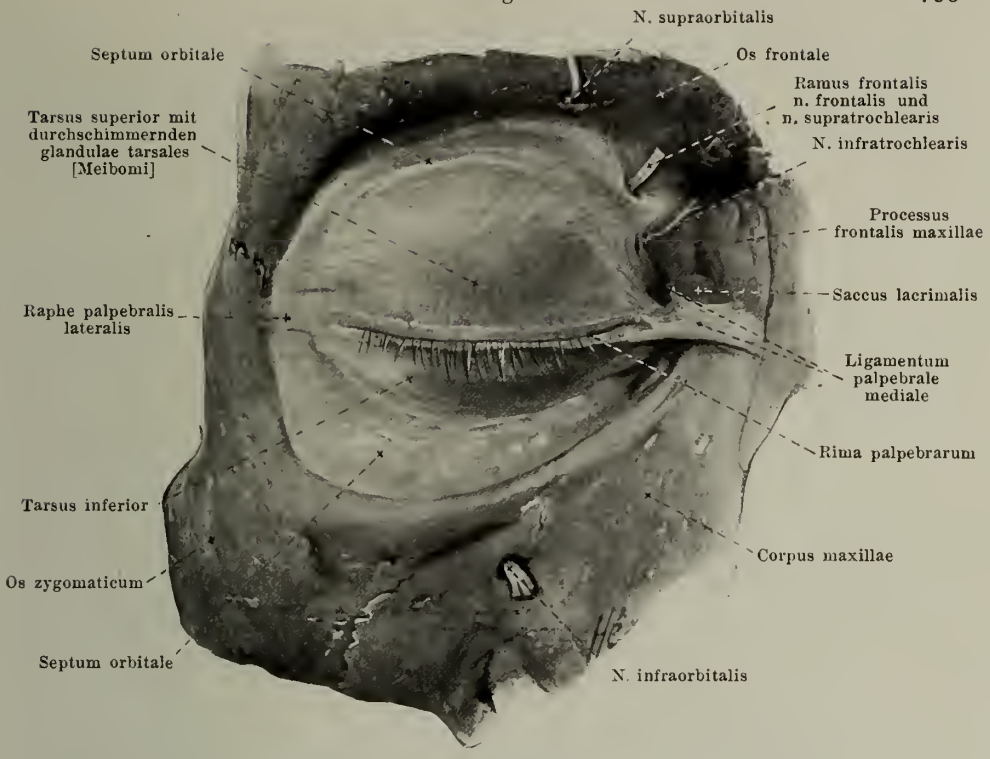

867. Rechtes septum orbitale, von vorn. Vergr.: 4:3.

(Der m. orbicularis oculi ist wegpräpariert.)

Die Augenhöhle ist nach vorn gegen die Augenlider abgegrenzt durch ein Fascienblatt, *septum orbitale* (s. auch Figg. 866 u. 872), welches am aditus orbitae angeheftet ist und sich in die Lider hinein erstreckt. Es trifft im oberen Lide mit der vorderen Ausbreitung des m. levator palpebrae superioris zusammen, zieht mit ihr vereinigt hinter dem m. orbicularis oculi abwärts und ist dabei mit der vorderen Fläche des tarsus innig verbunden; im unteren Lide verläuft es isoliert in entsprechender Weise. Das septum liegt also vor dem Bindehautsack. Oben entspringt es von einem dem margo supraorbitalis angehefteten niedrigen, derben, bindegewebigen Randstreifen, der die incisurae supraorbitalis und frontalis in Kanäle umwandelt; medial liegt seine Abgangsstelle hinter der crista lacrimalis posterior (also auch hinter der pars lacrimalis m. orbicularis oculi). Das septum ist nicht überall gleich dick, am oberen Umfange am kräftigsten, im unteren Teile sehr zart und bisweilen von Fettläppchen durchsetzt; auf den tarsi ist es ebenfalls sehr dünn: lateral ist es durch die *raphe palpebralis lateralis* (s. S. 243) verstärkt.

***Palpebrae**, Augenlider,* (s. Figg. 865, 866—873) sind zwei Falten der äußeren Haut, welche sich von oben, *palpebra superior,* und von unten, *palpebra inferior*, her vor die vordere Fläche des Augapfels schieben, bis sie sich mit ihren freien Rändern berühren. Das obere Augenlid ist etwas größer als das untere. Die Grenze des oberen Augenlides nach oben ist gegeben durch die *Augenbraue, supercilium;* diese ist ein in der Höhe des margo supraorbitalis nach oben konvex verlaufender Wulst, welcher dicht mit steifen, im allgemeinen lateralgerichteten Haaren besetzt ist; die Lage und Stärke der Augenbrauen wechselt sehr, ebenso ihre Farbe. Das untere Augenlid ist nach unten unscharf abgegrenzt durch eine rinnenförmige Furche, *sulcus infrapalpebralis,* welche medial vom inneren Augenwinkel beginnt, lateral- und abwärts zieht und etwas höher als der margo infraorbitalis endigt; im Alter wird die Rinne tiefer, und es tritt eine zum lateralen Augenwinkel aufsteigende Furche hinzu. Die freien Ränder der Augenlider, welche die *Lidspalte, rima palpebrarum,* begrenzen, haben jeder eine vordere und eine hintere, scharfe oder (namentlich vorn) leicht abgestumpfte Kante, *limbus palpebralis anterior* und *posterior;* sie gehen am lateralen und medialen Ende der Lidspalte ineinander über mit der *commissura palpebrarum lateralis* und *medialis* und umgrenzen mit diesen den lateralen und medialen *Augenwinkel, angulus oculi lateralis* und *medialis.*

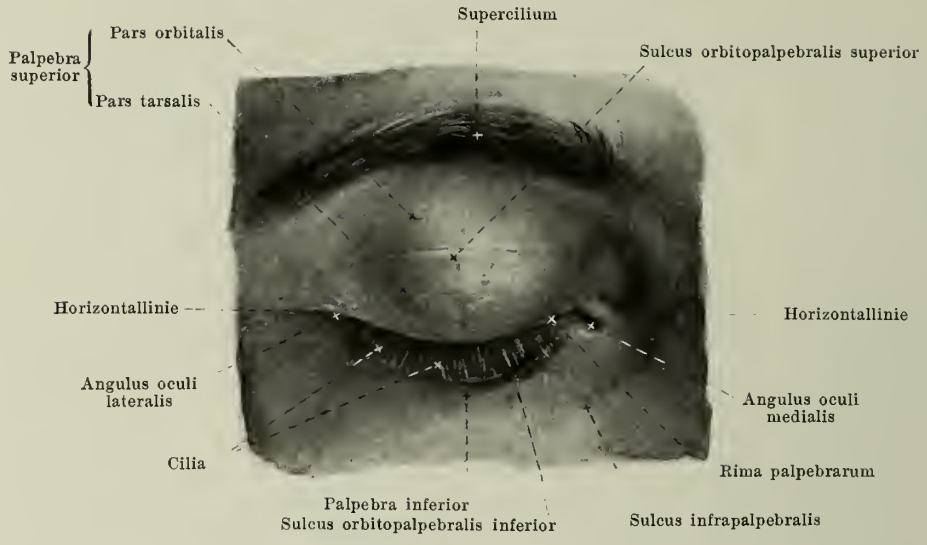

868. Rechtes Auge, geschlossen, eines 20jährigen Mädchens, von vorn.

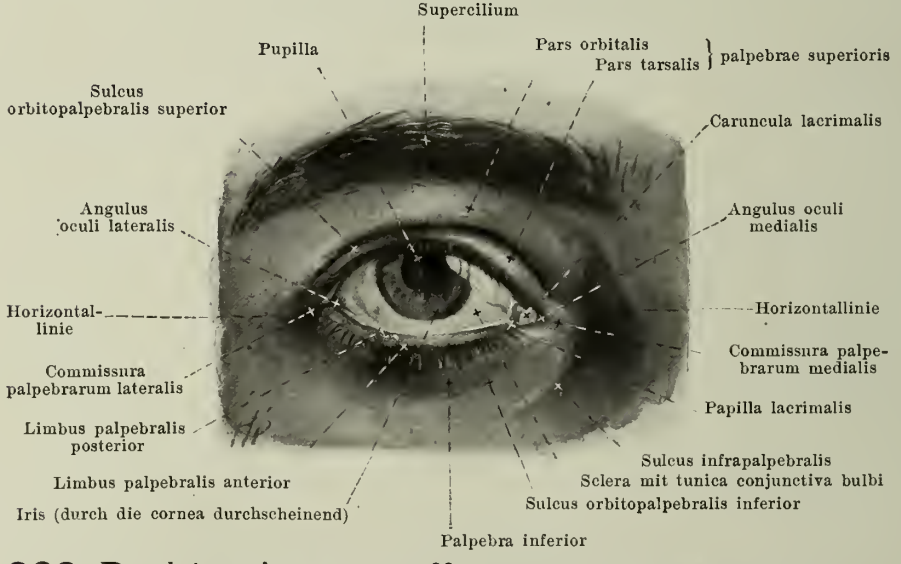

869. Rechtes Auge, geöffnet, eines 20jähr. Mädchens, von vorn.

(Die in Figg. 868 und 869 gezogenen Horizontallinien entsprechen einander.)

Palpebrae (Fortsetzung) s. auch Figg. 865, 866, 870—874). Der *angulus oculi lateralis* ist spitz, der *angulus oculi medialis* steht etwas tiefer, ist eine abgerundete Ausbuchtung der Lidspalte und umgrenzt den *Tränensee, lacus lacrimalis.* In diesem ist bei geöffneten Lidern eine kleine rötliche, keulenförmige Erhebung der conjunctiva, die *caruncula lacrimalis,* sichtbar, und lateral von ihr zieht eine sichelförmige, lateralwärts konkave Falte der Bindehaut, *plica semilunaris conjunctivae,* vom fornix superior zum fornix inferior der conjunctiva. Der Tränensee reicht lateral bis zu einer kleinen, kegelförmigen Erhebung jedes Augenlides, *papilla lacrimalis,* auf deren etwas nach hinten gewendeter Spitze das Tränenröhrchen mit einer punktförmigen, am unteren Lid etwas weiteren Öffnung, dem *punctum lacrimale,* beginnt.

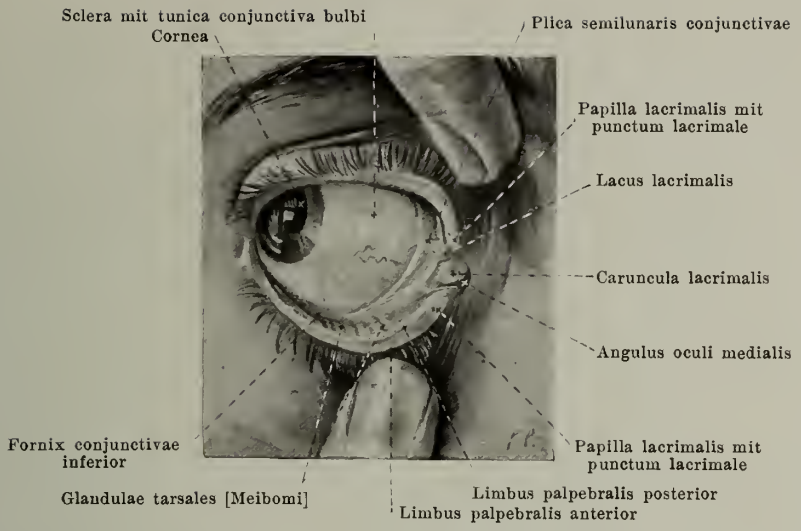

870. Rechtes Auge, durch Zug weit geöffnet,

eines 20jährigen Mädchens, von vorn. (Der Augapfel ist nach rechts gewendet.)

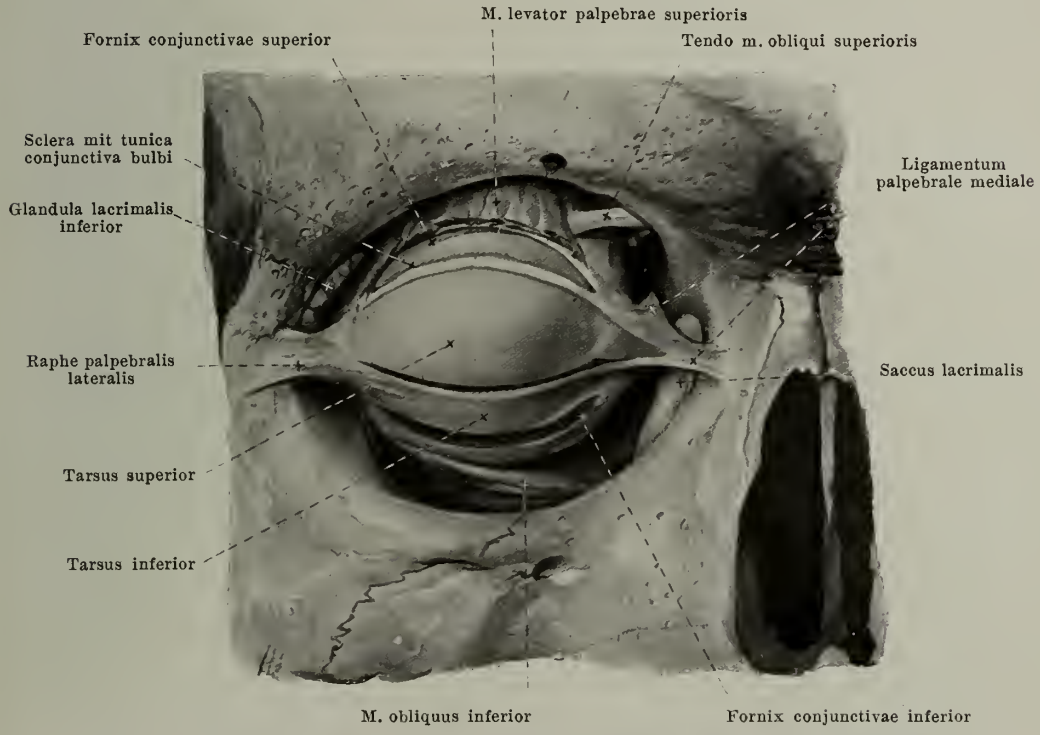

871. Lidplatten des rechten Auges, freigelegt,

von vorn. Vergr.: 4:3.

(Die Lidplatten und die Augenmuskeln sind freipräpariert; der Ansatz des m. levator palpebrae superioris ist entfernt, der Bindehautsack oberhalb und unterhalb der Lidplatten von vorn her eröffnet.)

872. Querschnitt des oberen Augenlides

(nach H. Sattler). Vergr.: 14:1.

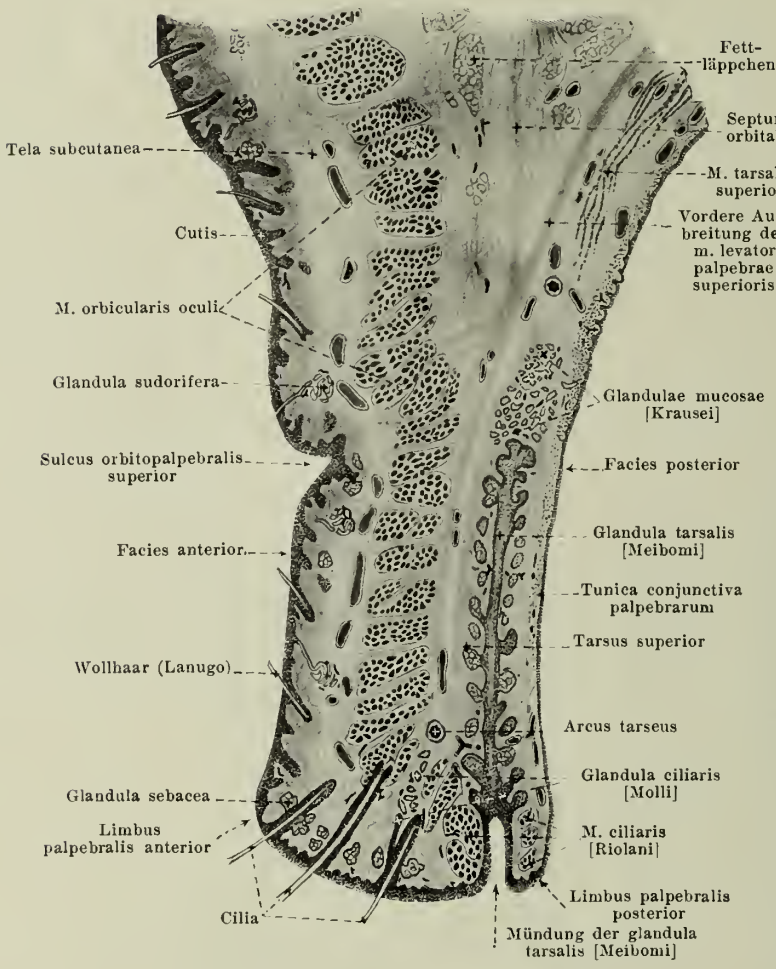

Palpebrae (Fortsetzung) (s. auch Figg. 865, 866, 870, 871 u. 873). Die *rima palpebrarum* ist bei geöffneten Lidern bikonvex und individuell stark schwankend, bei geschlossenen Lidern ist sie ein nach unten konvex gebogener Spalt, der eine durch beide Augenwinkel gezogene Horizontale nach unten überschreitet.

Die Augenlider sind schalenförmig nach vorn konvex gebogen und an ihrer hinteren Fläche, *facies posterior palpebrarum*, vom Augapfel nur durch den spaltförmigen Raum des Bindehautsackes getrennt. Ihre feste Grundlage wird von je einer derben, schalenförmigen Bindegewebsscheibe, der *Lidplatte, tarsus superior* und *inferior*, gebildet, welche mit der Umgebung, besonders innig mit der Bindehaut, verbunden ist; diese Scheiben sind nach vorn konvex gebogen, besitzen einen bis an die Lidspalte reichenden, geraden und einen dem Lidansatz zugekehrten, konvexen Rand. An ihrer medialen, stumpferen Spitze hängen sie mit dem lig. palpebrale mediale, an ihrer lateralen, spitzeren Ecke mit der raphe palpebralis lateralis zusammen; die obere Scheibe ist doppelt so hoch als die untere. In der Substanz der Lidplatten liegen die *glandulae tarsales [Meibomi]*, im oberen Lid 30—40, im unteren Lid 20—30, gewöhnlich dicht gedrängt in einer Reihe, annähernd vertikal durch die ganze Höhe der Lidplatte verlaufend (s. auch Fig. 873); wegen ihres Fettgehaltes schimmern sie auf der Rückseite des Lides gelblich durch; ihre Ausführungsgänge endigen mit punktförmigen Öffnungen am freien Lidrand nahe dem limbus palpebralis posterior. Ihr Sekret, *sebum palpebrale*, ist stark fetthaltig. An den oberen Rand des tarsus superior heftet sich die hintere Sehnenausbreitung des m. levator palpebrae superioris und der *m. tarsalis superior* (s. S. 786), am unteren Rand des tarsus inferior der *m. tarsalis inferior* (s. Fig. 866), ein Bündel von glatten Muskelfasern, welches von der Gegend des fornix conjunctivae inferior ausgeht.

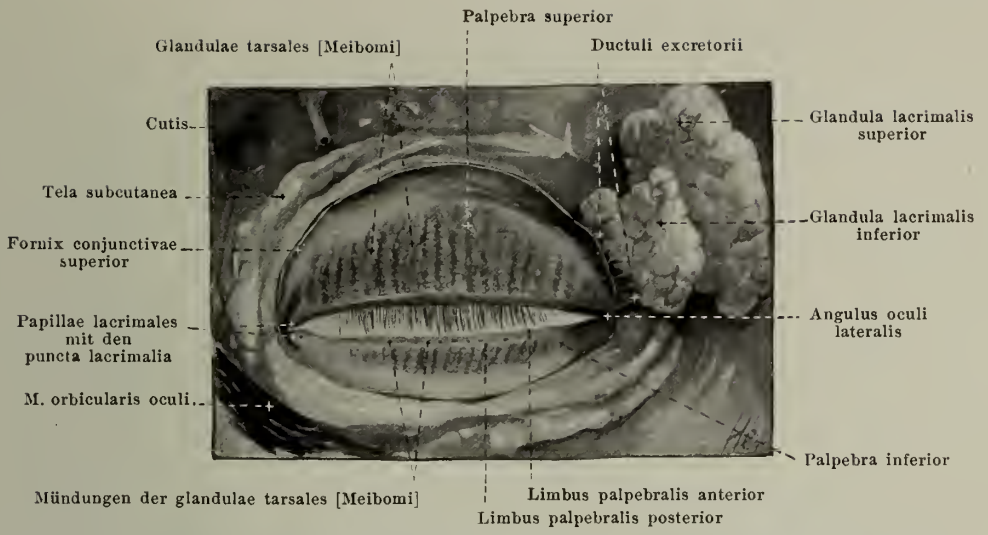

873. Lider des rechten Auges mit den Tränendrüsen, von hinten.

(Die Lider sind von der Unterlage losgelöst, der Muskel ist größtenteils wegpräpariert.)

Palpebrae (Fortsetzung) (s. auch Figg. 865, 866, 870—872). Die vordere Fläche der Augenlider, *facies anterior palpebrarum,* wird von der äußeren Haut gebildet, die am freien Lidrand unmittelbar in die tunica conjunctiva palpebrarum übergeht; sie ist zart und fettlos und zeigt viele feine, quere Runzeln, im mittleren und späteren Alter auch zahlreiche vertikale Fältchen. Sie ist im Bereich der Lidplatte, *pars tarsalis palpebrae,* fester mit der Unterlage verbunden, im übrigen Teil, *pars orbitalis palpebrae,* lockerer. Die Grenze zwischen diesen beiden Abschnitten ist im oberen Lid durch den bei geöffneter Lidspalte tiefen, bogenförmigen *sulcus orbitopalpebralis superior* (s. Figg. 868 u. 869) gebildet, über welchem die pars orbitalis sich vorwulstet und an dem sich Sehnenfasern des m. levator palpebrae superioris anheften; am unteren Augenlid ist eine schwache, entsprechende Furche, *sulcus orbitopalpebralis inferior,* nur in der medialen Hälfte sichtbar (s. Figg. 868 u. 869). Unter dem lockeren Unterhautbindegewebe breitet sich der m. orbicularis oculi (s. S. 243) aus, dessen der Lidspalte unmittelbar benachbarte Bündel *(m. ciliaris [Rioland],* s. Fig. 872) zwischen den Ausführungsgängen der glandulae tarsales, den Haarbälgen der Wimpern und den glandulae ciliares [Molli] verlaufen. Am freien Lidrand treten an und hinter dem limbus palpebralis anterior die *Wimpern, cilia,* zutage, die in dreifacher Reihe angeordnet sind und am oberen Lide dichter stehen und zahlreicher (100—150) sind, als am unteren (50—75); sie sind steif, am oberen Lide schräg abwärts, am unteren Lide schräg aufwärts gerichtet und so gebogen, daß die Konvexität der oberen derjenigen der unteren zugewendet ist. Die Wimpern besitzen *glandulae sebaceae, Talgdrüsen,* wie die anderen Haare, und nehmen gewöhnlich die Mündungen der *glandulae ciliares [Molli],* modifizierter Knäueldrüsen, auf (s. Fig. 872). Die hintere Fläche des Lides wird von der *tunica conjunctiva palpebrarum* (s. unten) überzogen.

Conjunctiva, *Bindehaut,* (s. auch Figg. 835, 837, 855, 865, 866, 869—872) ist eine schleimhautähnliche Fortsetzung der äußeren Haut, welche die hintere Fläche der Lider als *tunica conjunctiva palpebrarum* überzieht, sich dann unter Bildung der oberen und unteren Übergangsfalte, *fornix conjunctivae superior* und *inferior,* auf die vordere Fläche der sclera hinüberschlägt und vor der letzteren als *tunica conjunctiva bulbi* (s. SS. 773 u. 774) bis auf die Hornhaut weiter zieht; sie bildet also bei geschlossenen Lidern einen geschlossenen Sack, *Bindehautsack,* dessen vordere Wand von den Lidern und dessen hintere Wand vom Augapfel gebildet ist (s. auch S. 794). Die tunica conjunctiva palpebrarum ist auf dem tarsus fest mit der Unterlage verbunden und mit feinsten Grübchen besetzt; oberhalb des tarsus ist sie locker befestigt und zeigt bei geöffnetem Lid gröbere konzentrische Falten. Kleine Schleimdrüsen, *glandulae mucosae [Krausei],* die als accessorische Tränendrüsen zu deuten sind, kommen am fornix conjunctivae und im oberen Rande des tarsus superior vor. Nicht immer deutlich abgegrenzte Lymphknötchen, *noduli lymphatici conjunctivales,* sollen ebenfalls im fornix und dessen Umgebung normalerweise vorhanden sein.

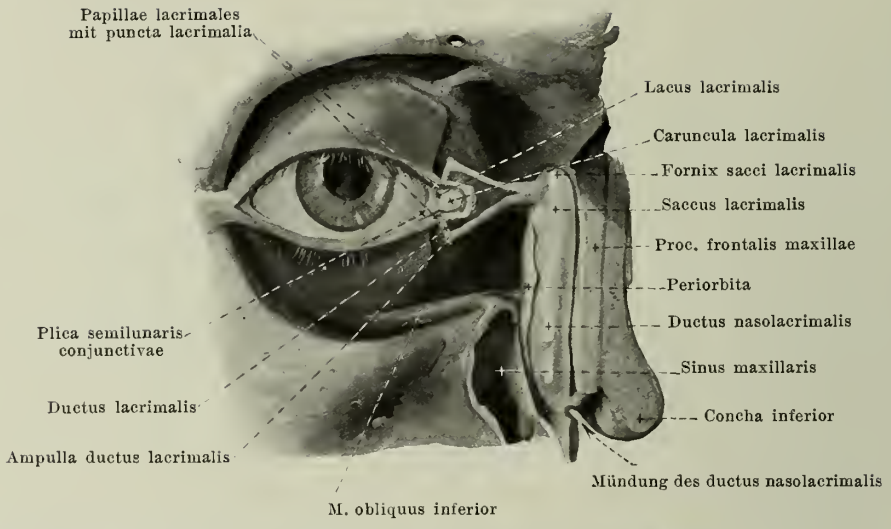

874. Tränenkanäle des rechten Auges, von vorn.

(Die medialen Abschnitte der Lidplatten sind entfernt, das lig. palpebrale mediale ist weggenommen, der canalis nasolacrimalis eröffnet.)

Apparatus lacrimalis, *Tränenapparat,* besteht aus der *Tränendrüse* und aus den ableitenden Tränenkanälen, nämlich: *ductus lacrimales, saccus lacrimalis* und *ductus nasolacrimalis.* Die *Tränendrüse* (s. Figg. 853, 855, 861, 864, 871 u. 872) ist von rötlichgrauer Farbe und besteht aus einer oberen und unteren Abteilung, welche durch die vordere Sehnenausbreitung des m. levator palpebrae superioris voneinander geschieden sind. Der obere Teil, *glandula lacrimalis superior,* ist von ovaler Gestalt und etwas wechselnder Größe; er liegt unmittelbar unter der periorbita in der fossa glandulae lacrimalis des Stirnbeines und ist dort durch Bindegewebsblätter befestigt; lateralwärts reicht er bis zur Naht zwischen Stirn- und Jochbein. Der untere, kleinere Teil, *glandula lacrimalis inferior,* ist lockerer gebaut und reicht unten bis unmittelbar an den fornix conjunctivae superior und bis an den lateralen Augenwinkel. Ihre *Ausführungsgänge, ductuli excretorii [glandulae larimalis],* sind ungefähr 12 zarte Röhrchen, welche dicht vor dem fornix, der unterste und weiteste in der Höhe des lateralen Augenwinkels, in den Bindehautsack münden (s. Fig. 873); die Gänge der oberen Drüse durchbohren die untere Drüse.

Die *Tränen, lacrimae,* befeuchten die freie Oberfläche des Augapfels, werden durch den Lidschlag über dieselbe verbreitet und können außerdem bei geschlossenen Lidern in einem manchmal vorhandenen schmalen, dreiseitigen Spalt zwischen der vorderen Fläche des bulbus und den freien Lidrändern, *rivus lacrimalis,* medianwärts laufen. Sie gelangen in den lacus lacrimalis und von da durch die puncta lacrimalia (s. S. 794) in die *ductus lacrimales, Tränenröhrchen.* Dieses sind zwei bis zu 10 mm lange, dünnwandige Gänge, die anfangs eine kurze Strecke vertikal (und etwas medial) verlaufen; dann wenden sie sich medianwärts und fassen konvergierend das lig. palpebrale mediale zwischen sich, um schließlich meist isoliert, seltener mit einem gemeinsamen Endstück in den Tränensack einzumünden; an der Umbiegungsstelle ist eine kleine birnförmige Erweiterung, *ampulla ductus lacrimalis,* vorhanden. Der *Tränensack, saccus lacrimalis,* (s. auch Figg. 867 u. 871) ist ein oben blindsackförmig geschlossener Kanal, der unten ohne Grenze in den ductus nasolacrimalis übergeht und oben lateral die Tränenröhrchen aufnimmt. Er füllt die fossa sacci lacrimalis vollständig aus und überragt mit seiner zugespitzten Kuppel, *fornix sacci lacrimalis,* gar nicht oder nur wenig das *lig. palpebrale mediale,* das sich bogenförmig von der crista lacrimalis posterior zum proc. frontalis maxillae ausspannt und mit der Wand des Tränensackes durch lockeres Gewebe verwachsen ist. Lateral wird der Tränensack außerdem von der periorbita überlagert, welche sich zwischen den cristae lacrimales ausspannt. Sein Lumen ist ein sagittal gestellter Spalt. Der *Tränennasengang, ductus nasolacrimalis,* füllt als häutiger Kanal den canalis nasolacrimalis aus, ist am oberen Ende des Knochenkanales am engsten und besitzt ein weiteres Lumen als der Tränensack. Seine Schleimhaut zeigt oft kleine Falten und Taschen. Er mündet im unteren Nasengang, indem er die Schleimhaut desselben schräg durchzieht, meist mit einer längsovalen Spalte; die Schleimhautlippe, welche diese Öffnung von oben umgibt, wird *plica lacrimalis [Hasneri]* genannt (s. Fig. 924).

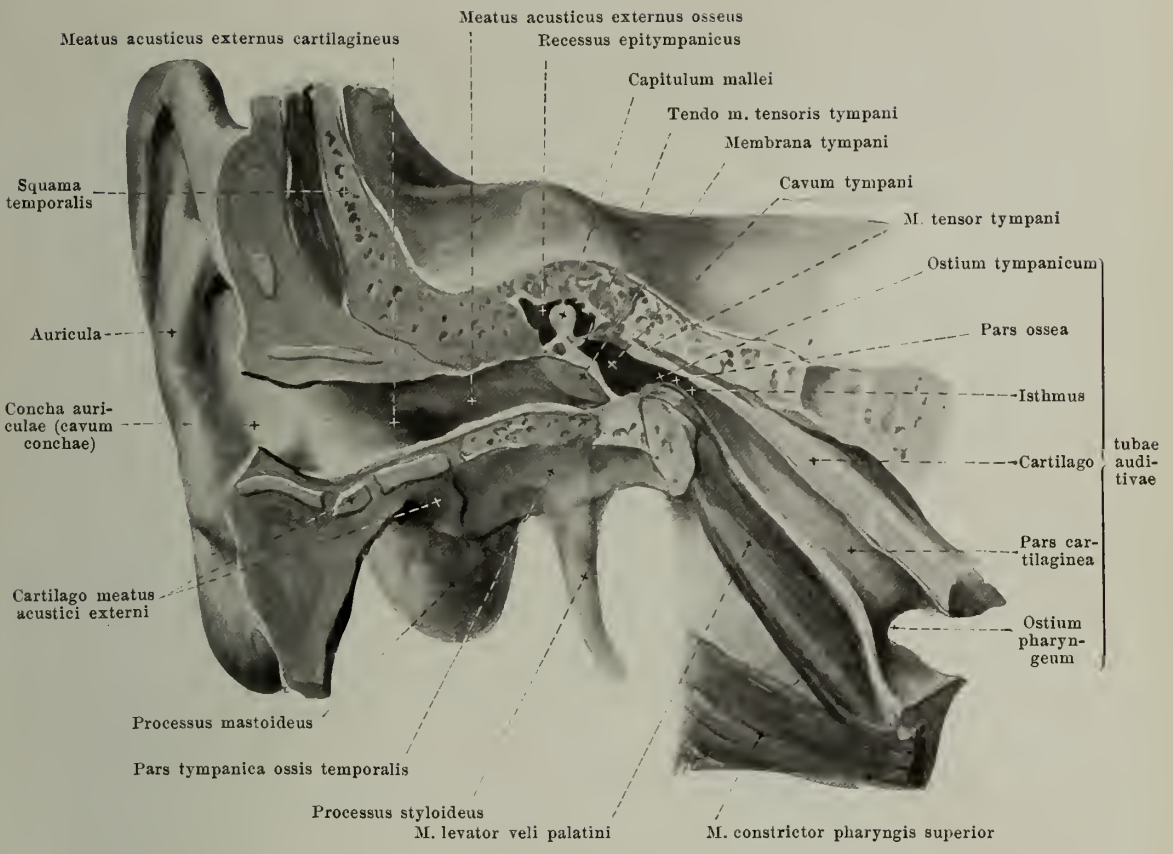

875. Übersicht des rechten äußeren Ohres und Mittelohres, von vorn und außen.

(Durch einen frontalen Schnitt ist das äußere Ohr, durch einen schräg lateral- und dorsalwärts geführten Vertikalschnitt sind die Paukenhöhle und Ohrtrompete eröffnet).

Organon auditus, *Gehörorgan,* wird eingeteilt in das *äußere Ohr, auris externa,* das *Mittelohr, auris media,* und das *innere Ohr, auris interna.*

Auris externa, *äußeres Ohr,* (s. auch Figg. 876—883) wird gebildet von der *Ohrmuschel, auricula,* und dem *äußeren Gehörgang, meatus acusticus externus.*

Die *auricula, Ohrmuschel,* (s. auch Figg. 876—883) ist eine im allgemeinen unregelmäßig muschelförmige, länglich platte Hautfalte, welche die Mündung des äußeren Gehörganges umgreift; sie ist ungefähr doppelt so lang als breit und in verschiedenen Richtungen aus- und eingebogen, doch so, daß ihre laterale Fläche im wesentlichen konkav, ihre mediale, dem Schädel zugewendete konvex ist. Sie enthält im Inneren den *Ohrknorpel, cartilago auriculae,* aus elastischem Knorpel bestehend, welcher meist nur von der dünnen Haut überzogen ist und somit die wesentliche Form der Ohrmuschel bestimmt, aber unten etwas kürzer als diese ist. Der Ohrknorpel setzt sich vorn unten unmittelbar in die cartilago meatus acustici externi fort (s. Figg. 878 u. 879) und bildet mit ihr gemeinsam eine oben offene Halbrinne; der hintere, dem Ohrknorpel angehörende Schenkel der Rinne hängt mit dem vorderen, vom Gehörgangknorpel und der lamina tragi gebildeten Schenkel durch ein schmaleres Zwischenstück, *isthmus cartilaginis auriculae,* zusammen, dessen lateraler Rand die tiefste Stelle der *incisura intertragica* (s. S. 805) bildet, und dessen medialer Rand den entsprechenden medialen Einschnitt zwischen den beiden Schenkeln, die *incisura terminalis,* begrenzen hilft.

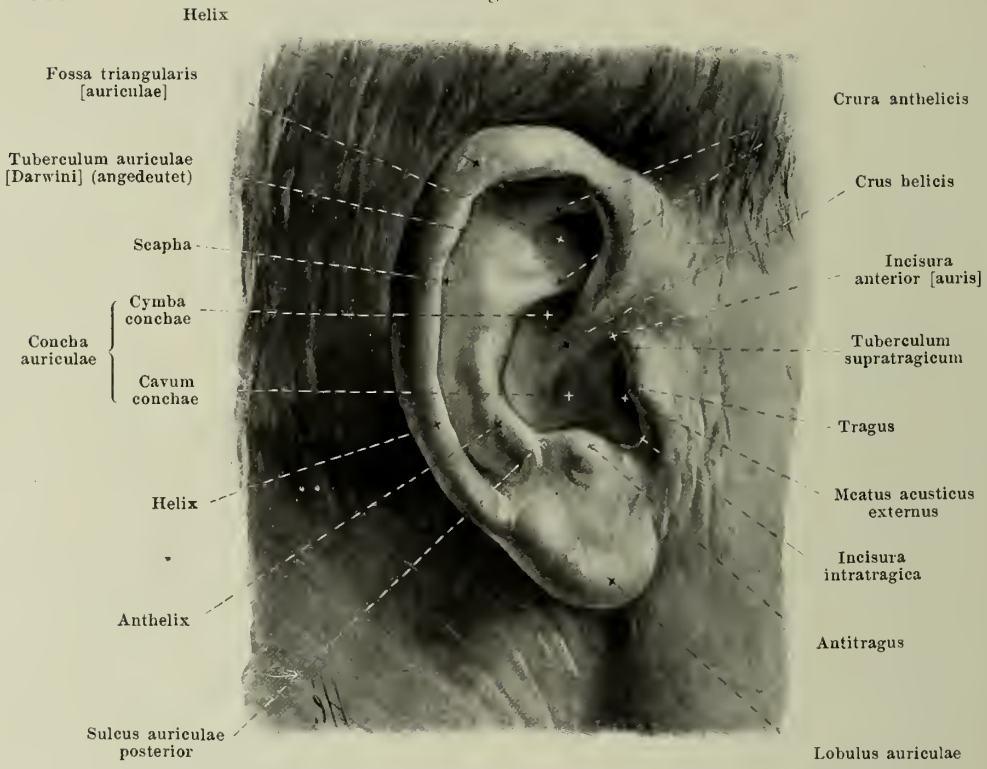

876. Rechte Ohrmuschel, von außen (nach dem Lebenden).

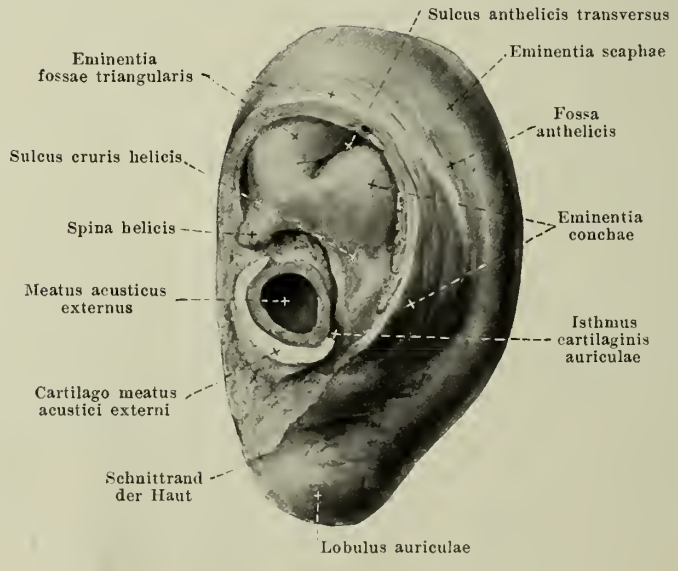

877. Rechte Ohrmuschel, von innen.
(Die Ohrmuschel ist durch einen glatten Schnitt vom Kopfe abgetrennt.)

Cartilago auriculae (Fortsetzung) (s. auch Figg. 876, 877, 880—882). Ihr hinterer und oberer, nach außen umgekrempelter, stark gebogener Rand, *helix (Ohrleiste)*, entwickelt sich aus der Höhlung der Muschel mit einem leicht gebogenen Wulst, *crus helicis*, und entsendet an dessen vorderem Rande einen kleinen Höcker, *spina helicis*, nach vorn und abwärts; unten endigt er mit einer nach vorn umgebogenen Platte, *cauda helicis*, welche von dem benachbarten antitragus durch einen tiefen Einschnitt, *incisura antitragicohelicina*, getrennt ist; seine freie, ziemlich scharfe Kante besitzt öfters im oberen Teile seines hinteren Abschnittes einen kleinen Fortsatz, *tuberculum auriculae [Darwini]*. Dem helix ungefähr parallel läuft auf der lateralen Fläche ein länglicher Wulst, *anthelix (Gegenleiste)*; er beginnt vorn oben unter dem helix mit zwei nach hinten konvergierenden Schenkeln, *crura anthelicis*, welche eine flache Grube, *fossa triangularis [auriculae]*, zwischen sich fassen; hinten ist er vom helix durch eine längliche Grube, *scapha*, getrennt, und unten geht er in den antitragus über, manchmal unmerklich, manchmal durch eine Vertiefung, *sulcus auriculae posterior*, von ihm geschieden. Der untere Teil des Ohrknorpels rollt sich neben der cauda helicis um und bildet eine kleine, dreieckige, nach oben frei hervorragende Platte, *antitragus (Gegenecke)*, welche vorn durch einen mehr oder weniger tiefen Einschnitt, *incisura intertragica*, von der *lamina tragi* geschieden wird. Diese viereckige Knorpelscheibe ist der laterale Teil der cartilago meatus acustici (s. SS. 799 und 805) und bildet die Grundlage des *tragus (Ecke)* der Ohrmuschel; sie überlagert die Öffnung des äußeren Gehörganges klappenartig von vorn und läßt nicht selten an ihrem oberen Teil ein kleines Höckerchen, *tuberculum supratragicum*, erkennen. Die tiefe Grube zwischen anthelix, tragus und antitragus wird *concha auriculae* genannt und durch das crus helicis unvollständig geschieden in einen kleineren, oberen Teil *cymba conchae*, und einen größeren, unteren, *cavum conchae*, welcher in seinem vorderen Teil unmittelbar in den meatus acusticus externus führt. Die an der konvexen, medialen Fläche des Ohrknorpels vorhandenen Vorwölbungen entsprechen den grubenartigen Vertiefungen der konkaven, lateralen Fläche und werden dementsprechend als *eminentia fossae triangularis, eminentia scaphae* und *eminentia conchae* bezeichnet.

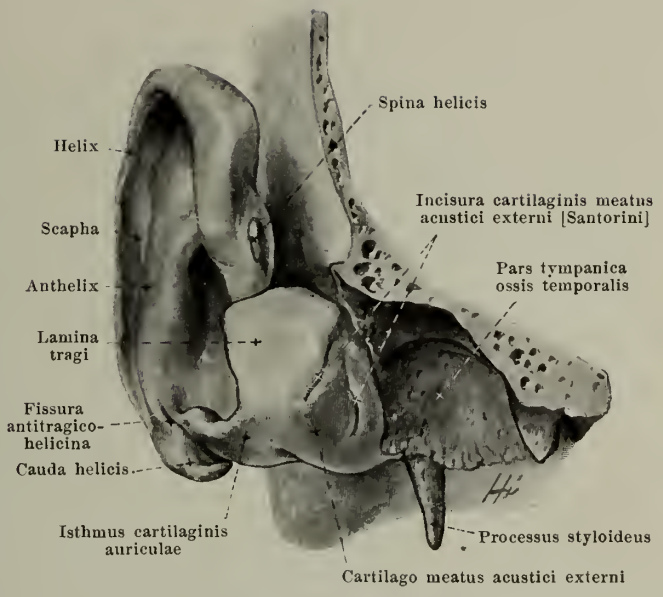

878. Rechter Ohrknorpel mit seinem Ansatz am Knochen,

von vorn und etwas von außen.

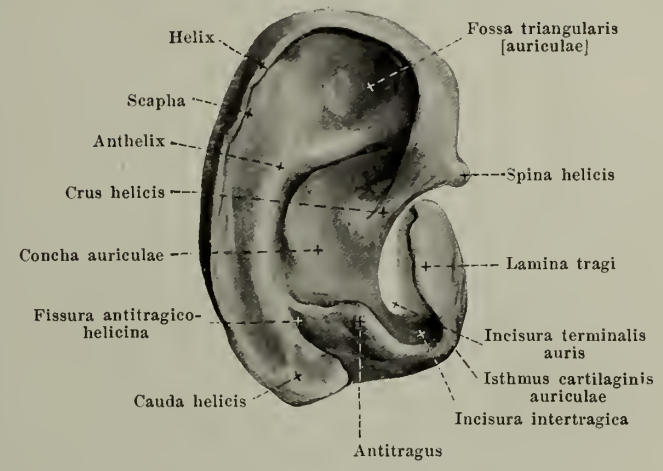

879. Rechter Ohrknorpel, isoliert,

von außen.

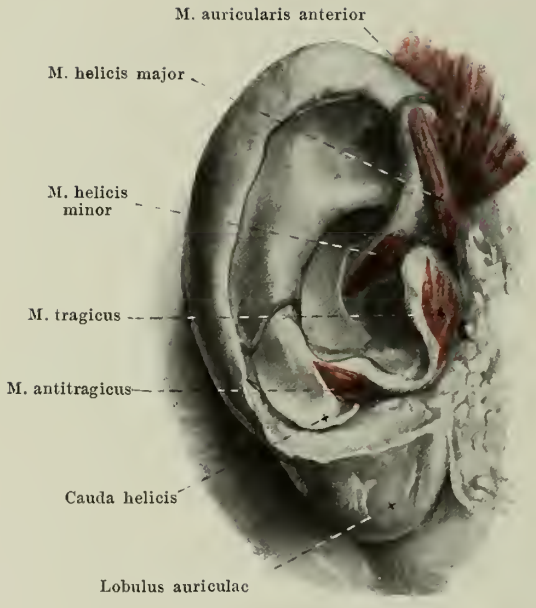

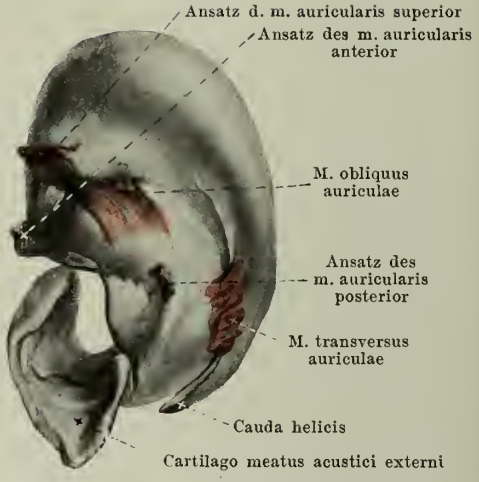

880. Rechter Ohrknorpel mit den Muskeln,

teilweise aus der Ohrmuschel frei präpariert, von außen.

881. Rechter Ohrknorpel, isoliert, mit den Muskeln,

von innen.

Cartilago auriculae (Fortsetzung) (s. auch Figg. 877—879), mediale, konvexe Fläche. Die eminentia fossae triangularis ist von der eminentia conchae durch den *sulcus anthelicis transversus* getrennt; er entspricht dem unteren crus anthelicis und geht bogenförmig in die lange, abwärts gerichtete *fossa anthelicis* über, die an der lateralen Fläche den anthelix vortreibt. Auf der Oberfläche der eminentia conchae verläuft der flache *sulcus cruris helicis,* dem crus helicis entsprechend annähernd horizontal.

Der Ohrknorpel ist an das Schläfenbein durch eine mehr oder weniger zusammenhängende Fasermasse geheftet, an der man drei Faserzüge, *ligamenta auricularia [Valsalvae]* (nicht gezeichnet), unterscheidet: das *lig. auriculare anterius* von der Wurzel des Jochbogens zur helix und lamina tragi, das *lig. auriculare superius* vom oberen Rand des porus acusticus externus zur spina helicis und das *lig. auriculare posterius* von der lateralen Fläche des proc. mastoideus zur eminentia conchae.

Der Ohrknorpel besitzt kleine eigene Muskeln aus quergestreiften Muskelfasern, von blasser Farbe, gewöhnlich sechs, von sehr wechselnder Ausbildung, welche sämtlich vom n. facialis innerviert werden. Auf der lateralen Fläche: *M. helicis major* von der spina helicis aufwärts an den helix. *M. helicis minor* auf dem crus helicis. *M. tragicus* auf der lamina tragi; *m. antitragicus* auf dem antitragus zum Teil zur cauda helicis; diese beiden sollen den Eingang zum äußeren Gehörgang verengern. Auf der medialen Fläche: *M. transversus auriculae,* horizontal, von der eminentia scaphae zur eminentia conchae. *M. obliquus auriculae,* vertikal, von der eminentia fossae triangularis zur eminentia conchae.

Die *auricula, Ohrmuschel* (s. auch Figg. 876 u. 877), ist an ihrer lateralen Fläche vollständig von der Haut überzogen, die den Einschnitt zwischen crus helicis und lamina tragi überbrückt und in eine Rinne, *incisura anterior [auris],* umwandelt und sich dann in die Wangenhaut fortsetzt. An der medialen Fläche überzieht die Haut nur den oberen und hinteren Teil des Ohrknorpels und biegt dann in die Kopfhaut um. Unten bildet die Haut eine über die cauda helicis und den antitragus hinabragende, platte, abgerundete, fetthaltige Duplikatur, *lobulus auriculae, Ohrläppchen,* welche individuell sehr wechselt.

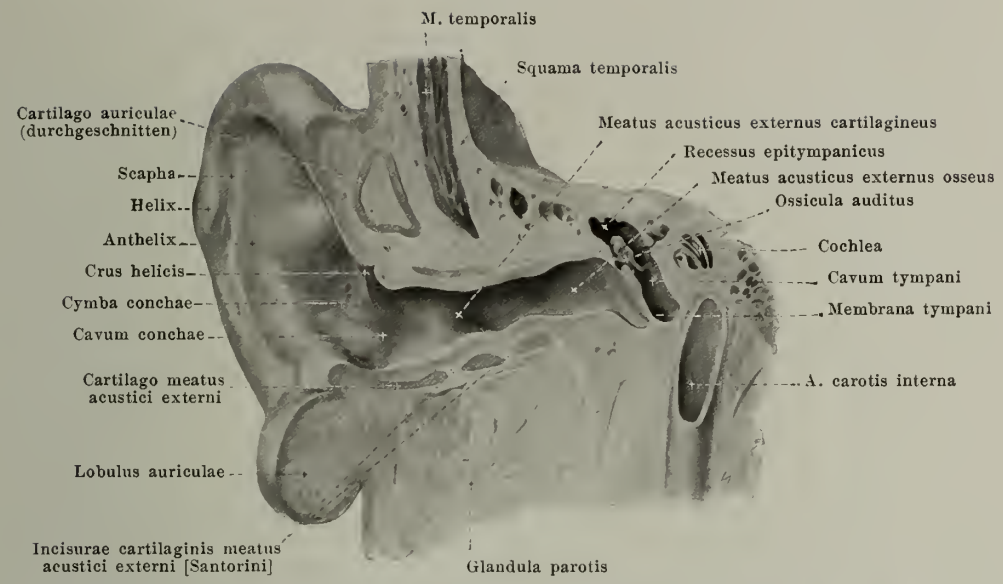

882. Vertikalschnitt des rechten Gehörganges,

von vorn.

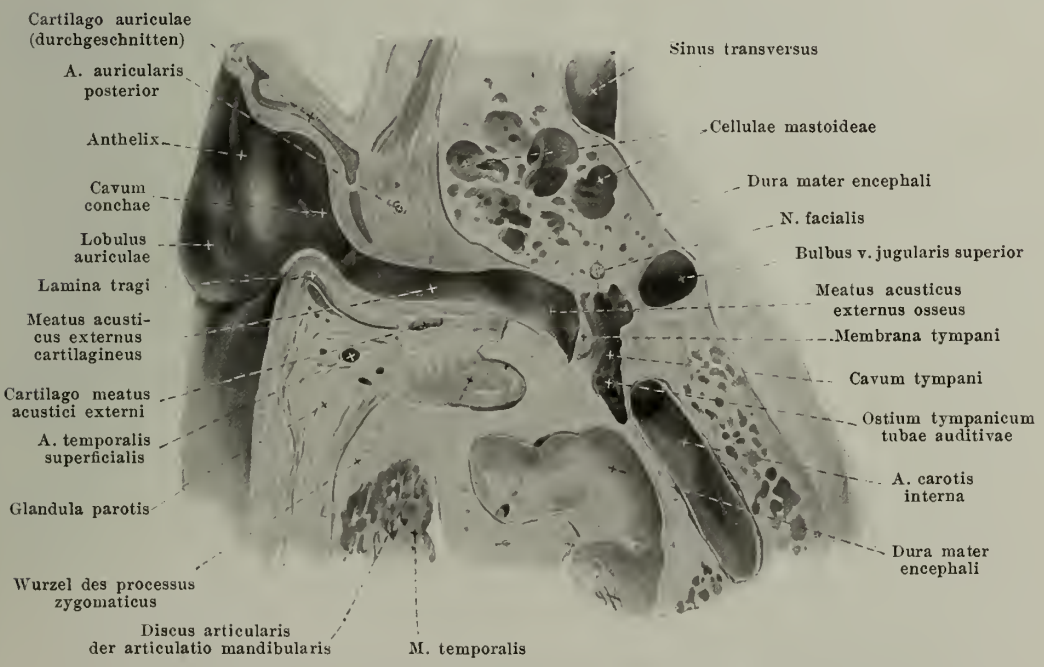

883. Horizontalschnitt des rechten Gehörganges,

von oben.

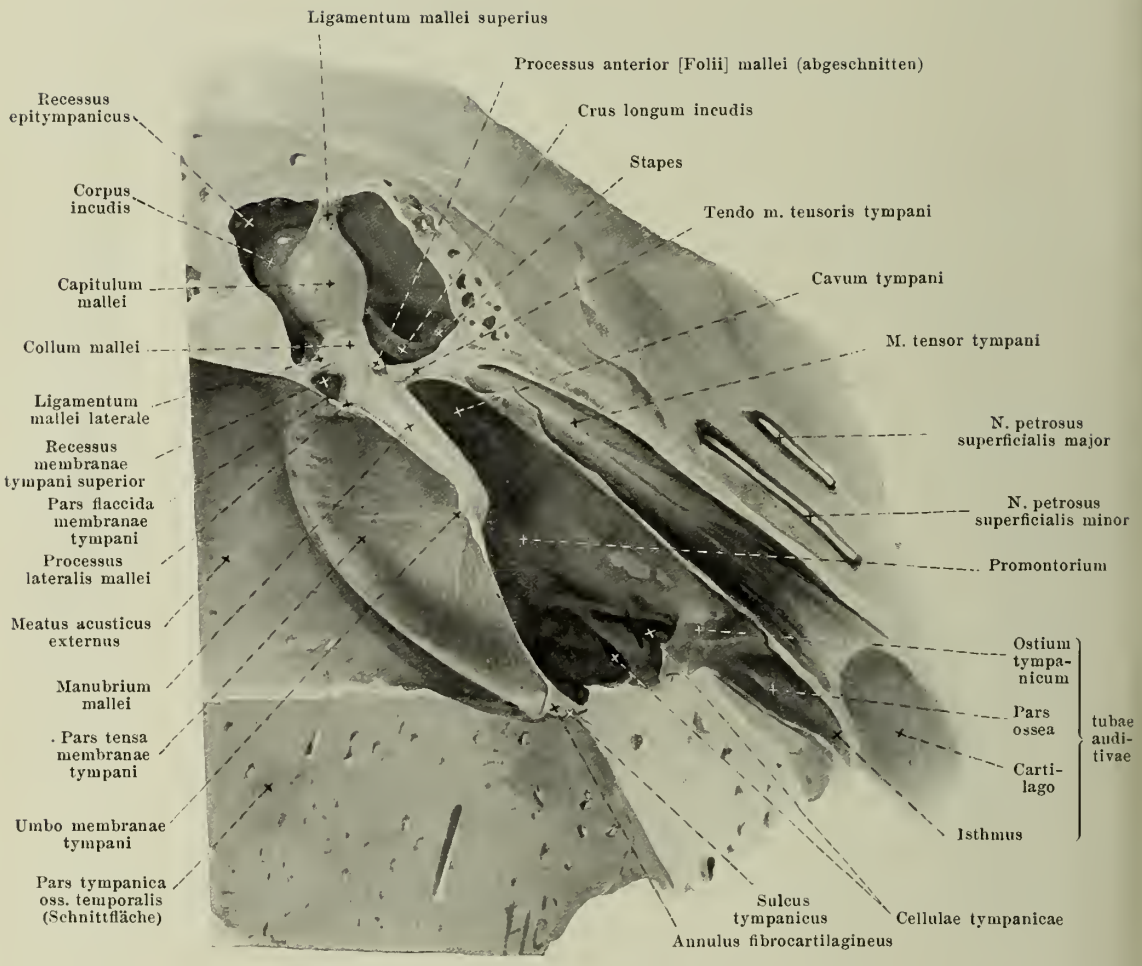

884. Vertikalschnitt des rechten Trommelfelles,

von vorn. Vergr.: 6:1.

(Durch den äußeren Gehörgang ist der Schnitt annähernd frontal geführt, medial von ihm schräg vor- und medianwärts.)

Meatus acusticus externus, äußerer Gehörgang (s. Figg. 875—879, 882—884) zerfällt in einen lateralen Abschnitt, den *knorpeligen Gehörgang, meatus acusticus externus cartilagineus,* und einen medialen Teil, den *knöchernen äußeren Gehörgang, meatus acusticus externus osseus.*

Der *meatus acusticus externus cartilagineus* (s. Figg. 875—884) beginnt lateral im cavum conchae (s. S. 801) und reicht medianwärts bis zum porus acusticus externus. Seine vordere und untere Wand wird von einem rinnenförmigen Knorpel, *cartilago meatus acustici externi,* gebildet, welcher sich lateral in die lamina tragi (s. S. 801) fortsetzt und hinten mit der cartilago auriculae zusammenhängt (s. S. 799). Dieser Knorpel ist gewöhnlich an zwei Stellen durch annähernd vertikale Spalten, *incisurae cartilaginis meatus acustici externi [Santorini],* unterbrochen, welche durch Bindegewebe ausgefüllt sind; er heftet sich vorn und unten (s. Fig. 878) an die hintere Wurzel des proc. zygomaticus und an den lateralen Rand der pars tympanica oss. temporalis fest an. Die obere und hintere, etwas kürzere Wand des knorpeligen Gehörganges wird durch eine Bindegewebsplatte gebildet, welche den oberen Knorpelrand mit dem Knorpel der Ohrmuschel und mit dem Knochen verbindet und sich medial an den oberen und hinteren Umfang des porus acusticus externus (und an die spina supra meatum) anheftet.

Der *meatus acusticus externus osseus* gehört dem Schläfenbein an (s. S. 7); er beginnt lateral mit dem *porus acusticus externus* und besitzt glatte Wände, von denen die vordere und untere schwach gegen das Lumen konvex und länger, die obere und hintere schwach konkav und kürzer sind. Medial endet er mit dem *sulcus tympanicus* und der *incisura tympanica [Rivini]* s. S. 13 u. Figg. 906 u. 907).

Der *meatus acusticus externus* (s. Figg. 875, 882 u. 883) ist innen von einem dünnen Perichondrium und Periost überzogen und von einer blindsackförmigen Fortsetzung der äußeren Haut ausgekleidet, die im Bereich der pars tympanica sehr dünn und mit dem Periost untrennbar verbunden ist und als besonders dünne Schicht die laterale Fläche des Trommelfelles überzieht. Im Bereich des knorpeligen Teiles finden sich zahlreiche kräftige Haare, *tragi (Ohrhaare)* genannt, und die *glandulae ceruminosae, Ohrenschmalzdrüsen,* welche das *cerumen, Ohrenschmalz,* absondern. Der Gehörgang ist nach Länge, Lumen und Verlauf zahlreichen individuellen Schwankungen unterworfen. Im allgemeinen ist er horizontal und frontal gerichtet, dabei aber in horizontaler und vertikaler Ebene leicht S-förmig so gebogen, daß er in horizontaler Richtung lateral nach vorn und medial nach hinten konvex, in vertikaler Richtung lateral nach unten und medial nach oben konvex gekrümmt ist. Der laterale Abschnitt der Krümmung gehört dem knorpeligen Teil an und ist länger als der mediale. Das Lumen ist länglich unregelmäßig elliptisch; seine Längsachse steht lateral annähernd vertikal, und nähert sich medial der Horizontalen; die engste Stelle ist die Grenze zwischen knorpeligem und knöchernem Abschnitt. Die mediale Abgrenzung wird durch das Trommelfell gebildet; seine Schiefstellung namentlich bewirkt es, daß die vordere und untere Wand des Gehörganges länger sind als die hintere und obere.

Das *Trommelfell, membrana tympani,* (s. Figg. 875, 882—885, 887—889) ist als sehr dünne, glatte Membran zwischen dem äußeren Gehörgang und der Paukenhöhle ausgespannt und trennt diese beiden vollständig von einander und somit auch das äußere Ohr vom Mittelohr. Seine Form, Größe und Neigung schwanken stark individuell.

Das Trommelfell ist meist elliptisch, zuweilen rein oval und hat einen Längsdurchmesser (schräg von oben vorn nach unten hinten) von 9 - 10 mm und einen Querdurchmesser von 8—9 mm. Es ist im sulcus tympanicus und in der incisura tympanica [Rivini] ausgespannt und steht im Körper so geneigt, daß eine durch den sulcus tympanicus gelegte Ebene medianwärts, nach hiuten und nach oben sieht; dem entspricht die verschiedene Länge der Wände des äußeren Gehörganges (s. oben). Beim Neugeborenen ist die Neigung größer und das Trommelfell steht fast horizontal. Der kleine, obere, innerhalb der incisura tympanica gelegene Abschnitt ist schlaff und wird als *pars flaccida* bezeichnet; er reicht abwärts bis an die knopfartige, durch den proc. lateralis mallei vorgetriebene *prominentia malleolaris* und bis an zwei nach diesem Punkt konvergierende, von den spinae tympanicae ausgehende Falten, die kürzere *vordere* und die längere *hintere Trommelfellfalte, plica membranae tympani anterior* und *posterior.* Der größere, untere Abschnitt des Trommelfelles ist stark gespannt und wird als *pars tensa* bezeichnet; er wird in der Mitte durch die Spitze des in seine Snbstanz eingebetteten Hammergriffes trichterförmig medianwärts eingezogen, so daß auf seiner lateralen Fläche eine flache Grube, *umbo membranae tympani,* entsteht; dabei sind die Wände dieses Trichters nach außen konvex gewölbt. Der umbo liegt nicht genau in der Mitte, sondern ist etwas nach unten und vorn verschoben. Auf der Außenfläche sieht man von der prominentia melleolaris einen weißlichen Streifen, *stria malleolaris,* zum umbo ziehen, welcher von dem dort eingelagerten durchscheinenden Hammergriff herrührt; er verläuft schräg von vorn oben nach hinten unten.

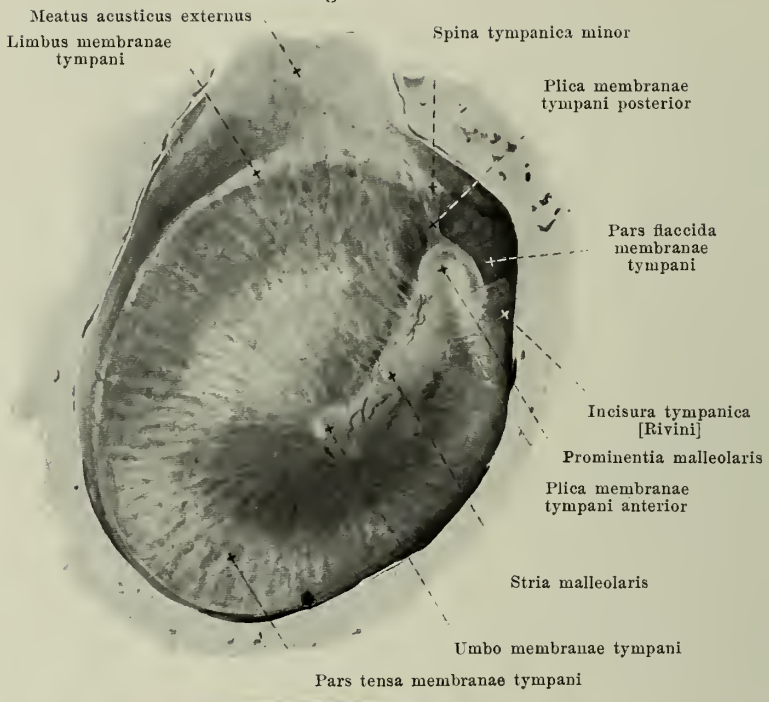

885. Rechtes Trommelfell, von außen, vorn und unten. Vergr.: 6:1.

885a. Beleuchtungsbild des rechten Trommelfelles vom Lebenden (nach O. Körner). Vergr.: ca. 6:1.

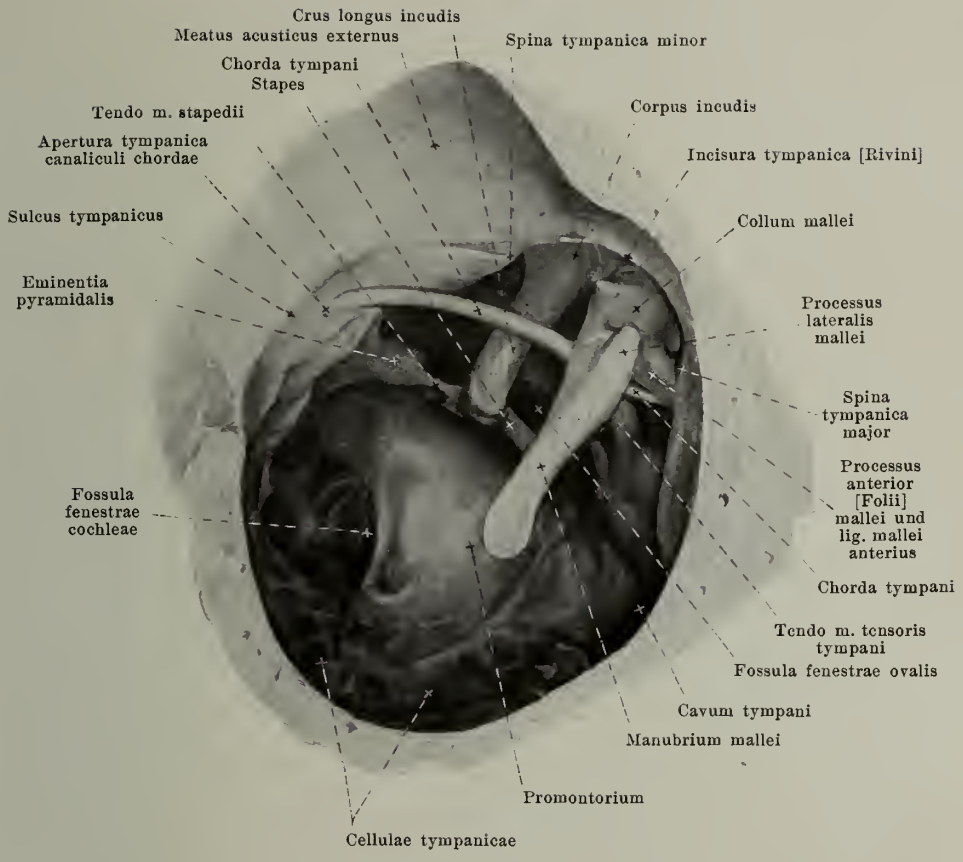

886. Rechte Gehörknöchelchen,

nach Entfernung des Trommelfelles, von außen, vorn und unten.

Vergr.: 6:1.

Das *Trommelfell* (Fortsetzung) (s. Figg. 875, 882—885, 887—889) ist mit seinem etwas verdickten Rand, *limbus membranae tympani,* im sulcus tympanicus vermittelst des faserknorpeligen *Ringwulstes, annulus fibrocartilagineus,* festgeheftet und setzt sich dort scharf gegen die Umgebung ab; in der incisura tympanica [Rivini] fehlt der Ringwulst, und die Haut des Gehörganges geht allmählich und ohne scharfe Grenze in die Membran über. Das Trommelfell ist an seiner lateralen Fläche vom *stratum cutaneum,* einer im Bereich der stria malleolaris etwas dickeren, sonst sehr dünnen Fortsetzung der äußeren Haut, überzogen, Auf diese folgt eine bindegewebige Membran; diese setzt sich zusammen aus einer lateralen Radiärfaserschicht, *stratum radiatum,* in welcher steife Fasern annähernd radiär zum Hammergriff verlaufen, und aus einer medialen Ringfaserschicht, *stratum circulare,* in welcher die Fasern kreisförmig, an der Peripherie dichter als im Zentrum, angeordnet sind; beide Schichten hängen mit dem annulus fibrocartilagineus zusammen und fehlen in der pars flaccida. Die mediale Fläche ist von dem *stratum mucosum* bekleidet, einer Fortsetzung der Schleimhaut der Paukenhöhle.

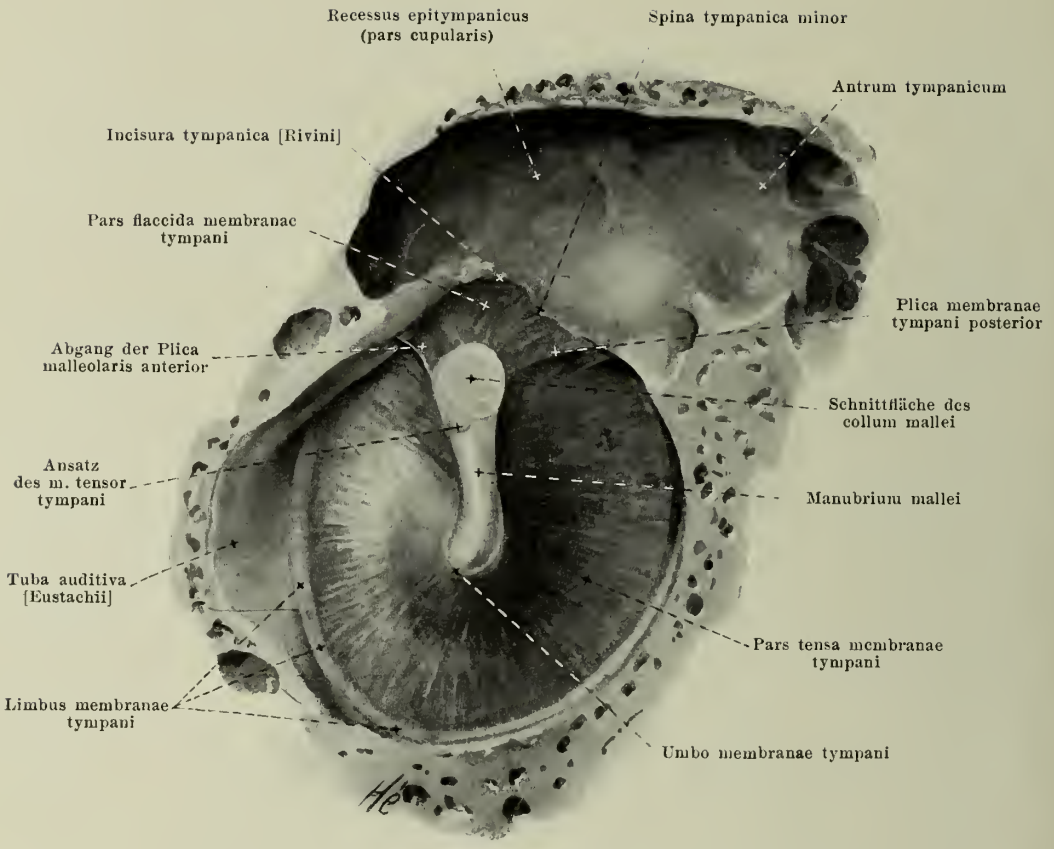

887. Rechtes Trommelfell mit Hammergriff,

von innen, hinten und oben. Vergr.: 6:1.

(Die chorda tympani und der Kopf des Hammers sind mit den Schleimhautfalten entfernt.)

Auris media, *Mittelohr,* (s. Figg. 875, 882—884, 886—889, 893—898) wird gebildet vom *cavum tympani* mit den *ossicula auditus* und von der *tuba auditiva [Eustachii].*

Das *cavum tympani*, *Paukenhöhle,* (s. Figg. 875, 882—884) ist ein spaltförmiger, von Schleimhaut ausgekleideter, lufthaltiger Hohlraum, welcher hinten lateral mit den lufthaltigen cellulae mastoideae zusammenhängt, vorn und medial dagegen sich durch die tuba auditiva [Eustachii] in den pharynx öffnet; lateral ist es durch das Trommelfell von dem äußeren Gehörgang und medial durch die basis stapedis und die membrana tympani secundaria von dem inneren Ohr vollständig geschieden. Sein Spaltraum steht annähernd vertikal und bildet mit der Medianebene einen Winkel von ungefähr 45°. Seine Form läßt sich mit der einer bikonkaven Linse vergleichen, deren breite Flächen vertikal gestellt sind und der medialen hinteren und lateralen vorderen Wand entsprechen, und deren Rand je eine schmale vordere, hintere und obere Wand bildet; die Entfernung der medialen und lateralen Wand variiert stark individuell, ist aber hinten und oben weiter wie vorn und unten und am geringsten zwischen umbo und promontorium.

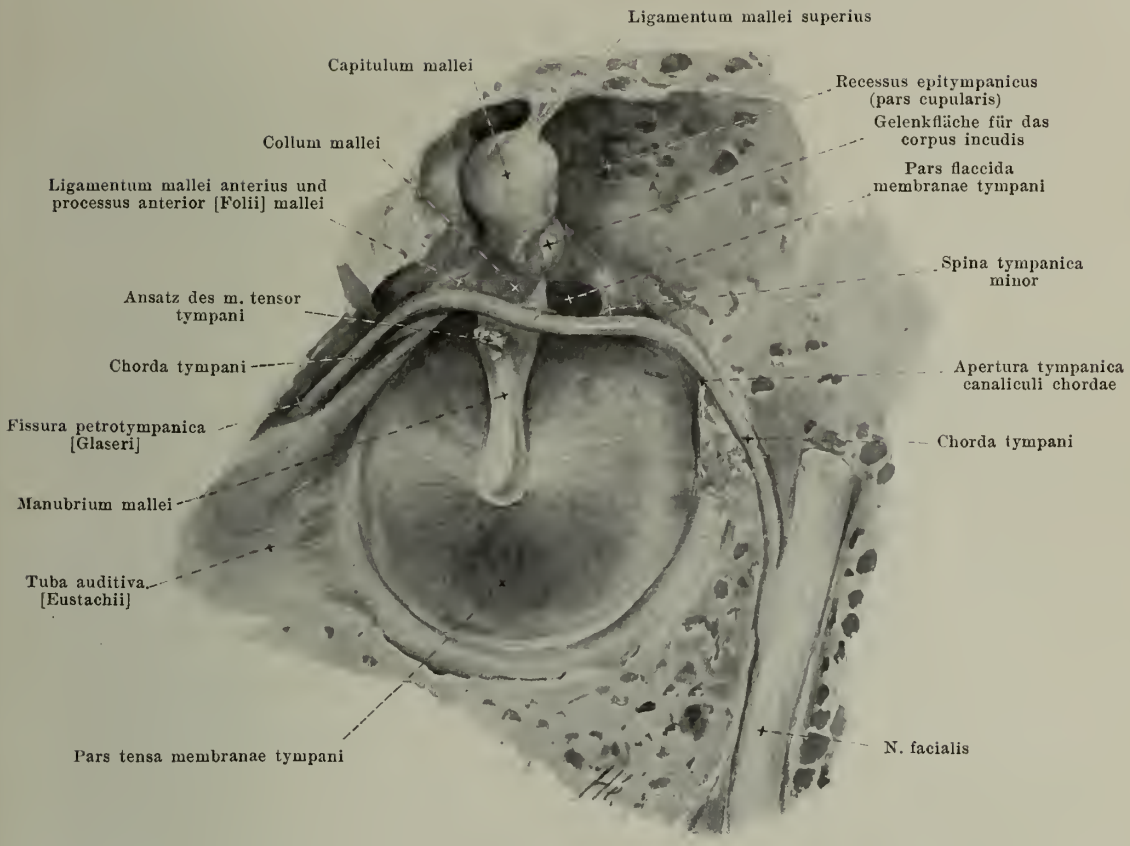

888. Rechtes Trommelfell mit Hammer und chorda tympani, von innen, hinten und oben.

Vergr.: 6 : 1.

(Die Schleimhautfalten sind entfernt, der Verlauf der chorda tympani und des n. facialis ist freigelegt.)

Cavum tympani (Fortsetzung). Die laterale Wand (s. Figg. 882—884 u. 887—889) wird zum großen Teil vom Trommelfell eingenommen und soweit als *paries membranaceus* bezeichnet. Sie überschreitet die Grenzen des Trommelfelles unten wenig und in sehr wechselnder Weise, oben dagegen beträchtlich; dort wird sie von einer Knochenplatte gebildet, welche sich lateral über das Ende des äußeren Gehörganges erstreckt, der squama temporalis angehört und die *pars cupularis* des *recessus epitympanicus* (s. S. 809) lateral begrenzt. Nach vorn zu geht die laterale Wand in die tuba auditiva über und läßt unmittelbar darüber am macerierten Präparat die fissura petrotympanica [Glaseri] erkennen.

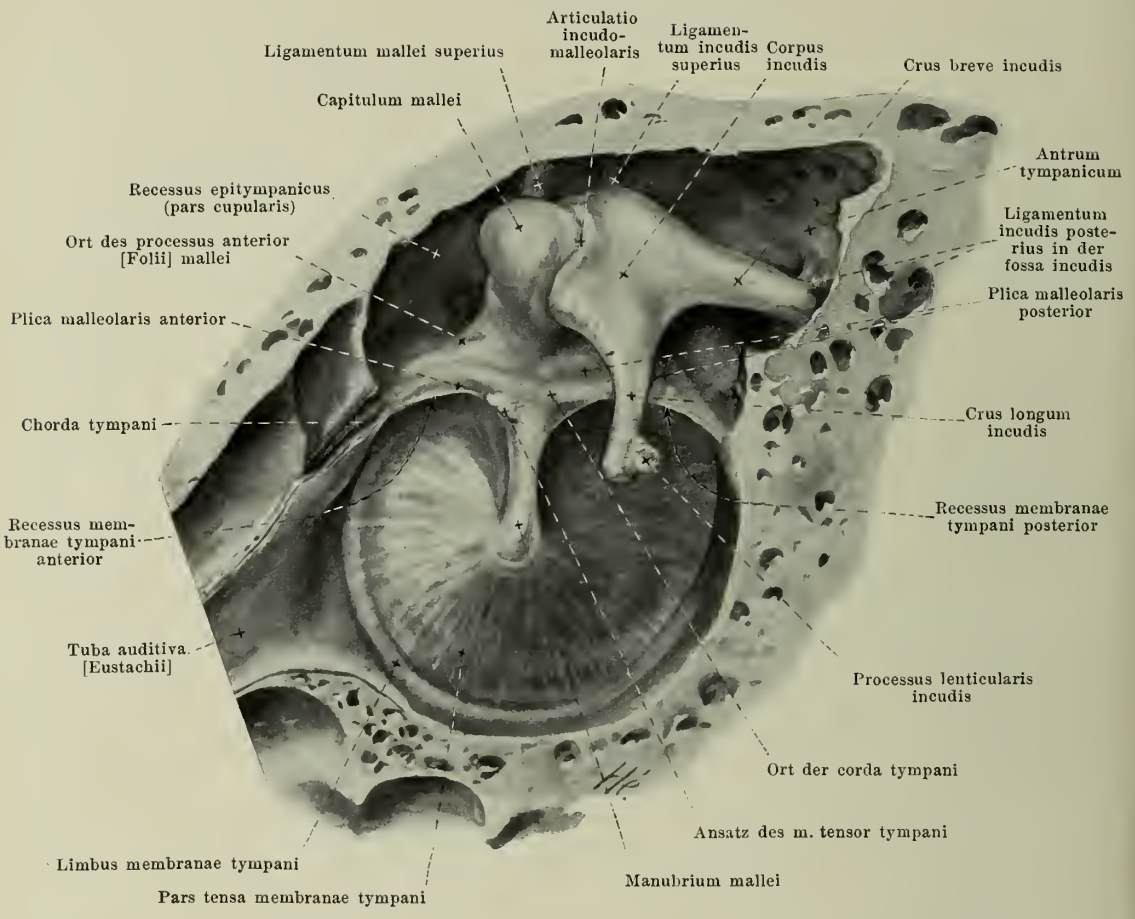

889. Rechtes Trommelfell mit Hammer und Amboß, von innen, hinten und oben.

Vergr.: 6:1.

(Die vom Ambos nach oben ziehende Schleimhautfalte, plica incudis, und die vom Hammerkopf nach vorn verlaufende Falte, welche beide die pars cupularis des recessus epitympanicus medianwärts abgrenzen, sind nicht gezeichnet.)

Cavum tympani (s. Figg. 11, 875, 882—884 u. 893). Die mediale Wand grenzt an das Labyrinth und wird deshalb *paries labyrinthicus* genannt. Am macerierten Knochen bemerkt man fast in ihrer Mitte eine querovale, in das vestibulum führende Öffnung, *fenestra vestibuli, Vorhofsfenster,* welche in der Tiefe einer Grube, *fossula fenestrae vestibuli* (s. Figg. 893, 906—908), gelegen ist. Medial von ihr zieht der canalis musculotubarius nach vorn, und das hintere Ende seines septum biegt sich lateralwärts und bildet den *processus cochleariformis.* Unter diesem wird das *promontorium* als kräftiger Wulst durch den Anfang der basalen Schneckenwiudung vorgetrieben und geht vorn medial ohne scharfe Grenze in die Wand der tuba auditiva über; es besitzt auf seiner Fläche einige Furchen, *sulcus promontorii,* zur Aufnahme des plexus tympanicus [Jacobsoni]; am oberen Ende dieser Furche an der Wurzel des processus cochleariformis liegt eine Öffnung des canaliculus tympanicus (s. S. 12). Am unteren hinteren, scharf abgeschnittenen Abhang des promontorium führt eine dreiseitige Grube, *fossula fenestrae cochleae,* nach vorn, oben und medianwärts zur *fenestra cochleae, Schneckenfenster,* welche sich in deu Anfang der basalen Schneckenwindung (iu deren scala tympani) öffnet; sie ist von

einer schmalen Knochenleiste, *crista fenestrae cochleae,* umrandet, an welche sich die membraua tympani secundaria anheftet. Die fossula fenestrae cochleae wird nach oben durch einen glatten Knochenwulst, *subiculum promontorii,* abgegrenzt, der vom promontorium aus dorsalwärts zieht und den unteren Abschluß des *sinus tympani* bildet, einer tiefen, hinten an die eminentia pyramidalis und an die prominentia canalis facialis grenzenden, oben in die fossula fenestrae vestibuli übergehenden Grube. Über und hinter der fenestra vestibuli zieht der canalis facialis bogenförmig nach hinten unten und verschwindet hinter der eminentia pyramidalis; er treibt die Wand wulstartig zur *prominentia canalis facialis* vor. Unmittelbar darüber buchtet der laterale Bogengang die Wand zu einem breiten Wulst, *prominentia canalis semicircularis lateralis,* vor. Diese beiden Vorwölbungen bilden die mediale Begrenzung des *recessus epitympanicus.* Die untere Wand, *paries jugularis,* geht allmählich in die vordere und hintere Wand über; sie ist bald glatt, bald mit zahlreichen, durch Knochenbälkchen getrennten Nischen, *cellulae tympanicae,* besetzt und enthält eine Öffnung des canaliculus tympanicus (s. S. 12). An der Grenze gegen die hintere Wand ragt vielfach ein unregelmäßiger Höcker, *prominentia styloidea,* (s. Fig. 906) empor, welcher dem obereu Ende des proc. styloideus entspricht. Die Wand grenzt unten an die fossa jugularis und ist von außerordentlich verschiedener Dicke. Die hintere Wand, *paries mastoideus,* besitzt unten vielfach *cellulae tympanicae* (s. oben). Unmittelbar neben dem sulcus tympanicus sieht man an ihr ein feines Loch, die *apertura tympanica canaliculi chordae* (s. Figg. 886, 888, 906 u. 907) und in gleicher Höhe weiter medial eine kleine kegelförmige Erhebung, *eminentia pyramidalis,* welche an der Spitze eine feine Öffnung und im Innern einen länglichen Hohlraum (s. Fig. 902) für den m. stapedius besitzt. Eine zwischen diesen beiden Gebilden ausgespannte Knochenspange grenzt von unten eine Grube, *sinus posterior,* (s. Figg. 893, 903 u. 906) ab; auf diese folgt ein treppenstufenartiger Absatz, in dessen oberer vertiefter Fläche, *fossa incudis,* (s. Figg. 889, 893, 903 u. 906) das crus breve incudis durch das lig. incudis posterius befestigt ist. Der darüber liegende Abschnitt der Paukenhöhle nimmt den Kopf des Hammers und den größten Teil des Ambos auf; er wird als *recessus epitympanicus* (s. Figg. 875, 882, 884, 887—889 u. 893) bezeichnet und reicht nach vorn unten bis an die prominentia canalis facialis, nach oben bis an das tegmen tympani; über seine laterale und mediale Wand s. S. 807 u. oben. Sein oberster Abschnitt, der sich zwischen der lateralen Waud einerseits, dem capitulum mallei, corpus uud crus breve incudis und den von ihnen zur oberen und vorderen Wand ausgespannten Schleimhautfalten andererseits (s. auch S. 813) abwärts erstreckt und unten über dem lig. mallei auterius blindsackförmig endigt, wird *pars cupularis* (s. Fig. 889) genannt. Der recessus epitympanicus setzt sich rückwärts unmittelbar fort in das *antrum tympanicum,* einen größeren, oben durch das tegmen tympani gedeckteu Hohlraum, der den Zugang zu den sehr wechselnden *cellulae mastoideae* (s. auch S. 9) bildet. Die obere Wand der Paukenhöhle, *paries tegmentalis,* (s. Figg. 893 u. 907) wird vom tegmen tympani (s. S. 11) gebildet und ist leicht rauh. Die vordere Wand, *paries caroticus* (s. Fig. 893), ist nur in ihrem untereu Abschnitt knöchern und besitzt dort *cellulae tympanicae* und die Öffnungen der canaliculi caroticotympanici (s. S. 13); sie wird durch ein Knochenblatt von wechselnder Dicke gebildet, welches sie vom aufsteigenden Teil des canalis caroticus (s. Figg. 773, 882, 883 u. 902) trennt. Ihr oberer Teil wird von dem *ostium tympanicum tubae auditivae* eingenommen.

Ossicula auditus, Gehörknöchelchen (s. Figg. 875, 882—893), liegen im oberen Teile der Paukenhöhle, sind gelenkig miteinander verbunden und bilden eine Kette, welche im Trommelfell beginnt und im Vorhofsfenster endigt. Sie zeigen beträchtliche individuelle Variationen.

1. *Malleus, Hammer* (s. Figg. 875, 884—890), der größte von ihnen, liegt am weitesten lateral und nach vorn. Sein oberer, im recessus epitympanicus gelegener Teil, *capitulum mallei, Hammerkopf,* ist dick, keulenförmig und besitzt an seiner hinteren und medialen Seite eine längliche, annähernd sattelförmige, überknorpelte Gelenkfläche für das corpus incudis, welche unten auf einen zahnartigen Fortsatz, *Sperrzahn des Hammers,* übergreift. Der Kopf ist durch eine Einschnürung, *collum mallei, Hammerhals,* von dem *manubrium mallei, Hammergriff,* geschieden; dieses ist ein dünnes Knochenstäbchen von ovalem Querschnitt, verschmälert sich nach der Spitze zu und endet dort spatelförmig; es steht mit seiner größten Durchschnittsebene senkrecht zur Ebene des Trommelfelles, ist mit dessen mittlerer Platte verwachsen und trägt an seinem lateralen Rand einen Knorpelüberzug; es verursacht an der lateralen Fläche die stria malleolaris (s. S. 805) und wird innen von der Schleimhaut der Paukenhöhle überzogen. Es bildet mit dem Hammerkopf einen nach Rasse, Alter und Individuum schwankenden Winkel (im Mittel ungefähr 130°), der rechts stets etwas größer als links ist; sein Winkel mit der Horizontalebene schwankt ebenfalls und beträgt im Mittel rechts ungefähr 50°, links 45°. Oben und lateral setzt sich der Hammergriff in den kleinen, zugespitzten *processus lateralis* fort, der die prominentia malleolaris des Trommelfelles vorbuchtet. Von der vorderen Fläche des Halses zieht der dünne, beim Kind länger erscheinende *processus anterior [Folii]* nach vorn zur fissura petrotympanica.

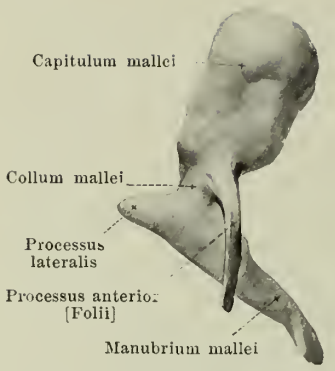

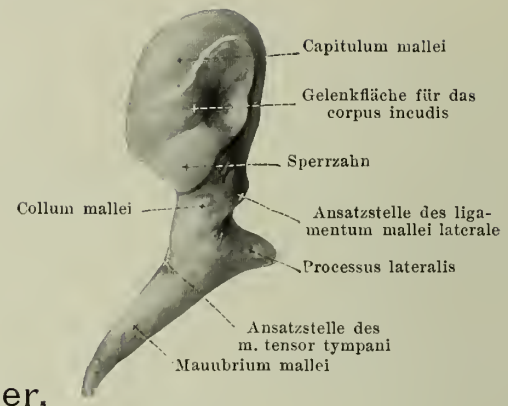

890. Rechter Hammer, von vorn. Vergr.: 6 : 1. von hinten.

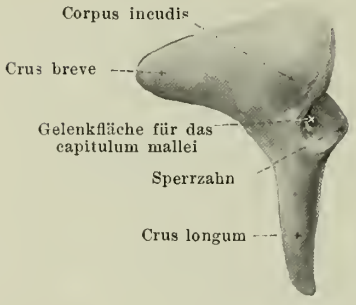

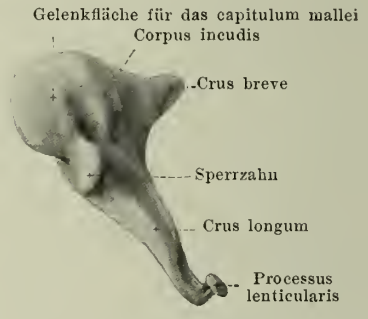

891. Rechter Amboß, von lateral. Vergr.: 6 : 1. von vorn und medial.

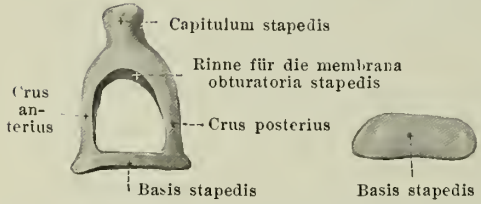

892. Rechter Steigbügel, von oben. Vergr.: 6 : 1. von medial.

2. *Incus, Amboß* (s. auch Figg. 884, 886 u. 889), hat annähernd die Form eines zweiwurzeligen Zahnes, dessen Wurzeln stark divergieren. Der Zahnkrone entspricht der abgeplattete *Körper, corpus incudis;* er besitzt an seiner freien Basis eine überknorpelte Gelenkfläcke, welche etwas auf eine Leiste der lateralen Fläche, den *Sperrzahn des Ambos,* übergreift und dem Hammerkopf zur Anlagerung dient. Den Zahnwurzeln entsprechen das *crus breve* und *crus longum, kurzer* und *langer Schenkel;* der kurze Schenkel ist dicker und plumper, beide verjüngen sich nach ihrer Spitze zu und divergieren voneinander in einem Winkel von ungefähr 100°. Der kurze Schenkel ist dabei horizontal nach hinten gerichtet und ruht mit seiner Spitze in der fossa incudis (s. S. 809): der lange läuft parallel dem manubrium mallei und liegt etwas medial und dorsal von ihm. Der lange Schenkel trägt auf der medialen Seite seiner Spitze einen kleinen Fortsatz, *processus lenticularis.*

3. *Stapes, Steigbügel,* (s. auch Figg. 884, 886 u. 893) besitzt eine *Fußplatte, basis stapedis,* zwei *Schenkel, crus anterius* und *posterius,* und ein *Köpfchen, capitulum stapedis,* Die Fußplatte füllt die fenestra vestibuli nahezu vollständig aus, ist platt und besitzt einen oberen konvexen und einen unteren geraden oder leicht konkaven Rand. Die beiden Schenkel sind an ihrer konkaven Seite rinnenförmig ausgehöhlt und annähernd gleich lang: der vordere ist feiner als der hintere und weniger stark gekrümmt; der hintere besitzt in der Nähe des Köpfchens eine kleine Rauhigkeit für den Ansatz des m. stapedius. Zwischen den Schenkeln und der Fußplatte spannt sich ein dünnes bindegewebiges Häutchen, *membrana obturatoria stapedis,* (nicht gezeichnet) aus. Das Köpfchen ist sehr variabel und trägt an seinem lateralen, freien Ende eine kleine, überknorpelte Gelenkfläche für den processus lenticularis incudis. Die Ebene des Steigbügels liegt annähernd horizontal und ist lateral etwas abwärts geneigt (s. Fig. 893).

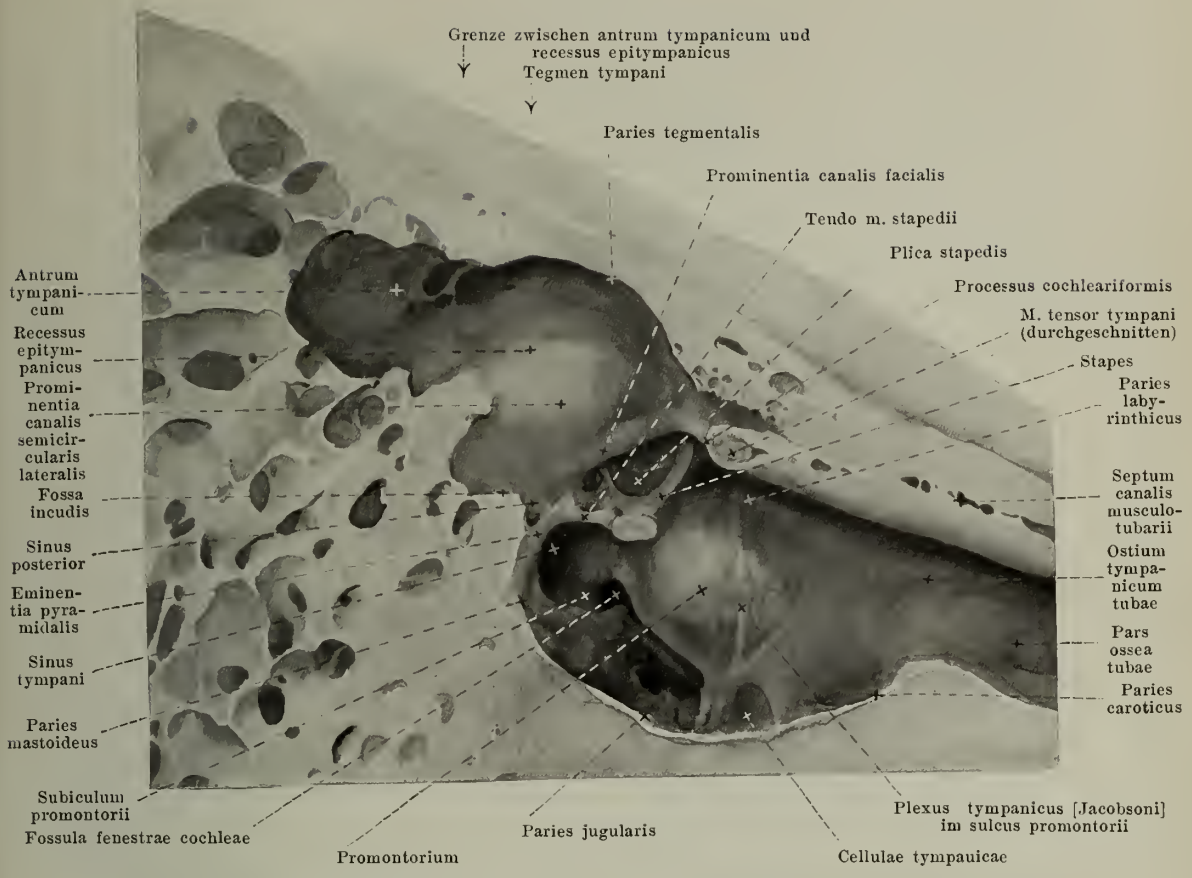

893. Mediale Wand der rechten Paukenhöhle,

von außen. Vergr.: 5:1.

Die Gehörknöchelchen sind durch Gelenke, *articulationes ossiculorum auditus*, miteinander verbunden, und zwar durch die *articulatio incudomalleolaris* (s. Figg. 889) zwischen Hammerkopf und Amboßkörper, die *articulatio incudostapedia* zwischen dem processus lenticularis des Amboß und dem capitulum stapedis und die *syndesmosis tympanostapedia* zwischen den (überknorpelten) Rändern der fenestra vestibuli und basis stapedis, deren Zwischenraum durch eine Bandmass, *lig. annulare baseos stapedis*, ausgefüllt wird (nicht gezeichnet).

Die Gehörknöchelchen sind an die Wand der Paukenhöhle dadurch befestigt, daß das manubrium mallei in das Trommelfell eingefügt und die basis stapedis in der fenestra vestibuli befestigt ist, außerdem noch durch Bänder, *ligamenta ossiculorum auditus*.

1. *Lig. mallei anterius* (s. Fig. 886 u. 888) in der plica malleolaris anterior, vom proc. anterior [Folii] mallei, ihn umhüllend; zieht in die fissura petrotympanica [Glaseri] und weiter bis zur spina angularis des Keilbeines.

2. *Lig. mallei laterale* (s. Fig. 884) vom Hals des Hammers divergierend zur spina tympanica major, zum Rand der incisura tympanica [Rivini] und zur spina tympanica minor.

3. *Lig. mallei superius* (s. Figg. 884, 888 u. 889), variabel, vom Dach des recessus epitympanicus abwärts zum oberen Ende des Hammerkopfes.

4. *Lig. incudis posterius* (s. Fig. 889) zieht vom crus breve incudis zur hinteren Wand der Paukenhöhle und befestigt das crus breve in der fossa incudis.

5. *Lig. incudis superius* (s. Fig. 889), vom Dach des recessus epitympanicus abwärts zum corpus incudis, ist nur eine Schleimhautbrücke und enthält keine bandartigen Faserzüge.

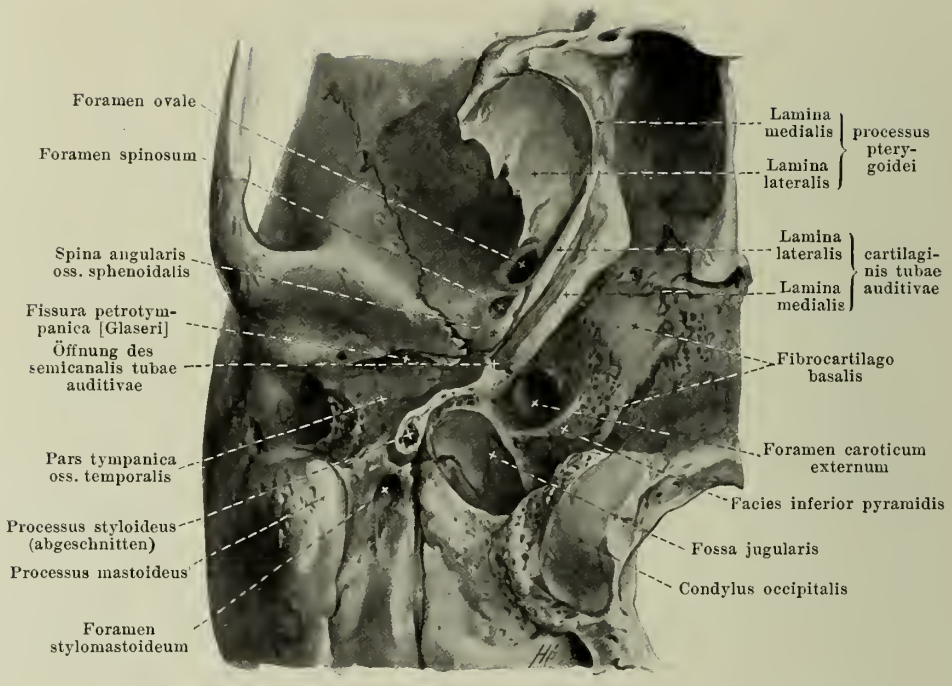

894. Knorpel der rechten Ohrtrompete, von unten.

(Der processus styloideus ist an seiner Wurzel abgetragen.)

Musculi ossiculorum auditus.

1. *M. tensor tympani* (s. Figg. 875, 884, 886—890 u. 893), spindelförmig, gefiedert, liegt im semicanalis m, tensoris tympani (s. S. 11), dessen knöcherne Wand durch eine derbe Bindegewebsmembran vervollständigt wird. Er entspringt von der oberen Fläche der cartilago tubae auditivae und von den Wänden des Kanales (namentlich der oberen). Die rundliche Sehne biegt am proc. cochleariformis fast rechtwinkelig um, zieht, von Schleimhaut überzogen, durch die Paukenhöhle lateralwärts und heftet sich am Hammergriff nahe dem Hammerhals an. Er zieht das manubrium mallei medianwärts und spannt das Trommelfell. Innervation: n. tensoris tympani (V).

2. *M. stapedius* (s. Figg. 773, 886 u. 893), gefiedert, füllt den in der eminentia pyramidalis gelegenen Hohlraum (s. Fig. 902) aus. Seine Sehne tritt an der Spitze der eminentia pyramidalis hervor, biegt in einem stumpfen Winkel etwas abwärts und zieht, von der Schleimhaut überzogen, vor- und medianwärts zum hinteren Rand des capitulum stapedis. Er bewegt das hintere Ende der basis stapedis etwas einwärts, das vordere Ende etwas auswärts. Innervation: n. stapedius (VII).

Tunica mucosa tympani, Schleimhaut der Paukenhöhle, (s. Figg. 884, 887, 889 u. 893) überzieht die Oberfläche der ganzen Paukenhöhle, der cellulae mastoideae, der Gehörknöchelchen, des Trommelfelles (s. S. 805 b), sowie der Sehnen und Bänder als dünne Haut und ist mit dem Periost innig verbunden. Sie tritt dabei teilweise an diese Gebilde mit Duplikaturen, *Falten,* heran, von denen die meisten sehr variabel sind. Die beständigsten Falten sind folgende: Die *vordere Hammerfalte, plica malleolaris anterior* (s. Figg. 887—889), geht vom Trommelfell zwischen der spina tympanica major und dem manubrium mallei ab, hüllt den proc. anterior [Folii] mallei, das lig. mallei anterius und den vorderen Teil der chorda tympani ein und endet mit einem freien konkaven Rand; die zwischen ihr und dem Trommelfell gelegene, oben blind endigende Tasche wird *vordere Trommelfelltasche, recessus membranae tympani anterior,* genannt. Die größere, *hintere Hammerfalte, plica malleolaris posterior* (s. Fig. 889), geht vom Trommelfell zwischen der spina tympanica minor und dem manubrium mallei ab, heftet sich hinten an den obersten Teil des sulcus tympanicus, schließt unten den hinteren Teil der chorda tympani ein und endet mit einem freien, konkaven Rand.

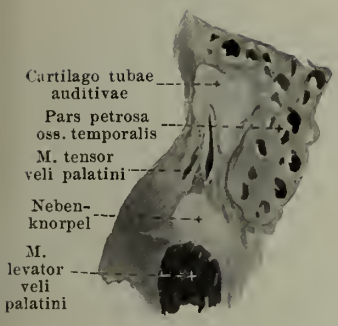

895. Nahe dem lateralen Ende des knorpeligen Teiles.

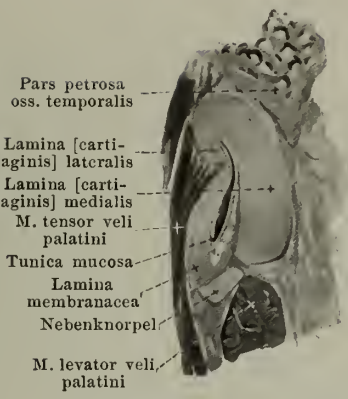

896. An der Grenze zwischen dem lateralen und mittleren Drittel.

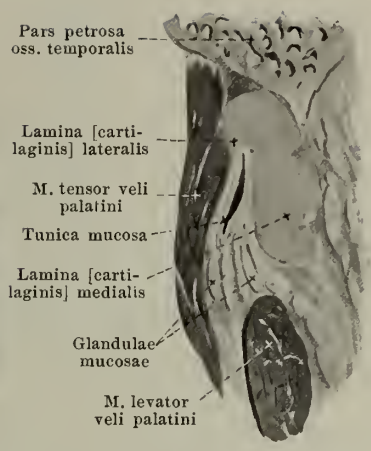

897. An der Grenze zwischen dem mittleren und medialen Drittel.

895—898. Querschnitte der rechten knorpeligen Ohrtrompete,

von der medialen Seite.

Vergr.: 3 : 1.

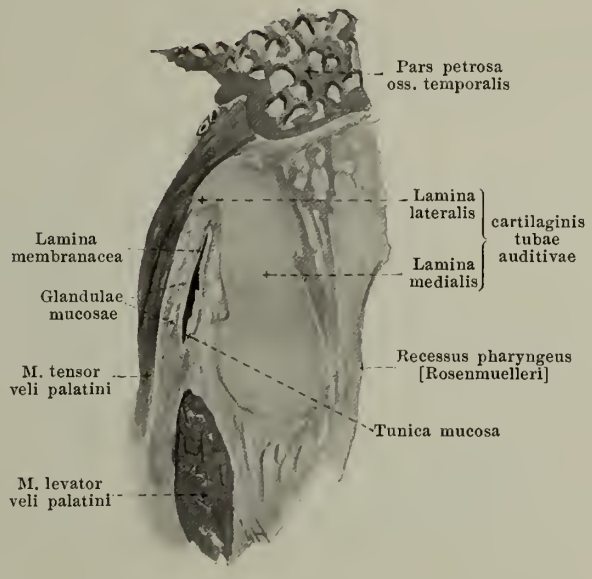

898. Nahe dem ostium pharyngeum tubae auditvae.

Tunica mucosa tympani (Fortsetzung) (s. Figg. 884, 889 u. 893). Zwischen der hinteren Hammerfalte und dem Trommelfell liegt die *hintere Trommelfelltasche, recessus membranae tympani posterior*. Sie endigt oben blind oder setzt sich oben unmittelbar in die zwischen der pars flaccida des Trommelfelles, dem lig. mallei laterale, sowie dem collum und proc. lateralis mallei gelegene *obere Trommelfelltasche, recessus membranae tympani superior,* (s. Fig. 884) fort; letztere kann sich auch durch ein besonderes Loch nach innen öffnen. Vom Dach des recessus epitympanicus zieht eine vertikale Falte, *plica incudis* (nicht gezeichnet), zum corpus und crus breve incudis herab, und eine ähnliche Falte geht vom Hammerkopf zur vorderen Wand; sie helfen die mediale Wand der pars cupularis des recessus epitympanicus (s. S. 809) bilden. Die *plica stapedis* (s. Fig. 893) hüllt den gesamten Steigbügel mit der membrana obturatoria stapedis und der Sehne des m. stapedius ein und spannt sich vielfach auch noch zur hinteren Wand der Paukenhöhle aus. Über die fenestra cochleae zieht die Schleimhaut unter Bildung der *membrana tympani secundaria* (s. S. 828) hinweg.

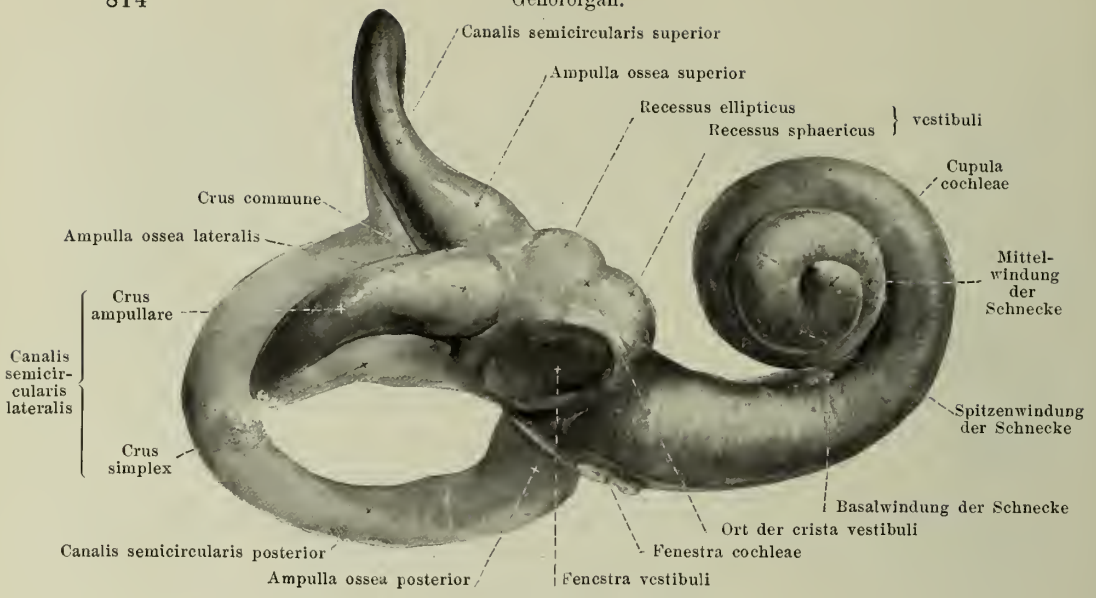

Von lateral und vorn.

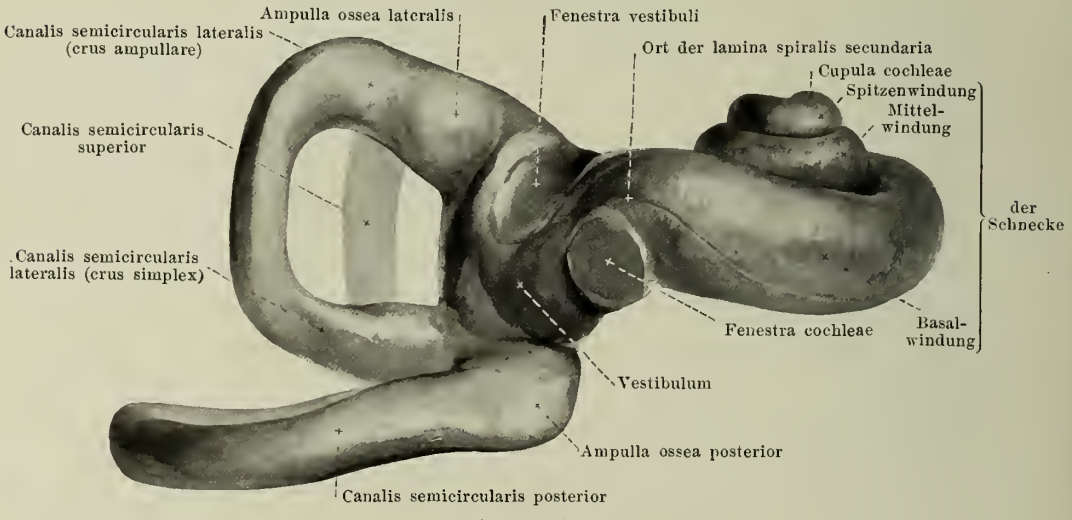

Von unten.

899 u. 900. Ausguß des rechten knöchernen Ohrlabyrinthes. Vergr.: 6:1.

Tuba auditiva [Eustachii], Ohrtrompete, (s. Figg. 545, 549—553, 875, 883, 884, 889, 893—898) verbindet die Paukenhöhle mit dem Schlundkopf, verläuft im allgemeinen schräg nach vorn medial und unten und zerfällt in einen lateralen, kürzeren, knöchernen Teil und einen medialen, längeren, knorpeligen. Diese bilden einen nach unten offenen, großen, stumpfen Winkel miteinander, dessen Scheitel der engsten Stelle des Lumens, *isthmus tubae auditivae,* entspricht. Der knöcherne Teil, *pars ossea tubae auditivae,* beginnt in der vorderen Wand der Paukenhöhle (s. S. 809) mit dem länglich-ovalen *ostium tympanicum tubae auditivae* und nimmt den semicanalis tubae auditivae (s. S. 11) ein. Das Lumen der tuba auditiva verengert sich medianwärts und ist annähernd dreiseitig; die obere Wand besteht aus dem tegmen tympani.

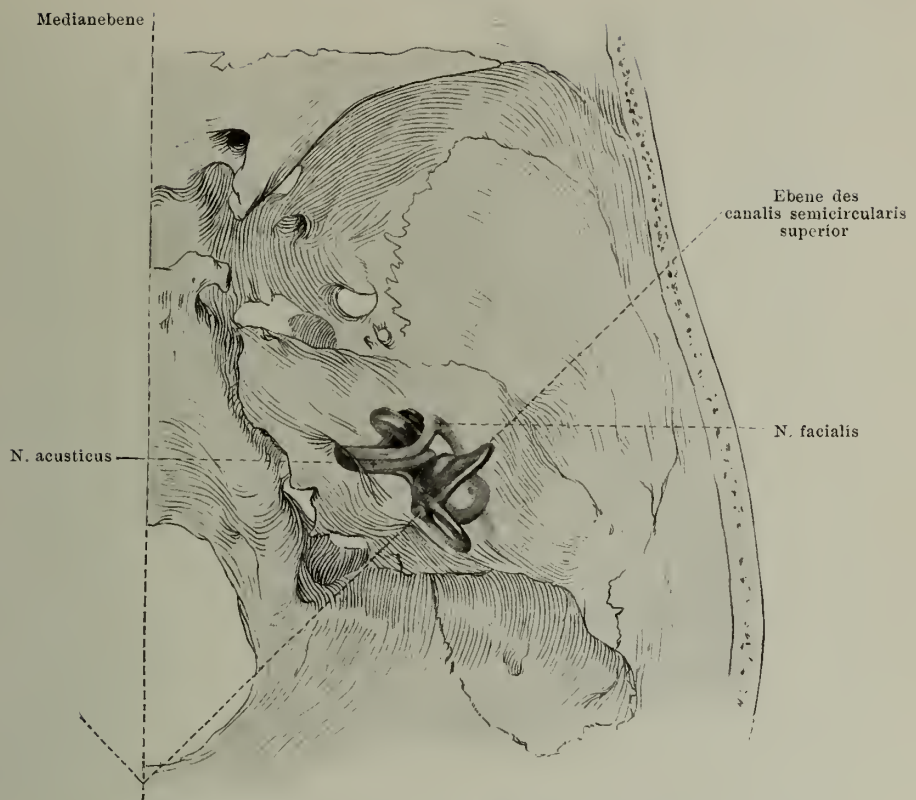

901. Lage des rechten knöchernen Ohrlabyrinthes im Schädel, von oben.

Das Schläfenbein ist durchsichtig gedacht, das Labyrinth nach einem Ausguß gezeichnet.)

Tuba auditiva (Fortsetzung) (s. Figg. 545, 549—553, 875, 883, 884, 889, 893—898). Die mediale Wand des knöchernen Teiles wird teilweise von dem septum canalis musculotubarii und seiner bindegewebigen Ergänzung (s. S. 812), teilweise von einer Fortsetzung der medialen Wand der Paukenhöhle gebildet und liegt in ihrem lateralen Abschnitt sehr nahe am canalis caroticus (s. auch Fig. 909). Die laterale Wand ist kürzer als die anderen und besteht aus der pars tympanica des Schläfenbeines. Die untere Abgrenzung ist rinnenförmig und besitzt in der Nähe der Paukenhöhle in sehr verschiedener Ausbildung einige kleinere Buchten, *cellulae pneumaticae tubariae.* Der knorpelige Teil, *pars cartilaginea tubae auditivae,* reicht bis zum *ostium pharyngeum tubae auditivae* (s. S. 505) und wird in seiner Form wesentlich bestimmt durch die teils aus hyalinem, teils aus elastischem Knorpel bestehende *cartilago tubae auditivae.* Diese bildet mit einer breiten, unten etwas verdickten Platte, *lamina [cartilaginis] medialis,* die ganze hintere mediale Wand und mit einer schmalen, oberen, scharf nach abwärts umgebogenen Fortsetzung der ersteren, *lamina [cartilaginis] lateralis,* den oberen Teil der vorderen lateralen Wand; der Knorpel schließt sich unmittelbar an den Knochen der pars ossea an und ist lateral etwas länger, da dort der Knochen eher aufhört (s. oben). Die obere Kante des Knorpels ist längs der fissura sphenopetrosa fest mit der unteren Fläche der fibrocartilago basalis verbunden, die laterale Platte liegt lateral dem sulcus tubae auditivae oss. sphenoidalis und medial dem hinteren Rande der lamina medialis des proc. pyterygoideus an. Die laterale Wand ist unterhalb der lamina lateralis von der bindegewebigen *lamina membranacea* gebildet. Von ihr und der lamina lateralis entspringen Fasern des m. tensor veli palatini (s. S. 506). Die ganze Innenfläche der Ohrtrompete ist von einer Schleimhaut, *tunica mucosa,* ausgekleidet. Diese ist im knöchernen Teil sehr dünn; im knorpeligen Teil ist sie dicker und enthält zahlreiche Schleimdrüsen, *glandulae mucosae,* und variable Lymphknötchen, *noduli lymphatici tubarii.* Das Lumen des knorpeligen Teiles ist spaltartig und in der Mitte seiner Länge bei schlaffem Gaumensegel geschlossen.

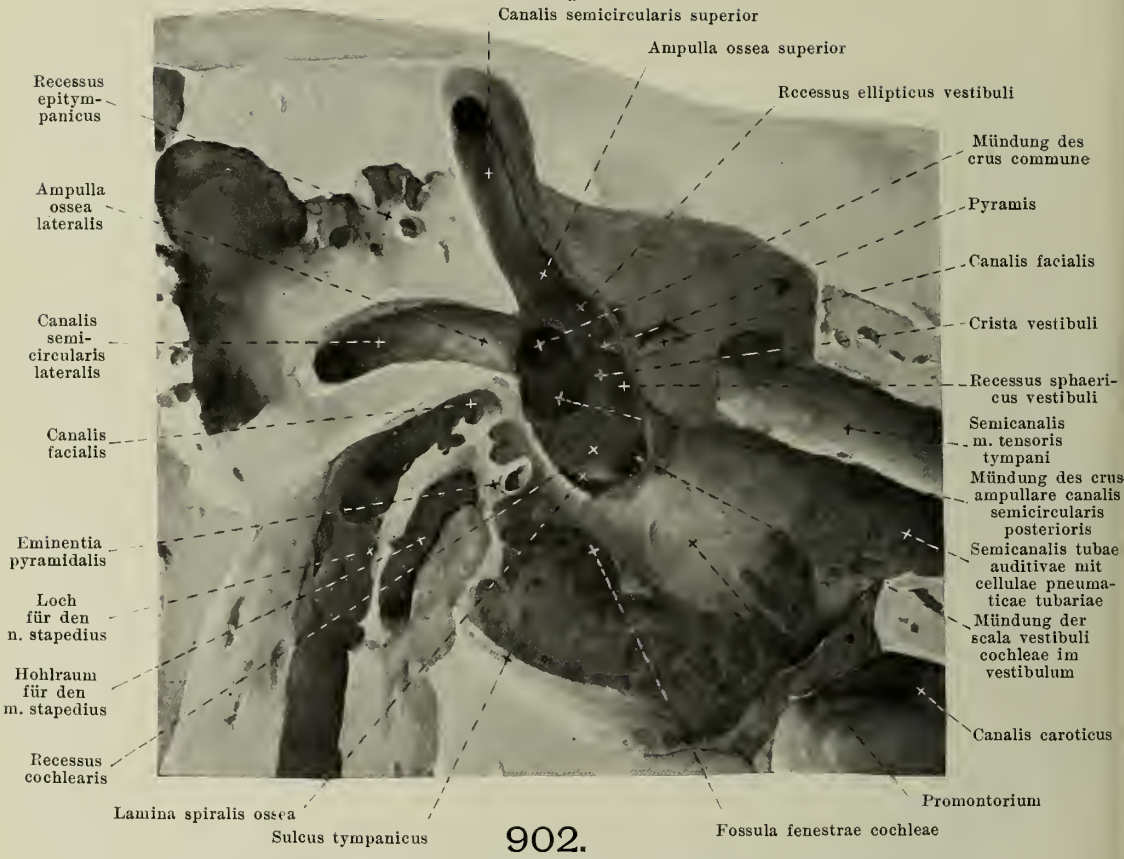

902.

Rechter Vorhof und Bogengänge am macerierten Knochen von außen her eröffnet. Vergr.: 5:1.

(Außerdem sind noch die canales caroticus und facialis, sowie der Hohlraum für den m. stapedius bloßgelegt.)

Auris interna, *inneres Ohr,* besteht aus Hohlräumen im Knochen, dem *knöchernen Labyrinth, labyrinthus osseus,* und aus dem in ihnen eingeschlossenen *häutigen Labyrinth, labyrinthus membranaceus.*

Labyrinthus osseus, knöchernes Labyrinth (s. auch Figg. 899—901 u. 903—911), liegt innerhalb der pars petrosa oss. temporalis, grenzt lateral an den paries labyrinthicus der Paukenhöhle, medial an den Boden des meatus acusticus internus und steht durch letzteren mit der Schädelhöhle in Verbindung. Er ist von einer 2—3 mm dicken, sehr harten Knochenschicht, der *Labyrinthkapsel* (s. Figg. 906 u. 909), umgeben, welche beim Fetus und Neugeborenen an vielen Stellen die Oberfläche der pars petrosa erreicht, an anderen durch spongiöse Knochensubstanz deutlich von der übrigen Knochenmasse der Schläfenbeinpyramide geschieden ist, während sie beim Erwachsenen mehr im Innern liegt und größtenteils mit der kompakten Knochensubstanz der Umgebung verschmolzen ist. Das knöcherne Labyrinth ist beim Neugeborenen fast ebenso groß wie beim Erwachsenen. Es umschließt ein System von Hohlräumen, an welchen sich drei Abschnitte unterscheiden lassen: ein mittlerer, der *Vorhof,* ein medialer, vorderer, die *Schnecke,* und ein lateraler, hinterer, die drei *Bogengänge.* Das *knöcherne Labyrinth* hat eine größte Länge von ungefähr 20 mm und ist der hinteren Fläche der Schläfenbeinpyramide annähernd parallel gelagert; dabei liegt die Schnecke nach vorn, medial und unten, die Bogengänge nach hinten, lateral und oben. Die an den meatus acusticus internus angrenzende Basis der Schnecke ist der Ebene des hinteren Bogenganges beinahe parallel gerichtet; beide verlaufen annähernd vertikal und bilden mit der Medianebene einen Winkel von 45°, ebenso die zu beiden senkrecht stehende Ebene des oberen Bogenganges; der meatus acusticus internus ist nahezu horizontal und frontal gerichtet.

903. Rechte Schnecke am macerierten Knochen, von außen her eröffnet. Vergr.: 5 : 1.

(Der canalis caroticus ist bloßgelegt; in die fenestra cochleae ist eine feine Sonde eingeführt.)

Der *Vorhof, vestibulum* (s. auch Figg. 899, 900, 902, 906—908) ist ein kleiner, ovaler Hohlraum, dessen Wände fast überall glatt sind. Seine mediale Wand (s. Figg. 902, 906 u. 908) hilft in ihrem vorderen Teile zugleich den fundus meatus acustici interni bilden, und zwar den von den areae vestibulares eingenommenen Teil desselben. An ihr (s. Fig. 908) zieht eine zarte Leiste, *crista vestibuli,* welche über der fenestra vestibuli beginnt, anfangs schräg nach hinten und abwärts, dann aber gerade nach abwärts und grenzt zwei ungleich große, vertiefte Felder voneinander ab. Das obere, länglich ovale Feld, *recessus ellipticus,* dient dem utriculus (s. S. 825) zur Anlagerung und enthält in einer kleinen Grube die *apertura interna aquaeductus vestibuli* (s. S. 9). Das untere, rundliche Feld, *recessus sphaericus,* nimmt den sacculus (s. S. 826) auf und enthält in seiner Mitte ein kleines durchlöchertes Feld, *macula cribrosa media,* in welchem die feinen Löcher der area vestibularis inferior (s. S. 824) münden und der n. saccularis (s. S. 704) in den Vorhof gelangt.

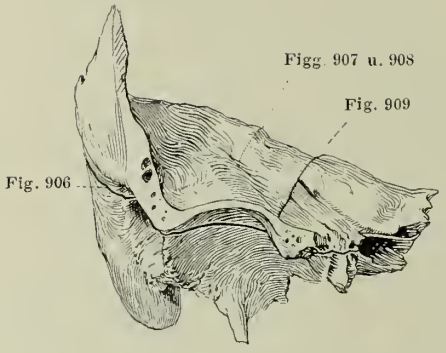

904. Rechtes Schläfenbein, von vorn und oben nach Entfernung des vorderen Teiles der squama temporalis

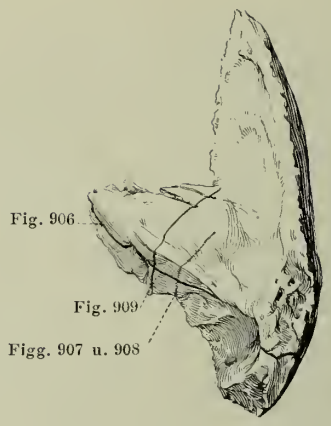

905. Rechtes Schläfenbein, von oben und hinten

mit Angabe der Richtungen der in Figg. 906—909 abgebildeten Schnitte.

Vorhof (Fortsetzung) (s. Figg. 899, 900, 902, 903, 906—908). Die crista vestibuli besitzt nahe hinter und über der fenestra vestibuli eine verschieden stark entwickelte Zacke, *pyramis vestibuli*. Auf dieser und in ihrer unmittelbaren Umgebung befinden sich die feinen Öffnungen, welche den Löchern der area vestibularis superior (s. S. 824) entsprechen und dem oberen Ast des n. vestibularis (s. S. 703) zum Durchtritt dienen; sie werden als *macula cribrosa superior* bezeichnet. Das hintere Ende der crista vestibuli gabelt sich und umfaßt ein kleines vertieftes Feld, *recessus cochlearis* (s. Figg. 906—908); es ist hinten durch eine Leiste von der Mündung des crus ampullare canalis semicircularis posterioris geschieden, geht vorn unmittelbar auf den Anfang der lamina spiralis ossea und lamina spiralis secundaria über und nimmt das caecum vestibulare des ductus cochlearis (s. S. 827) auf. Dicht hinter diesem Feld ist in der vorderen Wand der ampulla ossea posterior (s. Fig. 908) ein kleines durchlöchertes Feld, *macula cribrosa inferior*, sichtbar, welches die Mündungen kleiner im foramen singulare (s. S. 824) beginnender Kanäle enthält, und durch welches der n. ampullaris posterior (s. S. 704) in das vestibulum gelangt. Der recessus cochlearis führt medianwärts unmittelbar in die Vorhofsöffnung der scala vestibuli cochleae (s. S. 823), welche den untersten Abschnitt der medialen Vorhofswand einnimmt. Der Vorhof hängt am macerierten Knochen vorn lateral mit der Paukenhöhle durch die *fenestra vestibuli* (s. S. 808) zusammen, in welcher die Fußplatte des Steigbügels durch das lig. annulare baseos stapedis befestigt ist. Außerdem münden in den Vorhof noch die Bogengänge, deren fünf Mündungen über die laterale und untere Wand so verteilt sind (s. Fig. 907), daß vorn über der fenestra vestibuli das crus ampullare des lateralen und darüber das crus ampullare des oberen Bogenganges mündet; hinter dem ersteren liegt die Öffnung von dessen crus simplex und darüber diejenige des crus commune, und im hinteren Teile des Bodens findet sich die Öffnung des crus ampullare des hinteren Bogenganges.

Knöcherne Bogengänge, canales semicirculares ossei, (s. Figg. 899—902, 906—908) sind drei annähernd halbkreisförmig gebogene Knochenröhren, welche an je zwei Stellen mit der Wand des Vorhofes in Verbindung stehen. Sie liegen in drei aufeinander nahezu senkrecht stehenden Ebenen und bilden zusammen eine rechte Ecke (s. Figg. 899—901). Dabei sind im einzelnen diese Winkel und ebenso auch die Form, Länge, Weite und Krümmung der Bogengänge ziemlich großen Schwankungen unterworfen, sind aber für diejenigen der rechten und linken Seite desselben Individuums gleich. Der kürzeste von ihnen, *canalis semicircularis lateralis*, ist lateralwärts und nach hinten gerichtet, grenzt lateral- und vorwärts an den recessus epitympanicus und wölbt dort die prominentia canalis semicircularis lateralis hervor; er liegt nicht genau in einer durch die tiefsten Punkte beider unterer Augenhöhlenränder und durch die höchsten Punkte beider Ohröffnungen gezogenen (Horizontal-) Ebene, sondern bildet mit ihr einen lateral-, dorsal- und abwärts offenen Winkel von ungefähr 24^0.

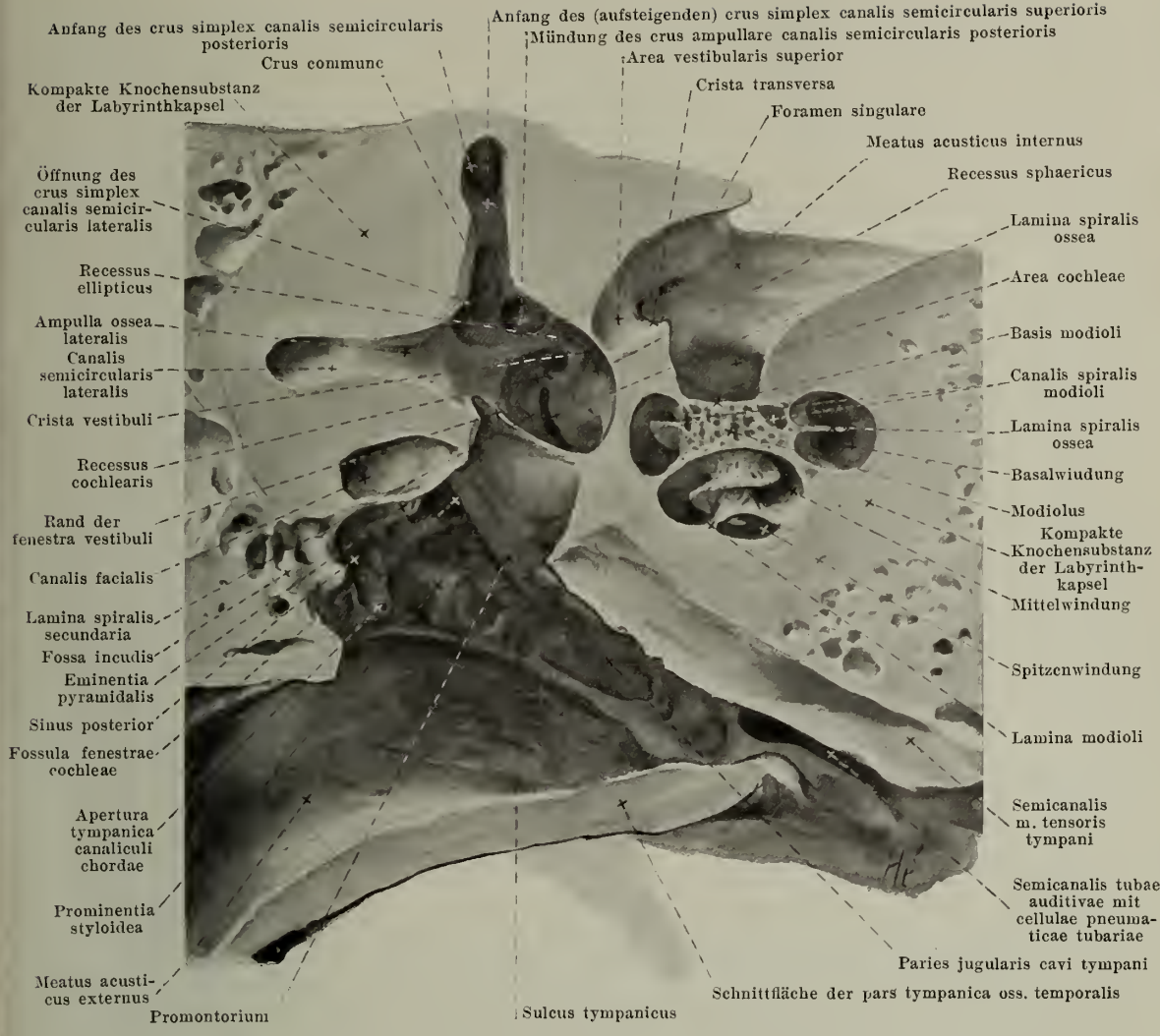

906. Transversalschnitt durch das rechte Schläfenbein, untere Schnitthälfte von oben. Vergr.: 5 : 1.

Über die Schnittrichtung siehe Figg. 904 u. 905.

(Das crus commune, das durch den Schnitt nicht getroffen war, ist nachträglich eröffnet worden.)

Knöcherne Bogengänge (Fortsetzung) (s. auch Figg. 899—902, 907 u. 908). Die beiden anderen Bogengänge verlaufen in annähernd vertikalen Ebenen (s. S. 816); der eine von ihnen, *canalis semicircularis superior,* steht dabei senkrecht zur Achse der Schläfenbeinpyramide und wölbt an deren facies anterior die eminentia arcuata hervor, der andere, der längste von allen, *canalis semicircularis posterior,* liegt der facies posterior der Schläfenbeinpyramide ungefähr parallel und überragt die Ebene des lateralen Bogenganges oben und unten beträchtlich. Jeder von ihnen weicht teilweise etwas von seiner Ebene ab, besitzt also auch eine leichte „Flächenkrümmung"; der hintere und obere erscheint von der Seite betrachtet leicht S-förmig, der laterale leicht C-förmig gebogen. Das Lumen jedes Bogenganges hat die Form einer Ellipse, deren großer Durchmesser in die Ebene des Bogenganges fällt; es ist (am Scheitel des Bogenganges gemessen) am hinteren Bogengang am größten, am oberen am kleinsten.

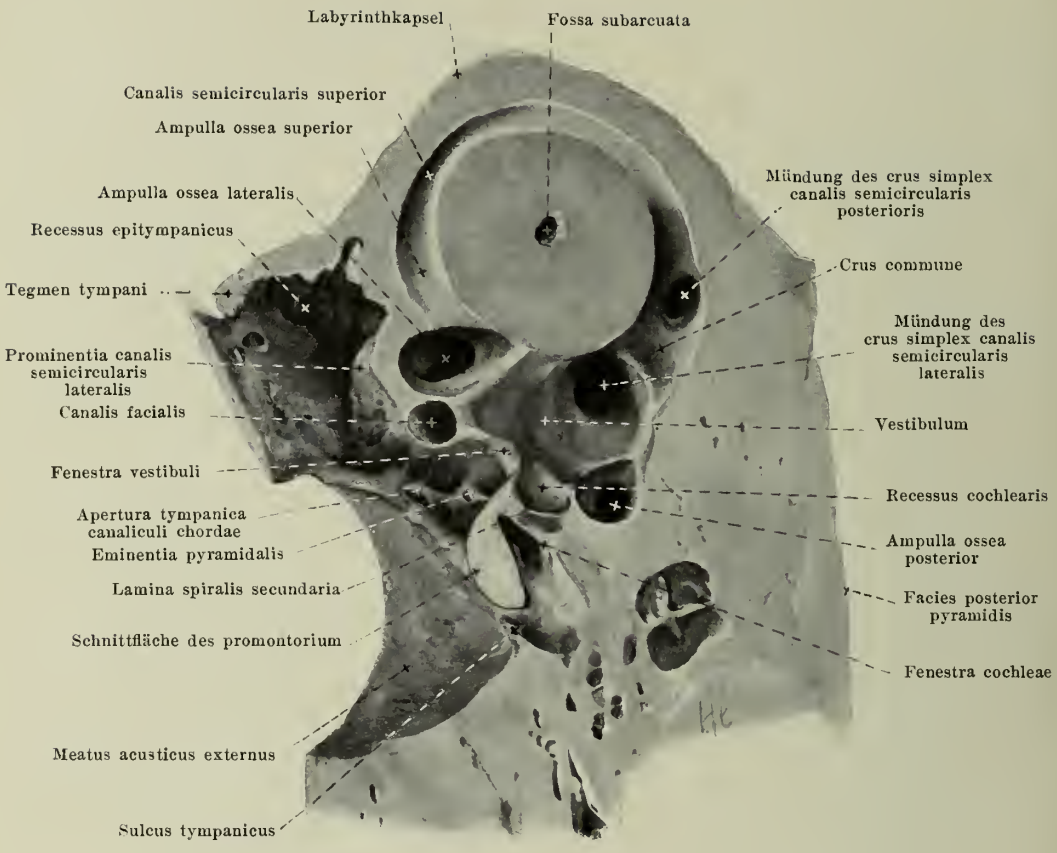

907. Vertikalschnitt durch das rechte Schläfenbein, laterale Schnitthälfte von der medialen Seite. Vergr.: 5 : 1.

(Die zugehörige mediale Schnitthälfte s. Figg. 908.) Über die Schnittrichtung s. Figg. 904 u. 905.

Knöcherne Bogengänge (Fortsetzung) (s. auch Figg. 899—902, 906 u. 908). Von den beiden Enden jedes Bogenganges besitzt eines eine flaschenförmige Erweiterung, *ampulla ossea;* der zugehörige Schenkel des Bogenganges wird *crus ampullare,* der andere, nicht erweiterte *crus simplex* genannt. Die ampullae osseae sind von etwas verschiedener Länge und Weite, diejenige des lateralen Bogenganges, *ampulla ossea lateralis,* und diejenige des oberen Bogenganges, *ampulla ossea superior,* liegen an deren lateralen Enden, diejenige des hinteren Bogenganges, *ampulla ossea posterior,* an dessen unterem Ende. Die beiden Enden des lateralen Bogenganges münden gesondert in den Vorhof ein; ebenso auch die crura ampullaria des hinteren und des oberen Bogenganges, ersteres an der unteren Wand, letzteres nahe der oberen Wand des vestibulum. Die einfachen Schenkel des oberen und des hinteren Bogenganges vereinigen sich dagegen zu einem 3,5—4 mm langen, gemeinsamen, drehrunden Schenkel, *crus commune,* welcher mit der Horizontalebene (s. S. 818) einen Winkel von 40—50° bildet und sich unmittelbar hinter und über dem crus simplex des lateralen Bogenganges in den Vorhof öffnet.

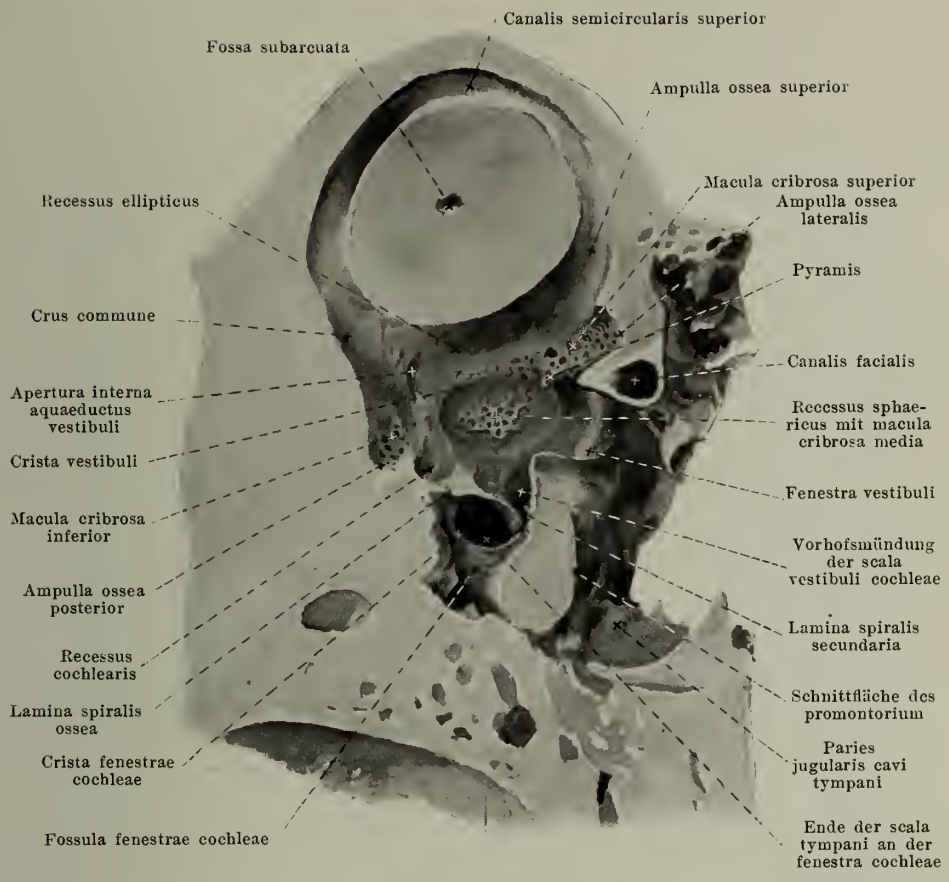

908. Vertikalschnitt durch das rechte Schläfenbein, mediale Schnitthälfte von der lateralen Seite. Vergr.: 5:1.

(Die zugehörige laterale Schnitthälfte s. Fig. 907.) Über die Schnittrichtung s. Figg. 904 u. 905.

Die *Schnecke, cochlea*, (s. auch Figg. 899—903, 906, 909 u. 910), ist ein niedriger, von harter Knochensubstanz gebildeter Kegel, dessen Achse horizontal gestellt ist; ihre Basis, *basis cochleae* (s. auch S. 816), ist gegen den vorderen Abschnitt des fundus meatus acustici interni, ihre stumpfe Spitze, *cupula (Kuppel)*, gegen den semicanalis m. tensoris tympani gerichtet; ihre untere vordere Wand grenzt unmittelbar an die rechtwinkelige Umbiegung des canalis caroticus im Schläfenbein. In ihrem Innern enthält sie einen spiralig aufgewundenen Kanal, *canalis spiralis cochleae*, der im vorderen untersten Abschnitt des Vorhofes (s. S. 818) und an der fenestra cochleae beginnt und an der Spitze blind endigt. Der canalis spiralis cochleae ist im Durchschnitt 37,5 mm lang, verläuft von seinem Anfang im Vorhof anfangs etwas nach unten gebogen medial vom promontorium vor- und medianwärts bis zum canalis caroticus (s. Fig. 903), biegt dort nach oben um und wickelt sich, erst lockerer, dann dichter, spiralig auf, so daß meist $2^3/_4$ Windungen zustande kommen, die als *Basalwindung, Mittelwindung* und *Spitzenwindung* bezeichnet werden; diese Windungen liegen nicht in einer Ebene, sondern jede folgende erhebt sich lateral über die vorhergehende und ist zugleich stärker als diese gekrümmt (s. Figg. 899 u. 903); die cupula wird von dem blinden Ende und dem letzten Abschnitt der zweiten Windung gebildet.

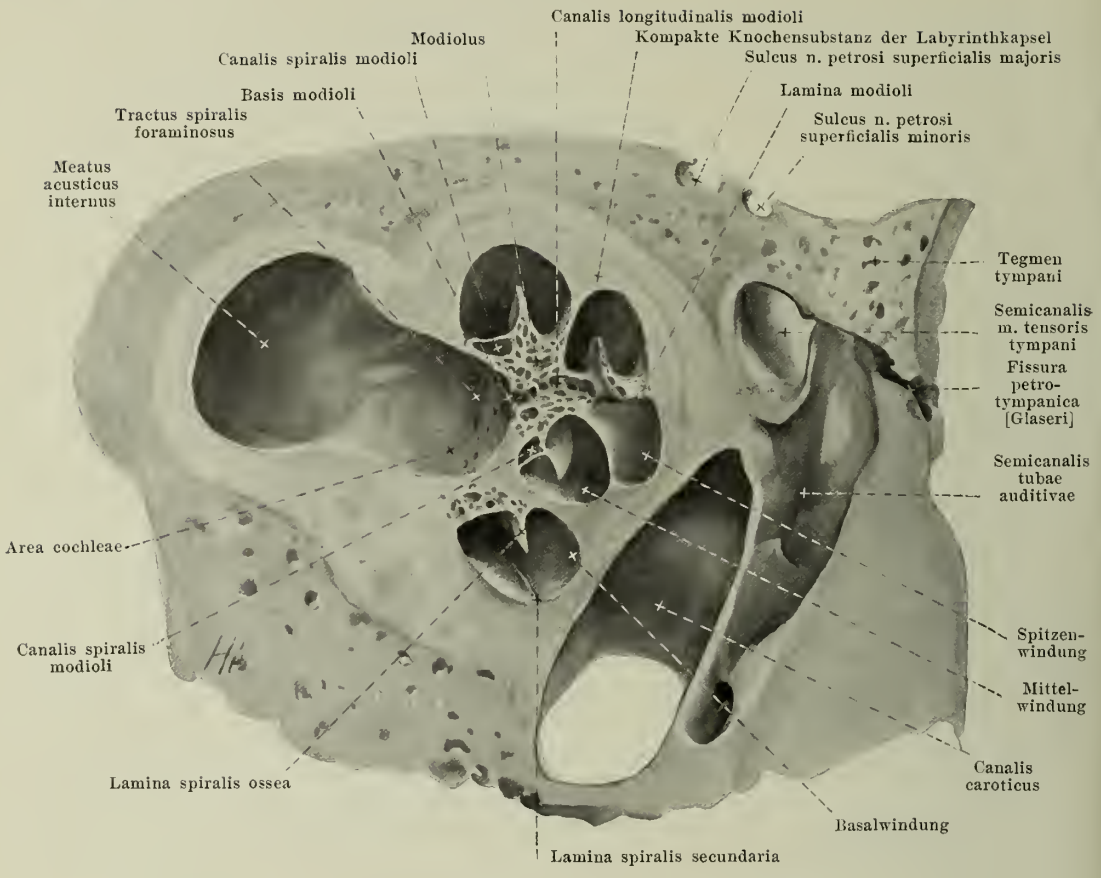

909. Vertikalschnitt durch die rechte Schnecke,

mediale Schnitthälfte von der lateralen Seite. Vergr.: 6:1.

Über die Schnittrichtung siehe Figg. 904 u. 905.

Schnecke (Fortsetzung) (s. auch Figg. 899—903, 906—908 u. 910). Der axiale Raum der Schnecke, um welchen der canalis spiralis herumgewickelt ist, besteht aus spongiöser Knochensubstanz und wird *modiolus, Spindel,* genannt; dieser stellt zugleich die innere Wand des Kanales dar; die äußere Wand des Kanales wird von der kompakten Labyrinthkapsel (s. S. 816) gebildet und hängt mit der Spindel durch dünne Knochenlamellen zusammen, welche zugleich die Zwischenwände zwischen den benachbarten Windungen bilden. Der modiolus ist an seiner dem fundus meatus acustici interni zugekehrten Fläche, *basis modioli,* fast bis zur halben Höhe der ersten Windung ausgehöhlt und bildet dort den Boden der area cochleae (s. S. 824). Die Spindel ist von einem größeren oder mehreren feineren, der Achse parallelen Kanälchen, *canales longitudinales modioli,* durchsetzt. Sie geht an der Spitze in ein dünnes kompaktes Knochenblatt, *lamina modioli* (s. auch Fig. 903, 906 u. 910), über, um welches sich das Ende der Spitzenwindung herumkrümmt; die lamina modioli endet mit einem konkaven Rand, heftet sich an die Kuppel an und geht unmittelbar in die Zwischenwand zwischen 2. und 3. Windung über. Die Durchmesser der Lichtung des canalis spiralis cochleae parallel und senkrecht zur Achse des modiolus sind in der ersten Hälfte der Basalwindung fast gleich (ca. 2 mm); in der zweiten Hälfte der Basal- und in der Mittelwindung beträgt die Höhe (parallel der Achse) 2 mm, die Breite (senkrecht zur Achse) 1,5 mm, in der dritten Windung nimmt die Höhe rasch ab und die Breite überwiegt.

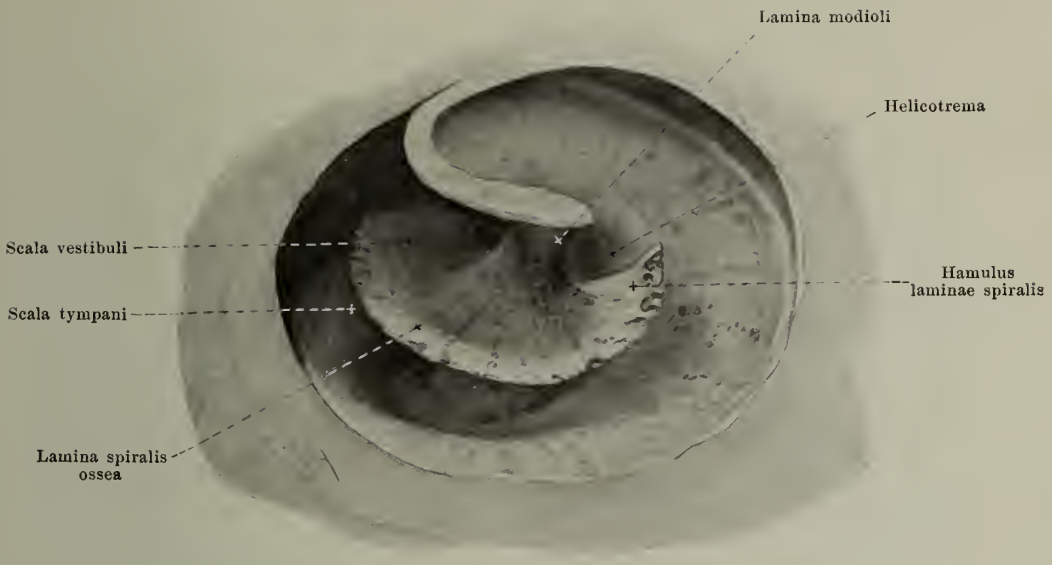

910. Kuppel der rechten knöchernen Schnecke eröffnet, von außen. Vergr.: 15:1.

Schnecke (Fortsetzung) (s. auch Figg. 899—903, 906—909). Von der Spindel aus springt eine feine Knochenplatte, *lamina spiralis ossea, knöchernes Spiralblatt,* in der Mitte zwischen zwei Zwischenwänden eine Strecke weit in das Lumen des canalis spiralis vor; sie teilt dieses unvollständig in die der Kuppel zugewendete *scala vestibuli, Vorhofstreppe,* und die der Schneckenbasis nähere *scala tympani, Paukentreppe,* deren Trennung durch die Einlagerung des häutigen Schneckenkanales eine vollständige wird. Spiralblatt, Vorhofs- und Paukentreppe laufen den ganzen canalis spiralis entlang, sind also ebenfalls spiralig gewunden. Im Bereich der Basalwindung ist die scala tympani weiter als die scala vestibuli; in der Mittel- und Spitzenwindung ist es umgekehrt. Die Breite des Spiralblattes entspricht ungefähr der halben Breite des canalis spiralis (s. S. 822), nimmt also von der Basis nach der Spitze zu etwas ab; am Anfang der dritten Windung hebt sich das Spiralblatt vom modiolus ab und endet mit einem frei hervorragenden, zugespitzten Fortsatz, *hamulus laminae spiralis;* zwischen dem konkaven Rand des letzteren, der lamina modioli und dem Endabschnitt des ductus cochlearis bildet eine rundliche Öffnung, *helicotrema,* (s. auch Figg. 913 u. 915) die einzige Verbindung der sonst durch den ductus cochlearis voneinander getrennten scala vestibuli und scala tympani. Den Ansatz der lamina spiralis ossea entlang läuft im modiolus ein dreiseitiger, für das ganglion spirale n. cochleae bestimmter Kanal, *canalis spiralis modioli.* Die lamina spiralis ossea beginnt unmittelbar lateral und nach vorn vom recessus cochlearis des Vorhofes (s. Figg. 903, 906 u. 908) als breite Platte und geht dort in ein kleineres, ähnlich geformtes Knochenblättchen, *lamina spiralis secundaria,* über, welches, anfangs durch einen schmalen, dann durch einen breiteren Spalt von ihr getrennt, an der unteren Seite der ersten Hälfte der Basalwindung (s. Figg. 900, 903, 906, 908 u. 909) verläuft, dabei allmählich niedriger wird und schließlich verschwindet. Nur der lateral von den beiden laminae spirales gelegene Raum, die scala vestibuli, öffnet sich an deren Anfang in den Vorhof; der medial von ihnen befindliche, die scala tympani, endet dort blindsackförmig und kommuniziert am macerierten Knochen mit der Paukenhöhle durch die fenestra cochleae (s. S. 808), ist aber sonst durch die membrana tympani secundaria von ihr geschieden; in diesem letzteren blindsackförmigen Abschnitt liegt die innere Öffnung des *canaliculus cochleae* (s. S. 9).

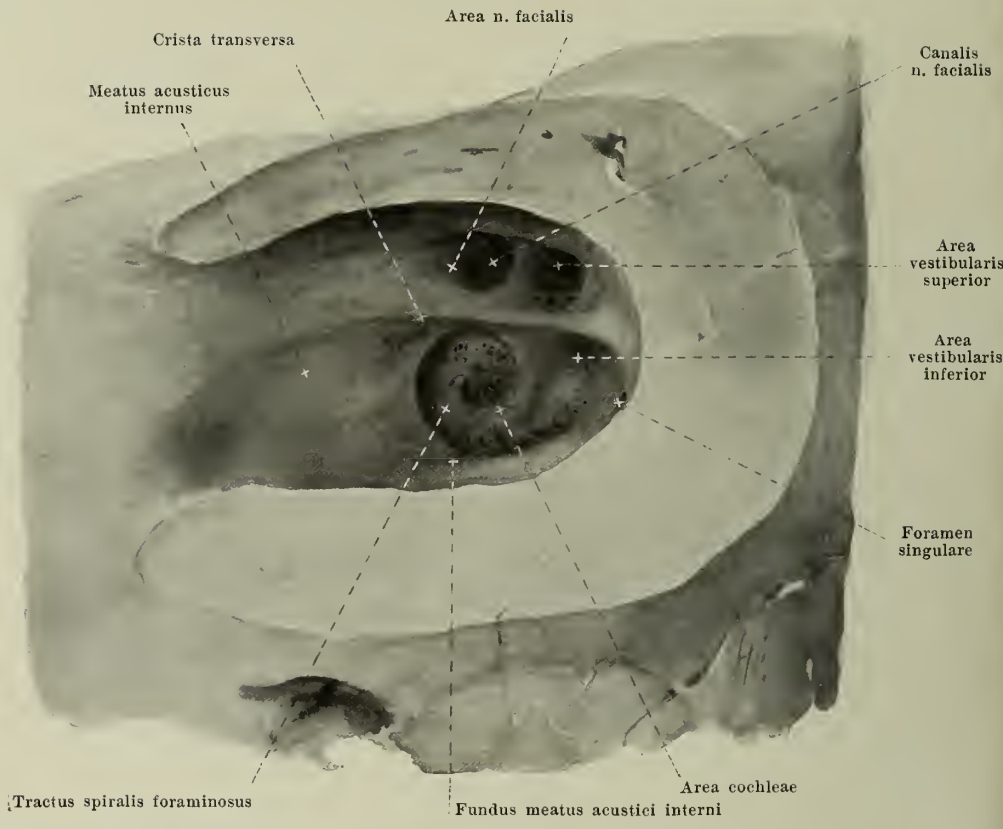

911. Rechter innerer Gehörgang, von der medialen Seite.

Vergr.: 6 : 1.

(Die obere, hintere und untere Wand ist größtenteils entfernt.)

Meatus acusticus internus, innerer Gehörgang, (s. auch S. 9 u. Figg. 901, 906 u. 909) ist ein kurzer, nahezu transversal und frontal verlaufender Kanal, dessen Lumen individuell wechselt. Er beginnt medial mit einer querovalen, von einem scharfen, lateralen und stumpfen, medialen Rand begrenzten Öffnung, *porus acusticus internus.* Sein laterales Ende, *fundus meatus acustici interni, Boden des inneren Gehörganges,* ist durch eine Knochenplatte geschlossen, welche größtenteils zugleich die mediale Wand des Vorhofes und der Schnecke ist. Sie wird durch eine horizontal verlaufende, scharfe Leiste, *crista transversa,* in ein oberes und unteres Feld geteilt. Das obere, kleinere Feld enthält in einer vorderen Grube, *area n. facialis,* die innere Öffnung des canalis facialis [Falloppii] (s. S. 12) und in einer hinteren, trichterförmigen Einsenkung, *area vestibularis superior,* mehrere feine Öffnungen kleiner Kanälchen, welche die Zweige des oberen Endastes des n. vestibularis (s. S. 703) zur macula cribrosa superior des Vorhofes (s. S. 818) leiten. Das untere, größere Feld läßt vorne eine rundliche Grube, *area cochleae,* erkennen; in ihr beginnt ein breiter, spiraliger, in gleichem Sinne wie die Schnecke gekrümmter Zug verschieden großer Öffnungen, *tractus spiralis foraminosus,* der im lateralen Teil endigt; diese Löcher führen die Bündel des n. cochleae unmittelbar zur Basalwindung oder durch die canales longitudinales modioli zur Mittel- und Spitzenwindung. Im hinteren Teil des unteren Feldes liegt nahe unter der crista transversa die *area vestibularis inferior,* ein Feld mit kleinen Öffnungen, welche die Bündel des n. saccularis (s. S. 704) durch kleine Kanälchen zur macula cribrosa media des Vorhofes (s. S. 817) leiten, und etwas medial und nach hinten von ihm findet sich ein einzelnes größeres Loch, *foramen singulare*, von welchem aus der n. ampullaris posterior (s. S. 704) durch ein längeres feines Kanälchen zur macula cribrosa inferior (s. S. 818) gelangt.

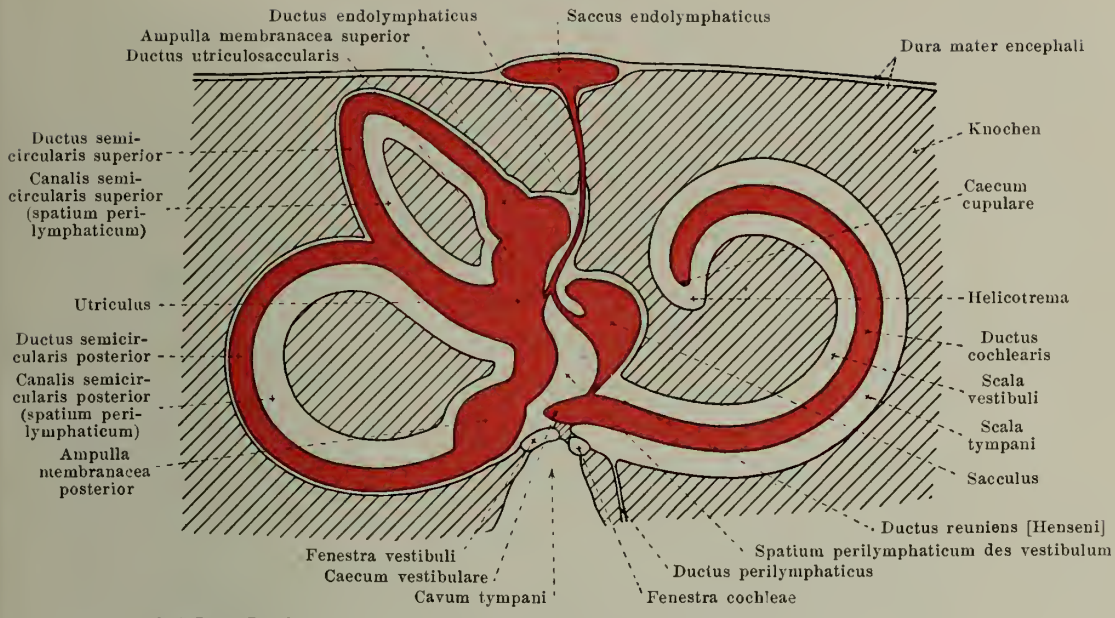

912. Schema des rechten knöchernen und häutigen Ohrlabyrinthes. Vergr.: 5:1.

(Der perilymphatische Raum ist in weißer, der endolymphatische in roter Farbe gehalten. Der laterale Bogengang ist weggelassen.)

Labyrinthus membranaceus, häutiges Labyrinth, (s. auch Figg. 913—918) ist ein System von bindegewebigen Röhren, welche die Endigungen des n. acusticus enthalten, von Epithel ausgekleidet und von einer klaren, eiweißarmen Flüssigkeit, *endolympha,* erfüllt sind. Diese Röhren kommunizieren sämtlich miteinander, sind nach außen vollständig abgeschlossen und liegen in den Räumen des knöchernen Labyrinthes, dessen Formen sie annähernd wiederholen; ihr Querschnitt ist dabei überall wesentlich kleiner als derjenige der betreffenden Knochenkanäle, und es bleibt zwischen ihrer zarten Wand und dem Knochen ein System von miteinander zusammenhängenden Räumen, welche von Endothel bekleidet sind, eine klare, eiweißarme Flüssigkeit, *perilympha,* enthalten und als *spatium perilymphaticum* zusammengefaßt werden.

Im vestibulum wird das häutige Labyrinth von den zwei *Vorhofsäckchen,* dem *utriculus* und dem *sacculus,* gebildet. Der *utriculus,* (s. auch Figg. 913, 914 u. 917) ist ein annähernd röhrenförmiges Bläschen und oben vorn nach unten hinten gerichtet; er liegt im recessus ellipticus des Vorhofes (s. S. 817), ist dort größtenteils durch Bindegewebe und durch die aus der macula cribrosa superior heraustretenden Bündel des n. utricularis ziemlich fest an den Knochen angeheftet, sonst aber durch perilymphatische Räume von der Wandung des Vorhofes geschieden. Der obere, leicht abgeschnürte Teil läßt an seiner vorderen lateralen Fläche eine ovale, verdickte Stelle von weißlicher Farbe, *macula acustica utriculi,* erkennen, in welcher die Fasern des n. utricularis (s. S. 703) endigen.

In den utriculus münden die drei *häutigen Bogengänge, ductus semicirculares,* ein, welche in den drei knöchernen Bogengängen liegen, ihnen in Anordnung und Verlauf genau entsprechen und demgemäß auch als *ductus semicircularis lateralis, superior, posterior* unterschieden werden; sie münden mit fünf Öffnungen in den utriculus ein. Jeder häutige Bogengang liegt exzentrisch der konvexen Seite des knöchernen Kanales an, und sein Durchmesser mißt nur ein Drittel von dem des knöchernen; der perilymphatische Raum ist also hier sehr groß und wird von einzelnen Bindegewebsbalken durchsetzt. Entsprechend den drei ampullae osseae finden sich auch drei *ampullae membranaceae* an den häutigen Gängen, welche analog den knöchernen als *ampulla membranacea lateralis, superior, posterior* bezeichnet werden; sie stellen sehr starke Erweiterungen der häutigen Gänge dar, treten namentlich an der konkaven Seite des Ganges scharf und stark hervor und füllen ihren Knochenraum viel vollständiger aus; jede von ihnen besitzt an ihrer der konvexen Seite des Bogenganges zugekehrten Fläche eine quere Furche, *sulcus ampullaris,* in welche der n. ampullaris (s. SS. 703 u. 704) eintritt, und eine von dort aus in das Lumen vorspringende sichelförmige Leiste, *crista ampullaris.*

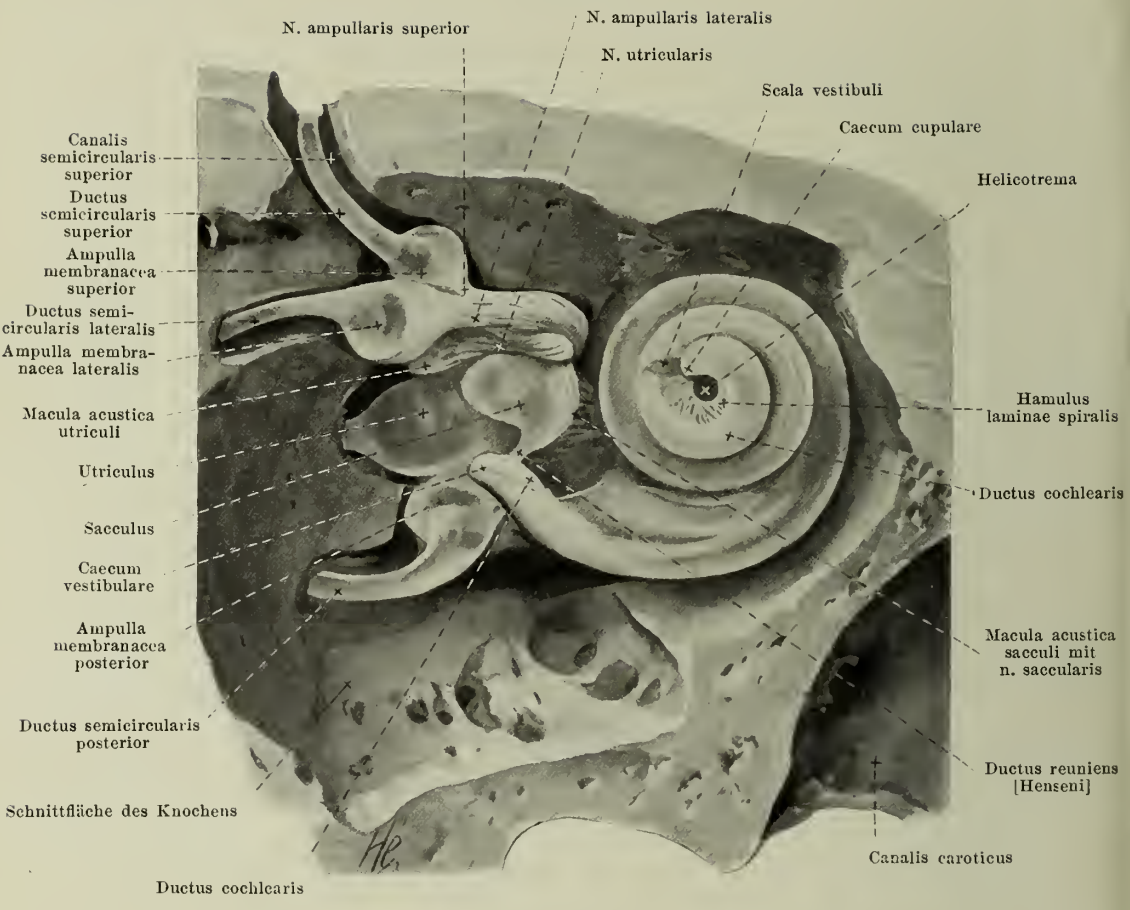

913. Rechtes häutiges Labyrinth eines Erwachsenen, teilweise freigelegt, von lateral und vorn. Vergr.: 5:1.

(An einem entkalkten Schläfenbein ist der laterale und obere Abschnitt der Labyrinthkapsel vorsichtig entfernt. Die scala vestibuli ist nur am Anfang und am Ende eröffnet.)

Labyrinthus membranaceus (Fortsetzung) (s. auch Figg. 912, 914—918). Der *sacculus* ist ein abgeplattet eiförmiges Bläschen mit vertikal gestelltem Längsdurchmesser; er liegt im recessus sphaericus des Vorhofes (s. S. 817), ist dort durch Bindegewebe und die durch die macula cribrosa media heraustretenden Bündel des n. saccularis ziemlich fest an den Knochen geheftet, sonst aber durch einen großen perilymphatischen Raum von der Wandung des Vorhofes geschieden. Sein unteres Ende verengt sich allmählich zum *ductus reuniens [Henseni]*, einem feinen, 0,5 mm dicken, 1 mm langen Verbindungsgang des sacculus mit dem ductus cochlearis (s. S. 827). An der medialen vorderen Fläche des sacculus ist ein weißliches, verdicktes Feld, *macula acustica sacculi*, erkennbar, in welchem die Fasern des n. saccularis (s. S. 704) endigen. Der sacculus hängt mit dem utriculus nicht direkt, sondern nur mittelbar durch den *ductus endolymphaticus* zusammen; dieser entspringt als sehr feiner Kanal aus der hinteren Wand des sacculus, nimmt den aus der vorderen medialen Wand des utriculus abgehenden kurzen und ebenfalls sehr feinen *ductus utriculosaccularis* auf und gelangt dann durch den aquaeductus vestibuli bis auf die hintere Fläche der Schläfenbeinpyramide; dort endigt er in einer abgeplatteten, blindsackförmigen Erweiterung, *saccus endolymphaticus*, welche unmittelbar unter der apertura externa aquaeductus vestibuli in einer Duplikatur der dura mater encephali gelegen ist und mit den umgebenden Lymphräumen nicht zusammenhängt.

914. Rechtes häutiges Labyrinth eines Erwachsenen, freigelegt, von medial und hinten. Vergr.: 5 : 1.

Labyrinthus membranaceus (Fortsetzung) (s. auch Figg. 912, 913, 915—918). Der Schneckenanteil des häutigen Labyrinths wird vom *ductus cochlearis* gebildet. Dieser beginnt im recessus cochlearis des Vorhofes, erstreckt sich innerhalb des canalis spiralis cochleae als ein schmaler, spiralig gewundener Gang bis zum Ende der Spitzenwindung und endigt dort blind; in der Nähe seines Anfangs ist er durch den ductus reuniens [Henseni] mit dem sacculus verbunden. Er ist größtenteils von dreieckigem Querschnitt (s. Fig. 918). Seine Außenwand verbindet sich mit dem verdickten Periost der inneren Oberfläche des Schneckenkanales. Seine der Schneckenbasis parallele Wand verläuft in der Richtung der lamina spiralis ossea von deren freiem Rand zum *ligamentum spirale cochleae*, einem leistenartigen Vorsprung des Periostes der Außenwand; sie besteht aus einer faserigen Bindegewebsplatte, *lamina basilaris*, und trägt das *organon spirale [Cortii]*, ein epitheliales Gebilde, welches die Endigungen der Fasern des n. cochlearis (s. S. 704) enthält. Die dritte Wand, *membrana vestibularis [Reissneri]*, ist außerordentlich dünn, entspringt von der lamina spiralis ossea nahe ihrem freien Rande und zieht unter einem Winkel von ungefähr 45^0 zur Außenwand. Der ductus cochlearis trennt somit zwei perilymphatische Räume voneinander, von denen der neben der membrana vestibularis als *scala vestibuli*, der neben der lamina basilaris als *scala tympani* bezeichnet wird. In der Spitzenwindung (s. Fig. 915) ragt der etwas abgeplattete ductus cochlearis noch über den hamulus laminae spiralis hinaus, legt sich mit seinem blinden Ende, *caecum cupulare*, in die Kuppelhöhlung der Spitzenwindung hinein und hilft so das *helicotrema* (s. S. 823) bilden. Auch der Anfangsteil des ductus cochlearis ist blindsackförmig gestaltet und überragt die Einmündungsstelle des ductus reuniens [Henseni] ein wenig; dieser Abschnitt heißt *caecum vestibulare* und ruht im recessus cochlearis des Vorhofes (s. S. 818). Durch einen im canaliculus cochleae neben der v. canaliculi cochleae gelegenen feinen Kanal, *ductus perilymphaticus*, kommuniziert der perilymphatische Raum mit dem cavum subarachnoideale.

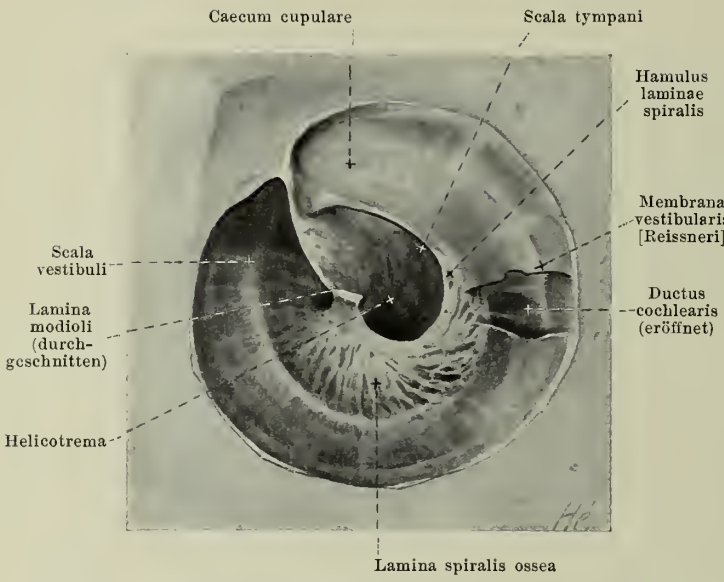

915. Kuppel der rechten Schnecke, eröffnet. Von außen. Vergr.: 15 : 1.

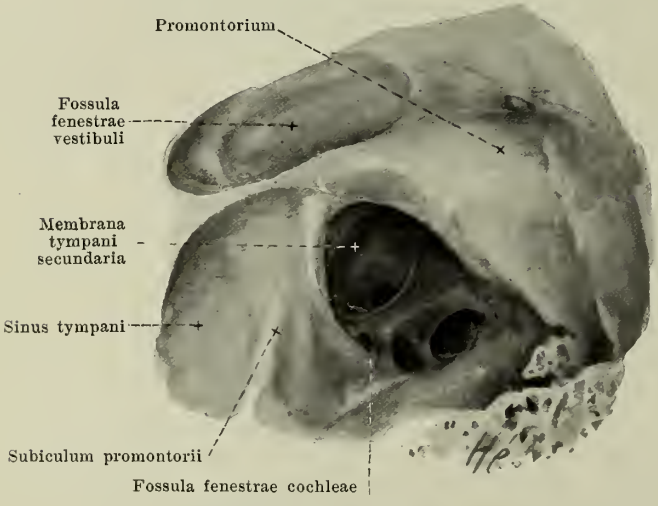

916. Rechte membrana tympani secundaria, von lateral und unten. Vergr.: 12 : 1.

Die fenestra cochleae ist durch eine dünne, bindegewebige Haut, *membrana tympani secundaria (Nebentrommelfell)*, (s. Fig. 916) verschlossen, welche an der crista fenestrae cochleae (s. S. 809) entspringt und gewöhnlich etwas in die scala tympani hineingebuchtet ist; ihre laterale Fläche ist von der Paukenhöhlenschleimhaut überzogen, welche sich mit einer oder mehreren Falten auf sie fortsetzt.

Blutgefäße des inneren Ohres, *vasa auris internae,* (s. Figg. 917 u. 918). Das einzige zuleitende Gefäß ist die *a. auditiva interna* (s. auch S. 404), welche mit dem n. acusticus in den inneren Gehörgang eindringt; dort teilt sie sich in *rami vestibulares* und den *ramus cochleae.* Erstere ziehen mit den einzelnen Nervenästen zum sacculus, utriculus und den häutigen Bogengängen, bilden an den maculae acusticae und ampullae membranaceae ein reiches Gefäßnetz und senden Ästchen zur Auskleidung des spatium perilymphaticum; ein Ast von ihnen greift auf das erste Drittel der Basalwindung über und anastomosiert dort mit einem Zweig des ramus cochleae. Der *ramus cochleae* tritt in die Spindel ein, gibt gewöhnlich zwei Zweige zum Rest der Basalwindung und versorgt mit seinem Endast die ganze Mittel- und Spitzenwindung; diese Zweige laufen im modiolus nahe dem Ursprung der lamina spiralis ossea und entsenden fortlaufend Endästchen 1. für das ganglion spirale cochleae, 2. in die lamina spiralis ossea bis unter das organon spirale [Cortii] und 3. in die Wand der scala vestibuli bis in das lig. spirale cochleae. Die *vv. vestibulares* sammeln das Blut aus den Capillargebieten der Bogengänge und der Vorhofsäckchen; sie bilden größtenteils die feine *v. aquaeductus vestibuli,* verlaufen in gesonderten Kanälchen und münden in den sinus petrosus superior; ein Teil von ihnen mündet auch in die v. canaliculi cochleae (s. S. 830). Das Capillargebiet der lamina spiralis entleert sein Blut durch radiäre Gefäße in die *Spiralblattvene,* welche den Ursprung der lamina spiralis entlang läuft und sich am Anfang der Basalwindung in die beiden Spiralvenen ergießt.

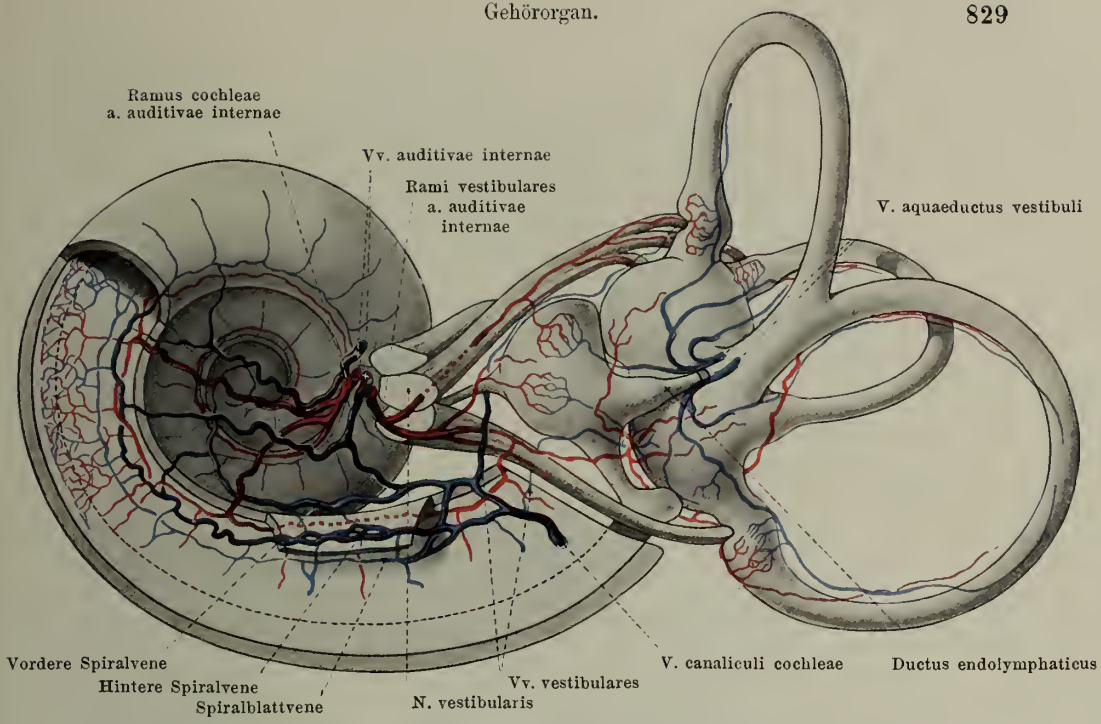

917. Blutgefäße des rechten Ohrlabyrinthes, etwas schematisiert, von der medialen Seite (nach den Angaben von F. Siebenmann).

Vergr.: etwa 6:1.

(Die knöcherne Kapsel ist an der Schnecke nur teilweise entfernt.)

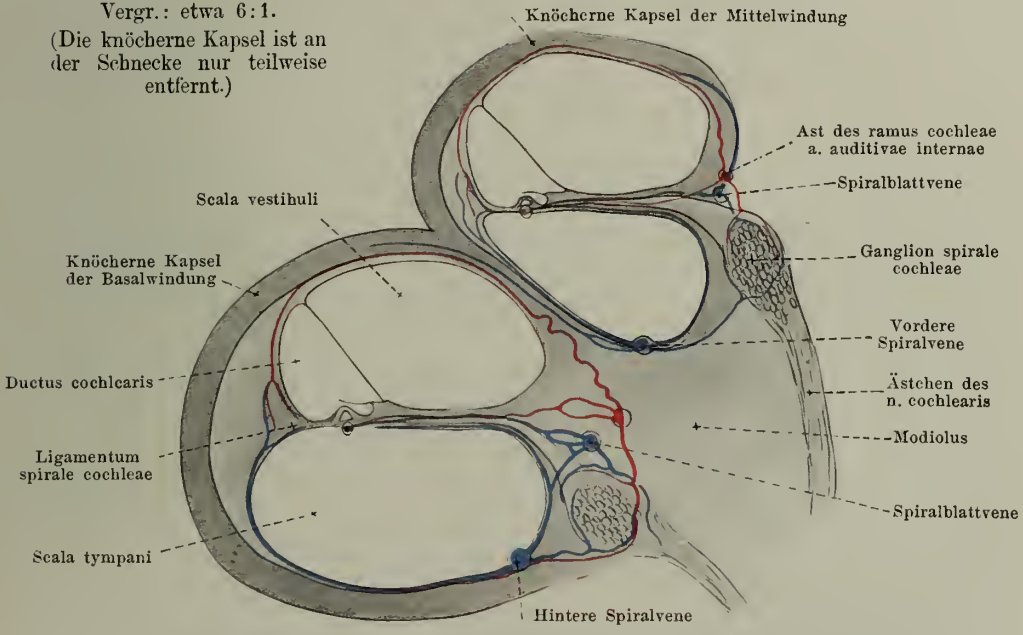

918. Schnitt durch die Basal- und Mittelwindung der Schnecke, schematisch (nach F. Siebenmann). Vergr.: etwa 18:1.

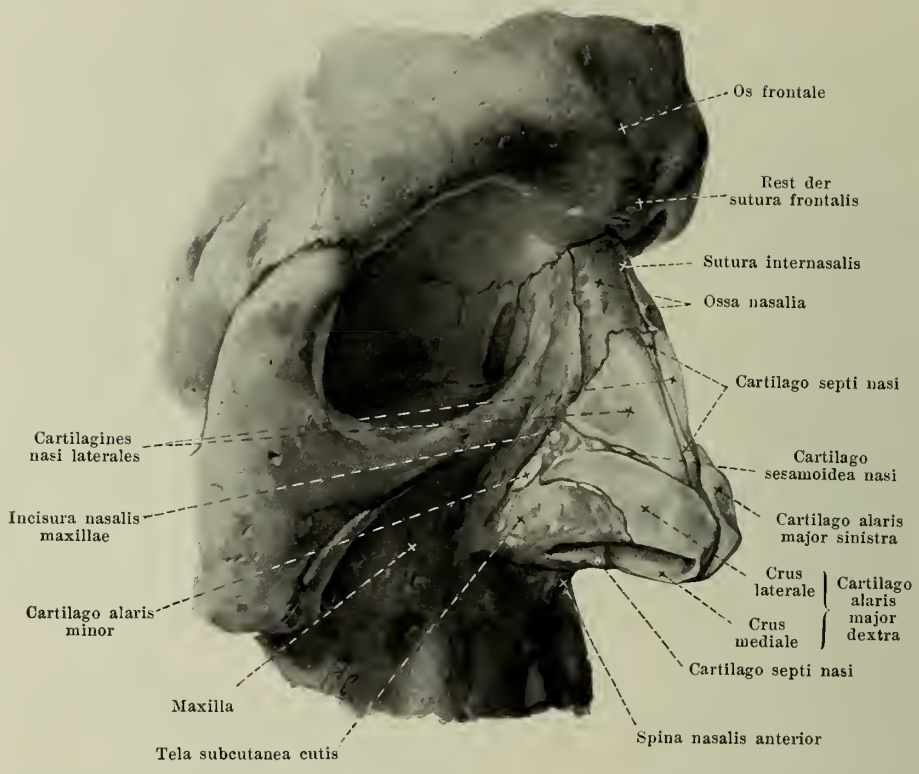

919. Knorpel der äußeren Nase, frei präpariert,

von rechts und von vorn.

Blutgefäße des inneren Ohres (Fortsetzung) (s. Figg. 917 u. 918). Aus dem Capillargebiet des lig. spirale cochleae, aus demjenigen des ganglion spirale cochleae und teilweise aus dem Spiralblatt münden die Venen im Bereich der Basal- und eines Teiles der Mittelwindung in die *hintere,* sonst in die *vordere Spiralvene;* die zuführenden Zweige umfassen die scala tympani, laufen zum Teil aber auch neben den Arterien in der Wand der scala vestibuli. Die Spiralvenen werden zusammen als *v. spiralis modioli* bezeichnet, und jede von ihnen liegt der basalen Wand der scala tympani der betreffenden Windung an; sie münden beide in die ansehnliche *v. canaliculi cochleae* (s. S. 446). Aus der Spiralblattvene, sowie aus den Spiralvenen zweigt je ein Ast in den inneren Gehörgang ab und senkt sich dort in die starken *vv. auditivae internae* (s. S. 444) ein, welche ihre Zuflüsse hauptsächlich vom n. acusticus und den Wänden des inneren Gehörganges beziehen.

Das **Geruchsorgan, organon olfactus,** liegt in der *Nase;* diese muß aber außerdem auch den Atmungsorganen zugerechnet werden, deren Anfangsstück sie bildet.

Die **Nase,** *nasus,* besteht aus der *äußeren Nase* und der *Nasenhöhle* mit ihren *Nebenhöhlen.*

Die ***äußere Nase,*** *nasus externus* (s. auch Figg. 513, 920—924), hat die Gestalt einer unregelmäßig dreiseitigen Pyramide, die an ihrer Grundfläche, *basis nasi,* mit dem Gesichtsskelett zusammenhängt und sich an deren Rand aus der Oberkiefergegend heraushebt. Das obere, schmale Ende, an welchem sie sich gegen die Stirn abgrenzt, heißt *radix nasi, Nasenwurzel;* von dieser aus zieht das *dorsum nasi, Nasenrücken,* schräg ab- und vorwärts bis zur *Nasenspitze, apex nasi.* Die lateralen Flächen der Nase sind unten stärker gewölbt, springen stärker hervor und sind durch eine scharfe Furche seitlich abgegrenzt; dieser Teil ist beweglich und entspricht den *Nasenflügeln, alae nasi,* deren unterer, freier Rand, *margo nasi,* die *Nasenlöcher, nares,* umgibt; letztere sind durch den vordersten, beweglichen Teil der Nasenscheidewand, durch das *septum mobile nasi,* voneinander geschieden.

920. Knorpel der äußeren Nase, frei präpariert, von unten.

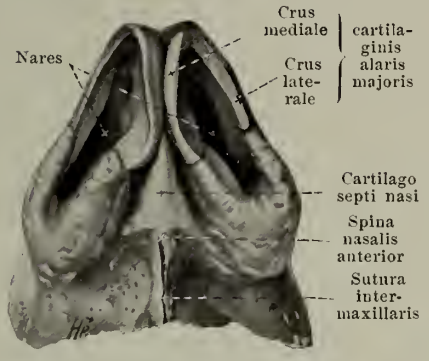

Nasus externus (Fortsetzung) (s. auch Figg. 919, 921—924). Das Gerüst der äußeren Nase wird von den Nasenbeinen und von den *Nasenknorpeln, cartilagines nasi,* welche aus hyalinem Knorpel bestehen, gebildet. Beide sind an der Außenfläche von den Nasenmuskeln teilweise überlagert und von der äußeren Haut überzogen, an der Innenfläche von der Schleimhaut der Nasenhöhle bekleidet. Die Nasenknochen bilden nur den oberen, kleineren Teil der äußeren Nase; der knorpelige und häutige Teil schließt sich unmittelbar an die apertura piriformis (s. S. 62) an und schließt diese vollständig bis auf die Nasenlöcher ab.

Die *cartilago nasi lateralis,* paarig, ist eine dünne, unregelmäßig dreieckige Platte, welche den mittleren Teil der lateralen Wand bildet. Ihr oberer Rand schiebt sich etwas hinter das Nasenbein und den proc. frontalis maxillae und ist an diese durch derbes Bindegewebe festgeheftet; ihr unterer Rand reicht teilweise bis an die cartilago alaris major heran; ihr medialer Rand verschmilzt am Nasenrücken teilweise mit dem vorderen Rand der cartilago septi nasi. Die *cartilago alaris major,* paarig, ist besonders dünn und von ungemein wechselnder Ausbildung. Sie besteht aus zwei, vorn ineinander übergehenden, hufeisenförmig gebogenen Platten, welche das Nasenloch so umgeben, daß das breitere *crus laterale* den Nasenflügel bilden hilft und sich oben teilweise an die cartilago lateralis anlegt, während das *crus mediale* neben demjenigen der anderen Seite im septum mobile nasi eine Strecke weit rückwärts zieht und sich mit diesem und mit der cartilago septi locker verbindet. Die *cartilagines alares minores* sind kleine, unregelmäßige Knorpelstückchen, welche sich, von der vorigen abgetrennt, in wechselnder Zahl auf jeder Seite im hinteren Abschnitt des Nasenflügels finden. Als *cartilagines sesamoideae nasi* bezeichnet man ein oder zwei sehr kleine Knorpelstückchen, welche auf jeder Seite zwischen der cartilago lateralis und cartilago alaris major gelegen sind. In dem hinteren unteren Abschnitt des Nasenflügels ist eine Stelle von wechselnder Größe frei von Knorpel; sie wird nur von einer Hautduplikatur gebildet.

Die *cartilago septi nasi, Scheidewandknorpel,* (s. auch Figg. 919 u. 921) ist eine unpaare, mediane, unregelmäßig vierseitige Knorpelplatte, welche den vorderen unteren Teil der Nasenscheidewand bildet und sich in den Winkel zwischen der lamina perpendicularis oss. ethmoidalis und dem vomer hineinschiebt. Der hintere obere Rand verbindet sich mit der lamina perpendicularis, der hintere untere legt sich in die Rinne des vomer (s. S. 26) und des vorderen Teiles der crista nasalis maxillae hinein. Der vordere obere Rand beginnt oben hinter der sutura internasalis und schiebt sich unten bis an den Nasenrücken zwischen die beiden cartilagines laterales vor, mit beiden sich oben verbindend. Der vordere untere Rand bildet vorn die obere Grenze des septum mobile nasi, reicht hinten etwas tiefer und heftet sich dort an der spina nasalis anterior an. Von dem hinteren Winkel aus schiebt sich ein verschieden hoher Fortsatz, *processus sphenoidalis septi cartilaginei,* in der vorderen Rinne des vomer (s. S. 26), zwischen ihr und der lamina perpendicularis oss. ethmoidalis nach hinten und oben, zuweilen bis in die Nähe des Keilbeines. Der Scheidewandknorpel ist ebenso wie die knöcherne Nasenscheidewand (s. S. 62) teilweise nach der einen oder anderen Seite etwas ausgebogen. *Cartilago vomeronasalis [Jacobsoni]* (s. Fig. 921) heißt ein kleines Knorpelstreifchen, welches dicht über der spina nasalis anterior auf jeder Seite der cartilago septi nasi unmittelbar anliegt (s. auch S. 833).

Die äußere Haut der Nase ist sehr dünn, oben durch lockeres, fettarmes, an den Nasenflügeln durch derbes Bindegewebe an die Unterlage geheftet. Ihre Haare sind besonders nach der Spitze zu sehr fein, ihre Talgdrüsen, besonders am hinteren Teil der Nasenflügel, außerordentlich groß. Die Haut schlägt sich an den Nasenlöchern in das Innere der Nase um und geht am limen nasi allmählich in die Schleimhaut über; sie besitzt in den Nasenlöchern noch eine Strecke weit Talgdrüsen, sowie Haare, welche hier *vibrissae* genannt werden und eine beträchtliche Größe erreichen können.

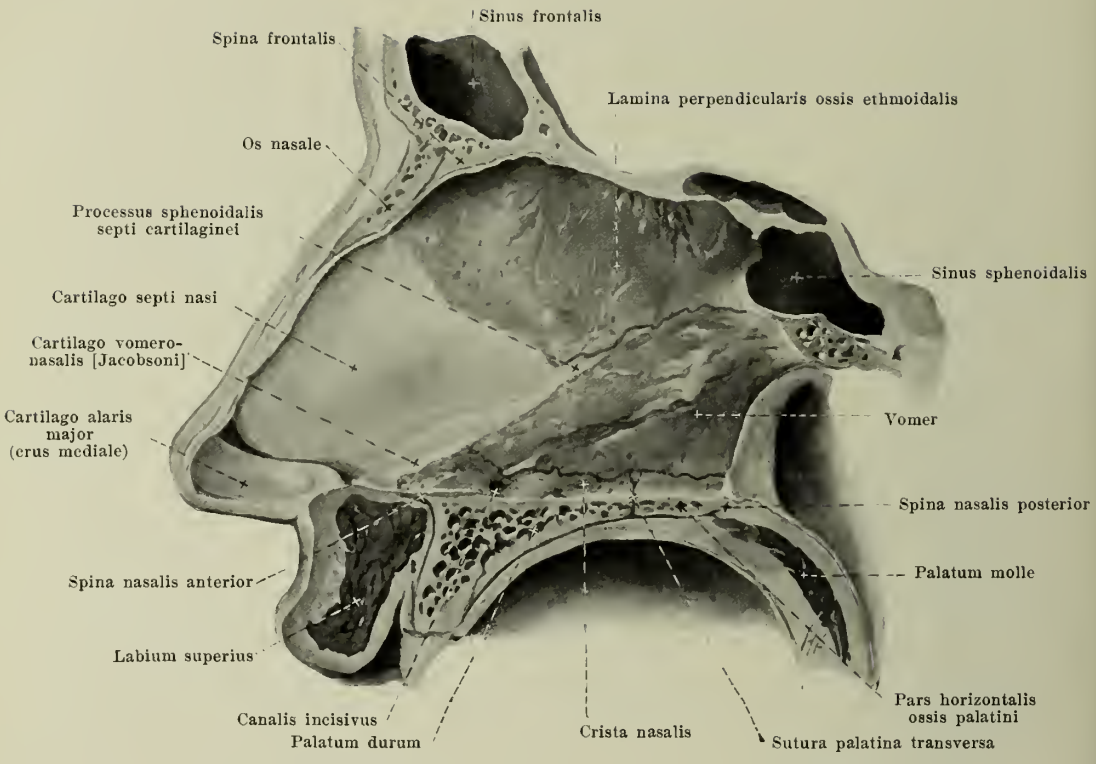

921. Nasenscheidewand ohne Schleimhaut,

von links.

(Figg. 921 u. 922 stammen von dem gleichen Präparat.)

Die ***Nasenhöhle,*** *cavum nasi,* (s. auch Figg. 73—75, 517, 549, 550, 922—925) ist von der Innenfläche der äußeren Nase und von Knochen (s. SS. 60—62) begrenzt. Sie öffnet sich vorn durch die an der unteren Fläche der äußeren Nase gelegenen, nur von Haut umsäumten *Nasenlöcher, nares,* welche von sehr wechselnder Form und etwas schräg gestellt sind. Hinten hängt sie mit dem pharynx durch die beiden nebeneinander stehenden, vierseitigen *choanae* (s. S. 60) zusammen. Durch die mediangestellte *Nasenscheidewand, septum nasi,* welche gewöhnlich teilweise nach einer Seite abweicht, wird sie in zwei annähernd symmetrische Hälften geteilt. Der obere und hintere Teil der Scheidewand ist knöchern und wird *septum nasi osseum* (s. S. 62) genannt; der vordere Teil ist von der cartilago septi nasi (s. S. 831) gebildet und heißt *septum cartilagineum;* an diesen schließt sich vorn unten das *septum membranaceum* an, welches zwischen den beiden Nasenlöchern gelegen ist, die crura medialia der cartilagines alares majores enthält und auch als septum mobile nasi (s. S. 830) bezeichnet wird.

Die Wände der Nasenhöhle sind von der Schleimhaut, *membrana mucosa nasi,* ausgekleidet. Diese ist von ziemlich gleichmäßiger Dicke und nur auf der mittleren und unteren Muschel bedeutend stärker; sie wiederholt dabei im wesentlichen die Form der Nasenhöhle und ihrer (knorpeligen und knöchernen) Wände, die schon SS. 60—62 genauer beschrieben sind, nur erscheinen die lufthaltigen Innenräume mehr oder weniger verengt.

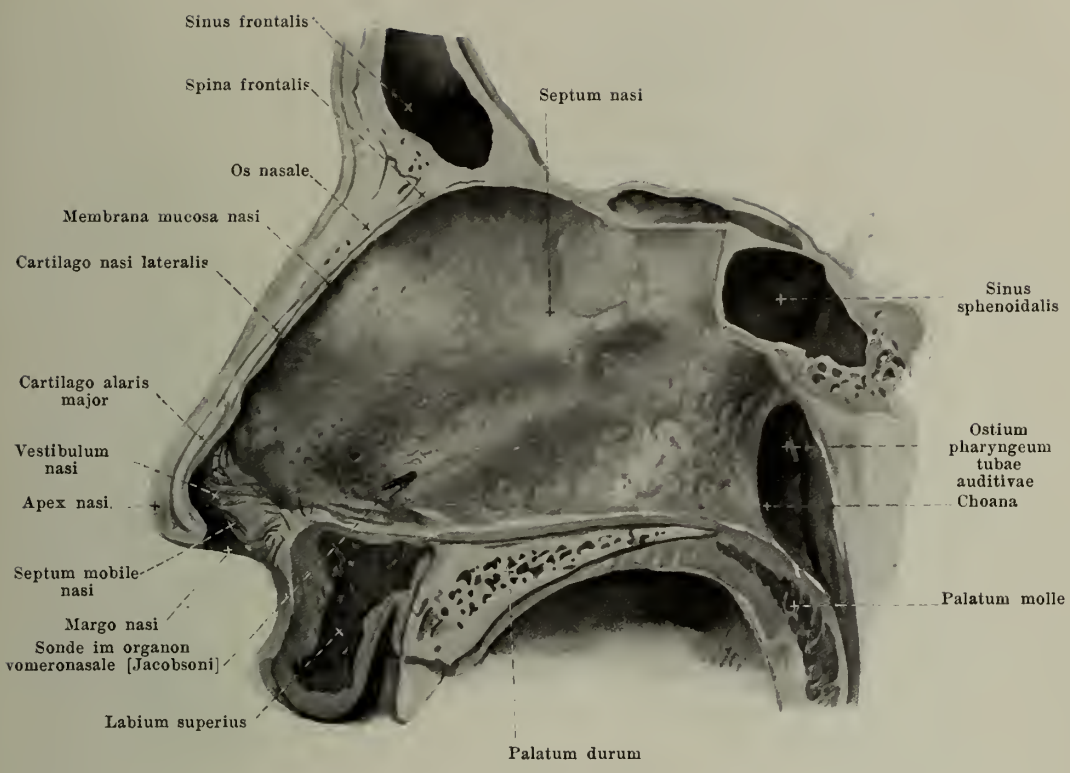

922. Nasenscheidewand mit Schleimhaut, von links.

(Figg. 921 u. 922 stammen von dem gleichen Präparat.)

Nasenhöhle (Fortsetzung) (s. auch Figg. 73—75, 517, 549, 550, 921, 923—925). Der Raum, welcher von den beweglichen Nasenflügeln umschlossen ist, wird *vestibulum nasi, Vorhof,* genannt; er wird oben von der eigentlichen Nasenhöhle durch einen, namentlich an der lateralen Wand deutlichen Wulst, *limen nasi,* abgegrenzt, welcher von dem oberen Rand der cartilago alaris major vorgetrieben wird.

Das *septum nasi* ist gleichmäßig von Schleimhaut überzogen. Nahe über der spina nasalis anterior findet sich an ihm sehr häufig eine feine Öffnung, welche in ein kurzes, unmittelbar auf der cartilago septi nach hinten ziehendes, blind endigendes Kanälchen, *organon vomeronasale [Jacobsoni]*, führt; dieses bildet mit der cartilago vomeronasalis [Jacobsoni] (s. S. 831) das Homologon eines bei einer großen Reihe von Tieren konstanten und größeren Gebildes, an welches sich bei diesen Tieren Fasern der nn. olfactorii verfolgen lassen. Unter und hinter dieser Öffnung ist am Boden der Nasenhöhle häufig eine nadelstichförmige Öffnung verhanden, welche in ein Kanälchen, den *ductus incisivus* (nicht gezeichnet), führt; dieser dringt in den canalis incisivus ein und endigt meist blind, kann jedoch auch mit einer sehr feinen unpaaren Öffnung auf der papilla incisiva des Gaumens (s. S. 499) ausmünden; er ist das Rudiment des bei manchen Säugetieren wohlausgebildeten *Stensonschen Ganges.*

Die schmale obere und die breite untere Wand sind von glatter Schleimhaut überzogen.

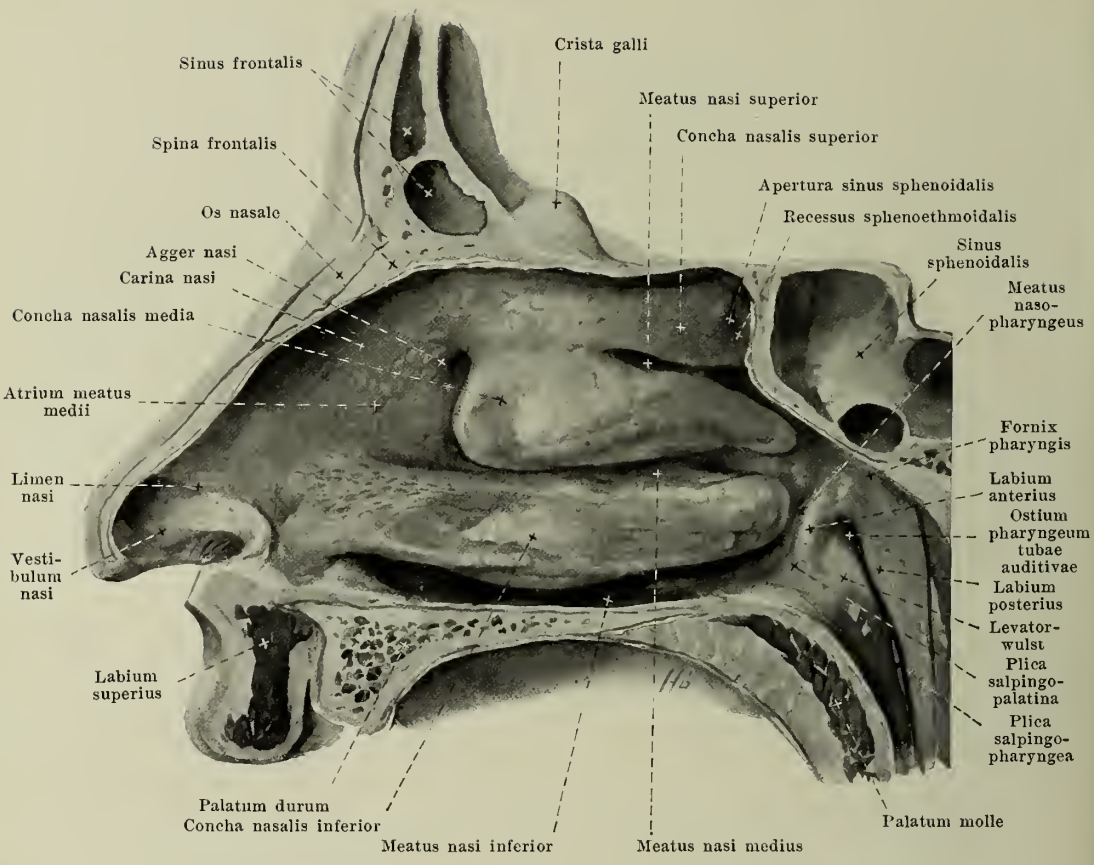

923. Rechte Wand der Nasenhöhle mit der Schleimhaut, von links.

(Figg. 923 u. 924 stammen von dem gleichen Präparat.)

Nasenhöhle (Fortsetzung) (s. auch Figg. 73—75, 517, 549, 550, 921, 922, 924 u. 925). Die laterale Wand läßt die drei *Nasenmuscheln, concha nasalis superior, media, inferior,* sowie unter jeder und lateral von ihr (s. auch Fig. 517) den betreffenden *Nasengang, meatus nasi superior, medius, inferior* (s. SS. 60 u. 61), erkennen. Die untere Muschel entwickelt sich vorn ganz allmählich aus der Wand; sie und der untere Nasengang sind am längsten, die obere Muschel und der obere Gang am kürzesten. Die mittlere Muschel hängt klappenartig namentlich vorn von ihrer Abgangsstelle aus weit herab und endigt vorn mit einem annähernd vertikal gestellten freien Rand, von dessen oberem Ende sich ein kleiner Wulst, *agger nasi,* bogenförmig abwärts erstreckt; dieser begrenzt von oben ein leicht eingesunkenes Feld, *atrium meatus medii,* welches unten bis an den oberen Rand der unteren Nasenmuschel reicht und dorsalwärts allmählich in den mittleren Nasengang übergeht. Der zwischen dem agger nasi und der Innenseite des knöchernen Nasenrückens gelegene schmale Raum, welcher sich schräg nach oben und hinten bis zur oberen Wand der Nasenhöhle erstreckt, wird *carinä nasi* genannt. Über den *recessus sphenoethmoidalis* und *meatus nasi communis* siehe SS. 60 u. 61. Der *meatus nasopharyngeus* (s. auch S. 60) erscheint an der von der Schleimhaut überzogenen Nasenhöhle lateral durch eine schmale hinter den hinteren Enden der mittleren und unteren Muschel gelegene Furche begrenzt, auf welche dorsalwärts das labium anterius des ostium pharyngeum tubae auditivae (s. S. 505) und ein von diesem zum weichen Gaumen ziehender Wulst, *plica salpingopalatina,* folgt.

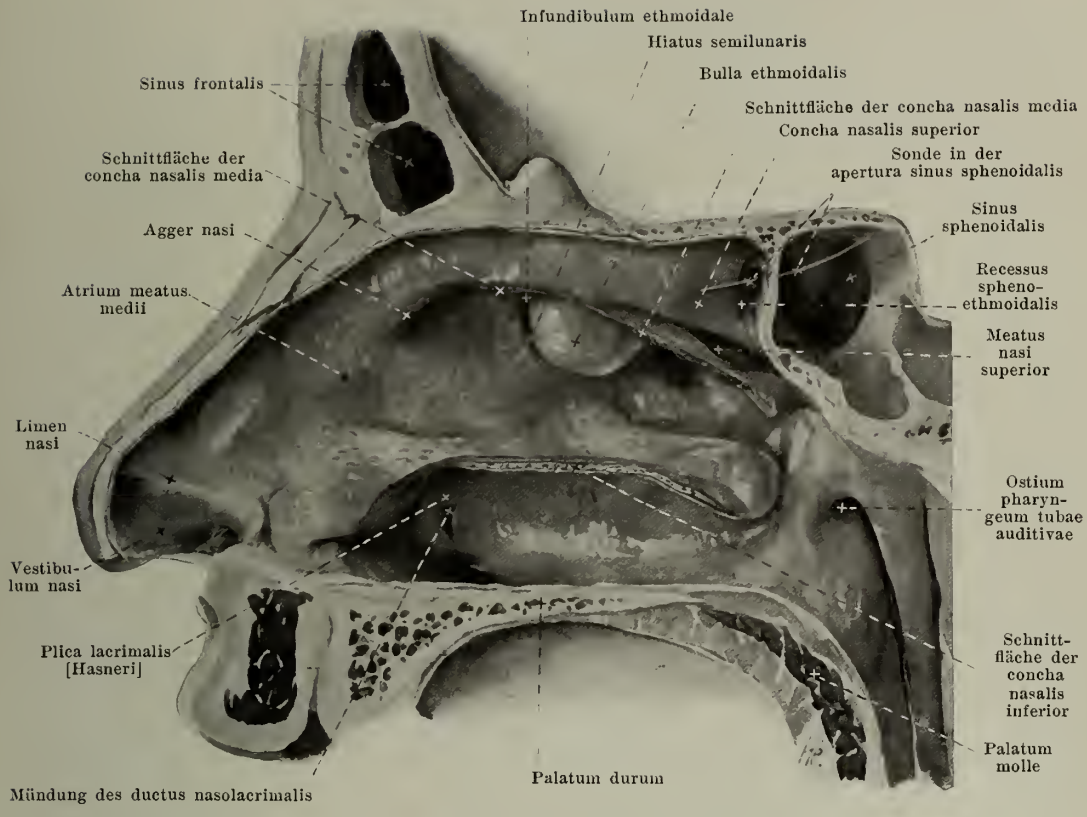

924. Rechte Wand der Nasenhöhle mit der Schleimhaut nach Abtragung der mittleren und unteren Muschel, von links.

(Figg. 923 u. 924 stammen von dem gleichen Präparat.)

Nasenhöhle (Fortsetzung) (s. auch Figg. 73—75, 517, 549, 550, 921—923 u. 925). Über die *Nebenhöhlen der Nase, sinus paranasales,* und ihre Verbindungen mit der Nasenhöhle ist das Wesentliche auf SS. 4, 17, 21, 27 u. 61 erwähnt. Die Öffnung des sinus frontalis erfolgt in den oberen Teil des iufundibulum ethmoidale. Der sinus maxillaris mündet ebenfalls gewöhnlich in das infundibulum ethmoidale und durch den hiatus semilunaris (s. S. 61) in den mittleren Nasengang; bisweilen findet sich hinter und unter dieser Hauptöffnung noch eine Nebenöffnung, ebenfalls in den mittleren Nasengang, welche der hinter dem proc. uncinatus gelegenen knochenfreien Stelle (s. Fig. 74) entspricht. In den unteren Nasengang öffnet sich der ductus nasolacrimalis (s. S. 798).

Die *Nasenschleimhaut, membrana mucosa nasi,* (s. auch S. 832) hängt vorn an den Nasenlöchern mit der Haut des Gesichtes (s. S. 831), an den choanae mit der Schleimhaut des Gaumens und des Schlundkopfes zusammen. In der eigentlichen Nasenhöhle ist sie fest mit dem Periost der Knochen und mit dem perichondrium der Knorpel verbunden und von zahlreichen Schleimdrüsen, *glandulae nasales,* durchsetzt. Sie besitzt in ihrer tela submucosa reichliche venöse Netze, welche an der mittleren und unteren Muschel zu sehr dicken, schwellkörperartigen Geflechten, *plexus cavernosi concharum,* entwickelt sind und die bedeutende Dicke der Schleimhaut an diesen Stellen bedingen. Die Schleimhaut setzt sich in sämtliche Nebenhöhlen fort und überzieht deren Wände als sehr dünnes, drüsenarmes Häutchen.

925. Ausbreitung der Riechschleimhaut

(nach Effie A. Read).

(Die Nasenscheidewand ist in die Höhe geklappt und die regio olfactoria auf ihr und auf der lateralen Wand in schwarzer Farbe eingetragen.)

Nasenhöhle (Fortsetzung) (s. auch Figg. 921—924). Die Schleimhaut ist von rötlicher, verschieden abgestufter Farbe. Ein großer Teil der oberen Muschel und ein entsprechender Abschnitt der Scheidewand kennzeichnet sich schon makroskopisch durch einen bräunlichen Farbton; er ist zugleich etwas dicker, enthält die Endigungen der nn. olfactorii in einem besonders gebauten Epithel und wird *regio olfactoria* genannt; er ist durch lange, schlauchförmige Drüsen, *glandulae olfactoriae,* ausgezeichnet. Nur dieser Teil der Schleimhaut kann im strengen Sinne als *organon olfactus, Riechorgan,* bezeichnet werden. Der übrige Teil der Schleimhaut wird von ihm als *regio respiratoria* unterschieden.



926. Hautleisten und Hautpapillen der Fußsohle.

Vergr.: 8 : 1.

(Im oberen Abschnitt ist die Epidermis teilweise, im unteren Abschnitt vollständig abmaceriert.)

Die **äußere Haut,** *integumentum commune,* überzieht als äußere Hülle des Körpers von ungefähr 1,6 qm Ausdehnung seine gesamte Oberfläche und geht an den Öffnungen der Atmungs-, Verdauungs-, Harn- und Geschlechtsorgane ununterbrochen in den Schleimhautüberzug derselben über. Man teilt sie ein in die Haut im engeren Sinne, *cutis,* und in ihre Anhangsgebilde, *Haare, pili,* und *Nägel, ungues,* welche ebenso wie die in die cutis eingelagerten *Hautdrüsen, glandulae cutis,* Produkte der epidermis sind.

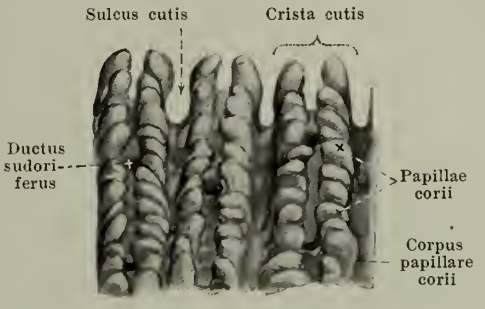

927. Hautpapillen der Fußsohle. Vergr.: 21 : 1.

(Die Epidermis ist vollständig entfernt.)

Die *cutis* (s. Fig. 934) besteht aus zwei ihrer Entwickelung und ihrem Bau nach scharf gesonderten Abschnitten, nämlich einem epithelialen Teil, der *epidermis, Oberhaut,* und einem im wesentlichen bindegewebigen Anteil, welcher weiter in das *corium, Lederhaut,* und die *tela subcutanea, Unterhautgewebe,* eingeteilt wird.

Die *epidermis, Oberhaut* (s. auch Figg. 934), besteht aus einem geschichteten Epithel und bildet die von außen sichtbare Oberfläche der Haut; sie bekleidet die Lederhaut unmittelbar und vollständig und senkt sich in deren Einsenkungen hinein. Ihre Dicke schwankt individuell und ist auch bei demselben Individuum sehr verschieden; sie ist an der Fußsohle ca. 2 mm, an der Hohlhandseite ca. 1 mm und schwankt sonst meist zwischen 0,07 und 0,17 mm. Die epidermis enthält bei den weißen Rassen (mit Ausnahme der pigmentlosen Albinos) wenig, bei den farbigen Rassen viel Pigment.

928 u. 929. Hautleisten und Hautfurchen der volaren Oberfläche eines rechten Fingers,

durch Abklatsch erhalten.

In natürlicher Größe. Distaler Teil der Fig. 928 vierfach vergrößert.

Das *corium, Lederhaut,* (s. Figg. 926, 927, 934 u. 935) besteht aus einem dichten Geflecht von Bindegewebsbündeln nebst elastischen Fasern und glatten Muskelfasern. Die Bindegewebsbündel sind, namentlich in den tieferen Schichten, meistens nur wenig schräg gegen die Oberfläche gerichtet, verlaufen ihr annähernd parallel und sind dabei strohmattenartig durchflochten; entsprechend dem dauernden oder häufig wiederholten Zug, der meistens von der Umgebung auf sie ausgeübt wird, sind gewisse Verlaufsrichtungen bevorzugt, und die Bündel sind parallel diesen Richtungen stärker gespannt, als senkrecht zu ihnen; daher klaffen Wunden, welche in der Richtung der stärkeren Spannung angelegt sind, weniger, als senkrecht dazu gerichtete. Die glatte Muskulatur findet sich meistens an den Haarbälgen, kann jedoch auch, wie in der tunica dartos, flächenhaft ausgebreitet sein; in letzterem Falle gehört sie aber der tela subcutanea an.

Die Dicke der Lederhaut ist verschieden nach Rasse, Geschlecht (beim Mann etwas dicker als beim Weibe), Alter (beim Kind viel dünner als beim Erwachsenen) und Individuum; sie schwankt auch bei demselben Körper an verschiedenen Stellen: sie ist am dünnsten an den Augenlidern und den Genitalien (0,3—0,6 mm), am dicksten am Rücken, Gesäß, Handteller und Fußsohle (2—3 mm).

Die der epidermis zugewendete Oberfläche der Lederhaut ist mit mikroskopisch kleinen faden- oder kegelförmigen Fortsätzen, *papillae, Papillen,* besetzt. Sie werden mit der oberflächlichsten Schicht des corium, aus der sie sich erheben, als *corpus papillare* zusammengefaßt und bestehen aus besonders dicht verfilzten, feinen Bindegewebsfasern; der übrige, größere Teil der Lederhaut, welcher lockerer aus gröberen Bündeln gewebt ist, wird *tunica propria* genannt. Die Papillen sind an verschiedenen Körperstellen von verschiedener Länge, Form und Häufigkeit; sie fehlen nur an wenigen Stellen (Stirne, Ohrmuschel, Damm, Teile des scrotum und der Achselhöhle); die längsten (0,1—0,2 mm) finden sich an Hohlhand und Fußsohle.



930 u. 931. Hautfurchen und -felder der Oberfläche eines linken Handrückens (ulnarer Abschnitt), durch Abklatsch erhalten.

In natürlicher Größe. Das eingeklammerte Feld der Fig. 930 vierfach vergrößert.

(Die Haare waren vor dem Abklatschen abrasiert; ihre Austrittsstellen sind in der Mitte der sternförmigen weißen Figuren gelegen, die namentlich im proximalen Abschnitt von Fig. 930 deutlich sind.)

Die *Papillen* (Fortsetzung) (s. auch Figg. 926—929, 933 u. 935) ragen in die unteren Schichten der epidermis hinein und verursachen an der Oberfläche der epidermis sehr häufig entsprechende kleinere, hügelartige Hervorragungen. Wenn dies nicht der Fall ist, so erscheint die Oberfläche der epidermis glatt, und die Anwesenheit der Papillen tritt erst auf dem Querschnitt zutage. Im anderen Falle sieht man schon an der freien Oberfläche eine zierliche Zeichnung, welche von den feinen *Hautfurchen, sulci cutis,* und den zwischen ihnen gelegenen Gruppen der leicht über die Oberfläche hervorstehenden Papillen herrührt. Diese Zeichnung ist an verschiedenen Körperstellen sehr wechselnd und zeigt teilweise (namentlich an den Fingern) auch große individuelle Schwankungen. An der Hohlhand und den Fingern, an der Fußsohle und den Zehen sind die Papillen reihenweise angeordnet, die epidermis senkt sich aber nicht neben jeder von ihnen ein, sondern bildet kleine wallartige *Hautleisten, cristae cutis,* von denen jede regelmäßig zwei Papillenreihen überdeckt und von der nächsten durch eine rinnenartige Hautfurche getrennt ist; die Schweißdrüsen münden auf der Höhe dieser Hautleisten und treten in das corpus papillare in der Rinne zwischen den beiden zusammengehörigen Papillenreihen ein.

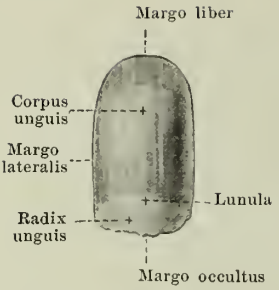



932. Fingernagel, von der dorsalen Fläche aus,

isoliert. in der Lage.

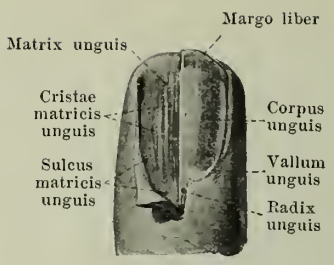

933. Fingernagel und Nagelbett, von der dorsalen Fläche aus.

(Die linke Hälfte des Nagels ist entfernt.)

Die *tela subcutanea, Unterhautgewebe,* (s. Fig. 872) ist nicht scharf von der Lederhaut geschieden, sondern geht ohne scharfe Grenze aus ihr hervor; sie unterscheidet sich von der Lederhaut durch größere Dicke und lockerere Durchflechtung der Bindegewebsbündel, sowie dadurch, daß sie in sehr wechselnder Weise Fettgewebe aufnehmen kann, welches zu kleineren oder größeren Läppchen angeordnet ist. Bei reichlichem Fettgehalt wird das Unterhautgewebe als *panniculus adiposus* bezeichnet; dann können sich die zwischen den Läppchen vorhandenen bindegewebigen Septen zu einer der Oberfläche parallelen Scheidewand verdichten, welche das Fett in zwei Schichten trennt. Das Unterhautgewebe verbindet überall die Lederhaut mit den tiefer gelegenen Gebilden; schärfer begrenzte, derbere Verbindungszüge zwischen diesen und der Lederhaut werden als *retinacula cutis* (s. auch S. 616) bezeichnet.

Die *Haare, pili,* finden sich auf der ganzen Oberfläche des Körpers mit Ausnahme des roten Lippensaumes, der Hohlhandfläche, der Fußsohle, der Dorsalfläche der Finger- und Zehenendglieder, der Brustwarzen, der glans penis und der Innenseite des praeputium, sowie an den labia minora pudendi und im vestibulum vaginae. Sie sind epidermoidale Bildungen und ragen in die Lederhaut oder in das Unterhautgewebe hinein. Sie stehen meist schräg zur Oberfläche in bestimmten nach der Körperregion verschiedenen Richtungen und bilden dadurch *Haarströme, flumina pilorum,* und *Haarwirbel, vortices pilorum* (nicht gezeichnet), die bei Embryonen deutlicher als bei Erwachsenen sind. Die Haare sind von sehr verschiedener Länge und Dicke; man unterscheidet die *capilli (Kopfhaare), supercilia (Augenbrauenhaare), cilia (Wimpern), barba (Barthaare), tragi (Ohrhaare), vibrissae (Nasenhaare), hirci (Achselhaare)* und *pubes (Schamhaare);* die teilweise sehr feinen Haare an den anderen Körperstellen werden unter dem Namen *lanugo (Wollhaare)* zusammengefaßt.

Die *Nägel, ungues,* sind vierseitige, gewölbte Platten aus verhornten Epidermiszellen, welche distalwärts mit dem *margo liber* endigen. Ihre Seitenränder, *margines laterales,* und ihr proximaler, zugeschärfter Rand, *margo occultus,* sind in einer rinnenförmigen Vertiefung der cutis, dem *Nagelfalz, sulcus matricis unguis,* eingeschlossen und an der Oberfläche von dem *Nagelwall, vallum unguis,* überlagert. Die Hauptmasse des Nagels, *corpus unguis,* ruht auf dem *Nagelbett, matrix unguis,* welches mit zahlreichen Längsleistchen, *cristae matricis unguis,* besetzt ist. Die Neubildung von Nagelsubstanz findet an dem proximalen unter dem Nagelwall verborgenen Teile statt, der deshalb auch *Nagelwurzel, radix unguis,* genannt wird; dieser Teil besteht aus noch nicht verhornten und noch nicht vertrockneten Zellen und kennzeichnet sich dementsprechend durch eine weißliche Farbe; er überragt vielfach das distale Ende des Nagelwalles mit einem kleinen sichelförmigen Feld, der *lunula.*

Die *Hautdrüsen, glandulae cutis,* kommen in zwei Arten vor, und zwar als *glandulae glomiformes, Knäueldrüsen,* und als *glandulae sebaceae, Talgdrüsen.* Zu den Knäueldrüsen gehören die *glandulae ciliares [Molli]* (s. S. 797), die *glandulae ceruminosae* (s. S. 806), die *glandulae circumanales* (besonders große Schweißdrüsen in der unmittelbaren Umgebung des Afters) und die *glandulae sudoriferae, Schweißdrüsen.* Letztere (s. Fig. 872) bestehen aus einem einfachen Kanälchen, welches durch knäuelartige Aufrollung seines blinden Endes den kugeligen Drüsenkörper, *corpus glandulae sudoriferae,* bildet; dieser liegt in dem Unterhautgewebe oder in der Lederhaut und schickt seinen Ausführungsgang, *ductus sudoriferus,* senkrecht nach der Oberfläche, wo er mit einer kleinen rundlichen Öffnung, *porus sudoriferus,* mündet (wo Hautleisten vorhanden sind, auf der Höhe derselben, s. S. 839).

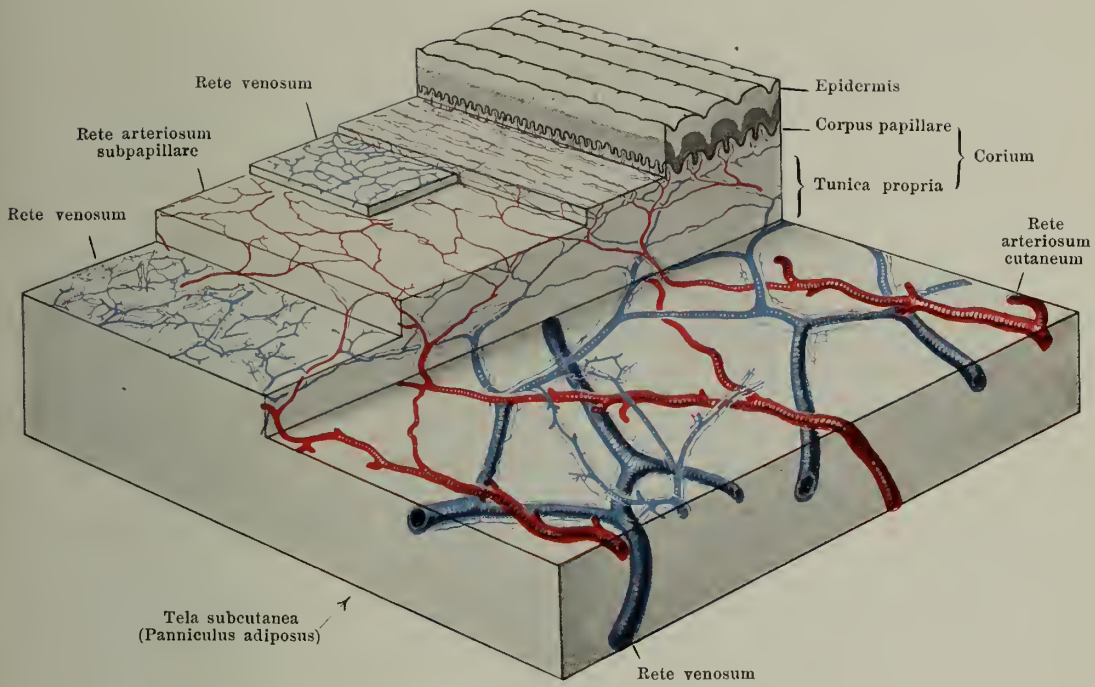

934. Verteilung der Blutgefäße in der Haut der Fußsohle an einem treppenstufenartig gebauten Modell.

Vergr.: ca. 12 : 1.

(Die Schweißdrüsen und ihre Gefäße sind nicht eingetragen; von dem Unterhautgewebe ist nur der oberste Teil gezeichnet.)

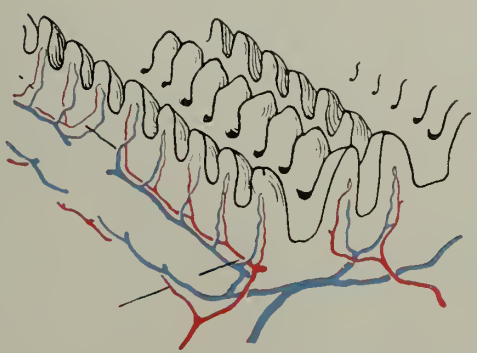

935. Verteilung der Blutgefäße im corpus papillare der Lederhaut. Vergr.: ca. 40 : 1.

(Die epidermis ist nicht gezeichnet.)

Hautdrüsen (Fortsetzung). Die Schweißdrüsen sind von sehr verschiedener Größe und Dichtigkeit. Sie sind am zahlreichsten am Handteller und in der Fußsohle, wo auf 1 qcm ungefähr 1000 Stück gezählt worden sind, und fehlen nur im Lippenrot, auf der glans penis und an der Innenfläche des praeputium, sowie an den labia minora pudendi und im vestibulum vaginae.

Die *Talgdrüsen, glandulae sebaceae,* (s. Figg. 514 u. 872) sind einfach kolbige oder mehrfach ausgebuchtete Säckchen, welche in der cutis liegen und in der Regel als Anhänge der Haarbälge auftreten; sie sondern das *sebum cutaneum* ab. Sie fehlen mit den Haaren am Handteller und an der Fußsohle. Sie sind überall ziemlich gleich groß; die größten von ihnen finden sich im Anschluß an sehr feine Wollhaare in der Haut der äußeren Nase. Ganz ohne Verbindung mit Haarbälgen finden sie sich am Rand des Lippenrotes und an der Eichel.

Blutgefäße der äußeren Haut, vasa sanguinea integumenti communis (s. Figg. 934 u. 935). Die Arterien, welche an die Haut herantreten, sind entweder ausschließlich nur für diese bestimmt, oder sie sind Zweige von Muskelarterien. Ihre Anzahl und ihr Durchmesser sind für die Flächeneinheit an verschiedenen Stellen verschieden; sie sind größer an den Stellen, die häufig äußeren Drucken ausgesetzt sind (z. B. Handteller, Fußsohle, regio glutaea). Diese Arterien ziehen durch das Unterhautgewebe, anastomosieren in der untersten Schicht der Lederhaut miteinander und bilden dort das flächenhafte *cutane Netz, rete arteriosum cutaneum,* dessen Dichtigkeit im gleichen Sinne schwankt, wie die Zahl und der Durchmesser der zuführenden Äste. Die Gefäße versorgen dabei mit feineren Ästen die oberflächliche Fettschicht und die Schweißdrüsen. Aus diesem Netz gehen Äste hervor, welche im oberen Drittel der Lederhaut ein zweites flächenhaftes Netz, das *subpapilläre Netz, rete arteriosum subpapillare*, bilden, und aus diesem entspringen kleinste Zweige, welche nicht miteinander anastomosieren; sie verlaufen an der Fußsohle meist eine kurze Strecke in der Richtung der Papillenreihen, ohne miteinander zu anastomosieren, und entsenden schließlich kleinste Ästchen in die Papillen; aus dem subpapillären Netz gehen auch die Zweige an die Haarbälge und Talgdrüsen hervor.

Das aus den Capillaren der Papillen stammende Blut passiert mehrere venöse Netze, *retia venosa,* von denen das oberste dicht unter den Papillenreihen, das unterste, größte, an der Grenze zwischen Lederhaut und Unterhautgewebe gelegen ist; zwischen diese beiden sind an der Fußsohle noch zwei andere Netze eingeschaltet. Diese Netze nehmen auch die kleinen Venen aus den Haarbälgen, den Drüsen und aus dem Fettgewebe auf. Die Venen verlaufen dabei nur teilweise neben den Arterien. Aus dem tiefsten Netz ziehen größere Stämmchen in das Unterhautgewebe und münden meistens in die großen Hautvenen (venae cutaneae) ein.

Register.

(Die Zahlen weisen stets auf die Seiten hin; dort findet man im Text die Verweisungen auf die Figuren. Nur dann, wenn ausnahmsweise ein Ausdruck im Text nicht erwähnt wird, ist die auf der betreffenden Seite befindliche Figur gemeint.)

A.

Abflußwege der Niere 578.
Accessorische Nebennieren 583.
Acetabulum 115.
Achse, optische 771.
Achselbogen 299.
Achselhaare 840.
Achselhöhle 298, 299.
Acromion 89.
Adergeflechte des 3. Ventrikels 654.
— des Seitenventrikels 654.
Aderhaut 775.
Aditus ad aquaeductum cerebri 646.
— glottidis 558.
— laryngis 558.
— orbitae 57.
Adminiculum lineae albae 279.
Aequator bulbi oculi 771.
— lentis 782.
After 529.
Agger nasi 834.
Ala cinerea 630.
— ossis ilium 115.
Alae lobuli centralis 633.
— magnae oss. sphenoidalis 4.
— nasi 830.
— parvae oss. sphenoidalis 6.
— vomeris 26.
Alveolargänge 567.
Alveoli dentales 29, 34.
— pulmonis 567.
Amboß 810.
Ampulla(ae) ductus deferentis 586.
— — lacrimalis 798.
— membranaceae 825.
— osseae 820.
— recti 528.
— tubae uterinae 597.
Angulus(i) costae 79.
— frontalis oss. parietalis 18.
— iridis 777, 783.
— mandibulae 35.
— mastoideus oss. parietalis 18.
— occipitalis oss. parietalis 18.
— oculi 793, 794.
— parietalis oss. sphenoidalis 5.
— scapulae 88.
— sphenoidalis oss. parietalis 18.
— sterni 83.
Anhangsgebilde des Auges 770.
Anhänge des Hodens 585.
Annulus(i) conjunctivae 774.
— femoralis 325.
— fibrocartilagineus membranae tympani 805 b.
— fibrosus [fibrocartilaginis intervertebralis] 157, 158.
— fibrosi [cordis] 373.
— haemorrhoidalis 529.
— inguinalis abdominalis 280, 283.
— — subcutaneus 273.
— iridis major, minor 776.
— tendineus communis [Zinni] 786.
— tympanicus 14.
— urethralis 582, 595.
Ansa(ae) hypoglossi 712.
— nn. spinalium 712.
— subclavia [Vieussenii] 764.
Anthelix 801.
Antitragus 801.
Antrum pylorieum 513.
— tympanicum 809.
Anus 528, 529.
Aorta 387.
— abdominalis 420, 421.
— thoracalis 418.
Aortenbogen 388.
Aortenspindel 389.
Apertura externa aquaeductus vestibuli 9.
— externa canaliculi cochleae 9.
— inferior canaliculi tympanici 10, 12.
— interna aquaeductus vestibuli 818.
— lateralis ventriculi quarti 635.
— medialis ventriculi quarti 635.
— piriformis 28, 62.
— sinus sphenoidalis 4.
— superior canaliculi tympanici 11, 12.
— tympanica canaliculi chordae 809.
Apex capituli fibulae 137.
— columnae posterioris griseae 621.
— cordis 365.
— linguae 489.
— nasi 478, 830.
— ossis sacri 72.
— patellae 135.
— pulmonis 562.
— pyramidis 9.
— radicis dentis 487.
— suprarenalis 583.
Aponeurosis palmaris 317.
— plantaris 352.
Apparatus digestorius 478.
— lacrimalis 770, 798.
Appendix(ices) auricularis posterior [cordis] 376.
— epididymidis 585.
— epiploicae 526.
— fibrosa hepatis 532.
— testis [Morgagnii] 585.
— ventriculi laryngis 558.

Appendices vesiculosae [Morgagnii] 597.
Aquaeductus cerebri [Sylvii] 636.
— vestibuli 9, 818.
Arachnoidea encephali 682, 683.
— spinalis 623.
Arachnoidealscheide des Sehnerven 771.
Arachnoidealzotten 683.
Arbor vitae 667b.
Arcus anterior atlantis 66.
— aortae 387, 388.
— dentalis 488.
— glossopalatinus 500.
— lumbocostales [Halleri] 270.
— pharyngopalatinus 500.
— plantaris 440.
— posterior atlantis 66.
— superciliares 15.
— tarseus inferior, superior 399.
— tendineus fasciae pelvis 613.
— — m. levatoris ani 608.
— venosus digitalis 451.
— — dorsalis pedis [cutaneus] 470.
— — juguli 450.
— — plantaris cutaneus 470.
— — plantaris profundus 469.
— vertebrae 64.
— volaris profundus 417.
— — superficialis 416.
— — venosus profundus 451.
— — — superficialis 451.
— zygomaticus 32.
Area(ae) acustica 630.
— cochleae 824.
— cribrosa 578.
— gastricae 515.
— n. facialis 824.
— parolfactoria [Brocae] 645.
— vestibularis inferior, superior 824.
Areola mammae 615, 616.
Armgeflecht 719.
Arnoldsche Bündel 680.
Arteria(ae) acetabuli 428.
— alveolares superiores 395.
— alveolaris inferior 393.
— angularis 390.
— anonyma 389.
— appendicularis 424.
— arcuata 439.
— auditiva interna 404, 828.
— auricularis posterior 391.
— — profunda 393.
— axillaris 406.
— basilaris 402, 404.
— brachialis 409.
— bronchiales 419.
Arteria(ae) buccinatoria 395.
— bulbi urethrae 431.
— — vestibuli [vaginae] 433.
— canalis pterygoidei [Vidii] 395.
— carotis communis 389.
— — externa 389.
— — interna 397.
— centralis retinae 398, 771, 780.
— cerebelli inferiores 403, 404.
— — superior 404.
— cerebri anterior 401.
— — media 400.
— — posterior 404.
— cervicalis ascendens 404.
— — profunda 406.
— — superficialis 404.
— chorioidea 400.
— ciliares anteriores 398, 778.
— — posteriores 398, 777, 778.
— circumflexa femoris lateralis, medialis 436.
— — humeri anterior, posterior 408.
— — ilium profunda 435.
— — — superficialis 435.
— — scapulae 406.
— clitoridis 433.
— coeliaca 421.
— colica dextra, media, sinistra 424.
— collaterales 410.
— comitans nervi ischiadici 428.
— communicans anterior 400.
— — posterior 400.
— conjunctivales anteriores 398, 778.
— — posteriores 398, 399, 778.
— coronaria [cordis] dextra 382.
— — — sinistra 383.
— cystica 422.
— deferentialis 429.
— digitales d. Fußes 439, 440.
— — d. Hand 414, 416, 417.
— dorsalis clitoridis 433.
— — nasi 399.
— — pedis 439.
— — penis 433.
— epigastrica inferior 434.
— — superficialis 435.
— — superior 406.
— episclerales 398, 778.
— ethmoidales 398, 399.
— femoralis 435.
— frontalis 399.
— gastricae 421, 424.
— gastroduodenalis 422.
— gastroepiploicae 422, 424.
— genu 436, 437.
— glutaeae 428.
Arteria(ae) haemorrhoidalis inferior 431.
— — media 429.
— — superior 424.
— helicinae 594.
— hepatica 421.
— — propria 422.
— hypogastrica 424.
— jejunales 424.
— ileae 424.
— ileocolica 424.
— iliaca communis 424.
— — externa 433.
— iliolumbalis 426.
— infraorbitalis 395.
— intercostales 419.
— intercostalis suprema 406.
— interossea communis 413, 414.
— — dorsalis 414.
— — recurrens 414.
— — volaris 413.
— intestinales 424.
— labiales 390.
— — anteriores 435.
— — posteriores 431.
— lacrimalis 398.
— laryngea inferior 404.
— — superior 389.
— lienalis 422.
— ligamenti teretis uteri 434.
— lingualis 389.
— lumbales I—IV 421.
— lumbalis ima 421.
— malleolares 438, 439.
— mammaria interna 404, 405, 406.
— masseterica 394.
— maxillaris externa 389, 390.
— — interna 393—395.
— mediana 413.
— mediastinales anteriores 404.
— meningea anterior 399.
— — media 394.
— — posterior 396.
— mentalis 393.
— mesenterica inferior 424.
— — superior 424.
— metacarpea dorsalis I 412.
— metacarpeae dorsales II—IV 414.
— — volares 417.
— metatarseae 439, 440.
— musculophrenica 406.
— nasales 395.
— nutricia femoris 437.
— — fibulae 438.
— — humeri 408, 410.
— — tibiae 438.
— obturatoria 427, 428.
— occipitalis 391.
— oesophageae 419.
— ophthalmica 397—399.

Arteria(ae) ovarica 421.
— palatina ascendens 389.
— — descendens 395.
— palatinae, major, minores 395.
— palpebrales laterales 398.
— — mediales 399.
— pancreaticoduodenales 422, 424.
— penis 431.
— perforantes 436, 437.
— pericardiacophrenica 404.
— perinei 431.
— peronaea 438.
— pharyngea ascendens 395.
— phrenica inferior 421.
— phrenicae superiores 419.
— plantares 440.
— poplitea 437.
— profunda brachii 409, 410.
— — clitoridis 433.
— — femoris 436.
— — linguae 389.
— — penis 432.
— pudendae externae 435.
— pudenda interna 431.
— pulmonalis 380.
— radialis 411.
— recurrens radialis 411.
— — tibialis anterior 438.
— — — posterior 438.
— recurrentes ulnares 412.
— renalis 421.
— sacralis lateralis 427.
— — media 421.
— scrotales anteriores 435.
— — posteriores 431.
— sigmoideae 424.
— spermatica externa 434.
— — interna 421.
— sphenopalatina 395.
— spinales 403.
— sternocleidomastoidea 391.
— stylomastoidea 392.
— subclavia 401.
— sublingualis 389.
— submentalis 390.
— subscapularis 406.
— supraorbitalis 398.
— suprarenalis inferior 421.
— — media 421.
— surales 437.
— tarseae 439.
— temporales profundae 395.
— temporalis media 390.
— — superficialis 390.
— testicularis 421.
— thoracalis lateralis 406.
— — suprema 406.
— thoracoacromialis 406.
— thoracodorsalis 406.
— thymicae 404.
— thyreoidea inferior 404.
Arteria(ae) thyreoidea superior 389.
— tibialis anterior 438.
— — posterior 437.
— transversa colli 406.
— — faciei 390.
— — scapulae 404.
— tympanica anterior 393.
— — inferior 396.
— — posterior 392.
— — superior 394.
— ulnaris 412.
— umbilicales 428, 473.
— urethralis 431, 433.
— uterina 430.
— vaginalis 430.
— vertebralis 402—404.
— vesicalis inferior 429.
— vesicales superiores 428.
— zygomaticoorbitalis 390.
Arterien des Herzens 382, 383.
Arteriolae retinae 780.
Articulationes 152—228.
Articulatio(ones) acromioclavicularis 177.
— atlantoepistrophica 164, 166—169.
— atlantooccipitalis 164, 169.
— calcaneocuboidea 227.
— capituli costae 170.
— carpometacarpeae 188, 189.
— costotransversaria 170-172.
— costovertebrales 170—173.
— coxae 199—203.
— cricoarytaenoidea 552.
— cricothyreoidea 552.
— cubiti 181—185.
— cuneonavicularis 227.
— digitorum manus 191.
— — pedis 227.
— genu 204—215.
— humeri 178—180.
— humeroradialis 181.
— humeroulnaris 181.
— incudomalleolaris 811.
— incudostapedia 811.
— intercarpea 187—189.
— interchondrales 175.
— intermetacarpeae 188, 189.
— intermetatarseae 221, 225, 227.
— intertarseae 221.
— mandibularis 152—155.
— manus 187—189.
— metacarpophalangeae 190, 191.
— metatarsophalangeae 227.
— ossiculorum auditus 811.
— ossis pisiformis 187, 189.
— pedis 217—227.
— radiocarpea 187—189.
— radioulnaris 181, 186.
— sacroiliaca 193—196.
Articulatio sternoclavicularis 176.
— sternocostalis 175.
— talocalcanea 222, 227.
— talocalcaneonavicularis 222, 227.
— talocruralis 217—219.
— talonavicularis 222, 227.
— tarsi transversa [Choparti] 227.
— tarsometatarsea [Lisfranci] 221, 225, 227.
— tibiofibularis 216.
Associationsfasern 680.
Äste, hintere, der Rückenmarksnerven 714.
— vordere, der Rückenmarksnerven 714.
Atlas 65, 66.
Atrium cordis dextrum 376, 377.
— — sinistrum 379.
— meatus medii (nasi) 834.
Augapfel 770, 771—773, 791.
Auge 770.
Augenbrauen 793.
Augenbrauenhaare 840.
Augenhäute 773.
Augenhaut, harte oder weiße 793.
Augenhöhle 56—59, 785, 790, 791.
Augenlider 770, 793—797.
Augenkammern 783.
Augenmuskeln 770, 785—789.
Augenpole 771.
Augenwinkel 793.
Auricula 798, 802.
— cordis dextra 377.
— — sinistra 379.
Auris externa 799—805b.
— interna 799, 816—830.
— media 799, 806—815.
Axis lentis 782.
— oculi externa, interna 771.
— optica 771.
— pelvis 127.

B.

Backen 479.
Backenzähne 483.
Bahnen, sekundäre 676.
— aus dem Rückenmark und verlängerten Mark 678.
Bandscheibe des Kiefergelenks 152.
Balken 647—648.
Balkenstrahlung 670.
Barba 840.
Barthaare 840.
Basalwindung der Schnecke 821.
Basis cerebri 636.
— cochleae 822.
— cordis 365.

Basis cranii externa 46, 47.
— — interna 51.
— mandibulae 34.
— modioli 822.
— nasi 830.
— oss. metacarpalis 109.
— oss. metatarsalis 146.
— ossis sacri 72, 74.
— patellae 135.
— pedunculi cerebri 635.
— pulmonis 562.
— stapedis 810.
Bauchfell 541—549, 595, 603.
Bauchfellüberzug 517.
Bauchspeicheldrüse 534, 535.
Bauchteil des Sympathicus 763.
Becken 123—127.
Beckenbänder 192—198.
Beckendurchmesser 127.
Beckenteil des Sympathicus 763.
Belegknochen 63.
Bifurcatio tracheae 561.
Bindearme 635, 667 b, 678, 680.
Bindearmkreuzung 667 b.
Bindehaut 770, 797.
Bindehautsack 797.
Blasengrund 581.
Blasenscheitel 581.
Blinddarm 521—523.
Blutkreislauf beim Foetus 473.
Boden des inneren Gehörganges 824.
— des 4. Ventrikels 633.
Bogengänge, häutige 817, 825.
— knöcherne 816, 818—820.
Brachia conjunctiva 635, 667 b, 680.
— pontis 631, 679.
— quadrigemina 635.
Bronchi 564—566.
Bronchioli 566.
— respiratorii 567.
Bronchus dexter, sinister 564.
Brücke 631, 667 a.
Brückenarme 631, 678, 679.
Brückenbahn, mediane absteigende 679.
—, frontale [Großhirn-], 680.
—, temporale [Großhirn-], 680.
Brückenstiel 631.
Brustbein 82, 83, 174.
Brustbeinkörper 83.
Brustdrüse 616.
Brüste 615.
Brustfelle 569—574.
Brustfellkuppel 573.
Brustkorb 84—86.
Brustnerven 712.
Brustteil des Sympathicus 763.
Brustwarze 615.
Brustwirbel 69.
Buccae 479.
Bulbus aortae 387.
— cornu posterioris 652.
— oculi 770—773.
— olfactorius 645.
— urethrae 593.
— v. jugularis inferior 446.
— — — superior 446.
— vestibuli 604.
Bulla ethmoidalis 61.
Bündel, kommaförmiges, des Rückenmarks 671, 673.
— Gowerssches 673.
Bursa(ae) anserina 333.
— bicipitogastrocnemialis 348.
— bicipitoradialis 303.
— cubitalis interossea 303.
— glutaeofemorales 343.
— iliaca subtendinea 333.
— iliopectinea 332.
— infrapatellaris profunda 214.
— — subcutanea 331.
— intermetacarpophalangeae 324.
— intermetatarsophalangeae 357.
— intratendinea olecrani 315.
— ischiadica m. glutaei maximi 342.
— ligamenti coracoclavicularis 177, 300.
— [mucosa] subcutanea prominentiae laryngeae 257.
— — suprapatellaris 211.
— — m. poplitei 214.
— m. bicipitis femoris inferior 345.
— — — — superior 343.
— — coracobrachialis 300.
— — extensoris carpi radialis brevis 312.
— — flexoris carpi radialis 308.
— — — — ulnaris 308.
— — gastrocnemii lateralis 214, 350.
— — — medialis 214, 349.
— — infraspinati 306.
— — latissimi dorsi 300.
— mm. lumbricalium pedis 362.
— m. obturatoris interni 343.
— — pectinei 333.
— — pectoralis majoris 263.
— — piriformis 343.
— — poplitei 214.
— — recti femoris 334.
— — sartorii propria 333.
— — semimembranosi 214, 348.
— — sternohyoidei 255, 257.
— — subscapularis 180, 300.
— — tensoris veli palatini 506.
Bursa(ae) m. teretis majoris 300.
— — thyreohyoidei 256, 257.
— olecrani 306.
— omentalis 543.
— ovarica 597.
— pharyngea 503.
— praepatellaris subcutanea 214.
— — subfascialis 214.
— — subtendinea 214.
— sinus tarsi 221.
— subacromialis 300.
— subcutanea(ae) acromialis 297.
— — calcanea 348.
— — digitorum dorsales 324.
— — epicondyli lateralis, medialis 315.
— — malleoli lateralis 364.
— — — medialis 361.
— — metacarpophalangeae dorsales 324.
— — olecrani 315.
— — tendinis calcanei [Achillis] 348.
— — tuberositatis tibiae 331.
— subdeltoidea 300.
— subtendinea m. tibialis anterioris 357.
— — m. tibialis posterioris 362.
— — olecrani 315.
— suprapatellaris 211, 214.
— tendinis calcanei [Achillis] 351.
— trochanterica m. glutaei maximi 343.
— — m. glutaei medii 343.
— — m. glutaei minimi 335.
— — subcutanea 338.
— trochlearis 788.
Busen 615.

C.

Caecum cupulare, vestibulare 827.
Calamus scriptorius 629.
Calcaneus 141, 142.
Calcar avis 652.
Calyces renales 578.
Camera oculi anterior, posterior 783.
Canaliculi caroticotympanici 10, 13.
Canaliculus chordae tympani 12.
— cochleae 824.
— mastoideus 9, 12.
— tympanicus 12.
Canalis(es) adductorius [Hunteri] 336.
— alveolares 27.
— basipharyngeus 6.

Canalis(es) caroticus 10.
— carpi 107.
— centralis (medullae spinalis) 621.
— cervicis uteri 599.
— condyloideus 2.
— diploici [Brescheti] 445.
— facialis [Falloppii] 12, 824.
— femoralis 331.
— hypoglossi 2.
— incisivus 29.
— infraorbitalis 27.
— inguinalis 280—283.
— longitudinalis modioli 822.
— mandibulae 35.
— musculotubarius 11.
— nasolacrimalis 23, 28, 61.
— nutricius femoris 128.
— — fibulae 137.
— — humeri 94.
— — oss. metacarpalis 109.
— — — metatarsalis 146.
— — phalangis 109, 146.
— — radii 100.
— — tibiae 136.
— — ulnae 98.
— obturatorius 119, 197.
— palatini 30, 31.
— pharyngeus 6.
— pterygoideus [Vidii] 6.
— pterygopalatinus 31, 55.
— radicis dentis 487.
— sacralis 72, 74.
— Schlemmi, Lauthi 773, 778.
— semicirculares ossei 816, 818—820.
— spiralis cochleae 821.
— — modioli 823.
— vertebralis 64.
Capilli 840.
Capitulum costae 78, 81.
— humeri 95.
— fibulae 137.
— mallei 809.
— mandibulae 35.
— oss. metacarpalis 109.
— — metatarsalis 146.
— radii 101.
— stapedis 810.
— ulnae 99, 102.
Capsula adiposa 575.
— articularis cricoarytaenoidea 552.
— — cricothyreoidea 552.
— externa 668.
— interna 668.
— lentis 782.
— nuclei dentati 667 b.
Caput femoris 128.
— humeri 94.
— nuclei caudati 651.
— tali 140.
Cardia 512.
Carina nasi 834.
— urethralis [vaginae] 602.
Carpus 107.
Cartilagines alares 831.
— laryngis 550.
— nasi 831.
— tracheales 561.
Cartilago arytaenoidea 551.
— auriculae 798—802.
— corniculata [Santorini] 551.
— costalis 78, 79.
— cricoidea 551.
— cuneiformis [Wrisbergi] 551.
— epiglottica 551.
— meatus acustici externi 805.
— nasi lateralis 831.
— septi nasi 831.
— sesamoidea 553.
— — nasi 831.
— thyreoidea 550.
— triticea 552.
— tubae auditivae 815.
— vomeronasalis [Jacobsoni] 831.
Caruncula lacrimalis 794.
— sublingualis 494.
Carunculae hymenales 602.
Cauda equina 712.
— helicis 801.
— nuclei caudati 651.
Cavernae corporum cavernosorum 594.
Cavitas glenoidalis scapulae 90.
Cavum conchae 801.
— dentis 487.
— epidurale 623, 684.
— laryngis 557, 558.
— nasi 60—62, 832—836.
— oris 478.
— peritonaei 541.
— pharyngis 502.
— pleurae 569.
— septi pellucidi 649.
— subarachnoideale 623, 682.
— subdurale 623, 684.
— thoracis 569.
— tympani 806—809.
— uteri 599.
Cellulae ethmoidales 21, 60.
— mastoideae 9, 809.
— pneumaticae tubariae 815.
— tympanicae 809.
Centre médian 667 b.
Centrum semiovale 670.
— tendineum [diaphragmatis] 269.
Cerebellum 631—633.
Cerebrum 626, 636, 637.
Cerumen 805.
Cervix columnae posterioris griseae 621.
— uteri 598.
Chiasma opticum 4, 645, 676.
Chiasma tendinum 309.
Choanae 60, 832.
Chorda(ae) obliqua 186.
— tendineae 375.
— tympani 700.
Chorioidea 774, 775.
Cilia 797, 840.
Ciliarfortsätze 775.
Ciliarkörper 775.
Circulus arteriosus [Willisi] 404.
— — [iridis] major, minor 778.
— vasculosus nervi optici [Halleri] 777.
Circumferentia articularis radii 101.
— — ulnae 99.
Cisterna(ae) cerebellomedullaris 682.
— chiasmatis 683.
— fossae cerebri lateralis [Sylvii] 683.
— interpeduncularis 683.
— subarachnoideales 682.
— venae cerebri magnae 682.
Clarksche Säule 621.
Claustrum 668.
Clava 629.
Clavicula 92—93, 177.
Clitoris 604.
Clivus 1.
Cochlea 816, 821—823.
Colliculus cartilaginis arytaenoideae 551.
— facialis 629.
— inferior, superior der corpora quadrigemina 635.
— seminalis 595.
Collum anatomicum humeri 94.
— chirurgicum humeri 94.
— costae 78.
— dentis 487.
— femoris 129.
— glandis 594.
— mallei 809.
— mandibulae 35.
— radii 101.
— scapulae 90.
— tali 140.
— vesicae felleae 533.
Colon ascendens 524.
— descendens 525.
— sigmoideum 526.
— transversum 525.
Columna(ae) fornicis 649, 650.
— griseae 621.
— rectales [Morgagnii] 529.
— renales [Bertini] 577.
— rugarum 602.
— vertebralis 64.
Commissura anterior [cerebri] 646, 670.
— habenularum 646.
— hippocampi 650, 670.

Commissura labiorum oris 478.
— — pudendi 606.
— medullae spinalis anterior 621.
— — — posterior 621.
— palpebrarum lateralis, medialis 793.
— posterior [cerebri] 646.
Concha(ae) auriculae 801.
— nasales 21, 23, 834.
— sphenoidales 4.
Condyli femoris 130.
— tibiae 136.
Condylus occipitalis 2.
Confluens sinuum 441.
Conjugatae 127.
Conjunctiva 770, 797.
Conus arteriosus 377.
— elasticus laryngis 553.
— medullaris 618.
Cor 365—380.
Corium 837—839.
Cornea 773, 774.
Cornu anterius, inferius, posterius ventriculi lateralis 651, 652, 654.
— inferius, superius des margo falciformis 330.
Cornua cartilaginis thyreoideae 550.
— coccygea 76.
— ossis hyoidei 40.
— sacralia 73.
Corona ciliaris 775.
— dentis 487.
— glandis 594.
— radiata 670.
Corpora cavernosa clitoridis 604.
— — penis 593.
— mammillaria 645.
— quadrigemina 635.
Corpus adiposum orbitae 792.
— albicans 596.
— calcanei 141.
— callosum 647.
— cavernosum urethrae 593.
— ciliare 774, 775.
— costae 79.
— femoris 128.
— fornicis 649, 650.
— geniculatum laterale, mediale 645, 646, 667 b.
— glandulae sudoriferae 840.
— glandulare prostatae 592.
— Highmori 584.
— humeri 94.
— incudis 810.
— luteum 596.
— Luysi 667 b.
— mammae 616.
— medullare cerebelli 667 b.
— oss. metacarpalis 109.
— — metatarsalis 146.
Corpus papillare corii 838.
— pineale 646.
— radii 100.
— restiforme 629, 667, 678.
— —, mediale Abteilung 678.
— spongiosum urethrae 603.
— sterni 83.
— striatum 637, 651, 668.
— tali 140.
— tibiae 136.
— trapezoideum 667.
— ulnae 98.
— unguis 840.
— uteri 598.
— ventriculi 513.
— vertebrae 64.
— vesicae felleae 533.
— — urinariae 581.
— vitreum 773, 782.
Corpuscula lamellosa [Vateri] 730, 734.
Costae 78—81.
— I et II 80.
— XI et XII 81.
— verae, spuriae, fluctuantes 78.
Crista(ae) ampullaris 825.
— anterior fibulae 137.
— — tibiae 136.
— arcuata 551.
— buccinatoria 35.
— capituli costae 78.
— colli costae 78.
— conchalis 28, 31.
— cutis 839.
— ethmoidalis 28, 31.
— fenestrae cochleae 809.
— fibulae 137.
— frontalis 16.
— galli 20.
— iliaca 115.
— infratemporalis 5.
— interossea fibulae 137.
— — radii 100.
— — tibiae 136.
— — ulnae 98.
— intertrochanterica 129.
— lacrimalis anterior 28.
— — posterior 24.
— matricis unguis 840.
— m. supinatoris 99.
— nasalis 29, 30.
— obturatoria 119.
— occipitalis externa 2, 3.
— sacrales 73.
— sphenoidalis 4.
— supraventricularis 377.
— terminalis 376.
— transversa meatus acustici interni 824.
— tuberculi majoris, minoris 94.
— urethralis 595, 603.
— vestibuli 817.
Crura (canales semicirculares ossei) 820.
— anthelicis 801.
— clitoridis 604.
— diaphragmatis 270.
— fornicis 649, 650.
— incudis 810.
— penis 593.
— stapedis 810.
Crus helicis 801.
Culmen 633.
Cuneus 644.
Cupula cochleae 821.
— pleurae 573.
Curvaturae ventriculi 512.
Cuspides 375, 377.
Cutis 837—840.
Cymba conchae 801.

D.

Dachkern 667.
Dach des 4. Ventrikels 634.
Darmbein 115.
Darmbeinkamm 115.
Darmbeinschaufel 115.
Darmzotten 520.
Deckknochen 63.
Declive 633.
Decussatio brachii conjunctivi 667 b.
— lemniscorum 667, 673.
— nervorum trochlearium 676.
— pyramidum 628, 666.
Deiterscher Kern 677.
Dens epistrophei 66.
Dentes 482—488.
Dentin 487.
Diagonalconjugata 127.
Diameter obliqua 127.
— recta 127.
— transversa 127.
Diaphragma 269—270.
— pelvis 607.
— sellae 685.
— urogenitale 609.
Dickdarm 520.
Dickdarmklappe 523.
Diencephalon 626.
Digitationes hippocampi 654.
Discus articularis der articulatio sternoclavicularis 176.
— — — — radioulnaris distalis 186.
— — des Kiefergelenkes 152.
Diverticula ampullae 586.
Dorsum nasi 830.
— sellae 4.
Dreieckbein 104.
Ductuli aberrantes 585.
— alveolares 567.
— efferentes testis 584.
— excretorii glandulae lacrimalis 798.

Ductuli transversi epoophori 597.
Ductus arteriosus [Botalli] 473.
— choledochus 533.
— cochlearis 827.
— cysticus 533.
— deferens 586.
— ejaculatorii 589.
— endolymphaticus 826.
— epididymidis 585.
— epoophori longitudinalis [Gartneri] 597.
— excretorius vesiculae seminalis 589, 592.
— hepaticus 533.
— incisivus 833.
— lacrimales 798.
— lactiferus 616.
— lingualis 489.
— nasolacrimalis 798.
— pancreaticus [Wirsungi] 535.
— — accessorius [Santorini] 535.
— paraurethralis 603.
— parotideus [Stenonis] 497.
— perilymphaticus 827.
— prostaticus 592.
— reuniens [Henseni] 826.
— semicirculares 825.
— sublinguales 496.
— submaxillares [Whartoni] 497.
— sudoriferus 840.
— thyreoglossus 574.
— utriculosaccularis 826.
— venosus [Arantii] 473.
Dünndarm 516.
Dünndarmgekröse 545.
Duodenum 516, 517.
Dura mater encephali 684—686.
— — spinalis 623.
Duralscheide des Sehnerven 771.

E.

Ecke der Ohrmuschel 801.
Eckzähne 482.
Ei 596.
Eichel 592, 594.
Eierstöcke 596.
Eifollikel 596.
Eileiter 597.
Ellenbogengelenk 181—185.
Elle 98—99.
Eminentia arcuata 11.
— carpi radialis 107.
— — ulnaris 107.
— collateralis 654.
— conchae 801.
— cruciata 3.
— fossae triangularis 801.
— iliopectinea 115, 119.
— intercondyloidea 136.
— medialis d. Rautengrube 629.
— pyramidalis 809.
Eminentia scaphae 801.
Emissaria 445.
Encephalon 626.
Endfaden d. Rückenmarkes 618.
Endhirn 626.
Endkerne der sensiblen Nerven 676.
Endocardium 370.
Endolympha 825.
Endothelium camerae anterioris 774.
Epicardium 370, 386.
Epicondyli femoris 130.
— humeri 95.
Epidermis 837.
Epididymis 585.
Epiglottis 557.
Epistropheus 65, 66.
Epithalamus 646.
Epithelium corneae 774.
— lentis 782.
Epoophoron 597.
Erbsenbein 104.
Excavatio papillae n. optici 780.
— rectouterina [cavum Douglasi] 528, 603.
— rectovesicalis 528, 595.
— vesicouterina 603.
Extremitas acromialis, sternalis claviculae 92.

F.

Facialisknie 700.
Facies articularis(es) acromialis 92.
— — acromii 89.
— — atlantis inferior 66.
— — calcanea tali 140.
— — calcanei 141.
— — capituli costae 78.
— — — fibulae 137.
— — carpea radii 101, 102.
— — cuboidea 141.
— — epistrophei 66.
— — fibularis 136
— — malleolaris 137.
— — navicularis 140.
— — ossis temporalis 7.
— — patellae 135.
— — sternalis 92.
— — tibiae superior 136.
— — — inferior 137.
— — tuberculi costae 78.
— — vertebrae 64, 65, 69, 71.
— auricularis oss. ilium 115.
— — — sacri 75.
— cerebralis oss. frontalis 16, 17.
— — — parietalis 18, 19.
— — — sphenoidalis 4.
— — — temporalis 7.
— convexa cerebri 636.
— corneae 774.
— costalis scapulae 88.
Facies dorsalis ossis sacri 72, 73.
— — scapulae 89.
— fibulae 137.
— frontalis oss. frontalis 15.
— humeri 94.
— infratemporalis maxillae 27.
— — oss. sphenoidalis 5.
— iridis 776.
— lentis 782.
— lunata oss. coxae 115.
— malaris oss. zygomatici 32.
— maxillaris oss. palatini 31.
— medialis cerebri 637.
— nasalis maxillae 28.
— — oss. palatini 30, 31.
— orbitalis maxillae 27.
— — oss. frontalis 17.
— — — sphenoidalis 5.
— — — zygomatici 32.
— palatina oss. palatini 30.
— palpebrarum anterior 797.
— — posterior 796.
— parietalis oss. parietalis 18, 19.
— patellaris femoris 130.
— pelvina oss. sacri 72.
— radii 100.
— sphenomaxillaris oss. sphenoidalis 5.
— symphyseos 119.
— tali 140.
— temporalis oss. frontalis 15.
— — oss. sphenoidalis 5.
— — — temporalis 7, 32.
— tibiae 136.
— ulnae 98.
— urethralis penis 592.
Falx [aponeurotica] inguinalis 282.
— cerebelli 686.
— cerebri 686.
Fascia(ae) axillaris 299.
— brachii 299.
— buccopharyngea 247.
— bulbi [Tenoni] 792.
— clitoridis 604.
— colli 261.
— cremasterica [Cooperi] 587.
— cribrosa 331.
— cruris 347.
— dentata hippocampi 654.
— diaphragmatis pelvis 613.
— dorsalis pedis 356.
— endopelvina 613.
— endothoracica 573.
— iliaca 325.
— iliopectinea 325.
— infraspinata 305.
— lata (vordere Hälfte) 330, 331.
— — (hintere Hälfte) 338.
— lumbodorsalis 288.
— musculares orbitae 792.

Fascia(ae) nuchae 287.
— obturatoria 613.
— orbitales 770, 792.
— parotideomasseterica 246.
— pectinea 330.
— pectoralis 299.
— pelvis 613.
— penis 594.
— pharyngobasilaris 509.
— praevertebralis 261.
— prostatae 592.
— subscapularis 300.
— superficialis perinei 613.
— supraspinata 305.
— temporalis 246.
— trigoni urogenitalis 609.
Fasciculus(i) anterior proprius [Flechsigi] 671.
— anterolateralis superficialis [Gowersi] 673.
— cerebellospinalis 673.
— cerebrospinales [pyramidales] 666, 671, 673.
— cuneatus [Burdachi] 629, 671, 673.
— gracilis [Golli] 629, 671, 673.
— lateralis proprius [Flechsigi] 671.
— longitudinales [pyramidales] 667a.
— longitudinalis medialis 673.
— obliquus pontis 631.
— der pars infraclavicularis plexus brachialis 723.
— pyramidales 666.
— sulcomarginalis 673.
— tegmentomamillaris 680.
— thalamomamillaris [Vicq d'Azyri] 667b, 680.
— transversi aponeurosis palmaris 317.
— — — plantaris 352.
Fascien d. Augenhöhle 770, 792.
Fasciola cinerea 648.
Fastigium 635.
Femur 128—134.
Fenestra cochleae 808.
— vestibuli 808, 818.
Fersenbein 141, 142.
Fettpolster der Augenhöhle 792.
Fibrae arcuatae externae 629, 667, 678.
— — internae 667.
— cerebelloolivares 678.
— circulares [Muelleri] m. ciliaris 775.
— intercrurales 280.
— lentis 782.
— meridionales [Brueckii] m. ciliaris 775.
— obliquae der tunica muscularis des Magens 515.
Fibrae pontis profundae, superficiales 667a.
— zonulares 783.
Fibrocartilago basalis 9.
— intervertebralis 156, 157.
— navicularis 224.
Fibula 137—139.
Fila lateralia pontis 631.
— radicularia n. spinalis 712.
Filum durae matris spinalis 623.
— terminale 618.
Fimbria(ae) hippocampi 649, 654.
— ovarica 597.
— tubae 597.
Fingerglieder 109.
Fingergelenke 191.
Fissura calcarina 644.
— cerebri lateralis [Sylvii] 641.
— collateralis 643.
— hippocampi 643.
— longitudinalis cerebri 637.
— mediana anterior 618, 628.
— — posterior 629.
— orbitalis inferior 5, 27, 31, 57.
— — superior 4, 5, 6, 57.
— parietooccipitalis 644.
— petrooccipitalis 1, 2, 9.
— petrosquamosa 11.
— petrotympanica [Glaseri] 13.
— pterygoidea 6.
— sphenooccipitalis 1.
— sphenopetrosa 5, 9.
— transversa cerebelli 635.
— — cerebri 637.
— tympanomastoidea 13.
Fleck, gelber, der Netzhaut 780.
Flexura coli dextra 524.
— — sinistra 525.
— duodeni inferior, superior 516.
— duodenojejunalis 516.
— perinealis recti 528.
— sacralis recti 528.
Flocculus cerebelli 633.
Flocke 633.
Flügelfortsätze 6.
Flügelgaumengrube 55.
Flumina pilorum 840.
Folium vermis 633.
Folliculi linguales 493.
— oophori 596.
Fontanellen 63.
Fonticuli 63.
Foramen(mina) alveolare 27.
— apicis dentis 487.
— caecum (oss. frontalis) 16.
— — fissurae medianae 628.
— — linguae [Morgagnii] 489.
— carotica 10.
— clinoideocaroticum 6.
— costotransversarium 77, 173.
— diaphragmatis sellae 685.
— epiploicum [Winslowi] 543.
Foramina(men) ethmoidalia 17, 21.
— frontale 15.
— incisivum 29.
— infraorbitale 27.
— interventriculare [Monroi] 646.
— intervertebrale 64, 74.
— ischiadicum majus, minus 194.
— jugulare 2, 9.
— lacerum 9.
— Magendii 635.
— mandibulare 35.
— mastoidea 8.
— mentale 34.
— nasalia 25.
— nutricium femoris 128.
— — fibulae 137.
— — humeri 94.
— — oss. metacarpalis 109.
— — oss. metatarsalis 146.
— — phalangis 109, 146.
— — radii 100.
— — tibiae 136.
— — ulnae 98.
— obturatum 119.
— occipitale magnum 1.
— opticum 4, 6.
— ovale [cordis] 377.
— — des Keilbeins 4, 5.
— palatina 30.
— papillaria 578.
— parietale 19.
— rotundum 4, 5.
— sacralia 72, 73.
— singulare 824.
— sphenopalatinum 31.
— spinosum 4, 5.
— supraorbitale 15.
— stylomastoideum 10, 12, 14.
— thyreoideum 550.
— transversarium 65.
— venae cavae 270.
— venarum minimarum [Thebesii] 385.
— vertebrale 64, 65, 69, 71.
— zygomaticofaciale 32.
— zygomaticoorbitale 32, 57.
— zygomaticotemporale 32.
Formatio reticularis 621, 667.
Fornix (cerebri) 649, 650.
— conjunctivae 797.
— pharyngis 503.
— sacci lacrimalis 798.
— vaginae 602.
Fossa acetabuli 115.
— anthelicis 802.
— axillaris 238, 239.
— caecalis 546.
— canina 27.
— carotica 237.
— cerebri lateralis [Sylvii] 644.

Fossa(ae) condyloidea 2.
— coronoidea 95.
— digastrica 35.
— ductus venosi 531.
— glandulae lacrimalis 17.
— hyaloidea 783.
— hypophyseos 4.
— iliaca 115.
— iliopectinea 330.
— incudis 809.
— infraclavicularis 237, 238.
— infraspinata 89.
— infratemporalis 54.
— intercondyloidea femoris 139.
— — tibiae 136.
— interpeduncularis 636.
— ischiorectalis 613.
— jugularis 9, 237.
— mandibularis 7.
— mastoidea 8.
— navicularis urethrae [Morgagnii] 595.
— — [vestibuli vaginae] 606.
— occipitales 3.
— olecrani 95.
— ovalis (Herz) 376.
— — (Oberschenkel) 280, 331.
— parietalis 19.
— pterygoidea 6, 30.
— pterygopalatina 31, 55.
— radialis humeri 95.
— retromandibularis 237.
— rhomboidea 629—630.
— sacci lacrimalis 24.
— sagittalis dextra, sinistra 530.
— scaphoidea 6.
— Scarpae major 330.
— subarcuata 9, 14.
— subscapularis 88.
— supraclavicularis major, minor 237.
— supraspinata 89.
— supratonsillaris 501.
— temporalis 54.
— triangularis auriculae 801.
— trochanterica 129.
— venae cavae 530.
— — umbilicalis 531.
— vesicae felleae 531.
Fossula(ae) fenestrae cochleae 808.
— — vestibuli 808.
— petrosa 10, 12.
— tonsillares 501, 503.
Fovea(ae) articularis superior atlantis 66.
— capitis femoris 129.
— capituli radii 101.
— centralis (retinae) 780.
— costales 67, 69.
— costalis transversalis 69.
— dentis 66.
Fovea(ae) inferior fossae rhomboideae 630.
— inguinales 549.
— nuchae 239.
— oblonga 551.
— pterygoidea processus condyloidei 35.
— sublingualis 35.
— submaxillaris 35.
— superior fossae rhomboideae 630.
— supravesicalis 549.
— triangularis 551.
— trochlearis 17.
Foveolae(a) gastricae 515.
— grauulares [Pacchioni] 19, 683.
— palatina 499.
Frenulum(a) clitoridis 606.
— labiorum 478.
— — pudendi 606.
— linguae 494.
— praeputii 594.
— valvulae coli 523.
— veli medullaris anterioris 635.
Fundus meatus acustici interni 824.
— uteri 598.
— ventriculi 512.
— vesicae felleae 533.
— — urinariae 581.
Funiculi medullae spinalis 619.
Funiculus anterior 629.
— lateralis 629.
— posterior 629.
— spermaticus 587.
— umbilicalis 473.
Furchen des Kleinhirns 633.
Fußgelenke 217—227.
Fußknochen 140—151.
Fußplatte des Steigbügels 812.
Fußwurzel 140.
Fußwurzelknochen 140—145.

G.

Galea aponeurotica 242.
Gallenblase 533.
Ganglien, periphere sympathische 763.
Ganglion(ia) cardiacum [Wrisbergi] 767.
— cervicalia 764.
— ciliare 690.
— — radices brevis, longa, sympathicae 690.
— coeliaca 767.
— commissurale alae cinereae 678.
— geniculi 700.
— jugulare 678, 707.
— lumbalia 767.
— mesentericum superius 767.
— nodosum n. vagi 678, 707.
— oticum 699.
Ganglion(ia) petrosum n. glossopharyngei 678, 704.
— phrenicum 767.
— plexuum sympathicorum sacralia 769.
— semilunare [Gasseri] 676, 763.
— spinale 712.
— sphenopalatinum 693—695.
— spirale (cochleae) 678, 704.
— splanchnicum 767.
— submaxillare 699.
— superius n. glossopharyngei 678, 704.
— thoracalia 767.
— trunci sympathici 763.
— vestibulare 677.
Gaster 512—515.
Gaumen 498.
— harter 498.
— weicher 500.
Gaumenbein 30.
Gaumenbögen 500.
Gaumenmandel 501.
Gaumenschleimhaut 499.
Gaumensegel 500.
Gebärmutter 598, 599.
Gegenecke 801.
Gegenleiste 801.
Gehirn 626, 638.
Gehirnnerven 676, 687—712.
Gehörgang, äußerer 7, 13, 802 bis 806.
— — knöcherner 802.
— — knorpeliger 802.
— innerer 9, 824.
Gehörknöchelchen 806, 809, 810.
Gehörorgan 799—830.
Gelenke 152—228.
Gelenkfortsätze der Wirbel 64.
Gelenkknorren des Oberschenkelbeines 130.
Geniculum canalis facialis 12, 14.
— nervi facialis 700.
Genu capsulae internae 668.
— corporis callosi 647.
— internum nervi facialis 674.
Geruchsorgan 830.
Gesichtslinie 771.
Gewölbe 649.
Giebelkante 635.
Gießbeckenknorpel 551.
Gingiva 481.
Glabella 15.
Glandulae areolares [Montgomerii] 616.
— bronchiales 564.
— buccales 479.
— bulbourethrales [Cowperi] 592.
— ceruminosae 805, 840.
— cervicales [uteri] 599.

Glandulae(a) ciliares [Molli] 797, 840.
— circumanales 840.
— cutis 837, 840—842.
— duodenales [Brunneri] 520.
— gastricae [propriae] 515.
— glomiformes 840.
— intestinales [Lieberkuehni] 520, 529.
— labiales 478.
— lacrimalis 798.
— laryngeae 560.
— linguales 494.
— lingualis anterior [Blandini, Nuhni] 494.
— molares 479.
— mucosae [Krausei] 797.
— — tubae auditivae 815.
— nasales 835.
— oesophageae 512.
— olfactoriae 836.
— palatinae 499.
— parotis 497.
— — accessoria 497.
— pharyngeae 505.
— pyloricae 515.
— sebaceae 616, 797, 840, 842.
— sublingualis 496.
— submaxillaris 497.
— sudoriferae 616, 840.
— suprarenales 583.
— — accessoriae 583.
— tarsales [Meibomi] 796.
— thyreoidea 574.
— thyreoidea accessoria suprahyoidea 574.
— thyreoideae accessoriae 574.
— tracheales 561.
— urethrales [Littrei] 595, 603.
— uterinae 599.
— vestibulares minores 606.
— vestibularis major [Bartholini] 605.
Glans clitoridis 604.
— penis 592, 594.
Glaskörper 773, 783.
Glieder des Linsenkerns 668.
Globus pallidus 668.
Glomus chorioideum 654.
— coccygeum 421.
Glottis 558.
Gowerssches Bündel 673.
Graafsche Follikel 596.
Granulationes arachnoideales [Pachioni] 683.
Grenzschicht, seitliche, der grauen Substanz des Rückenmarks 673.
Grenzstrang des Sympathicus 763.
Griffelfortsatz 10.
Grimmdarm 520.
Großhirn 626, 636—637.
Großhirn, Verbindung des 680.
Großhirnbrückenbahn, corticopetale Fasern der 679.
— frontale 680.
— temporale 680.
— mediane 680.
Großhirnfurchen 641—644.
Großhirnhemisphären 637 bis 641, 668.
Großhirnrinde 668.
Großhirnschenkel 635.
Großhirnsichel 686.
Großhirnwindungen 641—644.
Gyrus(i) angularis 643.
— breves insulae 644.
— centrales 641, 643.
— cerebelli 633.
— cerebri 641—644.
— cinguli 643.
— fornicatus 643.
— frontales 641.
— fusiformis 643.
— hippocampi 643.
— insulae 644.
— lingualis 643.
— longus insulae 644.
— occipitales 643.
— orbitales 642.
— profundi 641.
— rectus 642.
— subcallosus 645.
— supramarginalis 643.
— temporales 643.
— transitivi 641.

H.

Haare 837, 840.
Haarströme 840.
Haarwirbel 840.
Habenula 646.
Hahnenkamm 20.
Hakenbein 105.
Halsanschwellung des Rückenmarkes 618.
Halsgeflecht 716.
Halsnerven 712.
Hals d. Oberschenkelbeins 129.
Halsrippe 65, 67.
Halsteil des Sympathicus 763.
Halswirbel 65—68.
Hammer 809.
Hammerfalten 812.
Hamulus lacrimalis 24.
— laminae spiralis 823.
— ossis hamati 105.
— pterygoideus 6.
Handgelenke 187—189.
Handgriff des Brustbeins 83.
Handknochen 110—113.
Handwurzel 107.
Handwurzelknochen 104—107.
Handwurzelreihen 106, 107.
Harnblase 581.
Harnkanälchen 578.
Harnleiter 580, 581.
Harnröhre, männliche 595.
— weibliche 603.
Harnwerkzeuge 575.
Haubenkreuzungen 673.
Haustra coli 521.
Haut, äußere 837—842.
Hautdrüsen 837, 840—842.
Hautfurchen 839.
Hautleisten 839.
Helicotrema 823, 827.
Helix 801.
Hemisphären des Großhirns 626, 637.
— des Kleinhirns 633.
Hemisphaeria cerebelli 633.
— cerebri 626, 637.
— bulbi urethrae 593.
Hepar 530—533.
Herz 365—380.
— Lage des 365.
Herzbasis 365.
Herzbeutel 386.
Herzgefäße 381.
Herzgeflecht des Sympathicus 767.
Herzkammer, rechte 377, 378.
— linke 380.
Herzohr, rechtes 377.
— linkes 379.
Herzspitze 365.
Herzwirbel 371.
Hiatus aorticus 270.
— canalis facialis 11, 12.
— maxillaris 27, 28.
— oesophageus 270.
— sacralis 73.
— semilunaris 61.
— tendineus [adductorius] 334, 336.
Hilus glandulae suprarenalis 583.
— lienis 535.
— nuclei dentati 667 b.
— — olivaris 667.
— ovarii 596.
— pulmonis 562.
— renalis 576.
Hinterhauptsbein 1—3.
Hinterhauptslappen 641.
Hinterhauptsloch 1.
Hinterhauptsgelenk 163.
Hinterhauptsschuppe 3.
Hinterhirn 626.
Hinterhorn der Seitenkammer 652.
— des Rückenmarkes 621.
Hintersäule des Rückenmarkes 621.
Hinterstrang des Rückenmarkes 619, 671.
Hinterstrangbündel, ovales 671.

Hinterstrangfeld, ventrales 671, 673.
Hinterstrangkerne 666.
Hippocampus 654.
Hirci 840.
Hirnanhang 645.
Hirnhäute 622.
— harte 684—686.
— weiche 654.
Hirnmantel 637—644.
Hirnnerven, Ursprungskerne der motorischen 674.
Hirnschenkelfuß 635.
Hirnschenkelhaube 635.
Hirnstamm 626, 628, 655.
Hoden 584.
Hodenläppchen 584.
Hodensack 588.
Höhlengrau, zentrales 667b, 669.
Hörleitung 680.
Hörnerv 703.
Hörsphäre 678, 680.
Hohlvenen 445, 460.
Hornhaut 774.
Hornhautfalz 773.
Hüftbein 114—122.
Hüftbeinloch 119.
Hüftgelenk 199—203.
Humerus 94—97.
Humor aqueus 773, 783.
— vitreus 783.
Hydatiden des Hodens 585.
Hymen [femininus] 602.
Hypophysis [cerebri] 645.
Hypothalamus 645, 667b.
Hypothenar 317.

I und J.

Impressio cardiaca (pulmonis) 562.
— petrosa (cerebri) 640.
— trigemini oss. temporalis 11.
Impressiones digitatae 3, 5, 11, 16, 17, 19.
— hepatis 530, 531.
— renis 577.
Incisura(ae) acetabuli 115.
— anterior auris 802.
— antitragicohelicina 801.
— [apicis] cordis 367.
— cardiaca 563.
— cartilaginis meatus acustici externi [Santorini] 805.
— cerebelli 631.
— clavicularis sterni 83.
— costales sterni 83.
— ethmoidalis 16, 17.
— fibularis 137.
— frontalis 15.
— interarytaenoidea 558.
— interlobaris 563.
— intertragica 799, 801.
— ischiadicae 115, 117.
Incisura(ae) jugularis oss. occipitalis 2.
— — oss. temporalis 9.
— — sterni 83.
— lacrimalis 28.
— mandibulae 35.
— mastoidea 9.
— nasalis 27, 28.
— pancreatis 534.
— parietalis 8.
— radialis 99.
— scapulae 88.
— semilunaris 99.
— sphenopalatina 31.
— supraorbitalis 15.
— tentorii 685.
— terminalis cartilaginis auriculae 799.
— thyreoidea [superior] 550.
— tympanica [Rivini] 13, 805.
— ulnaris 101.
— umbilicalis 530.
— vertebrales 64, 74.
Inclinatio pelvis 127.
Incus 810.
Infundibula(um) pulmonis 645.
— ethmoidale 61.
— tubae uterinae 597.
Inscriptiones tendineae 277.
Inselschwelle 645.
Insula 644.
Integumentum commune 594, 837—842.
Intestinum caecum 521—523.
— crassum 520.
— ileum 518.
— jejunum 518.
— rectum 528—529.
— tenue 516.
— — mesenteriale 517, 518.
Intumescentia cervicalis, lumbalis 618.
— tympanica 706.
Jochbein 32.
Jochbogen 32.
Iris 774, 776, 777.
Isthmus aortae 389.
— cartilaginis auriculae 799.
— faucium 501.
— glandulae thyreoideae 574.
— gyri fornicati 643.
— prostatae 591.
— rhombencephali 626, 635.
— tubae auditivae 814.
— — uterinae 597.
Juga alveolaria 29, 34.
— cerebellaria 3.
— cerebralia 3, 5, 7, 11, 16, 17, 19.
Juncturae tendinum 312.

K.

Kahnbein der Hand 104.
— des Fußes 143.
Kammern des Herzens 366.
Kammer, linke (Herz-) 380.
— rechte (Herz-) 377.
Kammerscheidewand 374.
Kammerwasser 783.
Kaumuskeln 249.
Kehldeckel 557.
Kehldeckelknorpel 551.
Kehlkopf 550.
Kehlkopfknorpel 550.
Kehlkopfschleimhaut 557.
Keilbein (des Schädels) 4—6.
Keilbeinkörper 4.
Keilbeinhöhlen 4.
Keilbeine des Fußes 144.
Keilbeinflügel, große 5.
— kleine 6.
Kern des Augapfels 773.
Kerne d. Hirnnerven 676—678.
— roter, der Haube 667b.
Kiefergelenk 152—155.
Kitzler 604.
Klappdeckel 644.
Kleinhirn 631—633, 667b.
Kleinhirnbahn, direkte sensorische 678.
Kleinhirnhemisphäre 633.
Kleinhirnrinde 667b.
Kleinhirnseitenstrangbahn, direkte 673, 678.
Kleinhirnsichel 686.
Kleinhirnvorderstrangbahn (Gowerssches Bündel) 678.
Kleinhirnzelt 685.
Knäueldrüsen 840.
Kniegelenk 204—215.
Kniehöcker 645, 646.
Kniescheibe 135.
Knochen der Hand 110—113.
Knöchel, äußerer, innerer 137.
Kommissur, vordere weiße 673.
Kommissuren (des Gehirns) 670.
Kommissurenbündel d. Rückenmarks 671, 673.
Kopf d. Oberschenkelbeins 129.
Kopfbein 105.
Kopfdrehgelenk 165.
Kopfhaare 840.
Kopfteil des Sympathicus 763.
Köpfchen des Steigbügels 812.
Körnerschicht des Kleinhirns 667b.
Körperfühlsphäre 680.
Kreuzbein 72—75.
Kreuznerven 712.
Krummdarm 518.
Kugelkern 667.
Kuppel der Schnecke 821.

L.

Labium externum, internum ossis ilium 115.

Labium(a) laterale, mediale femoris 128.
— majora, minora pudendi 606.
— oris 478.
— uteri 598.
— vocale 558.
Labrum glenoidale articulationis humeri 178.
— — — coxae 199.
Labyrinth, häutiges 816, 825 bis 828.
— knöchernes 816—823.
Labyrinthkapsel 816.
Labyrinthus ethmoidalis 20, 21.
— membranaceus 816, 825 bis 828.
— osseus 816—823.
Lacertus fibrosus 301.
— musculi recti lateralis 786.
Lacrimae 798.
Lacuna musculorum, vasorum 325.
Lacunae urethrales [Morgagnii] 595, 603.
Lacus lacrimalis 794.
Längsbündel, hinteres 675.
Lamina(ae) affixa 652.
— basalis 775.
— basilaris cochleae 827.
— cartilaginis cricoideae 551.
— — thyreoideae 550.
— choriocapillaris 775.
— chorioidea epithelialis 634, 646, 652.
— cribrosa des Siebbeins 20.
— — sclerae 773.
— elastica anterior [Bowmani] 774.
— — posterior [Descemeti, Demoursi] 774.
— fibrocartilaginea interpubica 197, 198.
— fusca (sclerae) 774.
— lateralis cartilaginis tubae auditivae 815.
— — processus pterygoidei 6.
— medialis cartilaginis tubae auditivae 815.
— — processus pterygoidei 6.
— mediastinalis 573.
— medullares des Kleinhirns
— — thalami 667[b]. [667[b].
— membranacea tubae auditivae 815.
— mesenterii propria 545.
— modioli 822.
— papyracea 21.
— perpendicularis des Siebbeins 20, 22.
— quadrigemina 635.
— rostralis 647.
— septi pellucidi 649.
— spiralis ossea 823.
Lamina spiralis secundaria 823.
— suprachorioidea 774, 775.
— terminalis 645, 646.
— tragi 801.
— vasculosa 775.
Lanugo 840.
Larynx 550.
Leber 530—533.
Lederhaut 837—839.
Leerdarm 518.
Leistenband 280.
Leistenkanal 280—283.
Leistenring 280.
Leitungen, absteigende, aufsteigende des Stabkranzes 680.
Lemniscus 635.
— lateralis [acusticus] 635, 667, 678.
— medialis [sensitivus] 667[a], 673.
Lendenanschwellung 618.
Lendennerven 712.
Lendenrippe 71.
Lendenwirbel 71.
Lens crystallina 773, 782—784.
Levatorwulst 505.
Lidplatten des Auges 795, 796.
Lidspalte 793.
Lien 535, 536.
— accessorius 536.
Ligamenta(um) accessoria volaria 191.
— acromioclaviculare 177.
— alare dentis 167.
— annulare baseos stapedis 811.
— — radii 183.
— annularia 322.
— — [trachealia] 561.
— anococcygeum 612.
— apicis dentis 167.
— arcuatum pubis 197.
— arteriosum 380.
— auricularia [Valsalvae] 802.
— basium [ossium metacarpalium] dorsalia, volaria 188.
— — [ossium metacarpalium] interossea 189.
— — [ossium metatarsalium] dorsalia 221.
— — [ossium metatarsalium] interossea 227.
— — [ossium metatarsalium] plantaria 225.
— bifurcatum 221.
— calcaneocuboideum dorsale 221.
— — plantare 224.
— calcaneofibulare 217, 218.
— calcaneonaviculare plantare 224.
Ligamentum(a) calcaneotibiale 219.
— capituli costae interarticulare 170.
— — costae radiatum 171.
— — fibulae 216.
— capitulorum [ossium metacarpalium] transversum 190.
— carpi dorsale 316.
— — radiatum 187.
— — transversum 317.
— — volare 317.
— carpometacarpea 188.
— ceratocricoidea 552.
— collaterale fibulare, tibiale 208.
— — radiale, ulnare 182, 183.
— collateralia carpi 187.
— — digitorum 191.
— colli costae 173.
— columnae vertebralis 156.
— conoideum 177.
— coracoacromiale 177.
— coracoclaviculare 177.
— coracohumerale 179.
— corniculopharyngeum 553.
— coronarium hepatis 541.
— costoclaviculare 176.
— costotransversaria 172.
— costoxiphoidea 175.
— cricoarytaenoideum posterius 552.
— cricopharyngeum 553.
— cricothyreoideum [medium] 553.
— cricotracheale 553.
— cruciata digitorum manus 322.
— — genu 205—207.
— cruciatum atlantis 166.
— — cruris 356.
— cuboideonaviculare dorsale 221.
— — plantare 225.
— cuneocuboideum dorsale 221.
— — interosseum 227.
— — plantare 225.
— cuneometatarsea interossea 227.
— deltoideum 217, 219.
— denticulatum 623.
— duodenorenale 541.
— epididymidis 585.
— falciforme hepatis 541.
— flava 156, 159.
— fundiforme clitoridis 279
— — penis 279, 594.
— gastrocolicum 542.
— gastrolienale 536, 541.
— glossoepiglotticum 553.

Ligamentum(a) hamatometacarpeum 188.
— hepatocolicum 541.
— hepatoduodenale 541.
— hepatogastricum 541.
— hepatorenale 541.
— hyoepiglotticum 553.
— hyothyreoidea 552.
— iliofemorale 199.
— iliolumbale 193.
— incudis posterius, superius 811.
— inguinale [Pouparti] 280.
— inguinale reflexum [Collesi] 282.
— intercarpea dorsalia 188.
— — interossea 189.
— — volaria 187.
— interclaviculare 176.
— intercostalia externa 267.
— — interna 267.
— intercuneiformia dorsalia 221.
— — interossea 227.
— — plantaria 225.
— interfoveolare [Hesselbachi] 283.
— interspinalia 156, 158.
— intertransversaria 156, 158.
— ischiocapsulare 200.
— laciniatum 360, 361.
— lacunare [Gimbernati] 280.
— latum uteri 603.
— longitudinalia 156, 160, 161.
— lumbocostale 288.
— mallei anterius, laterale, superius 811.
— malleoli lateralis 216, 217.
— navicularicuneiformia dorsalia 221.
— — plantaria 225.
— nuchae 163.
— ossiculorum auditus 811.
— ovarii proprium 599.
— palpebrale mediale 798.
— patellae 213.
— pectinatum iridis 777.
— phrenicocolicum 536.
— phrenicolienale 536, 541.
— pisohamatum 187.
— pisometacarpeum 187.
— plantare longum 223.
— poplitea 209.
— pubicum superius 197.
— pubocapsulare 199.
— puboprostatica 612, 613.
— pubovesicalia 613.
— pulmonale 573.
— pylori 514.
— radiocarpea 187, 188.
— sacrococcygea 162.
— sacroiliaca 193, 194, 196.
— sacrospinosum 194.
Ligamentum(a) sacrotuberosum 194.
— sphenomandibulare 154.
— spirale cochleae 827.
— sternoclaviculare 176.
— sternocostale interarticulare 175.
— sternocostalia radiata 175.
— sternopericardiaca 387.
— stylohyoideum 40.
— stylomandibulare 154.
— supraspinale 156, 161.
— suspensorium clitoridis 604.
— — ovarii 603.
— — penis 594.
— talocalcanea 221.
— talofibularia 217, 218.
— talonaviculare [dorsale] 221.
— talotibialia 219.
— tarsi dorsalia 221.
— — plantaria 223—227.
— tarsometatarsea dorsalia 221.
— — plantaria 225.
— temporomandibulare 153.
— teres femoris 202.
— — hepatis 531.
— — uteri 599.
— thyreoepiglotticum 553.
— tibionaviculare 219.
— transversum acetabuli 199.
— — atlantis 166.
— — cruris 347.
— — genu 204.
— — pelvis 609.
— — scapulae 177.
— trapezoideum 177.
— triangularia 541.
— tuberculi costae 173.
— umbilicale laterale 428.
— — medium 581.
— vaginale 322.
— venae cavae sinistrae 384.
— venosum [Arantii] 531.
— ventriculare 554.
— vocale 553.
Limbus alveolaris 29, 34.
— corneae 773, 774.
— fossae ovalis [Vieussenii] 376.
— membranae tympani 805 b.
— palpebralis anterior, posterior 793.
Limen insulae 644, 645.
— nasi 833.
Linea(ae) alba 279.
— arcuata 115.
— aspera femoris 128.
— glutaeae 115.
— intercondyloidea 130.
— intermedia alae oss. ilium 115.
— intertrochanterica 129.
Lineae(a) musculares scapulae 88.
— mylohyoidea 35.
— nuchae 3.
— obliqua cartilaginis thyreoideae 550.
— — mandibulae 34.
— pectinea 128.
— poplitea 136.
— semicircularis [Douglasi] 275, 279.
— semilunaris [Spigeli] 279.
— temporales 7, 15, 19.
— terminalis 119.
— transversae ossis sacri 72.
— visus 771.
Lingua 489.
Lingula cerebelli 633, 635.
— mandibulae 35.
— pulmonis 563.
— sphenoidalis 4.
Linse 773, 782, 783.
Linsenepithel 782.
Linsenfasern 782.
Linsenkapsel 782.
Linsenkern (Auge) 782.
— (Gehirn) 667.
—, Glieder des 667.
Linsensterne 782, 783.
Lippen 478.
Liquor cerebrospinalis 623, 682.
— folliculi 596.
— pericardii 386.
Lissauersche Randzone 673.
Lobulus(i) auriculae 802.
— biventer (cerebelli) 631, 633.
— centralis (cerebelli) 633.
— corticales renis 578.
— epididymidis 585.
— mammae 616.
— paracentralis 644.
— parietales 643.
— pulmonis 567.
— quadrangularis 633.
— semilunares 633.
— testis 584.
— thymi 568.
Lobus(i) caudatus [Spigeli] 530.
— cerebri 641.
— hepatis 530.
— hypophyseos 645.
— mammae 616.
— olfactorius 645.
— pyramidalis 574.
— quadratus hepatis 530.
— renales 577, 578.
Locus caeruleus 630, 676.
Luftröhre 561.
Luftröhrenäste 564—566.
Luftsäckchen 567.
Lumbosacralwirbel 75.
Lungen 562—567.

Lungenkreislauf 380.
Lungenläppchen 567.
Lungenwurzel 562.
Lunula unguis 840.
— valvulae semilunaris 380.
Lymphknötchen 529.
Lymphoglandulae bronchiales 561.
— pulmonales 562.
— tracheales 561.

M.

Macula(ae) acustica sacculi 826.
— — utriculi 825.
— cribrosae 817, 818.
— flava 558.
— lutea 780.
Magen 512—515.
Magenschleimhaut 515.
Mahlzähne 483, 484.
Malleolus lateralis 137.
— medialis 137.
Malleus 809.
Mamma(ae) 615.
— accessoriae 616.
— virilis 616.
Mandelkern 669.
Mandibula 33—39.
Manubrium mallei 809.
— sterni 83.
Margo(ines) ciliaris iridis 776.
— falciformis 330.
— frontalis ossis parietalis 18.
— — oss. sphenoidalis 5, 6.
— humeri 94.
— infraglenoidalis 136.
— infraorbitalis 27, 32, 57.
— lacrimalis 28.
— lambdoideus 1, 3.
— mastoideus 1—3.
— nasalis 16.
— nasi 830.
— occipitalis ossis parietalis 18.
— — — temporalis 8.
— parietalis oss. frontalis 15.
— — — temporalis 7.
— pupillaris iridis 776.
— radii 100.
— sagittalis oss. parietalis 18.
— scapulae 87.
— sphenoidalis oss. temporalis 7.
— squamosus oss. parietalis 18.
— — — sphenoidalis 5.
— supraorbitalis 15, 17, 57.
— tibiae 136.
— ulnae 98.
— unguis 840.
— zygomaticus 5.
Markkörper des Kleinhirns 667b.
Markleisten d. Kleinhirns 667b.
Markstrang 568.
Marksubstanz 577, 583.
Massa intermedia 646, 667b.
Massae laterales atlantis 66.
Massen, Verteilung der hauptsächlichsten grauen 666 bis 670.
Mastdarm 528, 529.
Matrix unguis 840.
Maxilla 27—29.
Meatus acusticus externus 7, 13, 805.
— — — cartilagineus 805.
— — — osseus 805.
— — internus 9, 824.
— nasi 21, 60, 834.
— — communis 60.
— — inferior 60, 61, 834.
— — medius 60, 834.
— — superior 21, 60, 834.
— nasopharyngeus 60, 834.
Mediastinum testis 584.
Medulla oblongata 626, 628, 629, 666.
— spinalis 618.
Membranae(a) atlantooccipitales 164.
— elastica laryngis 554.
— hyothyreoidea 552.
— interossea antibrachii 186.
— — cruris 216.
— obturatoria 119, 197.
— — (stapedis) 810.
— quadrangularis 554.
— sterni 175.
— tectoria 168.
— tympani 805, 805b.
— — secundaria 813, 828.
— vestibularis [Reissneri] 827.
Meninges encephali 622, 654, 682—686.
— spinales 622.
Menisci articulares des Kniegelenks 204.
Meridiani bulbi oculi 771.
Mesencephalon 626, 635.
Mesenteriolum processus vermiformis 547.
Mesenterium 545.
Mesocolon 546, 547, 549.
Mesometrium 603.
Mesosalpinx 597.
Mesovarium 596.
Metathalamus 645.
Metencephalon 626.
Milchzähne 486, 487.
Milz 535, 536.
Mittelfell 573.
Mittelfußknochen 146.
Mittelhandknochen 108, 109.
Mittelhirn 626, 667b.
Mittelohr 809—816.
Mittelwindung der Schnecke 821.
Modiolus 822.
Mondbein 104.
Monticulus 633.
Mundhöhle 478.
Mundhöhlenschleimhaut 481.
Mundspalte 478.
Musculus(li) abductor digiti quinti des Fußes 353.
— — — — der Hand 318.
— — hallucis 360.
— — pollicis brevis 318.
— — — longus 314.
— adductor hallucis 355.
— — pollicis 320.
— adductores femoris 333, 334.
— anconaeus 313.
— antitragicus 802.
— articularis genu 335.
— aryepiglotticus 557.
— arytaenoideus obliquus 557.
— — transversus 557.
— auricularis anterior 250.
— — posterior 250.
— — superior 250.
— biceps brachii 301.
— — femoris 344.
— brachialis 303.
— brachioradialis 307.
— bronchooesophageus 512.
— buccinator 248.
— buccopharyngeus 509.
— bulbocavernosus 612.
— caninus 245.
— ceratopharyngeus 509.
— chondroglossus 491.
— chondropharyngeus 509.
— ciliaris (Auge) 775.
— — [Riolani] (Augenlid) 797.
— coccygeus 328.
— constrictores pharyngis 509.
— coracobrachialis 302.
— corrugator 245.
— cremaster 281.
— cricoarytaenoideus lateralis 555.
— — posterior 555.
— cricopharyngeus 509.
— cricothyreoideus 554.
— deltoideus 297.
— depressor septi 245.
— digastricus 253.
— dilatator pupillae 777.
— epicranius 242.
— extensor carpi radialis brevis 312.
— — — — longus 311.
— — — ulnaris 313.
— — digiti quinti proprius 313.
— — digitorum brevis 357.
— — — communis 312.

Musculus(li) extensor digitorum longus 346.
— — hallucis brevis 357.
— — — longus 347.
— — indicis proprius 315.
— — pollicis brevis 314.
— — — longus 315.
— flexor carpi radialis 308.
— — — ulnaris 308.
— — digiti quinti brevis des Fußes 359.
— — — — — der Hand 318.
— — digitorum brevis 353.
— — — longus 350.
— — — profundus 310.
— — — sublimis 309.
— — hallucis brevis 355.
— — — longus 350.
— — pollicis brevis 320.
— — — longus 310.
— frontalis 242.
— gastrocnemius 348.
— gemelli 341.
— genioglossus 491.
— geniohyoideus 257.
— glossopalatinus 506.
— glossopharyngeus 509.
— glutaeus maximus 337.
— — medius 340.
— — minimus 342.
— gracilis 332.
— helicis major, minor 802.
— hyoglossus 490.
— iliacus 327.
— iliococcygeus 608.
— iliocostales 291.
— iliopsoas 326.
— incisivus labii inferioris 245.
— — — superioris 245.
— infraspinatus 304.
— intercartilaginei 267.
— intercostales externi 267.
— — interni 267.
— interfoveolaris 283.
— interossei des Fußes 358, 359.
— — der Hand 322, 323.
— interspinales 295.
— intertransversarii 295.
— ischiocavernosus 612.
— laryngis 554—557.
— latissimus dorsi 286.
— levator ani 607.
— — palpebrae superioris 786.
— — scapulae 287.
— — veli palatini 506.
— levatores costarum 295.
— linguae 490, 491.
— longissimus 292.
— — capitis 292.
— — cervicis 292.
— — dorsi 292.

Musculi(lus) longitudinales linguae 491.
— longus capitis 259.
— — colli 259.
— lumbricales des Fußes 354.
— — der Hand 319.
— masseter 246.
— mentalis 245.
— multifidus 294.
— mylohyoideus 257.
— mylopharyngeus 509.
— nasalis 245.
— obliquus auriculae 802.
— — capitis superior, inferior 296.
— — externus abdominis 273.
— — inferior oculi 789.
— — internus abdominis 275.
— — superior oculi 787.
— obturator externus 329.
— — internus 328.
— occipitalis 242.
— oculi 770, 785—789.
— omohyoideus 254.
— opponens digiti quinti des Fußes 359.
— — — — der Hand 320.
— — pollicis 320.
— orbicularis oculi 243.
— — oris 245.
— orbitalis 792.
— ossiculorum auditus 812.
— palmaris brevis 317.
— — longus 307.
— papillares 375.
— pectinati 376.
— pectineus 332.
— pectoralis major 262, 263.
— — minor 264.
— peronaeus brevis 352.
— — longus 351.
— — tertius 346.
— pharyngopalatinus 505.
— piriformis 329.
— plantaris 349.
— pleurooesophageus 512.
— popliteus 349.
— procerus 242.
— pronator quadratus 311.
— — teres 307.
— prostaticus 592.
— psoas major 327.
— — minor 326.
— pterygoideus externus 249.
— — internus 249.
— pterygopharyngeus 509.
— pubococcygeus 608.
— pubovesicales 582, 613.
— pyramidalis 273.
— quadratus femoris 342.
— — labii inferioris 245.
— — — superioris 242.
— — lumborum 326.

Musculus(li) quadratus plantae 354.
— quadriceps femoris 333.
— recti oculi 786, 787.
— rectococcygeus 528.
— rectouterinus 601.
— rectovesicalis 582, 595.
— rectus abdominis 277.
— — capitis anterior 258.
— — — lateralis 258.
— — — posterior major 296.
— — — — minor 296.
— — femoris 333.
— rhomboideus major 286.
— — minor 286.
— risorius 245.
— rotatores 294.
— sacrococcygei 608.
— sacrospinalis 291.
— salpingopharyngeus 505.
— sartorius 331.
— scalenus anterior 260.
— — medius 260.
— — minimus 260.
— — posterior 260.
— semimembranosus 339, 340.
— semispinalis 293.
— semitendinosus 339.
— serratus anterior 265, 267.
— — posterior inferior 289.
— — — superior 289.
— soleus 349.
— sphincter ani externus 612.
— — — internus 528.
— — pupillae 777.
— — pylori 515.
— — urethrae membranaceae 609.
— — vesicae 582.
— spinales 293.
— splenius capitis 289.
— — cervicis 289.
— stapedius 812.
— sternocleidomastoideus 252.
— sternohyoideus 255.
— sternothyreoideus 256.
— styloglossus 490.
— stylohyoideus 253.
— stylopharyngeus 509.
— subclavius 264.
— subcostales 267.
— subscapularis 300.
— supinator 311.
— supraspinatus 304.
— suspensorius duodeni 517.
— tarsalis inferior 796.
— — superior 786, 796.
— temporalis 247.
— tensor fasciae latae 337.
— — tympani 812.
— — veli palatini 506.

Musculus(li) teres major 300.
— — minor 305.
— thyreoarytaenoideus [externus] 555.
— thyreoepiglotticus 557.
— thyreohyoideus 256.
— thyreopharyngeus 509.
— tibialis anterior 345.
— — posterior 351.
— tragicus 802.
— transversus abdominis 279.
— — auriculae 802.
— — linguae 493.
— — menti 245.
— — nuchae 250.
— — perinei profundus 609.
— — — superficialis 611.
— — thoracis 267.
— trapezius 285.
— triangularis 245.
— triceps brachii 305.
— — surae 348.
— uvulae 506.
— vasti 335, 336.
— ventricularis 557.
— verticalis linguae 493.
— vocalis 556.
— zygomaticus 245.
Muskulatur des Herzens 370, 371.
Muttermund, äußerer 598.
— innerer 599.
Myelencephalon 626.
Myocardium 370.

N.

Nabel 279.
Nabelvene 473.
Nachhirn 626.
Nagel 837, 840.
Nagelbett 840.
Nagelfalz 840.
Nagelwall 840.
Nagelwurzel 840.
Nares 830, 832.
Nase 830.
— äußere 830, 831.
Nasenbein 25.
Nasenflügel 830.
Nasengänge 21, 60, 834.
Nasenhaare 831, 840.
Nasenhöhle 60—62, 832 bis 836.
Nasenknorpel 831.
Nasenlöcher 830, 832.
Nasenmuscheln 21, 23, 834.
Nasenrücken 830.
Nasenscheidewand 62, 832.
Nasenspitze 830.
Nasenwurzel 830.
Nasus 830.
— externus 830, 831.
Nebeneierstock 597.
Nebenhoden 585.
Nebenhodengang 585.
Nebenhöhlen der Nase 60, 835.
Nebenmilz 536.
Nebennieren 583.
Nebenoliven 667.
Nervensystem, sympathisches 763.
Nervus(i) abducens 676, 700.
— accessorius 678, 710.
— acusticus 677, 703.
— alveolares superiores 692.
— alveolaris inferior 696, 698.
— ampullares 703, 704.
— anococcygei 763.
— auriculares anteriores 698.
— auricularis magnus 719.
— — posterior 700.
— auriculotemporalis 696, 698.
— axillaris 722, 723.
— buccinatorius 695, 697.
— canalis pterygoidei [Vidii] 693.
— cardiaci 764, 765.
— carotici externi 764.
— caroticotympanicus inferior 706.
— — superior 706.
— caroticus internus 763.
— cavernosus penis major, minores 769.
— cerebrales 687.
— cervicales 712.
— ciliares breves 690, 778.
— — longi 690, 778.
— clunium inferiores [laterales] 751.
— — inferior medialis 761.
— — medii 716.
— — superiores 716.
— coccygeus 712.
— cochlearis 677, 678, 703, 704.
— cutaneus antibrachii dorsalis 735.
— — — lateralis 725.
— — — medialis 723—725.
— — brachii lateralis 722.
— — — medialis 723, 724.
— — — posterior 735.
— — colli 719.
— — [pedis] dorsalis lateralis 754.
— — — — medialis 761.
— — femoris lateralis 746, 747.
— — — posterior 751.
— — surae lateralis 758.
— — — medialis 754.
— digitales dorsales manus 733, 737.
Nervi(us) digitales dorsales hallucis lateralis et digiti secundi medialis 760.
— — — pedis 760, 761.
— — plantares communes 755, 757.
— — — proprii 755, 757.
— — volares communes 729, 734.
— — — proprii 729, 730, 734.
— dorsales penis (clitoridis) 762, 763.
— dorsalis scapulae 721.
— ethmoidalis anterior 690.
— — posterior 690.
— facialis 677, 700, 701.
— femoralis 747, 748.
— frontalis 690.
— genitofemoralis 746.
— glossopharyngeus 678, 704, 706.
— glutaei 749.
— haemorrhoidales 762, 769.
— hypoglossus 678, 710—712.
— iliohypogastricus 742 bis 745.
— ilioinguinalis 745.
— infraorbitalis 690, 693.
— infratrochlearis 690.
— intercostales 739, 742.
— intercostobrachiales 742.
— intermedius 677, 700.
— interosseus [antibrachii] volaris 728.
— — — dorsalis 737.
— — cruris 755.
— ischiadicus 752.
— jugularis 764.
— labiales posteriores 762.
— lacrimalis 690.
— laryngeus inferior 709, 710.
— — superior 709.
— lingualis 696, 699.
— lumbales 712.
— lumboinguinalis 746.
— mandibularis 689, 695 bis 700.
— massetericus 695, 696.
— masticatorius 695.
— maxillaris 689, 690.
— meatus acustici externi 698.
— medianus 723, 727—730.
— meningeus [medius] 690.
— mentalis 699.
— musculocutaneus 723, 725.
— mylohyoideus 696, 698.
— nasociliaris 690.
— nasopalatinus [Scarpae] 694.
— obturatorius 749.
— — accessorius 749.
— occipitalis major 716.
— — minor 716.

Nervus(i) occipitalis tertius 716.
— oculomotorius 676, 687.
— olfactorius 676, 687.
— ophthalmicus 689, 690.
— opticus 676, 687, 770, 771.
— palatini 694.
— palatinus anterior 694.
— — medius 694.
— — posterior 695.
— perinei 762.
— peronaeus communis 752, 758.
— — profundus 758, 760.
— — superficialis 760, 761.
— petrosus profundus 694, 764.
— — superficialis major 693, 700.
— — — minor 699.
— phrenicus 719.
— plantares 754, 755, 756.
— pterygoideus externus 695, 697.
— — internus 696, 697.
— pudendus 762.
— radialis 723, 735—737.
— recurrens 709.
— saccularis 704.
— sacrales 712.
— saphenus 748.
— scrotales posteriores 762.
— spermaticus externus 746.
— sphenopalatini 692, 694.
— spinales 712.
— spinosus 695.
— splanchnici 767.
— stapedius 700, 813.
— subclavius 722.
— sublingualis 699.
— suboccipitalis 715.
— subscapulares 722.
— supraclaviculares 719.
— supraorbitalis 690.
— suprascapularis 722.
— supratrochlearis 690.
— suralis 754, 758.
— temporales profundi 695, 697.
— tensoris tympani 696, 698.
— — veli palatini 696, 698.
— tentorii 690.
— thoracales 712.
— — anteriores 722.
— — longus 722.
— — posteriores 721.
— thoracodorsalis 722.
— tibialis 752, 753—757.
— trigeminus 676, 689.
— trochlearis 676, 688.
— tympanicus 706.
— ulnaris 723, 731—735.
— utricularis 703.
— vaginales 762.
Nervus(i) vagus 678, 707—711.
— vesicales 762, 769.
— vestibularis 677, 703, 704.
— zygomaticus 691.
Netz, grosses 542.
— kleines 541.
Netzbeutel 543.
Netzhaut 779, 780.
Nieren 575—579.
Nierenbecken 578.
Nierenkelche 578.
Noduli lymphatici 501, 519, 529.
— — aggregati [Peyeri] 519.
— — bronchiales 564, 566.
— — conjunctivales 797.
— — laryngei 560.
— — solitarii 519.
— — tubarii 815.
Nodulus valvulae semilunaris [Arantii] 380.
— vermis 633.
Nuclei(us) alae cinereae 678.
— ambiguus 678.
— amygdalae 669.
— anterior thalami 667.
— arcuati 667.
— caudatus 651, 668.
— colliculi inferioris (der Vierhügel) 667b.
— corporis geniculati lateralis, medialis 667b.
— — mamillaris 667b.
— dentatus 667b.
— dorsalis [Stillingi, Clarki] 621.
— — nn. glossopharyngei et vagi 678.
— emboliformis 667b.
— fasciculi cuneati 666.
— — gracilis 666.
— fastigii 667b.
— globosus 667b.
— habenulae 667b.
— hypothalamicus [corpus Luysi] 667b.
— laterales thalami 667.
— lemnisci lateralis 635, 678.
— lentiformis 668.
— lentis 782.
— motorius princeps n. trigemini 676.
— n. abducentis 676.
— — cochlearis dorsalis 678.
— — — ventralis 678.
— — facialis 677.
— — hypoglossi 678.
— — oculomotorii 676.
— — trochlearis 676.
— — vestibularis lateralis [Deiters] 677.
— — — medialis [Schwalbe] 677.
— — — spinalis 677.
Nucleus(i) n. vestibularis superior [Flechsig, Bechterew] 677.
— olivares 667.
— — accessorii 667.
— pontis 667a.
— pulposus 157, 158.
— radicis descendentis n. trigemini 676.
— ruber tegmenti 667b.
— sensibilis n. trigemini 676.
— thalami 667b.
— tractus solitarii 678.
— — spinalis (n. trigemini) 667, 676.
— tuberculi acustici 678.
— ventralis n. glossopharyngei 678.

O.

Oberarmbein 94—97.
Oberhaut 837.
Oberkieferbein 27—29.
Oberschenkelbein 128—134.
Oberschenkelkopf 129.
Obex 629.
Oculus 770.
Oesophagus 511.
Ohr, äußeres 799—805b.
— inneres 799, 816—830.
— mittleres 799, 806—815.
Ohrenschmalz 806.
Ohrenschmalzdrüsen 806.
Ohrhaare 806, 840.
Ohrknorpel 799.
Ohrläppchen 802.
Ohrleiste 801.
Ohrmuschel 799, 800, 802.
Ohrtrompete 814, 815.
Olecranon 99.
Oliven 629, 667.
Olivenwurmbahn 678.
Olivenzwischenschicht 667, 673.
Omentum majus 542.
— minus 541.
Operculum 644.
Ora serrata 779, 780.
Orbiculus ciliaris 775.
Orbita 57—59.
Organon(a) auditus 799—830.
— oculi accessoria 770.
— olfactus 836.
— spirale [Cortii] 827.
— visus 770—798.
— vomeronasale [Jacobsoni] 833.
Orificium ureteris 582.
— urethrae externum 595.
— — internum 582, 595.
— uteri externum 598.
— — internum 599.
— vaginae 602.
Os capitatum 105.

Ossa (Os) carpi 104—107.
— coccygis 76.
— costale 78.
— coxae 114—122.
— cuboideum 145.
— cuneiformia 144.
— ethmoidale 20—22.
— frontale 15—17.
— hamatum 105.
— hyoideum 40—41.
— ilium 115.
— incisivum 29.
— ischii 115, 117.
— lacrimale 24.
— lunatum 104.
— manus 110—113.
— metacarpalia 109.
— metatarsalia 146.
— multangulum majus 105.
— — minus 105.
— nasalia 25.
— naviculare manus 104.
— — pedis 143.
— occipitale 1—3.
— palatinum 30.
— parietale 18—19.
— pedis 140—151.
— pisiforme 104.
— pubis 115, 119.
— sacrum 72—75.
— sesamoidea 109, 146.
— sphenoidale 4—6.
— tarsi 140—145.
— temporale 7—14.
— trigonum 140.
— triquetrum 104.
— zygomaticum 32.
Ossicula auditus 806, 809, 810.
Ostium abdominale tubae uterinae 597.
— arteriosum 365, 378, 380.
— pharyngeum tubae auditivae 505, 815.
— tympanicum tubae auditivae 809, 814.
— uterinum tubae uterinae 597.
— venosum 365, 377, 380.
Ovaria 596.
Ovulum 596.

P.

Palatum 498.
— durum 498.
— molle 500.
Pallium 637—644.
Palpebrae 770, 793—797.
Pancreas 534—535.
Panniculus adiposus 840.
Papillae conicae (der Zunge) 493.
— filiformes (der Zunge) 493.
— foliatae „ „ 493.
Papillae(a) fungiformes (der Zunge) 493.
— lenticulares der Zunge 493.
— vallatae „ „ 493.
— corii 838, 839.
— duodeni [Santorini] 517.
— incisiva 499.
— lacrimalis 794.
— linguales 493.
— mammae 615, 616.
— nervi optici 780.
— renalis 577.
Papillarmuskeln 375.
Papillen der Lederhaut 838, 839.
Paradidymis 585.
Parametrium 603.
Parenchyma testis 584.
Paries caroticus cavi tympani 809.
— inferior orbitae 57.
— jugularis cavi tympani 809.
— labyrinthicus cavi tympani 808.
— lateralis orbitae 57.
— mastoideus cavi tympani 809.
— medialis orbitae 57.
— membranaceus tracheae 561.
— — cavi tympani 807.
— superior orbitae 59.
— tegmentalis cavi tympani 809.
Paroophoron 597.
Pars abdominalis oesophagi 511.
— — s. sympathici 767.
— alveolaris mandibulae 34.
— basilaris ossis occipitalis 1.
— — pontis 667[a].
— cavernosa urethrae 595.
— centralis ventriculi lateralis 651, 652.
— cephalica s. sympathici 763.
— cervicalis oesophagi 511.
— — s. sympathici 763.
— ciliaris retinae 775, 779, 780.
— cupularis recessus epitympanici 807, 809.
— dorsalis pontis 667[a].
— flaccida membranae tympani 805.
— frontalis capsulae internae 668.
— grisea hypothalami 667[b].
— horizontalis ossis palatini 30.
— inferior fossae rhomboideae 629.
— infraclavicularis plexus brachialis 720, 723.
— intermedia fossae rhomboideae 629.
— lacrimalis [Horneri] m. orbicularis oculi 243.
Pars laryngea pharyngis 505.
— libera columnae fornicis 650.
— lumbalis diaphragmatis 270.
— mamillaris hypothalami 626.
— membranacea septi atriorum 376.
— — urethrae 595.
— nasalis pharyngis 505.
— occipitalis capsulae internae 668.
— optica hypothalami 626.
— — retinae 779, 780.
— oralis pharyngis 505.
— pelvina s. sympathici 769.
— perpendicularis ossis palatini 30, 31.
— petrosa ossis temporalis 9.
— prostatica urethrae 595.
— superior fossae rhomboideae 629.
— supraclavicularis plexus brachialis 720, 721.
— tecta columnae fornicis 650.
— tensa membranae tympani 805.
— thoracalis oesophagi 511.
— — s. sympathici 767.
— tympanica ossis temporalis 13.
Patella 135.
Paukenhöhle 809.
Paukentreppe 823.
Pecten ossis pubis 119.
Pedunculus cerebri 635.
— corporis callosi 645.
— flocculi 633.
Pelvis 123—127.
— renalis 578.
Penis 592—594.
Pericardium 386.
Perilympha 825.
Perimetrium 599.
Periorbita 57, 792.
Periosteum alveolare 487.
Peritonaeum 541—549.
— parietale 541, 549.
Petiolus epiglottidis 551.
Peyersche Haufen 519.
Pfanne des Hüftbeines 115.
Pferdeschweif 712.
Pflugscharbein 26.
Pförtner 513.
Pfortader 457.
— Anastomosen der 459.
Pfortadern, accessorische 459.
Phalanges digitorum manus 109.
— — pedis 146.
Pharynx 502.
Philtrum 478.
Pia mater encephali 654.
— — spinalis 622.
Pialscheide des Sehnerven 771.

Pili 837, 840.
Placentarkreislauf 473.
Planum nuchae 2, 3.
— occipitale 2, 3.
— orbitale 27.
— popliteum 128.
— sternale 83.
Platysma 251.
Pleurae 569—574.
Plexus chorioideus ventriculi lateralis 654.
— — — quarti 634.
— — — tertii 654.
— (nervosus(i)) aorticus abdominalis 769.
— — — thoracalis 767.
— — arteriae cerebri anterioris, mediae 763.
— — — chorioideae 763.
— — — ovaricae 767.
— — auricularis posterior 764.
— — brachialis 716, 719, 720.
— — cardiacus 767.
— — caroticus communis 764.
— — — externus 763.
— — — internus 764.
— — cavernosus 763.
— — — clitoridis 769.
— — — penis 769.
— — cervicalis 716—718.
— — coccygeus 742, 763.
— — coeliacus 767.
— — coronarius cordis 767.
— — deferentialis 769.
— — dentalis inferior 698.
— — — superior 692.
— — femoralis 769.
— — gangliosus ciliaris 775, 778.
— — gastricus anterior 710.
— — — inferior 769.
— — — posterior 710.
— — — superior 769.
— — haemorrhoidalis 769.
— — hepaticus 769.
— — hypogastricus 769.
— — iliacus 769.
— — lienalis 769.
— — lingualis 764.
— — lumbalis 742.
— — lumbosacralis 716, 742, 743.
— — mammarius internus 765.
— — maxillares 764.
— — meningeus 764.
— — mesenterici 769.
— — occipitalis 764.
— — oesophageus anterior 708.
— — — posterior 707.
— — ophthalmicus 763.
Plexus (nervosus(i)) parotideus 701.
— — pharyngeus ascendens 764.
— — phrenicus 767.
— — popliteus 769.
— — prostaticus 769.
— — pudendus 742, 749.
— — pulmonalis anterior 710.
— — — posterior 710.
— — renalis 767.
— — sacralis 742, 749.
— — spermaticus 767.
— — subclavius 765.
— — submucosus 769.
— — suprarenalis 767.
— — sympathici 763.
— — temporalis superficialis 764.
— — thyreoidei 764, 765.
— — tympanicus 706.
— — uterovaginalis 769.
— — vertebralis 765.
— — vesicalis 769.
— (venosus(i)) basilaris 444.
— — caroticus internus 445.
— — cavernosi concharum 835.
— — haemorrhoidales 464.
— — mamillae 466.
— — pampiniformis 460.
— — pharyngeus 446.
— — pterygoideus 449.
— — pudendalis 464.
— — sacralis anterior 463, 466.
— — thyreoideus impar 445.
— — uterovaginalis 464.
— — vertebrales 454, 455.
— — vesicalis 464.
Plicae(a) adiposae 573.
— alares 211.
— ampullares 597.
— aryepiglottica 557.
— axillaris anterior 615.
— caecalis 546.
— ciliares 775.
— circulares [Kerkringi] 518.
— duodenojejunalis 545.
— duodenomesocolica 545.
— epigastrica 549.
— fimbriatae 494.
— gastropancreatica 543.
— glossoepiglotticae 494.
— ileocaecalis 547.
— incudis 813.
— iridis 776.
— isthmicae 597.
— lacrimalis [Hasneri] 798.
— longitudinalis duodeni 517.
— malleolares 812.
— membranae tympani 805.
Plicae(a) mucosae 515.
— nervi laryngei 505.
— palatinae transversae 499.
— palmatae 599.
— pharyngoepiglottica 505.
— pubovesicales 595.
— rectouterinae [Douglasi] 601, 603.
— rectovesicales 595.
— salpingopalatina 834.
— salpingopharyngea 505.
— semilunares coli 521.
— semilunaris conjunctivae
— stapedis 813. [794.
— sublingualis 494.
— synoviales patellares 211.
— transversales recti 529.
— triangularis 500.
— tubariae 597.
— tunicae mucosae 533.
— umbilicales 549.
— ureterica 582.
— ventricularis 557, 558.
— vesicalis transversa 582, 595.
— villosae 515.
— vocalis 557, 558.
Poli(us) bulbi oculi 771.
— frontalis (pallii) 641.
— lentis 782.
— occipitalis (pallii) 641.
— temporalis (pallii) 641.
Pons [Varoli] 631.
Porta hepatis 530.
Portio major n. trigemini 676, 688.
— minor n. trigemini 676, 688.
— supravaginalis [cervicis] uteri 598.
— vaginalis [cervicis] uteri 598.
Porus acusticus externus 7, 13, 805.
— — internus 9, 824.
— sudoriferus 840.
Praecuneus 644.
Praeputium clitoridis 606.
— penis 594.
Primärfollikel 596.
Primärfurchen 641.
Primordialcranium 63.
Processus accessorius 70, 71.
— alares 20.
— alveolaris 27, 29.
— articulares der Wirbel 64, 65, 69, 71, 73, 74.
— caudatus 531.
— ciliares 775.
— clinoidei 4, 6.
— cochleariformis 808.
— condyloideus 35.
— coracoideus 90.
— coronoideus mandibulae 35.
— — ulnae 99.
— costarius 65, 71.

Processus ethmoidalis 23.
— falciformis 194.
— Ferreini 578.
— frontalis 27.
— frontosphenoidalis 5, 32.
— inferior tegminis tympani 13.
— intrajugularis 1, 2, 9.
— jugularis 2.
— lacrimalis 23.
— lateralis tali 140.
— — medialis tuberis calcanei 141.
— lenticularis (incudis) 810.
— mallei anterior [Folii] 809.
— — lateralis 809.
— mamillaris 70, 71.
— mastoideus 8, 9, 14.
— maxillaris 23.
— muscularis cartilaginis arytaenoideae 551.
— orbitalis 31.
— palatinus 27, 29.
— papillaris 531.
— paramastoideus 2.
— posterior tali 140.
— pterygoidei 4, 6.
— pterygospinosus [Civinini] 6.
— pyramidalis 30.
— retromandibularis 497.
— sphenoidalis (des Gaumenbeins) 31.
— — septi cartilaginei nasi 831.
— spinosus 64, 65, 69, 71.
— styloideus ossis temporalis 10, 14.
— — — metacarpalis III 109.
— — radii 101, 102.
— styloideus ulnae 99, 102.
— temporalis 32.
— transversi 64, 65, 69, 71, 76.
— trochlearis 141.
— tuberis calcanei medialis et lateralis 141.
— uncinatus ossis ethmoidalis 21.
— — [pancreas Winslowi] 534.
— vaginalis des Keilbeins 6.
— — peritonaei 588, 599.
— vermiformis 521.
— vocalis 551.
— xiphoideus 83.
— zygomaticus 7, 15, 17, 27, 28.
Projektionsfasern 680.
Prominentia canalis facialis 12, 809.
— — semicircularis lateralis 809.
— laryngea 550.
— malleolaris 805.
— styloidea 809.
Promontorium der Paukenhöhle 808.
Promontorium pelvis 74.
Pfropf 667.
Prosencephalon 626.
Prostata 589—592.
Protuberantia mentalis 34.
— occipitalis externa 3.
— — interna 1, 3.
Pubes 606, 840.
Pudendum muliebre 604.
Pulmones 562—567.
Pulpa dentis 487.
Pulpahöhle 487.
Pulvinar 646.
Punctum lacrimale 794.
Pupilla 776.
Purkinjesche Zellen 667 b.
Putamen 668.
Pylorus 513.
Pyramiden des verlängerten Markes 628.
Pyramidenbahn 673, 680.
Pyramidenkreuzung 628.
Pyramiden-Seitenstrangbahn 628.
Pyramiden-Vorderstrangbahn 628.
Pyramides renales [Malpighii] 577.
Pyramis [medullae oblongatae] 628, 666.
— oss. temporalis 9.
— vermis 633.
— vestibuli 818.

Q.

Querfortsätze der Wirbel 64.
Quergrimmdarm 525.

R.

Rabenschnabelfortsatz 89.
Rachenenge 501.
Rachenmandel 503.
Radiatio corporis callosi 670.
— — striati 670.
— occipitothalamica [Gratioleti] 676.
Radii lentis 782.
Radius 100, 101.
Radices(ix) arcus vertebrae 64.
— descendens n. trigemini 676.
— — n. vestibularis 677.
— ganglii ciliaris 687, 690.
— mesenterii 545.
— nasi 830.
— n. cochlearis 703.
— n. vestibularis 703.
— pulmonis 562.
— sympathicae ganglii ciliaris 763.
— — — submaxillaris 764.
— unguis 840.
Rami alveolares superiores n. maxillaris 692.
Ramus(i) anastomoticus ganglii otici cum n. auriculotemporali 699.
— — — — — chorda tympani 699.
— — — — — n. spinoso 699.
— — n. auriculotemporalis cum n. faciali 698.
— — n. digitalis volaris proprii cum n. ulnari 730.
— — n. facialis cum plexu tympanico 700.
— — n. glossopharyngei cum ramo auriculari n. vagi 706.
— — n. lacrimalis cum n. zygomatico 690.
— — n. laryngei superioris cum n. laryngeo inferiori 709.
— — n. lingualis cum n. hypoglosso 699.
— — peronaeus n. cutanei surae lateralis 758.
— — rami digastrici n. facialis cum n. glossopharyngeo 701.
— — ulnaris rami superficialis n. radialis 737.
— — n. vagi cum n. glossopharyngeo 709.
— anteriores(or) der nn. cervicales 716.
— — des n. coccygeus 742.
— — der nn. lumbales 742.
— — — — sacrales 742.
— — — — thoracales 739.
— — n. auricularis magni 719.
— articularis(es) n. peronaei communis 758.
— — — — profundi 760.
— — — tibialis 755.
— bronchiales (bronchi) 566.
— — anteriores, posteriores n. vagi 710.
— buccales n. facialis 701.
— calcanei laterales n. tibialis 754.
— — mediales n. tibialis 755.
— cardiaci inferiores n. vagi 709.
— — superiores n. vagi 709.
— coeliaci n. vagi 710.
— collateralis ulnaris n. radialis 735.
— colli n. facialis 701.
— communicantes ganglii submaxillaris cum n. linguali 699.
— — n. coccygei 742.
— — nn. cervicalium 716.
— — — intercostalium 739.
— — — lumbalium 742.

Rami(us) communicantes nn. sacralium 742.
— — — spinalium 712, 763.
— cutaneus(i) anterior n. iliohypogastrici 745.
— — — — intercostalis 742.
— — cruris mediales n. sapheni 748.
— — der rami posteriores nn. thoracalium 716.
— — lateralis n. iliohypogastrici 744.
— — — — intercostalis 742.
— — n. femoralis 748.
— — — obturatorii 749.
— — palmaris n. mediani 729.
— — — — ulnaris 731.
— dentales inferiores n. alveolaris inferioris 698.
— — superiores n. sphenopalatini 692.
— descendens n. hypoglossi 712.
— digastricus n. facialis 701.
— dorsalis manus n. ulnaris 731, 733.
— frontalis n. frontalis 690.
— gastrici n. vagi 710.
— gingivales inferiores n. alveolaris inferioris 698.
— — superiores der nn. alveolares superiores 692.
— hepatici n. vagi 710.
— infrapatellaris n. sapheni 748.
— isthmi faucium n. lingualis 699.
— anteriores n. ilioguinalis 745.
— labiales inferiores n. mentalis 699.
— laryngopharyngei ganglii cervicalis superioris 764.
— lienales n. vagi 710.
— linguales n. glossopharyngei 706.
— — — hypoglossi 712.
— — — lingualis 699.
— mammarii laterales, mediales nn. intercostalium 742.
— mandibulae 35.
— membranae tympani n. auriculotemporalis 698.
— meningeus n. spinalis 712.
— — — vagi 708.
— muscularis(es) manus n. ulnaris 734.
— — n. axillaris 722.
— — — digitalis volaris communis 729.
— — — femoralis 748.
— — — iliohypogastrici 742.
— — — ilioinguinalis 745.
— — nn. intercostalium 742.
Rami(us) musculares n. interossei volaris 728.
— — — mediani 727.
— — — musculocutanei 725.
— — — peronaei 753.
— — — — profundi 760.
— — — — superficialis 760.
— — — phrenici 719.
— — — plantaris medialis 755.
— — — — lateralis 756.
— — — radialis 735, 736.
— — — tibialis 753, 755.
— — — ulnaris 731.
— — plexus lumbalis 742.
— — — pudendi 762.
— — — sacralis 749.
— — rami profundi n. ulnaris 735, 737.
— — — superficialis n. ulnaris 734.
— nasales n. ethmoidalis anterioris 690.
— n. accessorii 710.
— — auricularis magni 719.
— — auriculotemporalis 698.
— nn. cervicalium 715, 716.
— n. cutanei colli 719.
— — laryngei 709.
— — obturatorii 749.
— — oculomotorii 687.
— nn. spinalium 712, 715, 716.
— — thoracalium 716.
— occipitalis n. facialis 700.
— oesophagei n. vagi 709, 710.
— ossis ischii 117.
— — pubis 119.
— palpebrales n. infratrochlearis 690.
— parotidei n. auriculotemporalis 698.
— pericardiacus n. phrenici 719.
— pericardiaci n. vagi 710.
— perineales plexus sacralis 751.
— pharyngei n. glossopharyngei 706.
— — — laryngei superioris 709.
— — — vagi 709.
— phrenicoabdominalis n. phrenici 719.
— posteriores nn. cervicalium 715, 716.
— — n. coccygei 716.
— — nn. lumbalium 716.
— — — sacralium 716.
— — — spinalium 715.
— — — thoracalium 716.
— profundus n. plantaris lateralis 756.
— — — radialis 735, 737.
Ramus(i) profundus n. ulnaris 734, 735.
— pulmonales gangliorum thoracalium 767.
— renales n. vagi 710.
— renalis n. splanchnici minoris 767.
— scrotales anteriores n. ilioinguinalis 745.
— styloideus rami digastrici n. facialis 701.
— stylopharyngeus n. glossopharyngei 706.
— submaxillaris ganglii submaxillaris 700.
— superficialis n. plantaris lateralis 756.
— — n. radialis 735, 737.
— — — ulnaris 734.
— temporales n. facialis 701.
— — superficiales n. auriculotemporalis 698.
— thyreohyoideus n. hypoglossi 712.
— tonsillares n. tympanici 706.
— tracheales n. vagi 709.
— tubae n. tympanici 706.
— ulnaris n. cutanei antibrachii 725.
— viscerales plexus pudendi 762.
— volaris n. cutanei antibrachii 725.
— zygomatici n. facialis 701.
— zygomaticofacialis 691.
— zygomaticotemporalis 691.
Randbündel, vorderes 673.
Randschlingennetz der Hornhaut 778.
Randzone, Lissauersche 671, 673.
Raphe [meduliae oblongatae]
— palati 499. [667.
— palpebralis lateralis 243, 793.
— penis 594.
— pharyngis 509.
— pterygomandibularis 247.
— scroti 588.
Rautengrube 629, 630.
Rautenhirn 626, 633.
Recessus anterior fossae interpeduncularis 636.
— cochlearis 818.
— duodenojejunalis 545.
— ellipticus 817.
— epitympanicus 807, 809.
— ileocaecales 547.
— infundibuli 646.
— intersigmoideus 549.
— laterales fossae rhomboideae 629.
— lienalis 543.
— membranae tympani 812, 813.

Recessus omentalis inferior, superior 543.
— opticus 646.
— paracolici 547.
— pharyngeus [Rosenmuelleri] 505.
— pinealis 646.
— piriformis 505.
— posterior fossae interpeduncularis 636.
— retrocaecales 546.
— sacciformis 182, 186.
— sphaericus 817.
— sphenoethmoidalis 21, 61.
— suprapinealis 646.
— triangularis 646.
Rectusscheide 279.
Reflexbahn, optisch-akustische 673, 676.
Reflexbündel der sensiblen Rückenmarkswurzeln 672.
Regenbogenhaut 776.
Regiones corporis 237—240.
Regio olfactoria 836.
— respiratoria 836.
Renes 575—579.
Rete acromiale 406.
— arteriosum cutaneum 842.
— — subpapillare 842.
— articulare cubiti 414.
— — genu 437, 438.
— calcaneum 438.
— canalis hypoglossi 445.
— carpi dorsale 414.
— — volare 417.
— dorsale pedis 439.
— malleolare laterale, mediale 438, 439.
— patellae 438.
— testis [Halleri] 584.
— venosum dorsale manus 451.
— — — pedis cutaneum 470.
— — plantare (pedis) cutaneum 470.
Retia venosa cutis 842.
— — vertebrarum 454.
Retina 773, 779, 780.
Retinacula cutis 616, 840.
— mm. peronaeorum 345.
— patellae 336.
Retinaculum ligamenti arcuati 209.
Rhinencephalon 637, 644, 645.
Rhombencephalon 626.
Riechhirn 644, 645.
Riechlappen 645.
Riechnerven 687.
Riechorgan 836.
Riechsphäre 676.
Riechwurzeln 676.
Rima cornealis 773.
— glottidis 558.
— oris 478.
Rima palpebrarum 793, 796.
— pudendi 606.
— vestibuli 558.
Rindenläppchen der Niere 578.
Rindensubstanz der Niere 577,
Ringknorpel 551. [583.
Ringwulst des Trommelfelles 805b.
Rippen 78—81.
— Verbindungen der 174.
Rippenknochen 78.
Rippenknorpel 79.
Rippenköpfchen 78.
Rivus lacrimalis 798.
Rollhügel 129.
Rostrum corporis callosi 647.
— sphenoidale 4.
Rückenmark 617—623.
— Leitungsbahnen des 672.
— Inneres des 621.
— Stränge des 672.
Rückenmarksende, unteres 618, 622.
Rückenmarkshäute 622, 623.
Rückenmarksnerven 712.
— Verbreitungsgebiete der, in der Haut 713.
Rudimentum processus vaginalis 588.
Rugae vaginales 602

S.

Sacculi alveolares (infundibula) 567.
Sacculus (labyrinthi) 825, 826.
Saccus endolymphaticus 826.
— lacrimalis 798.
Samen 584.
Samenbläschen 589.
Samenkanälchen 584.
Samenleiter 586.
Samenstrang 587.
Sattelknopf 4.
Sattellehne 4.
Scala tympani 823, 827.
— vestibuli 823, 827.
Scapha 801.
Scapula 88—90.
Schädelkapsel, häutige 63.
Schaft des Oberschenkelbeins 128.
Schambein 119.
Schambeinfuge 193, 197, 198.
Schamhaare 606, 840.
Schamlippen 606.
Schamspalte 606.
Scheide 602, 603.
Scheiden des Sehnerven 771.
Scheitellappen 641.
Schenkel des Amboßes 810.
— — Steigbügels 810.
Schichten des Kleinhirns 667.
Schienbein 136—139.
Schienbeinknorren 136.
Schilddrüse 574.
Schildknorpel 550.
Schläfenbein 7—14.
Schläfenbeinpyramide 9.
Schläfenbeinschuppe 7.
Schläfengrube 54.
Schläfenlappen 641.
Schleife (des Gehirns) 635.
— laterale 635, 667, 678.
— mediale 667a, 673.
Schleifenkreuzung, sensible 667, 673.
Schlingen der Rückenmarksnerven 712.
Schlüsselbein 92, 93, 117.
Schlundkopf 502.
Schlundmuskeln 509.
Schlundschnürer 509.
Schmelz 487.
Schnecke 816, 821—823.
Schneckenfenster 808.
Schneidezähne 482.
Schulterblatt 87—91, 177.
Schultergelenk 178—180.
Schultergräte 88.
Schulterhöhe 88.
Schwanzkern 651.
Schweißdrüsen 616, 840.
Schwellkörper 593.
Schwertfortsatz 83.
Sclera 773, 774.
Scrotum 588.
Sebum cutaneum 842.
— palpebrale 796.
Sehhügel 646.
Sehloch 776.
Sehnenscheiden des Fußes 361 bis 364.
— der Hand 321—324.
Sehnerv 687, 770, 771.
Sehorgan 770—798.
Sehsphäre 676, 680.
Sehstrahlungen 676, 680.
Seitenstrang des Rückenmarks 619, 671.
Seitenstrangbündel 673.
Seitenventrikel 648, 650, 654.
Seitenwandbein 18, 19.
Sella turcica 4.
Semicanalis m. tensoris tympani 11.
— tubae auditivae 11.
Septula testis 584.
Septum(a) atriorum 376.
— bulbi urethrae 593.
— canalis musculotubarii 11.
— cartilagineum 832.
— corporum cavernosorum 604.
— femorale [Cloqueti] 325.
— glandis 594.
— interalveolaria 29, 34.
— intermuscularia femoris 338.

Septa(um) intermuscularia fibularia 347.
— — humeri 299.
— linguae 493.
— mediastinale 573, 574.
— membranaceum nasi 832.
— — ventriculorum 374.
— mobile nasi 830.
— musculare ventriculorum 374.
— nasi 832, 833.
— — osseum 62, 832.
— orbitale 793.
— pellucidum 649.
— penis 594.
— scroti 588.
— sinuum frontalium 17.
— — sphenoidalium 4.
— subarachnoideale 623.
— ventriculorum 374.
Sesambeine 109, 146.
Siebbein 20—22.
Siebbeinlabyrinth 21.
Siebbeinzellen 21.
Siebplatte 20.
Sinus aortae [Valsalvae] 387.
— cavernosus 441.
— circularis 443.
— coronarius cordis 384.
— costomediastinalis 573.
— durae matris 441.
— epididymidis 585.
— frontales 17, 60, 835.
— intercavernosus anterior, posterior 443.
— lactiferus 616.
— maxillaris 27, 28, 60, 835.
— occipitalis 441.
— paranasales 60, 835.
— petrosus inferior 444.
— — superior 443.
— phrenicocostalis 573.
— pleurae 573.
— posterior cavi tympani 809.
— rectales 529.
— rectus 441.
— renalis 576.
— reuniens 376, 384.
— sagittalis inferior 441.
— — superior 441.
— sphenoidalis 4, 60.
— sphenoparietalis 443.
— tarsi 141.
— tonsillaris 500.
— transversus 441.
— — pericardii 386.
— tympani 809.
— venarum [cavarum] 376.
— venosus sclerae [Canalis Schlemmi, Lauthi] 773, 778.
— vertebrales longitudinales
Sitzbein 117. [454.
Sitzknorren 117.
Spatia anguli iridis [Fontanae] 777.
Spatium(a) intercostale 81.
— interfasciale [Tenoni] 792.
— interosseum metacarpi 109.
— — metatarsi 146.
— intervaginalia n. optici 771.
— mediastinalia 574.
— perichorioideale 774.
— perilymphaticum 825.
— retroperitonaeale 549.
— suprasternale 261.
— zonularia 783.
Speiche 100, 101.
Speiseröhre 510—512.
Sperma 584.
Sperrzahn des Amboßes 810.
— — Hammers 809.
Spina(ae) angularis 5.
— frontalis 16.
— helicis 801.
— iliacae 115.
— ischiadica 117.
— mentalis 35.
— nasalis anterior 29.
— — posterior 30.
— palatina 29.
— scapulae 89.
— supra meatum 8.
— trochlearis 17.
— tympanicae 13, 807.
Spinalganglien 712.
Spindel der Schnecke 822.
Spinnwebenhaut des Gehirns 682, 683.
— — Rückenmarks 623.
Spiralblatt, knöchernes 823.
Spiralblattvene 828.
Spiralvene, hintere, vordere 830.
Spitzenwindung der Schnecke 821.
Splenium corporis callosi 647.
Sprungbein 140.
Sprungbeinrolle 140.
Sprunggelenk, oberes 217.
— unteres 222.
Squama frontalis 15.
— occipitalis 1, 3.
— temporalis 7.
Stabkranz 669.
— des thalamus 680.
Stammbronchus 566.
Stapes 810.
Steigbügel 810.
Steißbein 76.
Steißbeinwirbel 76.
Steißnerv 712.
Stenson'scher Gang 833.
Sternum 82, 83.
Stimmband 558.
Stimmlippe 558.
Stimmritze 558.
Stirnbein 15—17.
Stirnglatze 15.
Stirnlappen 641.
Strahlenkörper 775.
Strahlenplättchen 783.
Strangzellen der grauen Substanz 672.
Stratum cinereum (cerebelli) 667b.
— gangliosum (cerebelli) 667b.
— granulosum (cerebelli) 667b.
— griseum centrale 667b.
— — colliculi superioris 667b.
— interolivare lemnisci 667, 673.
— nucleare medullae oblongatae 667.
— pigmenti corporis ciliaris 780.
— — iridis 776, 780.
— — retinae 780.
— zonale 646, 667b.
Streifenhügel 651, 668.
Stria(ae) longitudinalis lateralis (des Balkens) 648.
— — medialis (des Balkens) 648.
— malleolaris 805.
— medullares fossae rhomboideae 630.
— medullaris thalami 646.
— olfactoria intermedia 645, 676.
— — lateralis 645, 676.
— — medialis 645, 676.
— terminalis 652.
Striae transversae 648.
Strickkörper 629, 678.
Stroma glandulae thyreoideae
— iridis 777. [574.
— ovarii 596.
— vitreum 783.
Subiculum promontorii 809.
Substantia adamantina 487.
— alba (des Centralnervensystems) 622.
— corticalis cerebelli 667b.
— — cerebri 668.
— — (der Nebennieren) 583.
— — (der Nieren) 577.
— — lentis 782.
— eburnea 487.
— gelatinosa medullae spinalis [Rolandi] 621.
— grisea (centralis) 621.
— lentis 782.
— medullaris (der Nebennieren) 583.
— — (der Nieren) 577.
— nigra 667b.
— ossea (dentis) 487.
— perforata anterior 645.
— — posterior 636.

Substantia propria corneae 774.
— reticularis alba (medullae oblongatae) 667.
— — — [Arnoldi] (gyri hippocampi) 654.
— — grisea 667.
Sulcus(i) ampullaris 825.
— anthelicis transversus 802.
— arteriae occipitalis 9.
— — temporalis mediae 7.
— — vertebralis 66.
— arteriosus 7, 19.
— auriculae 801.
— basilaris pontis 631.
— bicipitales 303.
— calcanei 141.
— canaliculi mastoidei 9.
— caroticus 4.
— carpi 107.
— centralis [Rolandi] 642.
— cerebelli 633.
— cerebri 641.
— chiasmatis 4.
— cinguli 643.
— circularis [Reili] 644.
— coronarius cordis 367.
— corporis callosi 643.
— costae 79.
— cruris anthelicis 802.
— cutis 839.
— ethmoidalis 25.
— frontales 641.
— glutaeus 338.
— hamuli pterygoidei 6.
— horizontalis cerebelli 633.
— hypothalamicus [Monroi] 646.
— infraorbitalis 27.
— infrapalpebralis 793.
— interparietalis 643.
— intermedius medullae oblongatae 629.
— — anterior, posterior medullae spinalis 618.
— intertubercularis 94.
— lacrimalis 24, 28.
— lateralis anterior medullae oblongatae 629.
— — — — spinalis 618.
— — posterior medullae oblongatae 629.
— — — — spinalis 618.
— — mesencephali 635.
— limitans fossae rhomboideae 630.
— longitudinales cordis 367.
— malleolaris 137.
— matricis unguis 840.
— medianus linguae 489.
— — fossae rhomboidae 629.
— — posterior medullae spinalis 618.
Sulcus(i) m. flexoris hallucis longi 140, 141.
— — peronaei [longi] 141, 145.
— mylohyoideus 35.
— n. oculomotorii 636.
— — petrosi superficialis majoris 11.
— — — — minoris 11.
— — radialis 94.
— — spinalis 65.
— — ulnaris 95.
— obturatorius 119.
— occipitales 643.
— olfactorius 642.
— orbitales 642.
— orbitopalpebralis 797.
— palatini 29, 30.
— paraglenoidalis 115.
— parolfactorii 644, 645.
— petrosus inferior 1, 9.
— — superior 9.
— praecentralis 641.
— promontorii 12, 808.
— pterygopalatinus 6, 31.
— sagittalis 1, 3, 16, 19.
— sclerae 772.
— sigmoideus 9.
— subclaviae 80.
— subclavius 562.
— subparietalis 644.
— tali 140.
— temporales 643.
— terminalis 489.
— — atrii dextri 376.
— transversus 2, 3, 19.
— tubae auditivae 6.
— tympanicus 13, 14, 805.
Supercilia 840.
Supercilium 793.
Sustentaculum tali 141.
Sutura coronalis 15, 18, 54.
— ethmoideomaxillaris 21, 27, 57.
— frontalis 15.
— frontoethmoidalis 16, 17, 20—22, 57.
— frontolacrimalis 17, 24, 57.
— frontomaxillaris 16, 28.
— incisiva 29.
— intermaxillaris 29.
— internasalis 25.
— lacrimoconchalis 23, 24.
— lacrimomaxillaris 24, 27, 28, 57.
— lambdoidea 3, 18.
— nasofrontalis 16, 25.
— nasomaxillaris 25, 28.
— occipitomastoidea 2, 8.
— palatina mediana 29, 30.
— — transversa 29, 30.
— palatoethmoidalis 21, 31, 57.
— palatomaxillaris 27, 31, 57.
— parietomastoidea 8, 18.
Sutura sagittalis 18.
— sphenoethmoidalis 4, 20, 21, 22, 57.
— sphenofrontalis 5, 6, 17, 54, 57, 59.
— sphenoorbitalis 4, 31, 57.
— sphenoparietalis 5, 18, 54.
— sphenosquamosa 5, 7, 54.
— sphenozygomatica 5, 32, 54, 57.
— squamosa 7, 18, 54.
— squamosomastoidea 8.
— zygomaticofrontalis 15, 32, 54, 57.
— zygomaticomaxillaris 28, 32, 54, 57.
— zygomaticotemporalis 32, 54.
Sympathisches Nervensystem 763.
Sympathicus 763.
Symphysis ossium pubis 193, 197, 198.
— sacrococcygea 72, 76, 162.
Synchondrosis arycorniculata 552.
— petrooccipitalis 1, 9.
— sphenooccipitalis 1.
— sphenopetrosa 5, 9.
— sternalis 83.
Syndesmosis tibiofibularis 216.
— tympanostapedia 811.
Systema nervorum centrale 618.
— — sympathicum 763.

T.

Taenia(ae) chorioidea 652.
— coli 521, 527.
— fimbriae 654.
— fornicis 650.
— libera 527.
— mesocolica 527.
— omentalis 527.
— thalami 646.
— ventriculi quarti 629, 634.
Talgdrüsen 616, 797, 840, 842.
Talus 140.
Tapetum 652, 670.
Tarsus 140.
— inferior, superior der Lider [796.
Taschenband 558.
Tegmen tympani 11.
Tegmentum 635.
Tela chorioidea ventriculi quarti 634, 654.
— — — tertii 646, 651, 654.
— subcutanea 837, 840.
— subserosa 541.
Telencephalon 626.
Tendo calcaneus [Achillis] 348.
Tenonsche Kapsel 792.
Tenonscher Raum 792.
Tentorium cerebelli 631, 685.
Testis 584.

Thalamencephalon 626, 667.
Thalamus 646, 667b.
Thalamusstiele 680.
Thenar 317.
Thorax 84—86.
Thymus 568.
Tibia 136—139.
Tiefenwindungen des Großhirns 641.
Tonsilla cerebelli 631, 633.
— lingualis 493.
— palatina 501.
— pharyngea 503.
Torus tubarius 505.
Trabeculae carneae 371, 377.
— corporum cavernosorum 594.
Trachea 561.
Tractus centralis thymi 568.
— iliotibialis [Maissiati] 338.
— olfactorius 645, 676.
— opticus 645.
— solitarius 678.
— spinalis n. trigemini 667, 676.
— spiralis foraminosus 824.
Tragi 805, 840.
Tragus 801.
Tränen 798.
Tränenapparat 770, 798.
Tränenbein 24.
Tränendrüse 798.
Tränennasengang 798.
Tränenröhrchen 798.
Tränensack 798.
Tränensee 794.
Trapezkörper 667.
Trichter des Gehirns 645.
Trigonum(a) collaterale 654.
— femorale [fossa Scarpae major] 330.
— fibrosa (cordis) 373.
— habenulae 646, 667b.
— lemnisci 635.
— lumbale [Petiti] 287.
— n. hypoglossi 629.
— olfactorium 645.
— omoclaviculare 237.
— urogenitale 609.
— vesicae [Lieutaudi] 582.
Trochanteres 128, 129.
Trochlea humeri 95.
— m. obliqui superioris oculi 787.
— phalangis 109.
— tali 140.
Trommelfell 805, 805b.
Trommelfellfalten 805.
Trommelfelltaschen 812, 813.
Truncus corporis callosi 647.
— costocervicalis 406.
— lumbosacralis 749.
— sympathicus 763.
— thyreocervicalis 404.
Tuba auditiva [Eustachii] 806, 814, 815.
— uterina [Falloppii] 597.
Tuber calcanei 141.
— cinereum 645.
— frontale 15.
— ischiadicum 117.
— maxillare 27.
— omentale 531, 534.
— parietale 19.
— vermis 633.
Tuberculum(a) acusticum 630.
— anterius (der Halswirbelquerfortsätze) 65.
— anterius atlantis 66.
— — thalami 646.
— articulare 7.
— auriculae [Darwini] 801.
— carotica 68.
— cinereum 629, 667.
— corniculatum [Santorini] 557.
— costae 78.
— cuneatum 629.
— cuneiforme [Wrisbergi] 557.
— epiglotticum 557.
— intercondyloideum 136.
— intervenosum [Loweri] 376.
— jugulare 2.
— majus humeri 94.
— mentale 34.
— minus humeri 94.
— obturatorium anterius, posterius 117, 119.
— ossis multanguli majoris 105.
— — navicularis 104.
— pharyngeum 1, 2.
— posterius (der Halswirbelquerfortsätze) 65.
— posterius atlantis 66.
— pubicum 119.
— scaleni [Lisfranci] 80.
— sellae 4.
— supratragicum 801.
— thyreoidea 550.
Tuberositas coracoidea 92.
— costae II 80.
— costalis 92.
— deltoidea 94.
— glutaea 128.
— iliaca 115.
— infraglenoidalis 90.
— oss. cuboidei 145.
— — metatarsalis I, V 146.
— — navicularis 143.
— radii 101.
— sacralis 75.
— supraglenoidalis 90.
— tibiae 136.
— ulnae 99.
— unguicularis 109.
Tubuli renales 578.
— seminiferi 584.
Türkensattel 4.
Türksche Bündel 680.
Tunica albuginea corporum cavernosorum 594.
— — testis 584.
— conjunctiva bulbi 797.
— — palpebrarum 797.
— dartos 588.
— fibrosa oculi 793.
— — renis 577.
— vaginalis communis [testis et funiculi spermatici] 587.
— — propria testis 588.
— vasculosa oculi 773, 774.

U.

Übergangswindungen 641.
Ulna 98—99.
Umbilicus 279.
Umbo membranae tympani 805.
Uncus gyri hippocampi 643.
Unguis 837, 840.
Unterhautgewebe 837, 840.
Unterhorn 653, 654.
Unterkieferast 35.
Unterkieferbein 33—39.
Unterkieferdrüse 497.
Unterkieferkörper 34.
Unterschläfengrube 54.
Unterzungendrüse 496.
Ureter 580, 581.
Urethra muliebris 603.
— virilis 595.
Ursprungskerne der Gehirnnerven 676.
Uterus 598, 599.
Utriculus (labyrinthi) 825.
— prostaticus 595.
Uvula [palatina] 500.
— vermis 633.
— vesicae 582.

V.

Vagina 602, 603.
Vagina(ae) mucosa intertubercularis 180, 301.
— m. recti abdominis 279.
— nervi optici 771.
— processus styloidei 10, 13.
— tendinum (des Fußes) 361, 364.
— — (der Hand) 321—324.
Vallecula cerebelli 631.
— epiglottica 494.
Vallum unguis 840.
Valvula bicuspidalis [mitralis] 375.
— coli 523.

Valvula(ae) foraminis ovalis 377.
— fossae navicularis 595.
— processus vermiformis 523.
— pylori 515.
— semilunares 378, 380.
— sinus coronarii [Thebesii] 376.
— spiralis [Heisteri] 533.
— tricuspidalis 375.
— v. cavae [inferioris, Eustachii] 376.
Vasa aberrantia hepatis 532.
— auris internae 828, 830.
— sanguinea integumenti communis 842.
— — retinae 780.
Velum medullare anterius 635.
— — posterius 633.
— palatinum 500.
Venae(a) alveolares superiores 446.
— alveolaris inferior 449.
— angularis 446.
— anonymae 445.
— aquaeductus vestibuli 828.
— articulares genu 468.
— — mandibulae 449.
— auditivae internae 444, 830.
— auriculares anteriores 448.
— auricularis posterior 450.
— axillaris 453.
— azygos 456.
— basilica 452.
— basivertebrales 454.
— brachiales 451.
— bronchiales anteriores 445.
— — posteriores 456.
— bulbi urethrae 463.
— — vestibuli [vaginae] 463.
— canaliculi cochleae 446, 830.
— canalis pterygoidei [Vidii] 446.
— cava inferior 460.
— — superior 445.
— cavernosae 594.
— centralis retinae 442, 780.
— cephalica 452.
— — accessoria 452.
— cerebri interna magna [Galeni] 444, 654.
— cervicalis profunda 446.
— chorioidea 654.
— ciliares 778.
— circumflexa ilium profunda 466.
— — — superficialis 466.
— circumflexae femoris 468.
— colicae 457.
— comitans n. hypoglossi 446.
— conjunctivales 778.
— cordis (anteriores, magna, media, minimae, parva) 384, 385.
Vena(ae) coronaria ventriculi 459.
— costoaxillares 453.
— cutaneae abdominis et pectoris 466.
— cystica 459.
— deferentiales 464.
— digitales (d. Fußes) 469, 470.
— — (der Hand) 451, 452.
— diploicae 444, 445.
— dorsales linguae 446.
— dorsalis penis (clitoridis) 464.
— — — — cutanea 466.
— duodenales 457.
— epigastricae inferiores 466.
— — superiores 445.
— — superficiales 466.
— episclerales 778.
— ethmoidales 442.
— faciales 446, 448.
— femoralis 466, 468.
— femoropoplitea 472.
— frontalis 446.
— gastricae breves 457.
— gastroepiploicae 457.
— glutaeae 466.
— haemorrhoidales inferiores 463, 464.
— — mediae 464.
— haemorrhoidalis superior 457, 464.
— hemiazygos 456.
— — accessoria 456.
— hepaticae 460.
— hypogastrica 463.
— ileocolica 457.
— iliaca communis 463.
— — externa 463, 466.
— iliolumbalis 466.
— intercapitulares (des Fußes) 470.
— intercapitulares (der Hand) 452.
— intercostales 455.
— intercostalis suprema 456.
— intervertebrales 455.
— intestinales 457.
— jugularis anterior 450.
— — externa 450.
— — interna 446.
— labiales 446.
— — anteriores 466.
— — posteriores 463.
— lacrimalis 442.
— laryngea inferior 445.
— — superior 446.
— lienalis 457.
— lingualis 446.
— lumbales 460.
— lumbalis ascendens 460.
— mammaria interna 445.
— marginales 470.
— massetericae 446, 449.
Vena(ae) mediana antibrachii 453.
— — basilica 453.
— — cephalica 453.
— — colli 450.
— — cubiti 453.
— mediastinales anteriores 445.
— — posteriores 456.
— meningeae 444, 446.
— mesentericae 457.
— metacarpeae 451.
— metatarseae 469.
— musculophrenicae 445.
— nasales 446.
— nasofrontalis 442, 446.
— obliqua atrii sinistri [Marshalli] 384.
— obturatoria 466.
— occipitalis 450.
— oesophageae 445, 456.
— ophthalmica inferior 443.
— — superior 442.
— ovarica 460.
— palatina 446.
— palpebrales 446.
— pancreaticae 457.
— pancreaticoduodenalis 457.
— parotideae anteriores 446.
— — posteriores 448.
— parumbilicales [Sappeyi] 459.
— perforantes (femoris) 468.
— pericardiacae 445.
— peronaeae 469.
— pharyngeae 446.
— phrenica inferior 460.
— phrenicae superiores 445.
— plantares 469.
— poplitea 468.
— portae 457.
— posterior ventriculi sinistri 385.
— profundae clitoridis 463.
— — penis 463.
— profunda femoris 468.
— pudendae externae 466.
— pudenda interna 463.
— pulmonales 380.
— pylorica 459.
— radiales 451.
— renalis 460.
— sacrales laterales 466.
— sacralis media 463.
— saphena accessoria 471.
— — magna 471.
— — parva 472.
— scrotales anteriores 466.
— — posteriores 463.
— septi pellucidi 654.
— sigmoideae 457.
— spermatica externa 466.
— — interna 460.
— sphenopalatina 449.

Venae(a) spinales 455.
— spiralis modioli 830.
— sternocleidomastoidea 446.
— stylomastoidea 449.
— subclavia 454.
— sublingualis 446.
— submentalis 446.
— supraorbitalis 446.
— suprarenalis 460.
— temporales 448, 449.
— terminalis 654.
— testicularis 460.
— thoracalis lateralis 453.
— thoracoepigastrica 453, 466.
— thymicae 445.
— thyreoidea ima 445.
— thyreoideae inferiores 445.
— — superiores 446.
— tibiales 469.
— tracheales 445.
— transversa colli 454.
— — faciei 449.
— — scapulae 454.
— tympanicae 449.
— ulnares 451.
— umbilicalis 473.
— urethrales 463.
— uterinae 464.
— vertebralis 446.
— vesicales 464.
— vestibulares 828.
— vorticosae 778.
Ventriculus 512—515.
— cordis 366.
— — dexter 377, 378.
— — sinister 380.
— laryngis [Morgagnii] 557, 558.
— lateralis (cerebri) 650—654.
— quartus (cerebri) 633, 634.
— terminalis 621.
— tertius (cerebri) 646, 649
Venulae retinae 780.
Verbreitungsgebiete der einzelnen Rückenmarksnerven in der Haut 713.
Verdauungsrohr 477.
Verlängertes Mark 628.
Vermis cerebelli 633.
Vertebra prominens 65, 67.
Vertebrae 64—77.
— cervicales 68.
— coccygeae 76.
— lumbales 71.
— thoracales 69.
Vertebrae sacrales 72.
Vertex corneae 774.
— vesicae 581.
Vesica fellea 533.
— urinaria 581.
Vesiculae seminales 589.
Vestibulum bursae omentalis 543.
— labyrinthi 816—818.
— laryngis 558.
— nasi 833.
— oris 478.
— vaginae 606.
Vibrissae 831, 840.
Vieleckbein, großes, kleines 105.
Vierhügel 635.
Vierhügelarme 635.
Villi intestinales 520.
— pleurales 573.
Vinculum linguae cerebelli 633, 635.
Vomer 26.
Vorderarmknochen 102, 103.
Vorderhirn 626.
Vorderhorn der Seitenkammer 652.
— des Rückenmarkes 621.
Vordersäule des Rückenmarkes 621.
Vorderstrang des Rückenmarkes 619, 671.
Vorderstranggrundbündel des Rückenmarkes 671.
Vorhaut der Eichel 594.
Vorhof, rechter, des Herzens 376.
— linker, des Herzens 379.
— des Labyrinths 816—818.
— der Nasenhöhle 833.
Vorhofsäckchen 825.
Vorhofsfenster 808.
Vorhofstreppe 823.
Vormauer 668.
Vorsteherdrüse 589—592.
Vortex cordis 371.
Vortices pilorum 840.

W.

Wadenbein 137—139.
Warzenfortsatz 9.
Warzenhof 615.
Weisheitszahn 483.
Wespenbein 4—6.
Wimpern 797, 840.
Windungen des Großhirns 641—644.
— des Kleinhirns 633.
Wirbel 64—77.
Wirbelbögen 64.
Wirbelkanal 64
Wirbelkörper 64.
Wirbelloch 64.
Wirbelsäule 64.
Wirbelsäulenbänder 156.
Wirbelvarietäten 77.
Wollhaare 840.
Würfelbein 145.
Wurm des Kleinhirns 633.
Wurmfortsatz 521.
Wurzelfäden der Rückenmarksnerven 712.
Wurzelhaut 487.
Wurzelkanal 487.
Wurzelloch 487.
Wurzeln der Rückenmarksnerven 712.
— Querschnittsbeziehungen der hinteren, 672.
Wurzelspitze 487.
Wurzelzonen des Hinterstranges 671, 673.

Z.

Zahn des Epistropheus 66.
Zähne 482—488.
Zäpfchen des Gaumens 500.
Zahnbein 487.
Zahnfächer 34.
Zahnfleisch 481.
Zahnpulpa 487.
Zement 487.
Zentralkanal des Rückenmarkes 621.
Zentralorgan, nervöses 618.
Zirbel 646.
Zona orbicularis 201.
Zonula ciliaris [Zinnii] 782, 783.
Zunge 489.
Zungenbälge 493.
Zungenbein 40, 41.
Zungenpapillen 493.
Zungenschleimhaut 493, 494.
Zwerchfell 269, 270.
Zwischenhirn 626, 667b.
Zwischenrippenraum 81.
Zwischenwirbellöcher 64.
Zwischenwirbelscheiben 156, 157.
Zwölffingerdarm 516, 517.

Druck von Fischer & Wittig in Leipzig.